

CASOS CLÍNICOS

Sífilis maligna en paciente VIH negativo

Malignant syphilis in an HIV negative patient

María Magdalena Errandonea¹, Daniela Bermúdez², Andrea Torres² y Julio Magliano³

RESUMEN

La sífilis maligna (SM) es una forma clínica poco frecuente de sífilis secundaria que en la mayoría de los casos se asocia a pacientes inmunodeprimidos, siendo muy poco comunicada en pacientes VIH negativos. Se describe el caso de una paciente que presentó esta variante clínica con nódulos úlcero-necróticos, localizados en la cabeza, el cuello y el tronco, sin presentar

inmunocompromiso asociado. Dada su infrecuencia, intentamos aportar las herramientas para sospechar esta forma de presentación y así realizar un diagnóstico y tratamiento correcto.

Palabras clave: sífilis maligna, nódulos, úlceras necróticas.

Dermatol. Argent. 2025; 31(3): 158-160

ABSTRACT

Malignant syphilis (MS) is a rare clinical form of secondary syphilis, most often associated with immunosuppression and rarely reported in HIV-negative patients. We describe the case of a patient who presented this clinical variant with necrotic ulcerative nodules located on head, neck, and

trunk, without associated immunocompromise. Given its rarity, we aim to provide, with this case, the tools to suspect this form of presentation and thus enable correct diagnosis and treatment.

Keywords: malignant syphilis, necrotic nodules, ulcers.

Dermatol. Argent. 2025; 31(3): 158-160

¹ Médica Residente de Dermatología

² Médica Dermatóloga y Quirúrgica, asistente de la Cátedra de Dermatología

³ Médico Dermatólogo y Quirúrgico, Cirujano de Mohs, Profesor adjunto de la Cátedra de Dermatología
Cátedra de Dermatología de Médico Quirúrgico, Hospital de Clínicas Doctor Manuel Quintela, Montevideo, Uruguay

Contacto de la autora: María Errandonea Algorta

E-mail: errandoneaalgortamaria@gmail.com

Fecha de trabajo recibido: 1/10/2024

Fecha de trabajo aceptado: 25/3/2025

Conflicto de interés: los autores declaran que no existe conflicto de interés.

CASO CLÍNICO

Paciente mujer de 25 años, tabaquista, consultó en nuestro Servicio por una dermatosis de 3 meses de evolución, localizada en la cabeza, el cuello y el tronco superior, caracterizada por nódulos eritematosos, úlcero-necróticos, dolorosos a la palpación (Fotos 1 y 2). En la mucosa genital presentaba dos úlceras indoloras con fondo limpio. Por otro lado, se asociaba a onicólisis y paroniquia de la falange distal del segundo dedo de la mano derecha acompañado de dolor. En cuanto a lo sintomático, presentaba astenia, adinamia, agregando en la evolución cefalea y fiebre.

Se solicitaron exámenes complementarios para confirmar el diagnóstico arrojando una VDRL+ 1/64, TPHA positivo, ERS 72, PCR 27, VIH negativo, res-

to de serologías no reactivas y sin otros hallazgos de mención. El estudio histopatológico con tinción de hematoxilina y eosina (HyE) evidenció la presencia de un infiltrado inflamatorio denso linfocitario en la dermis rico en plasmocitos (Fotos 3 y 4).

Debido a la aparición de cefalea intensa y fiebre, se decidió realizar una punción lumbar que descartó compromiso del sistema nervioso central. Completó el tratamiento con penicilina sódica 3 millones UI cada 6 horas, IV por 14 días (decidido por el equipo de Infectología) con excelente evolución. Se destaca que la paciente no presentó reacción de Jarisch-Herxheimer (RJH) resolviendo las lesiones cutáneas con máculas hiperpigmentadas residuales, algunas de ellas atróficas.

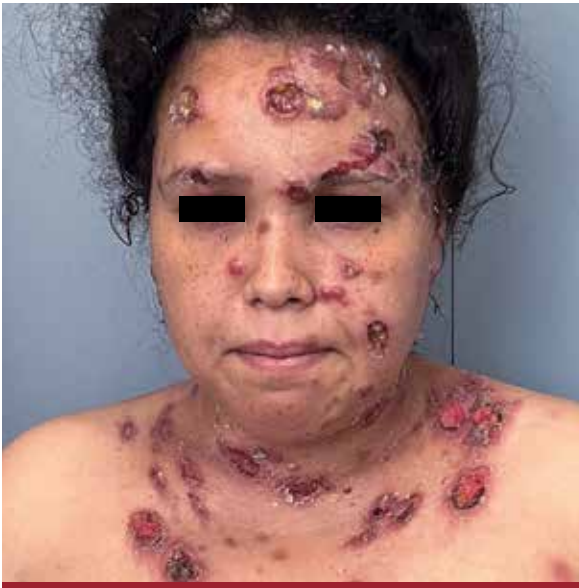

FOTO 1: Nódulos úlcero-necróticos, algunos con costra hemática, localizados en la cabeza, el cuello y el tronco superior.

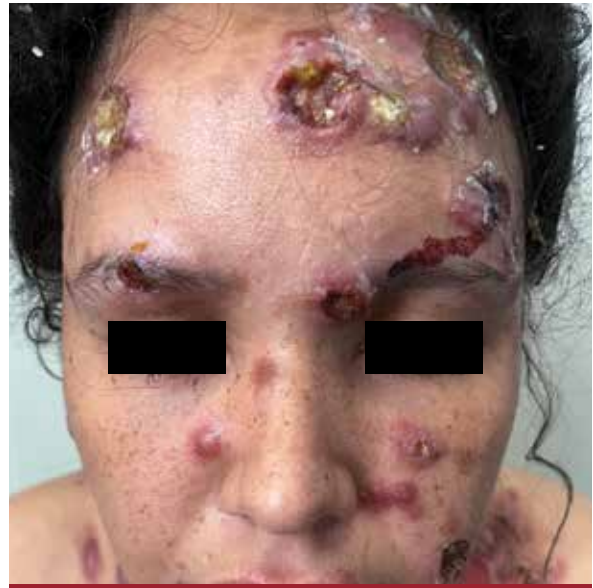

FOTO 2: Nódulos eritematosos, algunos con úlcera central y/o costra. En el cuello, úlceras con borde sobreelevado.

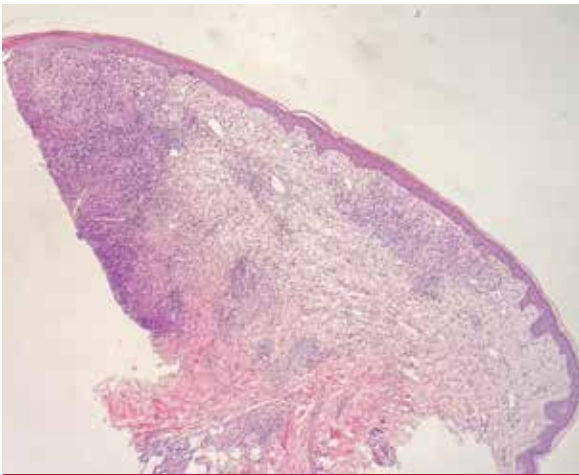


FOTO 3: Infiltrado inflamatorio dérmico denso con plasmocitos (HyE, 100X).

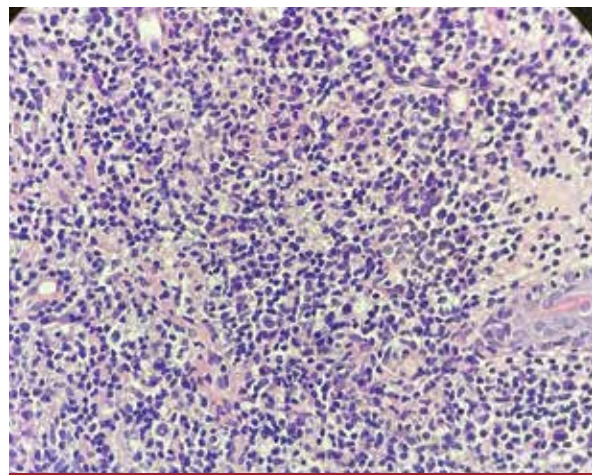


FOTO 4: Los plasmocitos se aprecian con detalle a mayor aumento (HyE, 400X).

COMENTARIOS

La sífilis maligna (SM) es una entidad infrecuente que en la mayoría de los casos se asocia a inmunosupresión, caracterizada por manifestaciones clínicas inespecíficas y lesiones cutáneas extensas causadas por la bacteria *Treponema pallidum*. Esta forma de presentación la describió por primera vez en 1859 el dermatólogo francés Bazin, y se clasificó como una forma aguda y agresiva de sífilis secundaria en 1896¹. Predomina en los hombres, sin predilección racial, y es 60 veces más frecuente en pacientes con VIH (+) como lo demuestra el aumento de su incidencia luego de la epidemia de VIH-SIDA en 1986². En pacientes VIH negativos con SM se reconocen ciertas comorbilidades

que afectan al sistema inmune (alcoholismo, diabetes *mellitus*, desnutrición, psoriasis, hepatitis) que podrían explicar esta forma de presentación³, sin embargo, no estaban presentes en nuestra paciente.

En cuanto a la patogenia, se plantea que la SM es causada por una respuesta inmune desmedida a *Treponema pallidum*⁴, presentando afectadas tanto la inmunidad humoral como la celular⁵. Existen autores que plantean que las manifestaciones de la SM tendrían mayor grado de afectación vascular que el resto de las presentaciones clínicas de la sífilis secundaria, siendo las lesiones ulceradas causadas por infartos trombóticos de vasos de mediano calibre^{6,7}.

En cuanto a las características clínicas clásicas de la SM se describe que inician como pápulas, pústulas y nódulos que posteriormente evolucionan a úlceras con necrosis central; algunas de estas desarrollan costras rupioides y pueden coexistir en diferentes estadios evolutivos. Pueden afectar todo el tegumento, aunque tienden a comprometer la cara y el cuero cabelludo con mayor intensidad que el tronco y las extremidades⁶, como en el caso de nuestra paciente. Puede precederse o acompañarse de síntomas sistémicos como fiebre, cefalea y artromialgias. La afectación mucosa es variable. En la evolución, las lesiones se hacen más monomorfas, y la úlcera es la lesión predominante⁶.

Con respecto al estudio histopatológico, el hallazgo más frecuentemente reportado es un infiltrado dérmico linfohistiocitario con células plasmáticas, como en el caso de nuestra paciente; a veces también se puede acompañar de daño granulomatoso y vascular³, siendo inusual visualizar las espiroquetas^{7,8}.

Como diagnóstico diferencial principal se ha descrito el linfoma cutáneo⁹, y otros planteos diferenciales posibles son las infecciones como leishmaniasis, micosis profundas, varicela, pitiriasis liquenoide varioliforme aguda (PLEVA), entre otras^{8,10}.

En cuanto al diagnóstico, Fisher *et al.* propusieron cuatro criterios que ayudan a identificar una SM: a) morfología macroscópica y microscópica compatible; b) prueba serológica de sífilis con títulos de VDRL elevados; c) RHJ; d) excelente respuesta a la terapia antibiótica⁷. De estos criterios, destacamos que la RHJ fue el criterio ausente en nuestra paciente, acorde a la mayor revisión publicada hasta ahora³.

En cuanto al tratamiento de la sífilis, las recomendaciones publicadas por la *Commonwealth Development Corporation* (CDC) no varían según su forma de presentación ni entre pacientes VIH positivos o no. Por lo tanto, es la penicilina, intramuscular o intravenosa como solución acuosa, el antibiótico más utilizado en la SM, con buena respuesta clínica¹⁰ como en el caso de nuestra paciente.

Finalmente destacamos que, a pesar de la gravedad de esta forma de presentación, el pronóstico en general es bueno, con rápida resolución luego de instaurado el tratamiento correcto³, quedando nuestra paciente con máculas hiperpigmentadas posinflamatorias y escasas lesiones con atrofia cutánea como secuelas.

BIBLIOGRAFÍA

1. Cripps DJ, McDonald R. Syphilis maligna praecox. The first patient seen at MGH in 1821. *N Engl J Med.* 1977;296: 695.
2. Tucker JD, Shah S, Jarell AD, Tsai KY, *et al.* Lues maligna in early HIV infection. Case report and review of the literature. *Sex Transm Dis.* 2009;36:512-514.
3. Wibisono O, Idrus I, Djawad K. Sífilis maligna: revisión sistemática de los casos publicados entre los años 2014-2018. *Actas Dermosifiliogr.* 2021;112:725-734.
4. Salazar-Soto M, Wolf-Idárraga JC. Sífilis maligna precoz. *Rev Asoc Colomb Dermatol Cir Dermatol.* 1995;4:62-65.
5. Kumar B, Muralidhar S. Malignant syphilis: a review. *AIDS Patient Care and STDs.* 1998;12:921-925.
6. Witkowski JA, Parish LC. The great imitator: malignant syphilis with hepatitis. *Clin Dermatol.* 2002;20:156-163.
7. Fisher DA, Chang LW, Tuffanelli DL. Lues maligna. Presentation of a case and a review of the literature. *Arch Dermatol.* 1969;99:70-73.
8. de Unamuno-Bustos B, Sánchez RB, Carazo JLS, de Miquel VA. Malignant syphilis with ocular involvement in an immunocompetent patient. *Int J Dermatol.* 2014;53:258-260.
9. Braue J, Hagele T, Yacoub AT, Mannivanan S, *et al.* A case of rupioid syphilis masquerading as aggressive cutaneous lymphoma. *Mediterr J Hematol Infect Dis.* 2015; 7: e2015026.
10. Fernández-Guarino M, de la Mora I, González-García C, Harto-Castaño A, *et al.* Sífilis maligna en paciente infectado por el virus de la inmunodeficiencia humana (VIH). *Actas Dermosifiliogr.* 2006;97:400-403.