

# Cromoblastomycosis: una nueva propuesta terapéutica

## Chromoblastomycosis: a new therapeutic approach

Olivia De Tezanos Pinto,<sup>1</sup> Patricia Fernández Pardal,<sup>2</sup> Liliana Olivares,<sup>3</sup> Ricardo Negroni,<sup>4</sup> Alicia Arechavala,<sup>5</sup> María Emilia Candiz<sup>6</sup> y Esteban Maronna<sup>7</sup>

### RESUMEN

La cromoblastomycosis es una micosis subcutánea crónica, causada por diversos hongos de la familia *Dematiaceae*. Éstos son hongos saprobios que en la naturaleza viven como mohos y en los tejidos forman estructuras esféricas con septos. En Latinoamérica, las especies más frecuentemente encontradas son la *Fonsecaea pedrosoi* y la *Cladophialophora carrionii*. El tratamiento es un desafío, por la falta de respuesta en algunos casos y la recidiva en otros, especialmente en las formas extensas y de larga evolución.

Se presentan dos pacientes con cromoblastomycosis extensas, por *Fonsecaea pedrosoi*, que respondieron de manera favorable a la asociación de terbinafina e itraconazol a altas dosis. Esta asociación ha sido descrita en algunas publicaciones (*Dermatol. Argent.*, 2012, 18(5): 396-400).

### Palabras clave:

*cromoblastomycosis, terbinafina, itraconazol.*

### ABSTRACT

Chromoblastomycosis is a chronic subcutaneous mycosis caused by various *dematiaceous* fungi, which live as saprobiotic microorganisms in the environment. In Latin America, the most frequently found species are *Fonsecaea pedrosoi* and *Cladophialophora carrionii*. Treatment is a challenge because of the lack of response in some cases and recurrence in others, especially in patients with extensive and chronic lesions.

We report two patients with extensive chromoblastomycosis by *Fonsecaea pedrosoi*, which responded favorably to terbinafine and itraconazole association at high doses. This association has been described in some publications (*Dermatol. Argent.*, 2012, 18(5): 396-400).

### Keywords:

*chromoblastomycosis, terbinafine, itraconazole.*

Fecha de recepción: 04/07/2012 | Fecha de aprobación: 30/07/2012

<sup>1</sup> Médica de 3° año de la carrera de Médico Especialista en Dermatología, UBA

<sup>2</sup> Ex jefa de residentes, Servicio de Dermatología

<sup>3</sup> Jefa de Unidad de Dermatología

<sup>4</sup> Médico honorario

<sup>5</sup> Jefa de Unidad de Micología

<sup>6</sup> Jefa de residentes

<sup>7</sup> Médico dermatólogo, Servicio de Anatomía Patológica

Hospital de Infecciosas F. J. Muñoz, Uspallata 2272, Ciudad Autónoma de Buenos Aires, República Argentina.

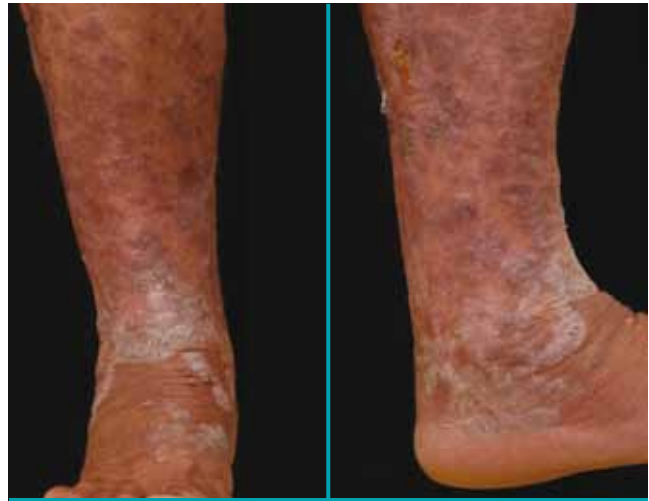Correspondencia: Olivia de Tezanos Pinto. Oli\_tp@yahoo.com

## Introducción

El término cromoblastomicosis fue descrito por primera vez por Terra *et al.*, en Brasil, en 1922. Deriva del griego, de la palabra *chromos* (color), en referencia al pigmento del hongo.<sup>1,2,3</sup> Es una micosis subcutánea crónica, causada por hongos pigmentados (familia *Dematiaceae*), cuyo hábitat es el suelo y las plantas. En Latinoamérica, las especies más frecuentemente encontradas son *Fonsecaea pedrosoi*, en zonas tropicales y subtropicales, y *Cladophialophora carrionii*, en áreas de climas secos.<sup>1-5</sup> La primera es la especie que más frecuentemente está involucrada en el desarrollo de esta micosis y es la que habitualmente responde en menor medida al tratamiento. La cromoblastomicosis predomina en hombres adultos de 30 a 50 años, inmunocompetentes y trabajadores rurales. La infección se produce por la introducción del microorganismo en la piel a través de un traumatismo, por lo cual afecta principalmente los miembros inferiores, aunque también se han publicado casos en otras localizaciones, como genitales y nariz.<sup>5-8</sup> Las formas clínicas de cromoblastomicosis son: verrugosas, nodulares, tumorales, en placas o cicatrizales; la más frecuente es la variedad verrugosa.<sup>1,4</sup> La progresión de la enfermedad es lenta, y las lesiones pueden ser asintomáticas o pruriginosas. En algunos casos se pueden complicar con sobreinfección bacteriana, úlceras, linfedema y raramente con carcinoma epidermoide.<sup>3</sup>

El diagnóstico se realiza por la epidemiología, la clínica, y se confirma con el estudio micológico e histopatológico de las lesiones.<sup>7</sup> En el examen micológico directo se observan estructuras esféricas, de 4 a 10  $\mu\text{m}$  de diámetro, de color pardusco y paredes gruesas; las mismas se encuentran solas o agrupadas y se denominan cuerpos muriformes, los cuales también se evidencian en la biopsia de piel.<sup>1-3</sup> El cultivo y recientemente la PCR permiten identificar la especie.<sup>4</sup> En la histopatología, además de los cuerpos muriformes, se observa hiperplasia epitelial pseudoepiteliomatosa, y en dermis, una reacción inflamatoria granulomatosa.

No existe un tratamiento de elección para esta micosis; el mismo depende del agente etiológico, la extensión de las lesiones y la respuesta a tratamientos previos. Lesiones pequeñas pueden ser tratadas con termoterapia, criocirugía o resección quirúrgica. Para lesiones más extensas, o como complemento de la cirugía, se utilizan los antimicóticos sistémicos (itraconazol, terbinafina, ketoconazol, 5-fluorocitosina y anfotericina B, solos o asociados). Clásicamente los más usados son terbinafina (500 a 1.000 mg por día) o itraconazol (200 a 400 mg por día) durante varios meses hasta alcanzar la resolución de las lesiones.<sup>1,8</sup> En los últimos años se ha ensayado, también, la terapia combinada de antimicóticos (a las dosis similares a las que se utilizan en los pulsos mensuales para onicomycosis), especialmente en aquellas formas más extensas y refractarias.<sup>8</sup>



**Foto 1.** Caso 1. Placas rosadas, en sectores de aspecto verrugoso, en pierna derecha. Trabajador rural, con dermatosis de 10 años de evolución.

A continuación se presentan dos pacientes con cromoblastomicosis extensas y de larga evolución producidas por *Fonsecaea pedrosoi*, que mostraron muy buena respuesta al tratamiento combinado con terbinafina e itraconazol a altas dosis.

## Caso clínico 1

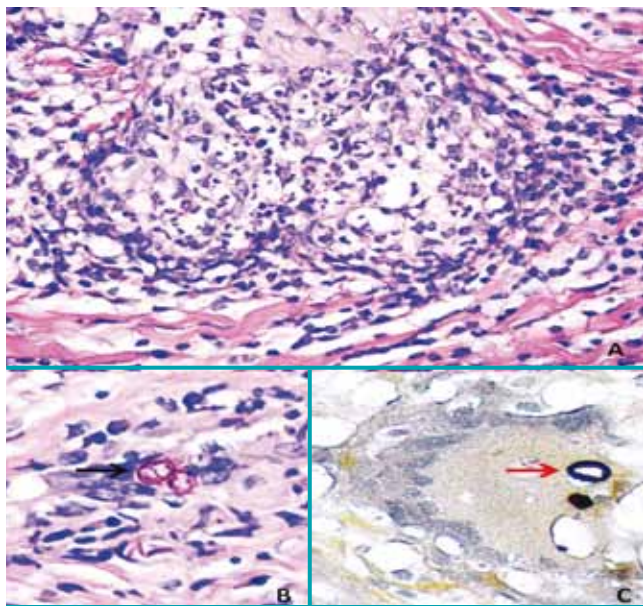
Paciente masculino de 61 años, oriundo de Paraguay, trabajador rural, con dermatosis en miembro inferior derecho de 10 años de evolución. Al examen físico presentaba, en casi la totalidad de la circunferencia del tercio medio e inferior de pierna derecha con extensión a dorso de pie, grandes placas de tonalidad rosada, de bordes netos, sobreelevados, eritematosos y arciformes, cubiertas por finas escamas blancuecinas. La superficie de dichas lesiones era en sectores de aspecto verrugoso. Además, se observaban lesiones puntiformes hemorrágicas (foto 1). La dermatosis era asintomática y el paciente se encontraba en buen estado general. No se palpaban adenomegalias regionales.

Exámenes complementarios: rutina de laboratorio con serologías virales, radiografía de tórax y ecografía abdominal: sin particularidades.

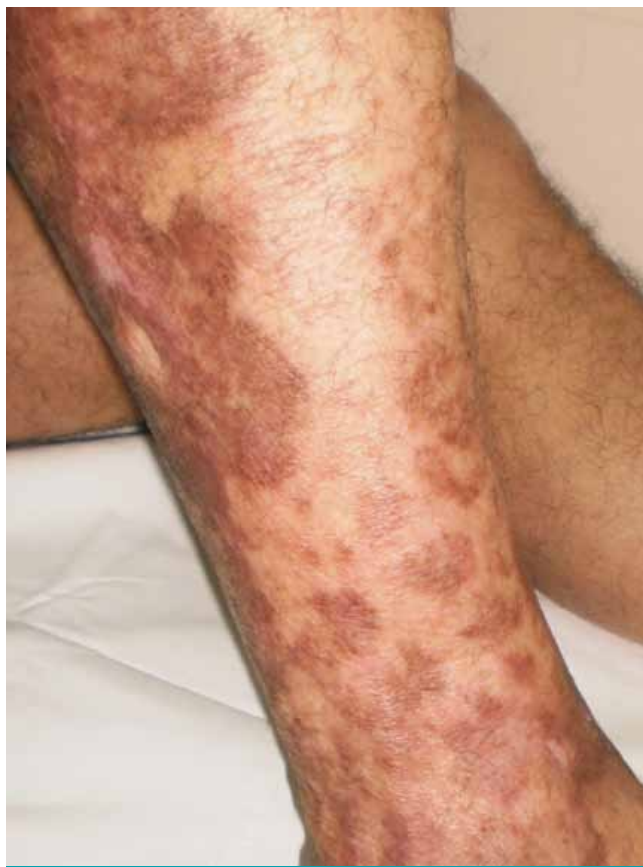Examen micológico de las escamocstras obtenidas de las lesiones con OHK al 40%: directo: cuerpos muriformes; cultivos: *Fonsecaea pedrosoi*.

Histopatología de piel: en dermis granulomas constituidos por linfocitos, neutrófilos, histiocitos y algunas células gigantes multinucleadas, que engloban dos estructuras redondeadas de color pardusco (cuerpos muriformes), que resaltan con técnica de Grocott y sin tinción (fotos 2 A, B y C).

Tratamiento y evolución: itraconazol 400 mg/día asociado a terbinafina 500 mg/día y termoterapia por 6 meses, con involución completa de las lesiones y persistencia de algunas



**Foto 2.** Caso 1. (H-E). (A) En dermis, con técnica de H-E, granulomas constituidos por linfocitos, neutrófilos, histiocitos y algunas células gigantes multinucleadas, (B) que engloban cuerpos muriformes. (C) Cuerpos muriformes con técnica de Grocott.



**Foto 3.** Caso 1. A los 6 meses de tratamiento. Se observan máculas residuales y cicatrices.

cicatrices y máculas parduscas residuales (foto 3). Se realizó nueva biopsia cutánea con envío de material a histopatología y micología, donde no se evidenciaron granulomas ni desarrollo del hongo. En vista de estos resultados, que fueron interpretados como cura clínica y micológica, se suspendió el tratamiento. A 6 meses de seguimiento postoperatorio, no se comprobó recidiva.

## Caso clínico 2

Paciente masculino de 40 años, oriundo de Paraguay, trabajador rural con lesión en miembro inferior derecho, de 9 años de evolución, precedida por un traumatismo y de crecimiento progresivo. Se evidenciaba en rodilla derecha con extensión a muslo una tumoración de 10 x 10 cm, exofítica, de tonalidad pardo-grisácea, de aspecto verrugoso, rodeada de un halo eritematoso. Presentaba en su superficie áreas puntiformes de tonalidad pardusca (foto 4). El paciente estaba en buen estado general y no se palpaban adenomegalias regionales.

Exámenes complementarios: rutina de laboratorio con serologías virales, radiografía de tórax y ecografía abdominal: sin particularidades.

Examen micológico directo de las escamocostras extraídas de las lesiones con HOK al 40%: cuerpos muriformes; cultivo: *Fonsecaea pedrosoi* (fotos 5 B y C).

Histopatología de piel: granulomas dérmicos con cuerpos muriformes en su interior (foto 5 A).

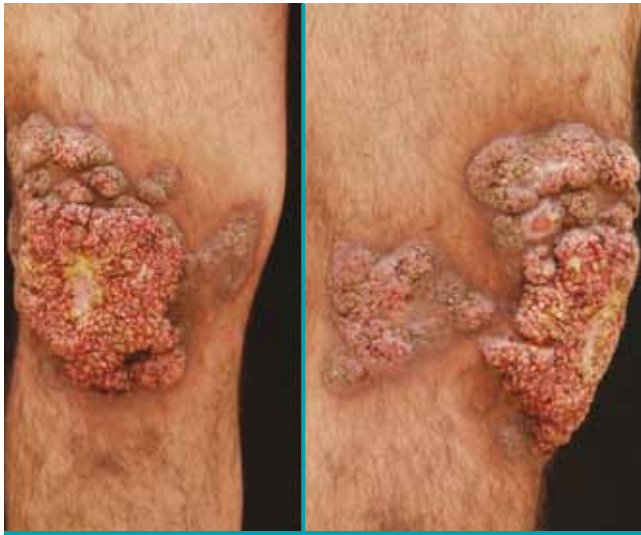Tratamiento y evolución: itraconazol 400 mg/día asociado a terbinafina 500 mg/día, actualmente, a tres meses de iniciado el tratamiento, con muy buena respuesta. Al examen físico se observan cicatrices blanquecinas y máculas residuales (foto 6).

Ninguno de los dos pacientes presentó complicaciones clínicas de intolerancia o alteraciones de las pruebas de laboratorio relacionadas con el tratamiento.

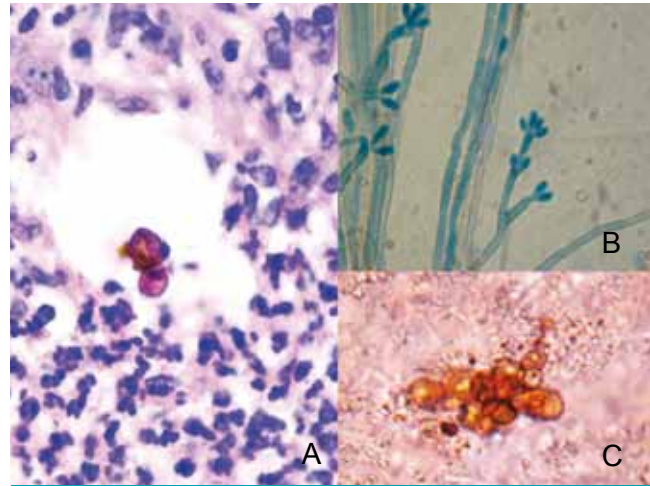
## Comentarios

El tratamiento de la cromoblastomycosis es un desafío terapéutico; no hay publicado hasta el momento un estudio comparativo sobre cuál es el tratamiento más eficaz de las formas extensas. Tampoco existe consenso ni estandarización para establecer la duración del tratamiento y los criterios de cura. En la actualidad se considera que se puede interrumpir el tratamiento cuando el paciente presenta ausencia de lesiones activas en el examen clínico, la presencia de cicatrices atróficas en las antiguas lesiones, estudio histopatológico con ausencia de granulomas y cultivos para hongos negativos en la biopsia cutánea.<sup>1,7</sup>

Los pacientes con cromoblastomycosis extensas, de muy larga evolución, generalmente presentan respuestas clínicas pobres a los tratamientos antifúngicos convencionales. Hay casos publicados en la bibliografía con buena respuesta al



**Foto 4.** Caso 2. Tumoración exofítica, pardo-grisácea y de aspecto verrugoso en rodilla derecha. Trabajador rural, con dermatosis de 9 años de evolución.



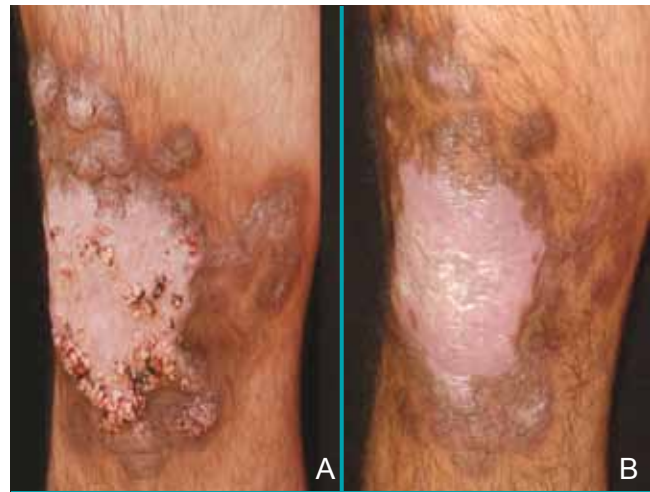**Foto 5.** Caso 2. (H-E). (A) En dermis, un granuloma que engloba cuerpos muriformes. (B) Cultivo (Agar-papa glucosado), donde se observan esporos típicos de *Fonsecaea pedrosoi*. (C) Examen micológico directo con KOH al 40% que evidencia cuerpos muriformes.

tratamiento combinado con antimicóticos, como terbinafina e itraconazol, por su efecto sinérgico.<sup>9,10</sup> El itraconazol es un compuesto triazólico de primera generación con capacidad fungistática de amplio espectro, que inhibe la síntesis de ergosterol en la membrana celular de los hongos y bloquea así la actividad de la 14  $\alpha$  demetilasa. La terbinafina es una alilamina con actividad antimicótica de amplio espectro y tiene un mecanismo de acción diferente al itraconazol; si bien también inhibe la síntesis de ergosterol de la pared celular, actúa en un paso anterior, sobre la enzima escualeno epoxidasa y presenta un efecto fungicida sobre dermatofitos.<sup>11-13</sup> Los estudios in vitro han demostrado un efecto sinérgico de ambas drogas antifúngicas.<sup>1,4,8,10,14</sup>

Los dos pacientes que presentamos tuvieron una respuesta rápida y eficaz al tratamiento combinado. En uno de ellos se evidenció a las pocas semanas de iniciado el tratamiento una mejoría ostensible. Es de destacar, además, la buena tolerancia de esta terapéutica combinada en dosis diarias elevadas, similares a las utilizadas en los pulsos mensuales para onicomycosis. Esta novedosa asociación terapéutica abre una interesante perspectiva a futuro para este tipo de micosis subcutáneas.

## Bibliografía

1. Queiroz-Telles F, Esterre P, Pérez-Blanco M, Vitale R. G. et al. Chromoblastomycosis: an overview of clinical manifestations, diagnosis and treatment, *Med. Mycol.*, 2009, 4: 1-13.
2. Burstein Z., Cromomycosis: clínica y tratamiento; situación epidemiológica en Latinoamérica, *Rev. Perú Med. Exp. Salud Pública*, 2004, 3: 167-176.
3. Padilla M.C., Martínez V., Peña J., Novales J. et al. Cromoblastomycosis. Presentación de dos casos, *Rev. Cent. Dermatol. Pascua*, 2006, 15: 181-187.



**Foto 5.** Caso 2. Evolución al mes (A) y a los 3 meses de tratamiento (B). Se observa la involución de las lesiones con cicatriz blanquecina y máculas amarronadas residuales.

4. Mouchalouat M.F., Gutiérrez Galhardo M.C., Zancopé Oliveira R.M., Monteiro Fialho PC. et al. Chromoblastomycosis: a clinical and molecular study of 18 cases in Rio de Janeiro, Brazil, *Int. J. Dermatol.*, 2011, 50: 981-986.
5. Queiroz-Telles F, Nucci M., Lopes Colombo A., Tobón A. et al. Mycoses of implantation in Latin America: an overview of epidemiology, clinical manifestations, diagnosis and treatment, *Med. Mycol.*, 2011, 49: 225-236.
6. Negroni R. Micosis profunda de la piel y tejidos blandos, *Lecciones de Clínica Micológica*, Ed. La Agenda, Buenos Aires, 1997, 84-85.
7. Negroni R., Helou S. Problemas clínicos en micología médica: problema nº 6, *Rev. Iberam. Micol.*, 2003, 20: 179-180.

- Esterre P., Queiroz-Telles F. Management of chromoblastomycosis: novel perspectives, *Curr. Opin. Infect. Dis.*, 2006, 19: 148-152.
- Anzorena J.A., De los Ríos R., Caram M.L., Cartagena N. et al. Cromomycosis, *Dermatol. Argent.*, 2009, 15: 365-366.
- Gupta A.K., Taborda P.R., Danzovo A.D. Alternate week and combination itraconazole and terbinafine therapy for chromoblastomycosis caused by *Fonsecaea pedrosoi* in Brazil, *Med. Mycol.*, 2002, 40: 529-534.
- Vanden Bossche H. Mechanisms of antifungal resistance, *Rev. Iberoam. Micol.*, 1997, 14: 44-49.
- Moossavi M., Bagheri B., Scher RK. Systemic antifungal therapy, *Dermatol. Clin.*, 2001, 19: 35-52.
- Cuenca Estrella M. Antifúngicos en el tratamiento de las infecciones sistémicas: importancia del mecanismo de acción, espectro de actividad y resistencias, *Rev. Esp. Quimioter.*, 2010, 23: 169-176.
- Antonelo V.S., Appel Da Silva M.C., Cambuzzi E., Kliemann D.A. et al. Treatment of severe chromoblastomycosis with itraconazole and 5- flucytosine association, *Rev. Inst. Med. Trop. San Pablo*, 2010, 52: 329-333.

## DERMATÓLOGOS JÓVENES

### CASO CLÍNICO

Amalia María Luna,<sup>1</sup> Carolina Fleming<sup>1</sup> y Juan Francisco Palazzolo<sup>1</sup>

#### Caso clínico

Paciente de sexo femenino, de 25 años de edad, que consultó por lesiones en cuello de 7 años de evolución. Como antecedentes refería alergia al níquel, sin presentar otros datos personales o familiares de relevancia.

Al examen físico se observaron múltiples pápulas color piel normal, algunas levemente hiperpigmentadas, de 2 a 5 mm de diámetro, que comprometían cara anterior de cuello y se extendían lateralmente hasta el área de implantación del pelo. Las lesiones eran asintomáticas y habían aumentado en número y tamaño durante el embarazo.

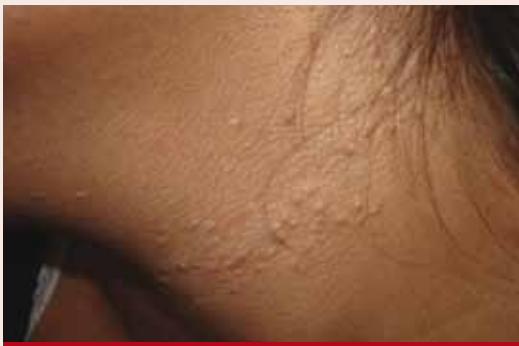

Foto 1.

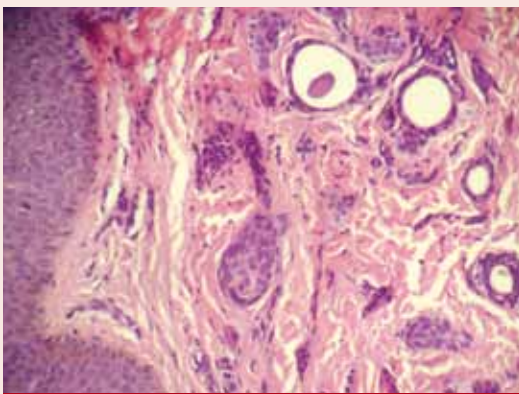


Foto 2.

#### 1. ¿Cuál es su diagnóstico más favorable?

- a. Verrugas planas
- b. Xantomas eruptivos
- c. Siringomas eruptivos
- d. Esteatocistomas múltiples
- e. Pseudoxantoma elástico

#### 2. ¿Qué estudios complementarios solicitaría?

- a. Biopsia para histopatología
- b. Biopsia para histopatología con tinción de fibras elásticas
- c. Laboratorio de rutina
- d. Laboratorio de rutina y perfil lipídico
- e. Fondo de ojos, evaluación oftalmológica y cardiovascular

#### 3. ¿A qué patología podría asociarse? (más de una respuesta correcta)

- a. Síndromes genéticos: Ehlers Danlos, de Down, de Marfan
- b. Diabetes mellitus
- c. Hiperlipemia tipo IV y V
- d. Hipertensión arterial, hemorragias retinianas y digestivas
- e. Onicodistrofia

#### 4. ¿Cuál o cuáles de las siguientes son opciones terapéuticas apropiadas? (más de una respuesta correcta)

- a. Dieta baja en grasas y fármacos hipolipemiantes
- b. Retinoides tópicos
- c. Seguimiento interdisciplinario (cardiología, oftalmología, gastroenterología)
- d. Crioterapia
- e. Láser CO<sub>2</sub>

<sup>1</sup> Médico residente, Servicio de Dermatología  
Servicio de Dermatología, Hospital Interzonal General de Agudos General San Martín, La Plata, provincia de Buenos Aires, República Argentina