

# Pitiriasis liquenoide. Comunicación de 50 pacientes pediátricos

Pityriasis lichenoides. Report of 50 pediatric patients

Mariela González Salorio,<sup>1</sup> Carmen Cruz Iturrieta,<sup>1</sup> Valeria Ferreyra,<sup>1</sup> María Eugenia Pais,<sup>2</sup> Romina Plafnik,<sup>2</sup> Betina Pagotto,<sup>2</sup> Paula Luna,<sup>2,3</sup> María Eugenia Abad<sup>2,3</sup> y Margarita Larralde<sup>4,5</sup>

## RESUMEN

La pitiriasis liquenoide es una dermatosis papuloescamosa infrecuente y autolimitada, dividida clásicamente en pitiriasis liquenoide et varioliforme aguda (PLEVA) y pitiriasis liquenoide crónica (PLC), polos de un espectro continuo, con formas intermedias y cuya división se basa en las características clínicas e histopatológicas y no en el tiempo de evolución de la patología. La etiología es desconocida y no existe un único tratamiento estandarizado. El objetivo de nuestro trabajo es mostrar las características clinicopatológicas, epidemiológicas y evolutivas de 50 pacientes con diagnóstico de pitiriasis liquenoide en la Sección de Dermatología Pediátrica del Hospital Ramos Mejía, evaluados en el período 1996-2011. En nuestro trabajo se observó un leve predominio en el sexo femenino, mayor porcentaje de PLC sobre PLEVA, afectación generalizada y la presencia de prurito como único síntoma. Destacamos la evolución de 2 pacientes a linfoma cutáneo de células T y, en uno de ellos, la asociación con un linfoma de Hodgkin ganglionar. (*Dermatol. Argent.*, 2013, 19(4): 267-271)

## Palabras clave:

*pitiriasis liquenoide, papuloescamosa, PLEVA, PLC.*

## ABSTRACT

Pityriasis lichenoides is a rare and self-limited papuloescamous dermatosis, divided classically into pityriasis lichenoides et varioliformis acuta (PLEVA) and chronic pityriasis lichenoides (PLC), poles of a continuum, with intermediate forms and whose division is based on the clinical and histopathological characteristics and not in the time of evolution of the disease. The etiology is unknown and there is no single standardized treatment. The objective of our study is to show the clinicopathologic characteristics, epidemiological and evolutionary features of 50 patients with diagnosis of pityriasis lichenoides in the Pediatric Dermatology section of Ramos Mejía Hospital, assessed in the period 1996-2011. In our work there was a slight predominance in the female sex, a greater percentage of PLC on PLEVA, generalized disease, and the presence of pruritus as the only symptom. We emphasize the evolution of 2 patients with cutaneous lymphoma of T cells and the association with a ganglionic Hodgkin lymphoma. (*Dermatol. Argent.*, 2013, 19(4): 267-271)

## Keywords:

*pityriasis lichenoid, papuloescamosa, PLEVA, PLC.*

Fecha de recepción: 26/08/2013 | Fecha de aprobación: 04/10/2013

<sup>1</sup> Médica concurrente de la carrera de Especialista en Dermatología Infantil, Sección Dermatología Pediátrica, Servicio de Dermatología, Hospital Ramos Mejía, CABA

<sup>2</sup> Médica dermatóloga infantil, asistente de la Sección Dermatología Pediátrica, Servicio de Dermatología, Hospital Ramos Mejía, CABA

<sup>3</sup> Médica de planta, Servicio de Dermatología, Hospital Alemán, CABA

<sup>4</sup> Jefe de la Sección Dermatología Infantil, Servicio de Dermatología, Hospital Ramos Mejía, CABA

<sup>5</sup> Jefe del Servicio de Dermatología, Hospital Alemán, CABA

Correspondencia: Mariela González Salorio. mgonzalezsalorio@hotmail.com

GRÁFICO 1. Distribución por formas clínicas.

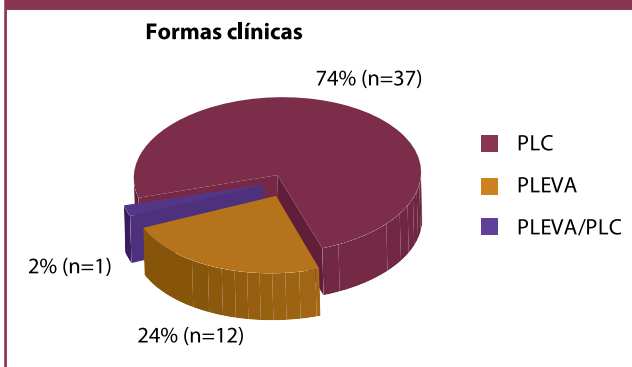


GRÁFICO 2. Distribución de las lesiones en los pacientes con PLC.

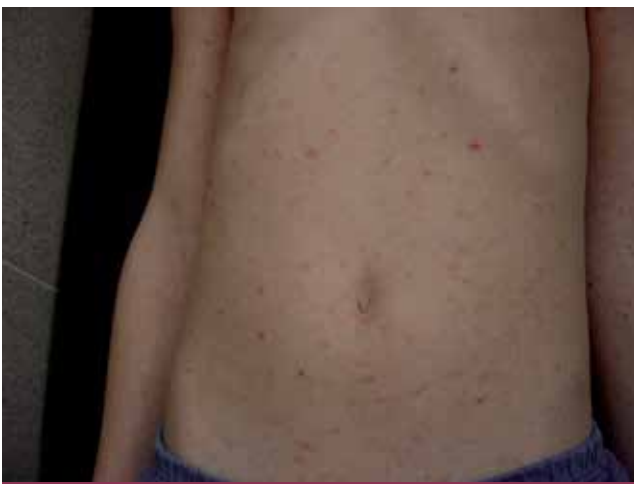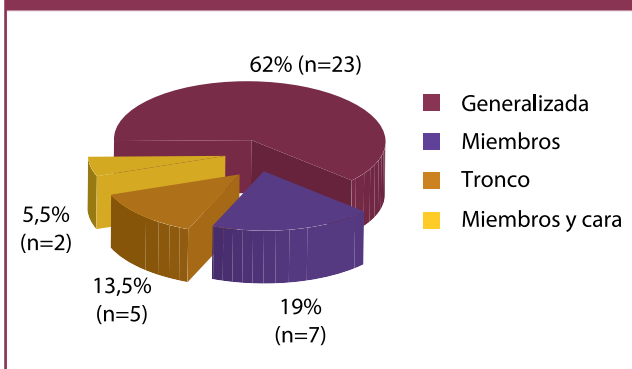


Foto 1. Lesiones papuloescamosas eritematosas de PLEVA.

## Introducción

La pitiriasis liquenoide es una enfermedad papuloescamosa infrecuente y autolimitada. Clásicamente se la divide en aguda (pitiriasis liquenoide et varioliforme aguda, PLEVA) y crónica (pitiriasis liquenoide crónica, PLC). Ambas representan los polos de un espectro continuo, con formas intermedias entre ellas. Evoluciona por brotes, y puede ser asintomática o presentar leve prurito. La PLEVA se presenta con pápulas y vesículas, observándose lesiones en todos los estadios. La PLC cursa con pequeñas pápulas liquenoides, rojo-amarronadas y polimorfas, con escama central adherente y fácilmente despegable. En ambos casos pueden observarse lesiones híper o hipopigmentadas residuales. No existe un único tratamiento estandarizado. Los más utilizados son: esteroides tópicos, macrólidos, fototerapia e incluso la conducta expectante. Sin embargo, la remisión espontánea dificulta la evaluación de la respuesta a la terapéutica efectuada. El objetivo de nuestro trabajo es mostrar las características clinicopatológicas, epidemiológicas y evolutivas de 50 pacientes con diagnóstico de pitiriasis liquenoide que concurren a la Sección de Dermatología Pediátrica del Hospital Ramos Mejía en el período 1996-2011.

## Serie de casos

Se revisaron las historias clínicas de 50 pacientes con diagnóstico clínico e histopatológico de PL evaluados entre 1996-2011. Se recabaron datos sobre sexo, edad de inicio, tiempo de evolución, características clínicas, sintomatología, histopatología y tratamiento.

De los 50 pacientes evaluados a lo largo de 15 años, el 54% (n=27) fueron mujeres y el 46% (n=23) varones. La edad de consulta varió entre 11 meses y 17 años, con una media de 107 meses (8,9 años). El tiempo de evolución varió entre una semana y 8 años. La forma clínica de presentación correspondió el 74% a PLC (n=37), el 2% a PLEVA/PLC (n=1) y el 24% a PLEVA (n=12) (gráfico 1). Histopatológicamente se obtuvo en el 74% (n=37) el diagnóstico de PLC y el resto PLEVA (26%, n=13). La edad de inicio promedio para los PLC fue de 110,5 meses (9,2 años) y de 92,2 meses (7,7 años) para PLEVA. La mayoría de los pacientes con PLEVA (67%, n=8) manifestó compromiso generalizado de la piel (foto 1); mientras que de las PLC, el 19% (n=7) presentó sólo compromiso de los miembros, el 5,5% (n=2) miembros y cara, el 13,5% (n=5) sólo el tronco y el restante 62% (n=23) era generalizada (fotos 2, 3 y 4) (gráfico 2), y mostró hipopigmentación cutánea en el 54% del grupo de pacientes con PLC. El 58% (n=29) de los pacientes cursó la enfermedad en forma asintomática, mientras que en el 42% (n=21) el prurito era el único síntoma presente. Del total de la muestra, sólo pudo recavarse información sobre serología para *Mycoplasma* en 23 pacientes, de los cuales el 18%

(n=4) poseía serología positiva (gráfico 3). En cuanto a la terapéutica, se mantuvo una conducta expectante en el 42% (n=21) de los pacientes, el 30% (n=15) recibió tratamiento con emolientes, el 22% (n=11) con macrólidos y el restante 6% (n=3) con antihistamínicos (gráfico 4). Los 50 pacientes incluidos en este trabajo presentaron una evolución variable con brotes y/o remisiones en meses o años; resaltamos la evolución de dos de ellos hacia patología tumoral: una niña de 8 años con confirmación histológica de micosis fungoide y antecedente de diagnóstico clínico-patológico de PLEVA a los 3 años de edad, y un varón con diagnóstico clínico-patológico de PLEVA a los 7 años, que a los 12 años evolucionó a una micosis fungoide y a los 13 años desarrolló un linfoma de Hodgkin ganglionar.

## Comentarios

En 1894, Neisser y Jadassohn describieron por primera vez casos de pitiriasis liquenoide. Juliusberg, en 1899, le otorgó el nombre de PLC y recién en 1925, Habermann nombró a la forma aguda como PLEVA.<sup>1-7</sup> La pitiriasis liquenoide corresponde a un grupo de desórdenes que incluye la pitiriasis liquenoide et varioliformis aguda (PLEVA) y la pitiriasis liquenoide crónica (PLC). PLEVA y PLC son consideradas polos de un espectro de desórdenes, en los que existen formas intermedias cuya división se basa en las características clínicas e histológicas y no en el tiempo de evolución de la patología.<sup>1,2,8,9</sup> Gelmetti *et ál.* propusieron una clasificación de las pitiriasis liquenoides según la distribución de las lesiones en tres grupos: difusa, central y periférica.<sup>3,5,7</sup> Presenta predominio en el sexo masculino con picos etarios entre los 5 y los 10 años. Aunque su etiología es desconocida, se han planteado 3 teorías: **1)** secundaria a una vasculitis mediada por inmunocomplejos, **2)** debida a un agente infeccioso como *Toxoplasma gondii*, virus de Epstein Barr, *Mycoplasma pneumoniae*, HIV, CMV, y **3)** causada por una alteración de los linfocitos T,<sup>1-4,7</sup> donde existe una clonalidad de las células T, lo que sugiere un proceso linfoproliferativo benigno en el cual la respuesta inmune vigorosa impide el desarrollo de un linfoma. Existen antígenos virales que gatillarían una respuesta linfocitaria anómala. Estos resultados son consistentes con algunos raros casos reportados de linfoma cutáneo de células T en pacientes con PLEVA o PLC o con antecedentes de éstas.<sup>1-3,10</sup> En nuestra serie de pacientes pudimos observar un leve predominio en el sexo femenino (54%), en contraposición a la literatura mencionada; la edad de los pacientes, entre los 7 y los 9 años, con extremos desde los 11 meses hasta los 17 años, se correspondió con las publicaciones existentes.<sup>1,2</sup> La mayoría de los pacientes presentó PLC (74%). Cabe destacar la evolución de 2 pacientes a linfoma cutáneo de células T y en uno de ellos la asociación con un linfoma de Hodgkin

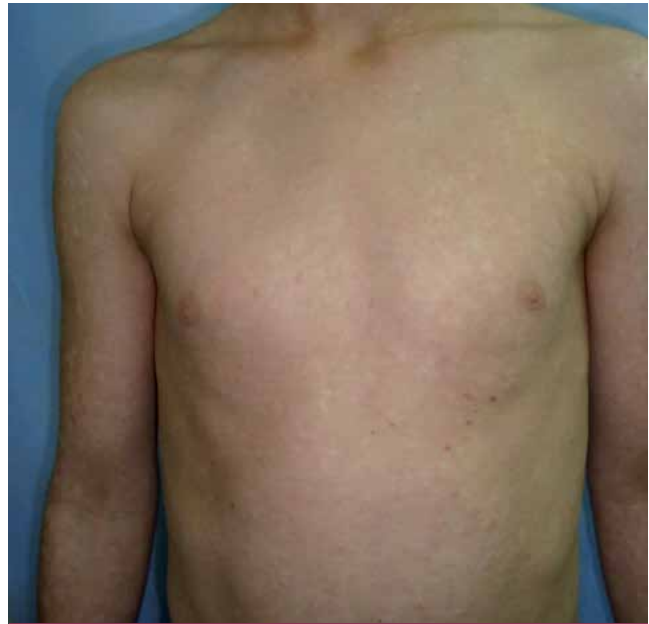

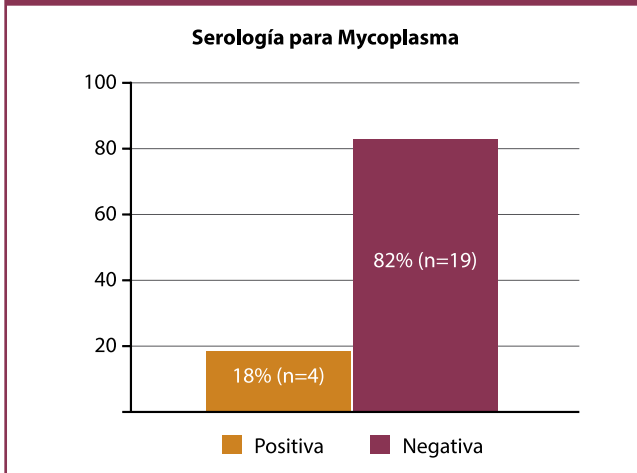
Foto 2. Lesiones hipo e hiperpigmentadas en tronco y miembros superiores en PLC.

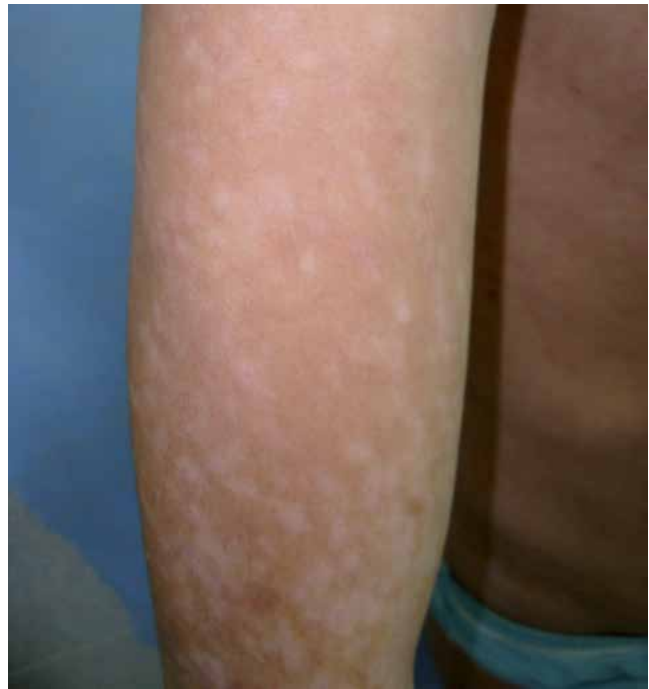

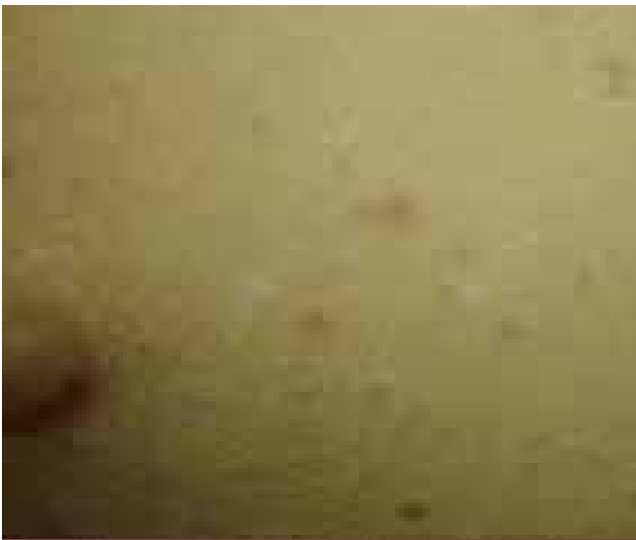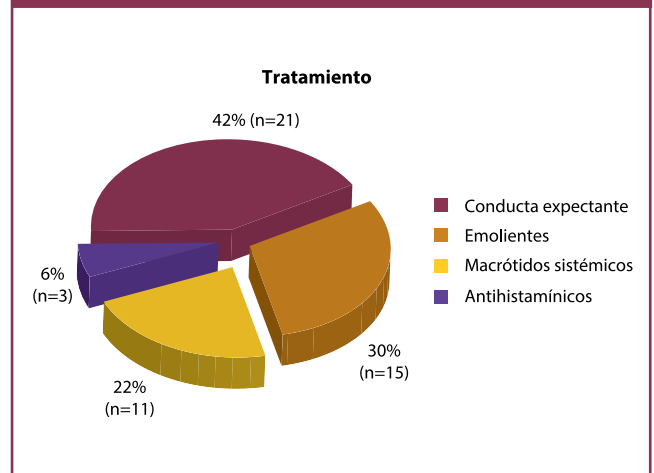
Foto 3. Lesiones hipo e hiperpigmentadas en miembro superior derecho del mismo paciente.

ganglionar. Ambos poseían antecedentes de pitiriasis liquenoide (PLEVA), que podría encuadrarse dentro de una de las tres teorías propuestas respecto de su etiología. Clínicamente, la PLEVA se presenta de forma aguda con maculopápulas rojo-amarronadas de 2 a 3 mm, polimorfas, asintomáticas o levemente pruriginosas que evolucionan

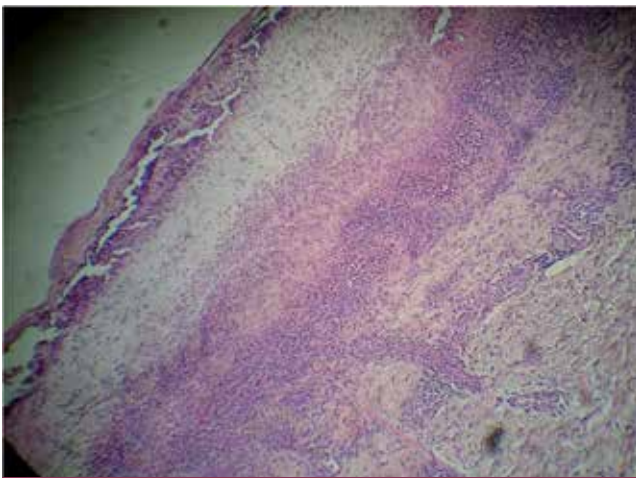
**GRÁFICO 3.** Se muestra la existencia de serología positiva para *Mycoplasma pneumoniae* en 4 casos de un total de 23 pacientes.



**GRÁFICO 4.** Distribución por conductas terapéuticas.



**Foto 4.** Escamas en oblea, característica de PL.



**Foto 5.** Denso infiltrado mononuclear difuso dérmico y perivascular, extravasación eritrocitaria en PLEVA (H y E, 100x).

por brotes; puede presentar cambios ulcerativos, necróticos y hemorrágicos, con la posibilidad de secuelas cicatrizales varioliformes e hipo o hiperpigmentación cutánea. Las lesiones se localizan con mayor frecuencia en tronco, extremidades y áreas de flexión, aunque también pueden ser difusas y generalizadas. Su curso varía desde unas pocas semanas a meses. Existe una rara forma de presentación de PLEVA: la enfermedad de Mucha-Habermann, febril, ulceronecrotica potencialmente mortal.<sup>1-4,7,8</sup> La PLC puede iniciar de novo o evolucionar desde la forma aguda, con brotes recurrentes de pápulas rojo-amarronadas y polimorfas, con una escama central micécea, adherente y fácilmente despegable (escama en oblea), e hipo o hiperpigmentación. Se presentan con mayor frecuencia en tronco y región proximal de extremidades. Su curso es más indolente, desde los 6 meses a varios años.<sup>1-4</sup> En nuestro trabajo, la distribución de las lesiones fue generalizada en un alto número de pacientes (el 67% de los pacientes con PLEVA y el 62% con PLC), el 54% de los pacientes con PLC presentó máculas hipopigmentadas en su evolución clínica y poseía prurito como único síntoma. Los pacientes no presentaron sensación de ardor ni fiebre, no tuvimos pacientes con enfermedad de Mucha-Habermann donde pudiésemos observar síntomas como diarrea, alteraciones del sistema nervioso central, dolor abdominal, sepsis, neumonitis intersticial, artritis, esplenomegalia o anemia megaloblástica.<sup>1,2,8</sup>

En la histología se observó una superposición considerable; los hallazgos dependen de la morfología de la lesión de la cual se realizó la biopsia. Característicamente presentan un infiltrado dérmico linfohistiocítico en forma de cuña que rodea a los plexos vasculares superficial y profundo, que se extiende profundamente en la dermis reticular y produce un oscurecimiento de la unión dermoepidérmica en forma difusa en PLEVA, mientras que éste sólo se presenta en la unión dermoepidérmica en la PLC. Predominan las células



T CD8 + en PLEVA y células T CD4 + en PLC. Existe además dilatación de los vasos superficiales o de la dermis superficial con extravasación eritrocitaria (foto 5).<sup>1-3,6</sup>

El principal diagnóstico diferencial debe hacerse con la papulosis linfomatoide, luego podemos pensar en prurigo por picadura de insectos, varicela, síndrome de Gianotti Crosti, pitiriasis rosada, psoriasis guttata, vasculitis y sífilis secundaria.<sup>1,2,7</sup>

En cuanto a la terapéutica, se han utilizado distintas modalidades como corticoides tópicos, inmunomoduladores locales (tacrolimus 0,03% - 0,1%), macrólidos como eritromicina o claritromicina, PUVA, UVB, exposición solar e incluso la conducta expectante, aunque ningún tratamiento está estandarizado.<sup>1,2</sup> En nuestros casos, en el 42% de los pacientes se mantuvo conducta expectante, en el 22% se indicó macrólidos, en el 6% antihistamínicos y en el 30% sólo humectación.

## Conclusión

En nuestra serie de pacientes observamos un leve predominio en el sexo femenino, mayor porcentaje de PLC sobre PLEVA, con afectación generalizada en ambas formas clínicas, bajo porcentaje de serología positiva para *Mycoplasma*, así como la presencia de prurito como único síntoma. Cabe destacar la evolución de 2 pacientes a patología tumoral, como la micosis fungoide, y en uno de ellos la asociación con un linfoma de Hodgkin ganglionar, por lo que creemos importante el seguimiento a largo plazo de los pacientes con PL.<sup>1,3,7</sup>

## Bibliografía

1. Bowers S., Warshaw E. Pityriasis lichenoides and its subtypes, *J. Am. Acad. Dermatol.*, 2006, 55: 557-572.
2. Kalavala M., Einchenfeld L. Pitiriasis liquenoide, en Larralde M., Abad E., Luna P., *Dermatología Pediátrica*, 2ª edición, Editorial Journal, Buenos Aires, 2010: 411-414.
3. Paller A., Mancini A.J. *Hurwitz clinical pediatric dermatology*, 3ª edición, Editorial Elsevier Saunders, UK, 2006, 97-99.
4. Hernández-Martín A., Torreló A., Vélez D., Colmenero I. et al. Pitiriasis liquenoide localizada, *Actas Dermosifilogr.*, 2007, 98: 47-49.
5. Gelmetti C., Rigoni C., Alessi E., Ermacora E. et al. Pityriasis lichenoides in children: a long-term follow-up of eighty-nine cases, *J. Am. Acad. Dermatol.*, 1990, 23: 473-478.
6. Román J., Puig L., Fernández-Figueras M.T., De Moragas J.M. Pityriasis lichenoides in children: clinicopathologic review of 22 patients, *Pediatr. Dermatol.*, 1998, 15: 1-6.
7. Pérez Pelegay J., Charro Martínez L., Grasa Jordan M.P., Carapeto Márquez F.J. Pitiriasis liquenoide, *Med. Cutan. Iber. Lat. Am.*, 2007, 35: 167-173.
8. Fernandes N.F., Rozdeba P.J., Schwartz R.A., Kihiczak G. et al. Pityriasis lichenoides et varioliformis acuta: a disease spectrum, *Int. J. Dermatol.*, 2010, Mar, 49: 257-261.
9. Khachemoune A., Blyumin M.L. Pityriasis lichenoides: pathophysiology, classification, and treatment, *Am. J. Clin. Dermatol.*, 2007, 8: 29-36.
10. Weinberg J.M., Kristal L., Chooback L., Honig P. J. et al. The clonal nature of pityriasis lichenoides, *Arch. Dermatol.*, 2002, 138: 1063-1067.

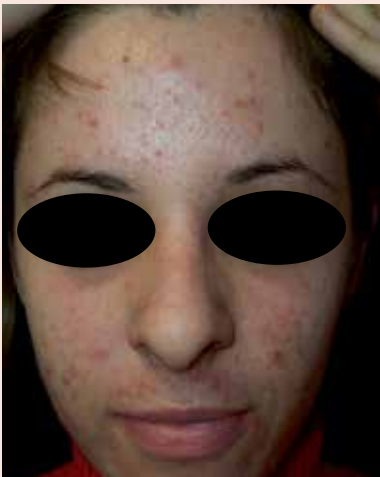## DERMATÓLOGOS JÓVENES

### \* PIENSE EN... Demodicidosis y elija una opción

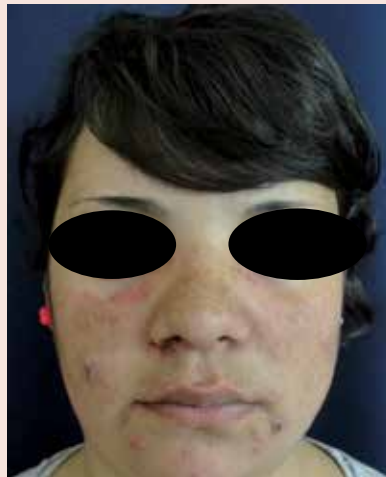Geraldine Cecilia Audino y Lucía Nicola



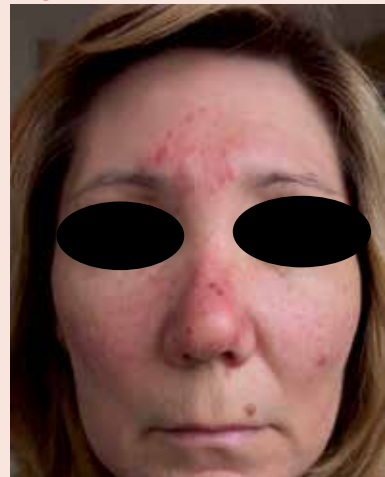» 1



» 2



» 3



La solución, en la pág. 304