

Pioderma gangrenoso vegetante. Presentación de 7 casos

Vegetative pyoderma gangrenosum. Report 7 cases

Graciela Pizzariello,¹ Liliana Olivares,² Melina Lois,³ Javier Anaya⁴ y Esteban Maronna⁴

RESUMEN

El pioderma gangrenoso vegetante (PGV) es una variedad poco frecuente de pioderma gangrenoso. Se caracteriza por su curso benigno y su lenta progresión. En general, no se asocia a enfermedades sistémicas; tiene un pronóstico favorable y responde a tratamientos menos agresivos. Un número creciente de publicaciones ha validado esta condición como una verdadera entidad clínica e histológica. Se describen 7 casos de PGV. La edad media de los pacientes fue de 40 años; la relación hombre/mujer, de 4:3; la localización anatómica más frecuente fue el tronco, y un solo paciente presentó una enfermedad asociada. En todos los casos, el estudio anatomopatológico demostró la presencia de granulomas. Los 7 pacientes recibieron tratamiento sistémico con esteroides (*Dermatol. Argent.*, 2012, 18(5): 383-388).

Palabras clave:

pioderma gangrenoso vegetante, pioderma gangrenoso, úlcera superficial, dermatosis neutrofílica.

ABSTRACT

Pyoderma gangrenosum vegetans (PGV) is a rare variety of pyoderma gangrenosum. It is characterized by benign course and slow progression. In general, not associated with systemic diseases; has a favorable prognosis and respond to less aggressive treatments. A growing number of publications have validated this condition as a true clinical and histological entity. We describe 7 cases of PGV. The mean age of patient was 40 years; the male /female ratio 4:3, the most common anatomical location was the trunk, and only 1 patient had an associated disease. In all cases, histopathological examination showed the presence of granulomas. The 7 patient received systemic treatment with steroids (*Dermatol. Argent.*, 2012, 18(5): 383-388).

Keywords:

vegetative pyoderma gangrenosum, pyoderma gangrenosum, superficial ulcer, neutrophilic dermatosis.

Fecha de recepción: 20/08/2012 | Fecha de aprobación: 29/08/2012

Introducción

El pioderma gangrenoso vegetante (PGV) es una variedad poco habitual de pioderma gangrenoso (PG), también denominado “pioderma gangrenoso granulomatoso”. Fue descrito por primera vez por Wilson Jones y Winkelmann, en 1988.¹ Desde ese momento se han publicado múltiples casos, que otorgan a este cuadro validez como entidad clínica e histopatológica. Se presenta como una úlcera superficial o una placa ulcerada de aspecto vegetante, de lenta progresión y cicatrización con patrón

¹ Jefe de División Medicina

² Jefe de Unidad de Dermatología

³ Médica concurrente de 3º año de la carrera de Especialista en Dermatología (UBA)

⁴ Médico dermatólogo

Unidad de Dermatología, Hospital de Infecciosas F. J. Muñoz, Uspallata 2272, Ciudad Autónoma de Buenos Aires, República Argentina.

Correspondencia: Graciela Pizzariello, Montevideo 471, 5º A, CP 1019, CABA. gracielopizzariello@hotmail.com

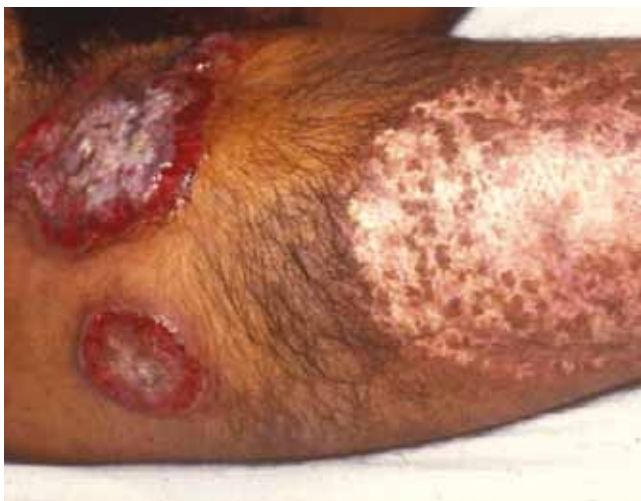

Foto 1. Caso 1. Placas ulceradas dolorosas y cicatrices atróficas hipo e hiperpigmentadas.

Foto 2. Caso 2. Placa ulcerada vegetante.

cribiforme.² Afecta adultos y suele localizarse en tronco. Por lo general, no se asocia a enfermedades sistémicas y no requiere tratamiento sistémico con inmunosupresores.³ Sólo se han descrito cerca de 60 casos de PGV. En este trabajo se incorporan 7 nuevos casos a la literatura y se realiza una revisión bibliográfica del tema.

Casos clínicos

Caso 1

Varón de 16 años, oriundo de Jujuy. Consultó por placas ulceradas dolorosas en muslo y brazo derecho de 7 meses

de evolución, que alternaban con cicatrices atróficas hipo e hiperpigmentadas (foto 1). El examen histopatológico confirmó la sospecha de PGV y se inició tratamiento con meprednisona 80 mg/d. Durante su internación presentó dolor abdominal agudo, que permitió confirmar posteriormente el diagnóstico de enfermedad de Crohn. La dermatosis resolvió por completo luego de 8 meses sin recidivas posteriores al controlar su enfermedad de base.

Caso 2

Mujer de 30 años, oriunda de Bolivia. Consultó por una placa ulcerada vegetante en región zigomática y malar derecha de cinco años de evolución (foto 2). Como antecedentes de la enfermedad actual refería úlceras en pabellones auriculares y frente con cicatrización espontánea. Recibió tratamiento empírico para leishmaniasis con dos ciclos de glucantime y uno de pentamidina sin respuesta. Los exámenes directo y cultivo para gérmenes comunes, micobacterias, hongos y leishmania fueron negativos. El examen histopatológico confirmó la sospecha de PGV. Realizó tratamiento con meprednisona 50 mg/d asociada a doxiciclina 200 mg/d, como ahorrador de corticoides, y tacrolimus tópico con una evolución favorable pero con recaídas al descender el esteroide, tras 4 años de seguimiento.

Caso 3

Mujer de 38 años, oriunda de Buenos Aires. Consultó por placas de aspecto vegetante en muslo izquierdo y región inguinal homolateral. Como antecedente de importancia presentaba una cicatriz atrófica en mama derecha secundaria a una lesión ulcerada posquirúrgica que involucionó de forma espontánea. Con diagnóstico clínico de PGV e histopatología compatible inició tratamiento con meprednisona 60 mg/d asociada a minociclina 200 mg/d con resolución completa a los 6 meses y sólo una recidiva 9 años más tarde.

Caso 4

Mujer de 52 años, oriunda de Buenos Aires. Consultó por una dermatosis generalizada, dolorosa, que comprometía el tronco y las extremidades de cuatro meses de evolución. Al examen presentaba úlceras superficiales, que oscilaban entre 5 a 6 cm de diámetro, de bordes definidos e irregulares, cuyo fondo era en sectores vegetante y en otros se encontraba cubierto por costras hemáticas. Recibió múltiples esquemas antibióticos sin respuesta. Se realizaron cultivos de las lesiones para gérmenes comunes, micobacterias y hongos que resultaron negativos. El diagnóstico de PGV se realizó sobre la base de las características clínicas y el estudio histopatológico. Se inició tratamiento con meprednisona 40 mg/d asociada a clofazimine 200 mg/d con

respuesta favorable a los 2 meses de iniciado el tratamiento, aunque sin seguimiento posterior.

Caso 5

Varón de 37 años, oriundo de Jujuy. Consultó por múltiples úlceras superficiales de bordes sobreelevados y de fondo en sectores vegetante, que alternaban con lesiones nodulares que drenaban material purulento y cicatrices cribiformes de 2 años de evolución (foto 3) localizadas en dorso y miembros superiores. Como antecedente de la enfermedad actual había recibido tratamiento empírico para leishmaniasis con glucantime, anfotericina B y pentamidina sin mejoría. Se realizaron nuevos cultivos de la lesión para gérmenes comunes, micobacterias, hongos y leishmania que resultaron negativos. Ante la negatividad de los cultivos, el cuadro clínico característico y la histología compatible con PGV, se inició tratamiento con meprednisona 40 mg/d asociado a minociclina 200 mg/d, con resolución completa de las lesiones a los 3 meses.

Caso 6

Varón de 51 años, oriundo de Buenos Aires. Consultó por múltiples úlceras dolorosas, de bordes eritematovioláceos, fondo rojizo y aspecto vegetante en tronco, de 18 meses de evolución. El paciente era adicto a la cocaína y refería que las lesiones cutáneas empeoraban tras la inhalación de este alcaloide. Se realizó cultivo de las lesiones para gérmenes comunes, micobacterias, hongos y leishmania que resultaron negativos. El examen histopatológico fue compatible con PGV. Se instauró tratamiento con meprednisona 60 mg/d a dosis decrecientes y minociclina 200 mg/d. Al cabo de un año la respuesta fue parcial, con episodios de reactivación del cuadro relacionados con el consumo de drogas.

Caso 7

Mujer de 56 años, oriunda de Buenos Aires. Consultó por dos úlceras dolorosas, la mayor de 14 por 8 cm, de bordes irregulares, eritematovioláceos, fondo en sectores vegetante, que alternaban con focos de necrosis, cubierto por costras hemáticas y melicéricas localizadas en la mama izquierda, de 3 años de evolución (foto 4). Como antecedente refería la extirpación de un nódulo en dicha mama, cuya cicatriz quirúrgica presentó una evolución tórpida, por lo que, un año después, se realizó la resección de la misma, la areola y el pezón, con mala evolución. El estudio histopatológico fue compatible con PGV (fotos 5 y 6). Se realizó terapia antibiótica durante 10 días, por la sobreinfección que presentaba, luego se instauró metilprednisona 40 mg/día y minociclina 200 mg/d con resolución completa de la lesión a los 5 meses.

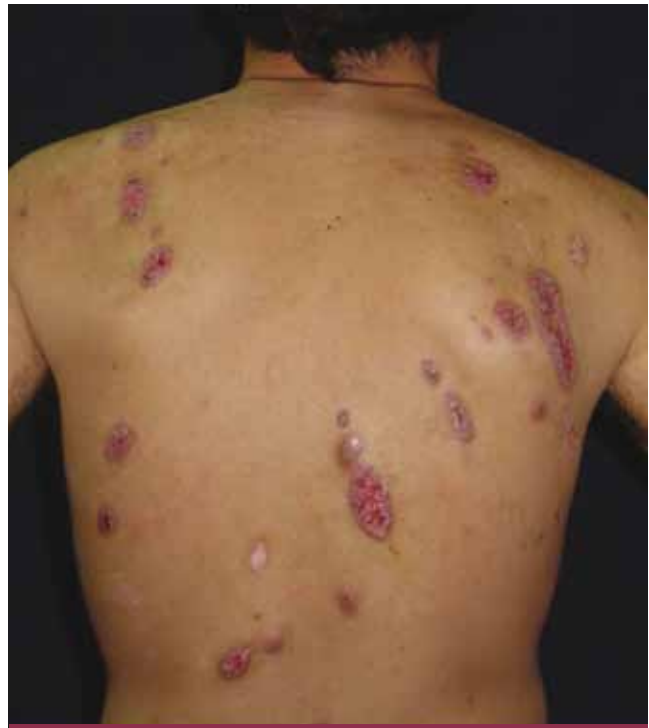

Foto 3. Caso 5. Múltiples úlceras superficiales de bordes sobreelevados, con fondo en sectores vegetante. Cicatrices cribiformes.

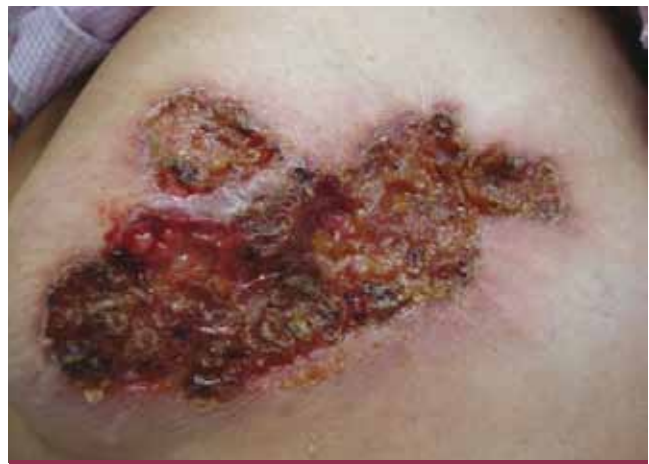

Foto 4. Caso 7. Úlcera de bordes irregulares, fondo en sectores vegetante que alternan con áreas de necrosis cubiertas por costras hemáticas y melicéricas.

Discusión

El PGV es una entidad poco frecuente. Ha sido descrito principalmente en adultos de mediana edad y sólo se han comunicado tres casos en menores de 18 años.^{1,4,5}

Su patogenia es poco conocida, aunque se cree que tendría

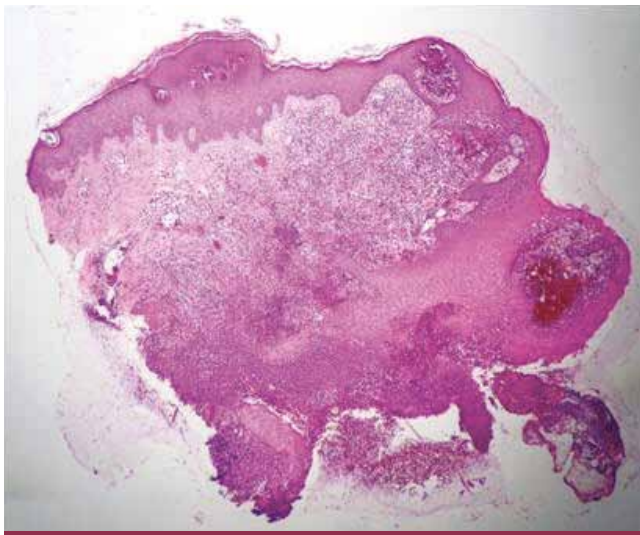


Foto 5. (H-E 40x). Epidermis: hiperqueratosis, acantosis e hiperplasia epitelial. Dermis: denso infiltrado inflamatorio superficial y medio constituido por linfocitos, células plasmáticas y células gigantes de tipo cuerpo extraño.

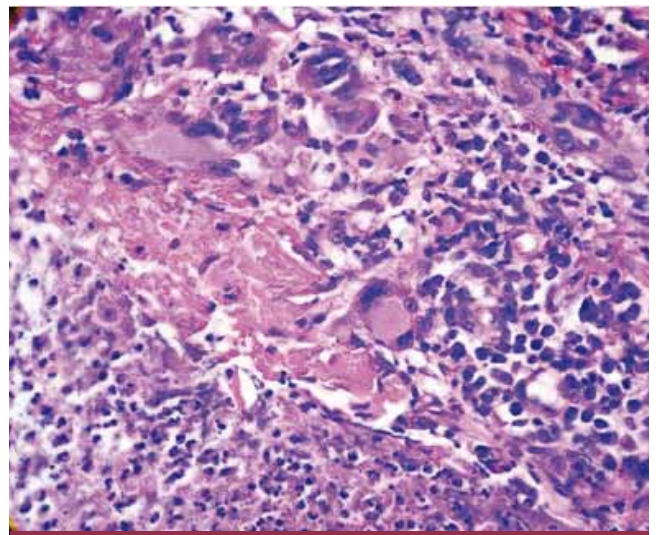


Foto 6. (H-E 100x). Infiltrados inflamatorios perivascular y difusos en los que se identifican células gigantes multinucleadas que forman granulomas.

un sustrato inmunológico.⁶ Este concepto se basa en su respuesta favorable a agentes inmunosupresores y a su asociación con el fenómeno de patergia (es decir, el desarrollo de nuevas lesiones o el agravamiento de las existentes después de un trauma) que sugiere una respuesta inflamatoria exagerada contra estímulos no específicos.

Éste se presenta en el 25% de los pacientes, si bien la mayoría de las lesiones de PGV se desarrolla de novo.⁷ Además, se ha sugerido la existencia de una disfunción neutrofílica con tráfico anormal de neutrófilos, trastornos metabólicos de los mismos y sobreexpresión de IL 8 (poderoso agente quimiotáctico de neutrófilos), pero aún se desconoce cuáles son los factores que inician y mantienen estos procesos.⁸ La enfermedad es idiopática en el 25 al 50% de los casos. En ocasiones puede ser desencadenada por fármacos como la sulpirida⁹ y factores de crecimiento hematopoyético.¹⁰ Su aparición en relación con drogas de abuso como la cocaína, ha sido recientemente descrita. Roche *et ál.*¹⁰ publicaron en 2007 los primeros 2 casos de PG asociados al consumo de cocaína inhalatoria. Demostraron que las recaídas coincidían con recaídas en la adicción, al igual que ocurrió en el caso número 6.

Desde el aspecto clínico suele iniciarse con un nódulo que rápidamente progresa a una úlcera superficial o placas ulceradas vegetantes. No se observan los bordes socavados característicos del PG clásico ni la abundante secreción purulenta, y cicatriza con un patrón cribiforme. Es una forma localizada de PG, de progresión lenta¹. La forma vegetante, en raras ocasiones puede presentarse simultáneamente con las otras formas de PG (clásica o ulcerada, ampollar o pustulosa), o

incluso evolucionar a partir de otra variante.³ La localización más frecuente es el tronco. También se ha descrito en cara,¹¹⁻¹⁴ escroto¹⁵ y extremidades.¹⁶

El diagnóstico, en general, se hace sobre la base de la clínica y de la histopatología. Debe solicitarse, además, cultivo de las lesiones para gérmenes comunes, micobacterias, hongos y leishmania con el fin de descartar infecciones que pueden presentarse con un cuadro clínico similar (tabla 1). Histológicamente se caracteriza por abscesos superficiales asociados a granulomas, que conforman el llamado “granuloma de tres capas” descrito por Wilson-Jones y Winkelmann, que consiste en una zona interna de neutrófilos, una zona intermedia de histiocitos y células gigantes, y una zona externa compuesta por plasmocitos, eosinófilos y vasos.¹⁷ Puede haber tejido de granulación e hiperplasia pseudoepiteliomatosa. En ocasiones sólo muestra la presencia de granulomas. En nuestra serie, las biopsias tomadas del borde de la úlcera mostraron en la epidermis una hiperplasia epitelial con hiperqueratosis; en dermis superficial y media un infiltrado inflamatorio denso constituido por abundantes neutrófilos, linfocitos y células gigantes de tipo cuerpo extraño; e infiltrados inflamatorios perivascular y difusos de células gigantes multinucleadas que conforman granulomas.

Daniel Su *et ál.*¹⁸ proponen criterios de diagnóstico (tabla 2). Ninguno de ellos es específico, pero usados en conjunto orientan el diagnóstico. Para considerar un caso como PGV deberán cumplirse dos criterios mayores y, al menos, 2 menores, tal como ocurrió en los 7 casos descriptos.

En contraste con el PG clásico, el PGV no está asociado habitualmente a patologías sistémicas.¹⁹ En nuestra casuística,

sólo un paciente presentó como enfermedad asociada, enfermedad de Crohn (caso 1).

Hasta la fecha no se ha establecido una guía para tratamiento en el PG. En general, la forma vegetante responde a tratamientos conservadores. El tratamiento tópico es de utilidad en formas localizadas o bien como adyuvante. Abarca la aplicación local de cremas, ungüentos o fármacos intralesionales. Algunos fármacos tópicos, tales como los corticosteroides de alta potencia, el cromoglicato sódico,²⁰ el tacrolimus²¹ y la ciclosporina tienen eficacia probada en casos individuales o pequeñas series de casos. En aquellos pacientes con formas severas de PG o enfermedad subyacente se requiere tratamiento sistémico con esteroides o inmunomoduladores. El uso de corticoides (meprednisona 1 mg/kg/d) debe ser considerado como tratamiento de primera línea. Los regímenes de mantenimiento varían considerablemente. El uso de drogas ahorradoras de esteroides tales como las tetraciclinas, minociclina²² y clofazimine²³ son útiles ya que mejoran la sobreinfección bacteriana y modulan el curso del PG, por su acción antiinflamatoria. Otra opción es el uso de talidomida²⁴ y dapsona.²⁵ Sin embargo, no existen estudios comparativos sobre la eficacia de los mismos. En cuatro informes recientes, han sido descritos pacientes con PGV que han respondido a la administración de inmunoglobulina,²⁶ ciclosporina^{14,15} o infliximab.²⁷ El uso de biológicos para el tratamiento del PG parece prometedor. Es la indicación en pacientes con PG refractario al tratamiento esteroide y coexistencia de enfermedad inflamatoria intestinal o artritis reumatoidea. En general, los datos disponibles se basan en opiniones de diferentes autores y no existen informes sobre resultados a largo plazo. El pronóstico del PGV es muy bueno y la curación completa es la regla general.

Conclusión

Cerca de 60 casos de PGV^{3,28} se han publicado hasta la fecha. En el Hospital F. J. Muñiz, entre 1990 y 2011, fueron evaluados 66 pacientes con diagnóstico de PG. Los 7 casos de PGV descritos en este artículo pertenecen a esta serie ya publicada.²⁹ Representan el 12% del total y la segunda forma clínica luego de la ulcerosa. Dos rasgos diferencian a esta variedad de las otras formas de PG: su menor asociación con enfermedades sistémicas y su respuesta a tratamientos menos agresivos.

Bibliografía

1. Wilson-Jones E., Winkelmann R.K. Superficial granulomatous pyoderma: a localized vegetative form of pyoderma gangrenosum, *J. Am. Acad. Dermatol.*, 1988, 18: 511-521.
2. Gibson L.E. Superficial granulomatous pyoderma: who are you?. *J. Eur. Acad. Dermatol. Venereol.*, 2002, 16: 97.

TABLA 1. Diagnósticos diferenciales

Infecciones: micosis profundas (paracoccidioidomicosis, cromomicosis, esporotricosis fija), tuberculosis verrugosa, micobacterias atípicas, amebiasis, sífilis tardía, piodermis vegetante
Carcinoma basocelular y espinocelular
Pénfigo vegetante
Por trauma exógeno: vasculitis
Síndrome antifosfolípido
Halogenoderma
Enfermedades granulomatosas

TABLA 2. Criterios diagnósticos¹⁷

Criterios mayores
1. Placas eritematosas de evolución crónica con formación de senos, ulceraciones superficiales o erosiones y disconfort
2. Exclusión de otras causas de placas verrugosas
Criterios menores
1. Hallazgos histopatológicos (infiltrado dérmico de histiocitos con formación de granulomas)
2. Sin enfermedad sistémica asociada
3. Respuesta a medidas terapéuticas menos agresivas

3. Sinead M. Langan, Frank C. Powell. Vegetative pyoderma gangrenosum: a report of two new cases and a review of the literature, *Int. J. Dermatol.*, 2005, 44: 623-629.
4. Bassi E., Matthews S., Cerio R. Superficial granulomatous pyoderma associated with chronic osteomyelitis, *Br. J. Dermatol.*, 2005, 153: 683-686.
5. Tollefson M.M., Cook-Norris R.H., Theos A., Davis D. Superficial granulomatous pyoderma: A case in an 11 year old girl and review of the literatura, *Pediatr. Dermatol.*, 2010, 27: 496-499.
6. Ruocco E., Sangiuliano S., Gravina A.G., Miranda A. et al. Pyoderma gangrenosum: an update review, *J. Eur. Acad. Dermatol. Venereol.*, 2009, 23: 1008-1017.
7. Su W.P., Davis M.D., Weening R.H., Powell R.H. et al. Pyoderma gangrenosum: clinicopathologic correlation and proposed diagnostic criteria, *Int. J. Dermatol.*, 2004, 43: 790-800.
8. Adachi Y., Kindzelskii A.L., Cookingham G., Shaya S. et al. Aberrant neutrophil trafficking and metabolic oscillations in severe Pyoderma gangrenosum, *J. Invest. Dermatol.*, 1998, 111: 259-268.
9. Srebrnik A., Shachar E., Brenner S. Suspected induction of a pyoderma gangrenosum-like eruption due to sulphurid treatment, *Cutis*, 2001, 67: 253-256.
10. Roche E., Martínez-Menchón T., Sánchez-Carazo J.L., Oliver V. et al. Piodermas gangrenosos eruptivos asociados al consumo de cocaína inhalada. Presentación de dos casos, *Actas Dermosifiliogr.*, 2008, 99: 727-730.

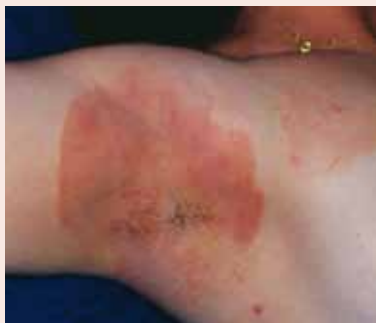11. Goettmann S., Saiag P., Guillaume J.C. Pyoderma gangrenosum superficial avec histologie pseudo-tuberculoide et atteinte oculaire, *Ann. Dermatol. Venereol.*, 1989, 116: 831-832.
12. Del Cerro Heredero M., Sánchez Yús E., Gómez-Calcerrada M.R., Herrera Sánchez M. et ál. Superficial granulomatous pyoderma, *Dermatology*, 1998, 196: 358-360.
13. Cheung S.T., Zanetto U., Diaz C. Facial superficial granulomatous pyoderma treated with cyclosporin: not always a benign condition, *Acta Derm. Venereol.*, 2006, 86: 362-364.
14. Lachapelle J.M., Marot L., Jablonska S. Superficial granulomatous pyoderma gangrenosum of the face, successfully treated by ciclosporine: a long term follow-up, *Dermatology*, 2001, 202: 155-157.
15. Calikoglu E. Superficial granulomatous pyoderma of the scrotum: an extremely rare cause of genital ulcer, *Acta Dermatol. Venereol.*, 2000, 80: 311-312.
16. Valevecillos S., Oliver M., Rondón Lugo A., García E. et ál. Pioderma granulomatoso superficial recalcitrante y embarazo. Presentación de un caso y revisión de la literatura, *Dermatol. Venez.*, 1998, 36: 68-72.
17. Winkelman R.K., Wilson-Jones E., Gibson L.E., Quimby S.R. Histopathologic features of superficial granulomatous pyoderma, *J. Dermatol.*, 1989, 16: 127-132.
18. Su W.P., Davis M.D., Weening R.H., Powell R.H. et ál. Pyoderma gangrenosum: clinicopathologic correlation and proposed diagnostic criteria, *Int. J. Dermatol.*, 2004, 43: 790-800.
19. Quimby S.R., Gibson L.E., Winkelman R.K. Superficial granulomatous pyoderma: clinicopathologic spectrum, *Mayo Clin. Proc.*, 1989, 64: 37-43.
20. Tamir A., Landan M., Brenner S. Topical treatment with 1% sodium cromoglycate in pyoderma gangrenosum, *Dermatology*, 1996, 192: 252-254.
21. Le Cleach L., Moguelet P., Perrin P., Chosidow O. Is topical monotherapy effective for localized pyoderma gangrenosum?, *Arch. Dermatol.*, 2011, 147: 101-103.
22. Garcia V.S., Trelles A.S. Superficial granulomatous pyoderma: successful treatment with minocycline, *J. Eur. Acad. Dermatol. Venereol.*, 2006, 20: 1134-1135.
23. Peralta I., Tamanaha R. Pioderma gangrenoso a propósito de un caso controlado con bajas dosis de clofazimina, *Arch. Argent. Dermatol.*, 2000, 50: 79-82.
24. Valdés Rodríguez R., Simental Lara F. Pioderma gangrenoso con afectación de la cabeza y el cuello. Comunicación de un caso, *Dermatología Rev. Mex.*, 2010, 54: 36-40.
25. Zhu Y.I., Stiller M.J. Dapsone and sulfones in dermatology: Overview and update, *J. Am. Acad. Dermatol.*, 2001, 45: 420-434.
26. Dobson C.M., Parslew R.A., Evans S. Superficial granulomatous pyoderma treated with intravenous immunoglobulin, *J. Am. Acad. Dermatol.*, 2003, 48: 456-460.
27. Akhras V., Sarkany R., Walsh S., Hydet N. et ál. Superficial granulomatous pyoderma treated preoperatively with infliximab, *Clin. Exp. Dermatol.*, 2008, 34: 183-185.
28. Kaneko T., Tamai K., Yamazaki T., Harada K. et ál. Superficial granulomatous pyoderma: a case report of two Japanese patients and clinical comparison with foreign patients, *Int. J. Dermatol.*, 2003, 30: 472-476.
29. Lois M., Pizzariello G., Olivares L., Maronna E. Estudio retrospectivo de pacientes con pioderma gangrenoso en un período de 20 años y revisión de la literatura, *Dermatol. Argent.*, 2012, 18: 24-29

DERMATÓLOGOS JÓVENES

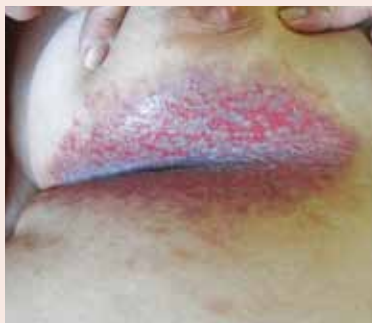* PIENSE EN... Hailey-Hailey y elija una opción

Leila Saúl y Soledad Giuliadori

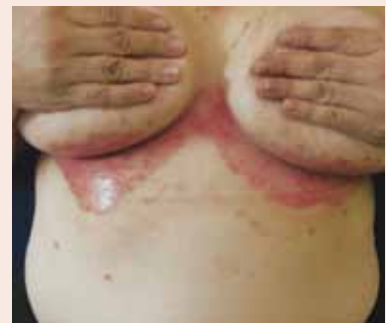» 1



» 2



» 3



La solución, en la pág. 392