

# Placa eritematosa en hombro

Eritematous plaque on shoulder

Lucía Capelli<sup>1</sup>, María Marcela Lustia<sup>2</sup>, Graciela Carabajal<sup>3</sup> y Miguel Ángel Mazzini<sup>4</sup>

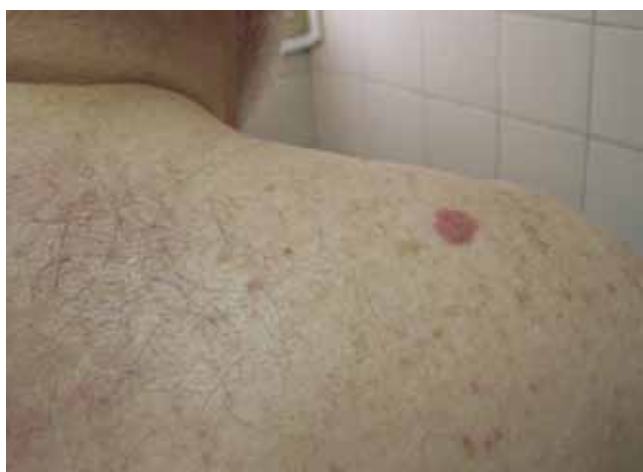

Foto 1. Placa eritematosa en hombro derecho.

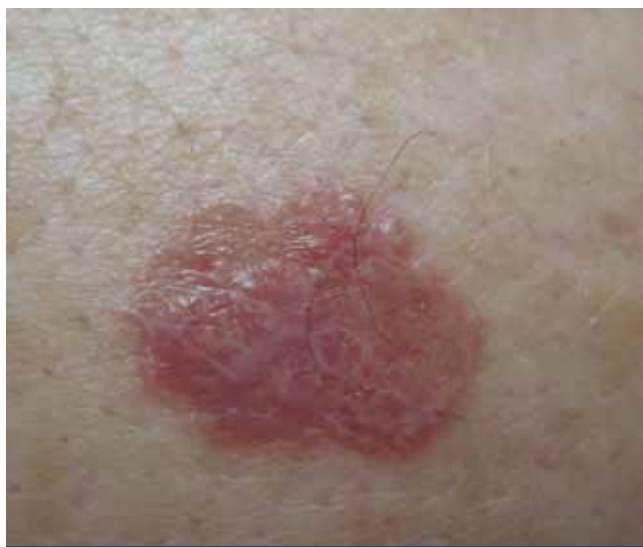

Foto 2. Placa eritematosa, de bordes perlados, superficie brillante y estrías blanquecinas.

## Caso clínico

Concurrió a la consulta un paciente de sexo masculino, de 67 años de edad, con antecedentes de hipertensión arterial, diabetes mellitus, cirugía de revascularización carotídea, enfermedad pulmonar obstructiva crónica y asma bronquial.

En el examen físico se evidenció una placa eritematosa de 1 cm de diámetro, de bordes netos, perlados y ligeramente sobreelevados, superficie brillante con estrías blanquecinas, asintomática, localizada en hombro derecho de aproximadamente 4 meses de evolución (fotos 1 y 2).

Se realizó biopsia incisional por punch, cuyo estudio histopatológico informó, a nivel de la epidermis, hiperqueratosis compacta, hipergranulosis, acantosis irregular y alteración vacuolar difusa de la capa basal. En dermis papilar, infiltrado linfocitario denso en banda (foto 3) (*Dermatol. Argent.*, 2012, 18(4): 322-324).

Fecha de recepción: 06/06/2011 | Fecha de aprobación: 25/07/2012

<sup>1</sup> Residente de 2º año, Servicio de Dermatología, Hospital Churrucá

<sup>2</sup> Médica de planta, Servicio de Dermatología, Hospital Churrucá

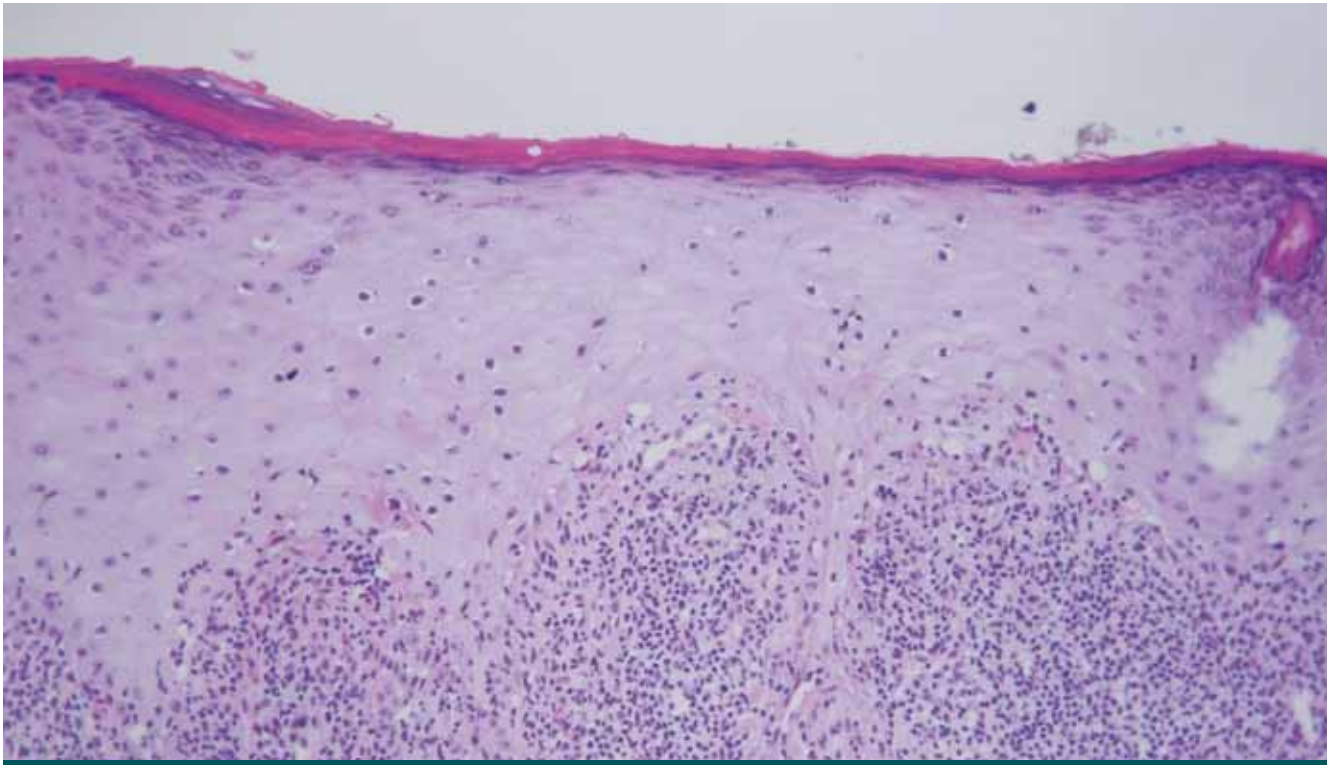
<sup>3</sup> Médica de planta, Servicio de Patología, Hospital Churrucá

<sup>4</sup> Jefe del Servicio de Dermatología, Hospital Churrucá

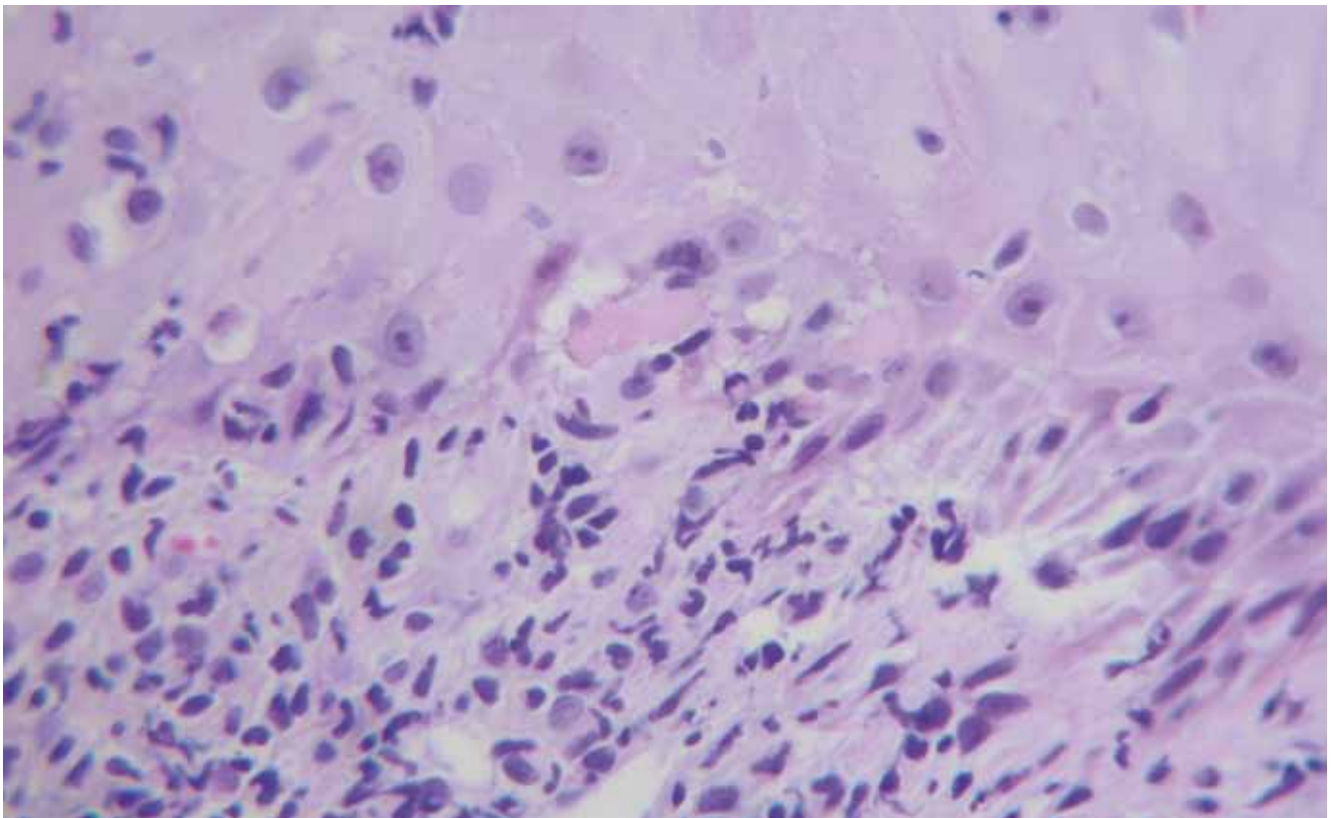
Hospital Churrucá, Uspallata 3400, Ciudad Autónoma de Buenos Aires, República Argentina.

Correspondencia: Lucía Capelli, Laprida 1654 3º 13, CP 1425, CABA.

lulicapelli83@hotmail.com



**Foto 3.** Hiperqueratosis ortoqueratótica, hipergranulosis e infiltrado linfocitario en banda en la unión dermoepidérmica.



**Foto 4.** Alteración vacuolar difusa de la capa basal e infiltrado linfocitario en banda en la unión dermoepidérmica.

## Diagnóstico

Liquen plano

## Comentarios

El liquen plano (LP) es una enfermedad inflamatoria crónica, generalmente autorresolutiva, que puede afectar piel, mucosas, pelo y uñas.<sup>1,2</sup> Fue descrita en 1869 por Erasmus Wilson, quien introdujo el término para describir el trastorno que Hebra había denominado *lichen ruber*.<sup>3</sup> Afecta al 0,5-1% de la población adulta, con predominio en el sexo femenino y sin predisposición racial.<sup>4</sup> Aunque su etiopatogenia aún es desconocida, se lo ha asociado a múltiples enfermedades y agentes, como infecciones víricas (VHC), enfermedades autoinmunes, fármacos, vacunas y materiales de restauración dental. Se cree que es una reacción inmune mediada por células, principalmente linfocitos T.<sup>4</sup>

Clásicamente se presenta como pápulas planas, poligonales, violáceas, de superficie brillante, sobre las cuales asientan estrías blanquecinas (estrías de Wickham). Suele cursar con prurito y las zonas afectadas con mayor frecuencia son las superficies flexoras de muñecas y antebrazos, dorso de manos, cara anterior de las piernas y región sacra. Las mucosas, sobre todo la oral, están comprometidas en más de la mitad de los pacientes, y en el 25% de los casos es el único lugar afectado. Presenta fenómeno isomórfico de Köebner.<sup>4,5,6,7</sup>

Entre otras formas clínicas se describen el liquen plano lineal, anular, atrófico, hipertrófico, vésico-ampollar, erosivo-ulcerativo, folicular y actínico. Existen muchas formas de presentación atípica del LP, como en el caso

de nuestro paciente, en el cual el diagnóstico clínico presuntivo fue de carcinoma basocelular. Por lo general, en estas variantes el diagnóstico de LP se realiza a través de la histología.<sup>5</sup>

Histológicamente, las lesiones se caracterizan por hiperqueratosis ortoqueratótica, hipergranulosis, acantosis irregular en “dientes de sierra”, degeneración vacuolar de la capa basal y un infiltrado linfocitario en banda en la unión dermoepidérmica.<sup>6</sup> Entre las opciones terapéuticas se encuentran los corticoides (tópicos, intralesionales y sistémicos), los retinoides, inhibidores de la calcineurina, PUVA, antihistamínicos y, en casos graves o refractarios, ciclosporina.<sup>4,6,7</sup>

## Bibliografía

1. Giménez-García R., Pérez-Castrillón J.L. Lichen planus and hepatitis C virus infection, *JEADV*, 2003, 17: 291-295.
2. Nussfold M.M., Cesaroni E., Donatti L., Marini M. *et ál.* Lichen plano anular atrófico, *Arch. Dermatol.*, 2010, 60: 209-212.
3. Boyd A.S., Nelder K.H. Lichen planus, *J. Am. Acad. Dermatol.*, 1991, 25: 593-619.
4. Van Tuyll van Serooskerken A., Van Marion A., De Zwart-Storm E., Frank J. *et ál.* Lichen planus with bullous manifestation on the lip, *Int. J. Dermatol.*, 2007, 46: 25-26.
5. Olaniyi O.M., Daramola M.B., Adebola O., Ogunbiyi M.B. *et ál.* Evaluation of clinical types of cutaneous lichen planus in anti-hepatitis C virus seronegative and seropositive Nigerian patients, *Int. J. Dermatol.*, 2003, 24: 933-935.
6. García Gómez R., Mola Reyes L., Collazo Caballero S.E., Arteaga Hernández E. Lichen plano zosteriforme presentación de un caso [en línea] *Piel-Latinoamericana*, 22 de febrero de 2011, <<http://piel-l.org/blog/archives/18678>>.
7. Belloni Fortina A., Giulioni E., Tonin E.. Topical Tacrolimus in the treatment of lichen planus in a child, *Pediatr. Dermatol.*, 2008, 25: 570-571.



## PERLAS DERMATOLÓGICAS

### Mechanisms of action of topical 5-fluorouracil: review and implications for the treatment of dermatological disorders.

Ceillely R. *J. Dermatolog. Treat.*, 2012, 23: 83-89.

El 5-FU ha sido empleado como una terapéutica útil desde su descubrimiento, hace casi 50 años, para el tratamiento de una amplia gama de tipos de cáncer (piel, colorrectal, mama) y enfermedades dermatológicas (patología cancerosa y precancerosa como queratosis actínica, tumores benignos, psoriasis ungueal,

micosis fungoides y poroqueratosis). Como resultado de la utilidad en estas entidades, el mecanismo de acción del 5-FU ha sido ampliamente estudiado in vivo e in vitro. Esta revisión brinda una visión general de la historia y del mecanismo general de acción del 5-FU y discute las implicancias dermatológicas de la droga, como su

absorción sistémica, la selectividad para la piel enferma, distribución dirigida y efectos moleculares cutáneo-específicos. Asimismo, se discuten consideraciones sobre el tratamiento del 5-FU en problemas dermatológicos específicos, así como también los recientes hallazgos de su rol en el tratamiento del fotoenvejecimiento.

León Jaimovich