

Lupus eritematoso cutáneo: revisión de nuestra casuística en los últimos 15 años

Lupus erythematosus cutaneous: review of our casuistic in the last 15 years

Stella Maris Ortega,¹ Ana Barbarulo,¹ María Gabriela Spelta,¹ Silvina Gavazza,¹ María Inés Fontana,¹ Mariana Barrera,¹ Julieta Moya,¹ Carla Cohelo,² Sofía Martínez,² Lucila Alonso,³ Jennifer Kreimer,² Eduardo Zeitlin⁴ y Rubén Azcune⁵

RESUMEN

Introducción. El lupus eritematoso (LE) es una enfermedad inflamatoria multisistémica de etiología desconocida que comprende una variedad de formas clínicas.

Material y método. Se efectuó un estudio retrospectivo y descriptivo de los pacientes que consultaron en el Servicio de Dermatología del Policlínico Bancario durante el período comprendido entre enero de 1994 y enero de 2009. Se incluyeron aquellos pacientes mayores de 18 años con diagnóstico histopatológico de lupus eritematoso.

Objetivos. Identificar las distintas variantes clínicas de lupus eritematoso, establecer su distribución por sexo y edad, y comparar los resultados con las estadísticas nacionales e internacionales.

Resultados. Se evaluaron 46 pacientes (33 mujeres [71,73%]). Edad promedio al diagnóstico: 42 años; rango: 19-70 años. Presentaron lesiones específicas de LE 42 pacientes (91,30%), 28 correspondieron a la variante de lupus eritematoso cutáneo crónico (67%), 6 a lupus eritematoso cutáneo subagudo (14%) y 8 a lupus eritematoso cutáneo agudo (19%). Las lesiones inespecíficas se presentaron en 21 pacientes (45%) y las halladas con mayor frecuencia fueron: fotosensibilidad (38,09%), alopecia difusa (33,33%) y alteraciones vasculares (28,57%).

Conclusión. Nuestros hallazgos son similares a los señalados en la bibliografía consultada, a excepción de la edad de presentación, que fue superior (*Dermatol. Argent.*, 2011, 17(2):116-122).

Palabras clave:

lupus eritematoso cutáneo, lesiones específicas, lesiones inespecíficas.

ABSTRACT

Introduction. Lupus erythematosus (LE) is a systemic inflammatory disease of unknown etiology that includes a wide spectrum of manifestations.

Materials and method. We conducted a retrospective and descriptive study of patients that attended the Policlínico Bancario's Dermatology Department between January 1994 and January 2009. Patients over 18 years of age with histopathological diagnosis of lupus erythematosus were included

Objectives. Our purpose was to identify the different clinical forms of lupus erythematosus, set its distribution by sex and age, and compare the results with national and international statistics.

Results. We evaluated 46 patients (33 women [71,73%]). The mean age at diagnosis was 42 years; range from 19 to 70 years. Specific LE lesions were found in 42 patients (91,30%), 28 were chronic cutaneous lupus erythematosus (67%), 6 sub-acute cutaneous lupus erythematosus (14%) and 8 acute cutaneous lupus erythematosus (19%). Twenty one patients (45%) had unspecific lesions; the most common ones were photosensitivity (38,09%), diffuse alopecia (33,33%) and vascular lesions (28,57%).

Conclusions. Our findings were similar to those previously published, except the age of onset which was higher in our patients (*Dermatol. Argent.*, 2011, 17(2):116-122).

Keywords:

cutaneous lupus erythematosus, specific lesions, non specific lesions.

ABREVIATURAS**LE:** lupus eritematoso**LEC:** lupus eritematoso cutáneo**LED:** lupus eritematoso discoide**LECC:** lupus eritematoso cutáneo crónico**LECSA:** lupus eritematoso cutáneo subagudo**LECA:** lupus eritematoso cutáneo agudo**LGR:** lupus gyratum repens**NET:** necrólisis epidérmica tóxica**FAN:** factor antinuclear**FR:** factor reumatoide**AFL:** anticuerpos antifosfolípidos**Fecha de recepción:** 31/5/2010 | **Fecha de aprobación:** 12/8/2010

Introducción

El lupus eritematoso (LE) es una enfermedad inflamatoria, autoinmune, multisistémica, de etiología desconocida. Factores genéticos, ambientales y hormonales desempeñan un papel importante en su génesis y reagudización.

Según las manifestaciones clínicas y los hallazgos histopatológicos, James N. Gilliam clasifica a las lesiones mucocutáneas de LE en específicas e inespecíficas (cuadro 1). Las lesiones específicas muestran cambios característicos de LE en la histopatología. Las lesiones inespecíficas no presentan un patrón histopatológico distintivo de LE y pueden aparecer en otras enfermedades.¹

Las lesiones cutáneas específicas se dividen a su vez en lesiones agudas (lupus eritematoso cutáneo agudo o LECA), lesiones subagudas (lupus eritematoso cutáneo subagudo o LECSA) y lesiones crónicas (lupus eritematoso cutáneo crónico o LECC).

El lupus eritematoso cutáneo crónico comprende las siguientes formas clínicas: lupus eritematoso discoide (LED), lupus hipertrófico o verrugoso, lupus tímido, lupus pernio o sabañón, lupus mucoso, lupus profundo (paniculitis lúpica).²

El LECSA representa un subtipo de lupus eritematoso con manifestaciones clínicas, serológicas y genéticas distintivas. Exhibe dos tipos de lesiones: eritematosa anular policíclica y psoriasiforme. Otras formas de presentación son: eritema vesicoampollar, simil NET, eritrodermia exfoliativa y lupus gyratum repens. El LECA con frecuencia reúne criterios de LES, pero puede presentarse exclusivamente en piel y mucosas. Es posible distinguir tres subtipos de LECA:

- Forma localizada benigna: erupción malar o en alas de mariposa.
- Forma diseminada: se presenta como una erupción exantemática morbiliforme.
- Forma ampollar: se presenta en zonas fotoexpuestas, luego de una intensa reacción inflamatoria que aparenta ser necrólisis epidérmica tóxica.³

Las lesiones inespecíficas de LE son fotosensibilidad, alopecia difusa, alteraciones unguilares, hemorragia en astilla, livedo reticular y racemoso, fenómeno de Raynaud, telangiectasias periungulares, gangrena, púrpura y vasculitis.¹⁻³

Material y método

Se efectuó un estudio retrospectivo y descriptivo de los pacientes que consultaron en el Servicio de Dermatología del Policlínico Bancario durante el período comprendido entre enero de 1994 y enero de 2009. Se incluyeron aquellos pacientes mayores de 18 años con diagnóstico histopatológico de lupus eritematoso. Las lesiones mucocutáneas se clasificaron en específicas e inespecíficas, según la clasificación de James Gilliam.

1 Médica de planta

2 Médica concurrente

3 Médica residente

4 Jefe del Servicio de Patología

5 Jefe del Servicio de Dermatología

Policlínico Bancario, Ciudad Autónoma de Buenos Aires, República Argentina.

Correspondencia: Stella Maris Ortega: stellaneco@yahoo.com.ar

CUADRO 1. Clasificación de James Gilliam para las lesiones cutáneas de LE.

Lesiones con histopatología específica	Lesiones con histopatología inespecífica
<ul style="list-style-type: none"> • Lupus eritematoso cutáneo crónico (LECC) <ul style="list-style-type: none"> - Lupus eritematoso discoide (LED) - Lupus hipertrófico o verrugoso - Lupus profundo o paniculitis lúpica - Lupus tímido - Lupus pernio o sabañón - Lupus mucoso 	<ul style="list-style-type: none"> • Fotosensibilidad • Alopecia difusa • Alteraciones ungulares • Hemorragia en astilla • Livedo reticular y racemoso • Fenómeno de Raynaud. • Telangiectasias periungulares • Gangrena • Púrpura • Vasculitis
<ul style="list-style-type: none"> • Lupus eritematoso cutáneo subagudo (LECSA) <ul style="list-style-type: none"> - Anular policíclico - Papuloescamoso o psoriasiforme 	
<ul style="list-style-type: none"> • Lupus eritematoso cutáneo agudo (LECA) <ul style="list-style-type: none"> - Forma localizada benigna - Forma diseminada - Variante ampollar 	

GRÁFICO 1. Distribución por edad de LEC (lupus eritematoso cutáneo).

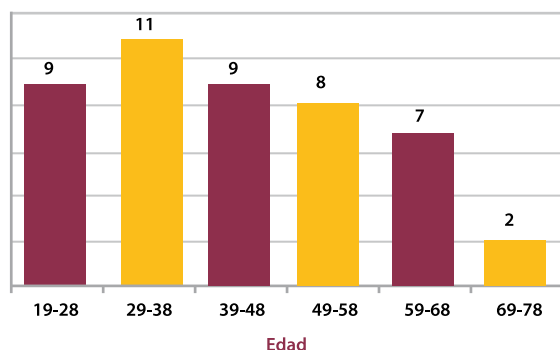
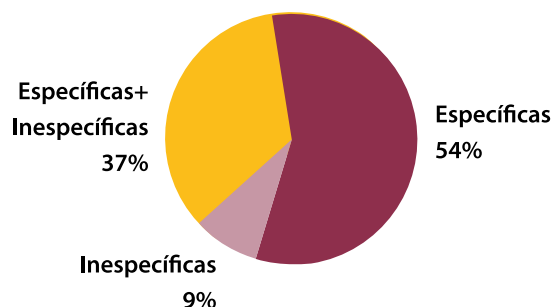


GRÁFICO 2. Distribución histopatológica de las lesiones.



Se tuvieron en cuenta edad, sexo, variantes clínicas, anticuerpos (FAN, anti-DNA, anti-Sm, FR, anti-Ro, anti-La, AFL) y asociación con otras enfermedades autoinmunes. La recolección de datos se obtuvo a partir de los registros histológicos del Servicio de Dermatología y de las correspondientes historias clínicas.

Objetivos. Identificar las distintas variantes clínicas de LE, establecer su distribución por sexo, edad y comparar los resultados con las estadísticas nacionales e internacionales.

Resultados

Se evaluaron 46 pacientes con diagnóstico histopatológico de LEC, de los que 33 (72%) eran mujeres. La edad promedio al momento del diagnóstico fue de 42 años, con un rango comprendido entre los 19 y los 70 años. El grupo etario más afectado fue el comprendido entre los 29 y los 38 años (gráfico 1). El 32% era mayor de 50 años.

Presentaron lesiones específicas 42 pacientes, e inespecíficas, 21. Teniendo en cuenta la totalidad de los pacientes, en 17 casos constatamos superposición de lesiones específicas e inespecíficas (gráfico 2). Dentro de las lesiones específicas, 28 correspondieron a la variante de LECC (67%), 6 a LECSA (14%) y 8 a LECA (19%) (gráfico 3).

El LECC se presentó en 28 pacientes. La edad promedio de presentación fue de 44 años, con un rango de entre 20 y 66 años. El grupo más afectado fue el comprendido entre los 49 y los 58 años (gráfico 4). La distribución por sexo fue: 20 (71%) sexo femenino y 8 (29%) de sexo masculino.

La variante más frecuente fue el LED, que se presentó en 21 pacientes (75%). Le siguieron en orden de frecuencia el lupus eritematoso hipertrófico o verrugoso (2), lupus tímido (2), pernio (1), mucoso (1) y profundo (1) (gráfico 5). La determinación de anticuerpos en el LECC fue positiva en 12 pacientes (43%), negativa en 13 (46%) y no realizada en 3 (11%) (cuadro 2).

Hallamos asociación con otras enfermedades en 6 pacientes: 2 correspondieron a psoriasis, 3 a diabetes y una a Sjögren. La edad promedio de presentación en el LED fue de 45 años. La distribución por sexo fue 15:6 (mujeres:varones). La forma clínica localizada se presentó en 18 pacientes y la generalizada en 2.

La presencia de anticuerpos en el LED fue positiva en 6 pacientes (cuadro 2).

Al momento del diagnóstico, 4/21 pacientes (19%) reunían criterios de LES.

En segundo lugar, dentro del LECC hallamos al lupus hipertrófico y al lupus tímido. La variante hipertrófica se presentó en 2 pacientes de sexo masculino. La edad media de presentación fue de 50 años. El lupus tímido afectó a 2 pacientes. Un paciente era de sexo femenino y otro de sexo masculino. La edad media de presentación fue de 46 años. Un paciente tenía anticuerpos positivos (cuadro 2). El lupus

sabañón se presentó en un paciente de sexo masculino. La edad de presentación fue de 61 años.

La paniculitis lúpica se observó en un paciente de sexo femenino. La edad de presentación fue de 52 años. La lesión localizaba en región deltoidea. Nuestra paciente desarrolló 5 años después un LED en otra localización. El LECA fue la segunda forma de presentación dentro de las manifestaciones específicas y se halló en 8 pacientes (17%).

La edad promedio de presentación en el LECA fue de 35 años, con un rango comprendido entre los 19 y 70 años. Todas las pacientes fueron de sexo femenino. La manifestación clínica más frecuente fue el eritema en alas de mariposa, que se observó en 7 pacientes, las ulceraciones orales en 2, y un paciente desarrolló lesiones ampollares. La presencia de anticuerpos se encontró en 7/8 pacientes (cuadro 2). El 87% de los pacientes refirió fotosensibilidad. El 50% de los pacientes con LECA reunió criterios de LES.

La asociación con eritema multiforme se presentó en 2 pacientes. Otras asociaciones fueron: psoriasis (1 paciente), artritis reumatoidea (1 paciente) y tiroiditis de Hashimoto (2 pacientes).

Presentaron lesiones de LECSA 6 pacientes (13%): la forma clínica más frecuente fue de tipo anular policíclico (50%), 2 pacientes exhibieron lesiones psoriasiformes y 1 paciente desarrolló la variante *gyratum repens*.

La edad promedio al momento del diagnóstico fue de 39 años. La distribución por sexo fue 4:2 (mujeres:varones). Presentaron anticuerpos anti-Ro positivo 4 pacientes (67%). Encontramos asociación con otras enfermedades autoinmunes en 2 pacientes. Éstas correspondieron a artritis reumatoidea y tiroiditis de Hashimoto.

Las lesiones inespecíficas se presentaron en 21/46 pacientes (46%), y las halladas con mayor frecuencia fueron: fotosensibilidad en 8 pacientes (38%), alopecia difusa en 7 (33%) y alteraciones vasculares en 6 (29%).

Dentro de las manifestaciones vasculares, las más frecuentes fueron: vasculitis (4 pacientes), urticaria vasculitis (1 paciente) y livedo reticularis (1 paciente).

Discusión

El lupus eritematoso (LE) es una enfermedad inflamatoria multisistémica de etiología desconocida que comprende una variedad de formas clínicas; éstas abarcan desde una forma cutánea (LEC) hasta el compromiso de múltiples órganos y sistemas (LES).

Considerando este concepto, los pacientes con lupus eritematoso pueden ser atendidos por los servicios de Clínica Médica y Reumatología. El lupus en la piel presenta, en ciertos casos, lesiones características que confirman el diagnóstico sin necesidad de realizar biopsia.

Estas circunstancias dificultaron el reclutamiento real de pacientes, lo que determinó que se basara sólo en los registros

GRÁFICO 3. Lesiones específicas de LE.

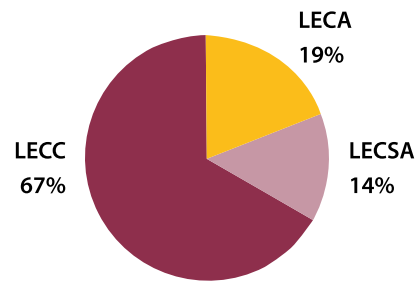


Gráfico 4. Distribución comparativa por edades entre LECC, LECSA y LECA.

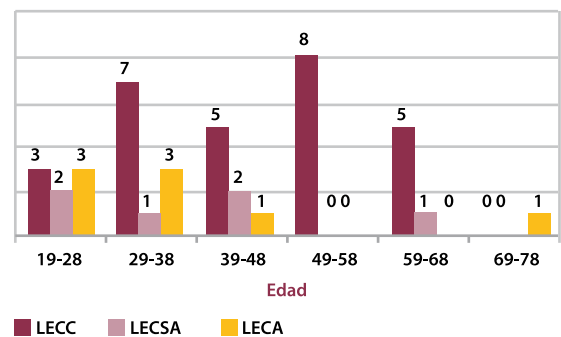
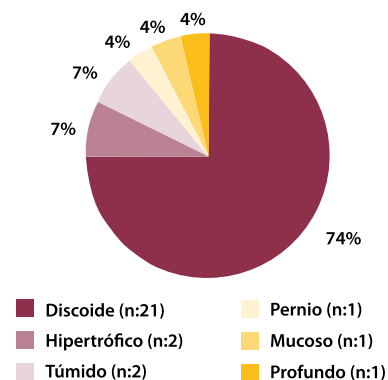


Gráfico 5. Formas clínicas de lupus eritematoso cutáneo crónico (LECC).



histopatológicos del Servicio de Dermatología.

En el período comprendido entre enero de 1994 y enero de 2009 se registraron en el Servicio de Dermatología del Policlínico Bancario 232.981 consultas. Se diagnosticaron durante ese lapso un total de 46 pacientes con LE.

El LEC se presentó con mayor frecuencia en el sexo femenino (72%), con una relación hombre:mujer de 3:7. Esto coincide con lo encontrado en la bibliografía consultada y se cree que podría deberse a los cambios hormonales endógenos que se producen durante el ciclo menstrual y el embarazo^{4,5}. La edad promedio al momento del diagnóstico fue superior a la hallada en la literatura y esto se debe a la alta prevalencia de pacientes añosos que concurren a nuestro hospital. Según

CUADRO 2. Determinación de anticuerpos.

Forma clínica	AC	FAN	DNA	Anti Sm	Anti-Ro	Anti-La	AFL	FR
1 (LED)	+	+	+	-	+	+	-	+
2 (LED)	+	+	+	-	+	+	-	-
3 (LED)	+	+	-	+	-	-	-	-
4 (LED)	+	+	-	+	-	-	-	-
5 (LED)	+	+	-	-	-	-	-	-
6 (LED)	+	+	-	-	-	-	-	+
7 (LED)	-	-	-	-	-	-	-	-
8 (LED)	-	-	-	-	-	-	-	-
9 (LED)	-	-	-	-	-	-	-	-
10 (LED)	-	-	-	-	-	-	-	-
11 (LED)	-	-	-	-	-	-	-	-
12 (LED)	-	-	-	-	-	-	-	-
13 (LED)	-	-	-	-	-	-	-	-
14 (LED)	-	-	-	-	-	-	-	-
15 (LED)	-	-	-	-	-	-	-	-
16 (LED)	-	-	-	-	-	-	-	-
17 (LED)	-	-	-	-	-	-	-	-
18 (LED)	-	-	-	-	-	-	-	-
19 (LED)	nm	nm	nm	nm	nm	nm	nm	nm
20 (LED)	nm	nm	nm	nm	nm	nm	nm	nm
21 (LED)	nm	nm	nm	nm	nm	nm	nm	nm
22 (túmido)	+	-	-	nm	+	+	-	-
23 (túmido)	-	-	-	-	-	-	?	-
24 (mucoso)	+	+	-	nm	-	-	-	nm
25 (hipertrófico)	+	+	-	nm	-	-	-	nm
26 (hipertrófico)	+	+	-	nm	-	-	-	nm
27 (profundo)	+	+	-	nm	-	-	-	nm
28 (pernio)	+	+	-	nm	+	-	-	nm
29 (LECA) LG	+	+	+	+	+	-	-	+
30 (LECA) LG	+	+	+	-	+	-	-	+
31 (LECA) SR	+	+	+	+	+	+	+	+
32 (LECA)	+	+	-	-	+	+	-	+
33 (LECA)	+	+	+	nm	+	-	+	-
34 (LECA)	+	-	+	nm	-	-	-	-
35 (LECA) + AR	+	+	-	nm	-	-	nm	+
36 (LECA)	-	-	-	-	-	-	-	-
37 (LECSA)	+	-	-	-	+	+	-	-
38 (LECSA)	+	-	-	-	+	+	-	-
39 (LECSA + AR)	+	+	-	-	+	-	-	+
40 (LECSA) GR	+	+	+	-	+	+	-	-
41 (LECSA)	-	-	-	-	-	-	-	-
42 (LECSA)	-	-	-	-	-	-	-	-
43 (inespecífica)	+	+	+	-	-	-	-	+
44 (inespecífica)	+	+	-	-	+	+	-	+
45 (inespecífica)	+	+	-	+	+	-	+	-
46 (inespecífica)	+	+	-	-	-	-	-	-

Abreviaturas

AC: anticuerpos

LED: lupus eritematoso discoide

LECSA: lupus eritematoso cutáneo subagudo

LECA: lupus eritematoso agudo

LG: lupus del geronte

nm: no medidos

nuestra base de datos, la edad promedio de los pacientes que consultan en el Servicio de Dermatología del Policlínico Bancario es de 62 años.

El lupus de inicio tardío ha sido definido como aquel que se presenta después de los 50-65 años de edad. Los pacientes con LES de inicio tardío tienen una mayor tasa de resultados positivos de FR, así como de anticuerpos anti-Ro y anti-La.⁶ De los 46 pacientes incluidos en el estudio, 15 (33%) eran mayores de 50 años; dentro de ese grupo 2, pacientes reunían criterios de LES (lupus de inicio tardío o lupus del geronte). Los dos pacientes presentaban FR y anticuerpos anti-Ro+.

Dentro de las manifestaciones específicas, la forma de presentación más frecuente fue la variante de LECC (67%). Le siguieron en frecuencia el LECA y el LECSA. Estos datos coinciden con la bibliografía consultada.^{3,7-8} El LECC se presentó más en mujeres y la edad de presentación fue superior a lo comunicado en la literatura.

La variante más frecuente de LECC fue el LED. La forma clínica más frecuente fue la localizada y estos datos coinciden con la literatura consultada.^{2,3,8-9} La edad promedio de presentación del LED fue superior a lo publicado, y si bien afectó con mayor frecuencia a pacientes de sexo femenino, la relación hombre:mujer fue de 3:7, a diferencia de otras publicaciones, que encuentran una relación de 3:1 a 3:2.

El lupus túmido es una variante infrecuente de LECC. En nuestro estudio hallamos 2 pacientes con diagnóstico clínico e histopatológico de lupus túmido, uno de sexo femenino y otro de sexo masculino. Estos datos coinciden con la bibliografía consultada.^{3,7,9-11}

El lupus pernio o sabañón se manifiesta inicialmente con pápulas y placas de color rojo violáceo que en su evolución adoptan el aspecto de placas atróficas cicatrizales. Las lesiones aparecen en forma aguda luego de la exposición a bajas temperaturas, localizan en zonas acrales y es más frecuente en el sexo femenino.¹²⁻¹⁵

En nuestro trabajo describimos un caso de lupus pernio o sabañón. La edad de presentación fue superior a la comunicada en otras publicaciones. En este caso se trató de un paciente de sexo masculino; esto difiere de lo publicado en otros trabajos, que refieren una frecuencia 13 veces mayor en el sexo femenino.^{14,15}

En el laboratorio se encontró la presencia de anticuerpos anti-Ro (cuadro 2) y nuestro paciente desarrolló con posterioridad enfermedad sistémica (LES). Estos datos coinciden con lo publicado en la literatura universal.¹²⁻¹⁴

La paniculitis lúpica se presenta en el 1-3% de los casos de LECC. El 70% de los pacientes también presenta lesiones de LED, a menudo sobre la piel suprayacente, y en éstos casos la enfermedad se denomina lupus profundo.¹⁸

La paniculitis lúpica se observó en un paciente; ello representa el 3,5% de LECC.

En nuestro caso, el lupus profundo se localizó en la región

deltoidea. En el momento del diagnóstico no presentó otras lesiones. Cinco años después desarrolló un LED en muslo izquierdo. Este dato difiere de lo publicado en la literatura consultada, dado que en nuestro paciente las lesiones de lupus profundo no coincidieron temporalmente con las de LED.^{7,15-18} Dentro de las manifestaciones específicas, el LECA fue la segunda forma de presentación. En relación con la edad, ésta fue superior a la hallada en la bibliografía consultada. La distribución por sexo, manifestaciones clínicas y porcentaje de pacientes que reunieron criterios de LES (50%) fueron similares a lo encontrado en la bibliografía.^{2-3,8,18-20} La determinación de anticuerpos fue positiva en el 87% de los casos (cuadro 2). Esto último concuerda con otras publicaciones.^{2-3,18-20} El LECA se puede asociar, entre otras manifestaciones, al eritema multiforme.²¹⁻²⁵

La relación de LE con eritema multiforme fue descrita en 1963 por Rowell.²¹

En 2000, Zeitouni *et al.* agruparon los elementos del síndrome de Rowell en dos categorías: criterios mayores y criterios menores. Los criterios mayores incluyen al LE (LES o LEC), eritema multiforme idiopático y anticuerpos antinucleares con patrón moteado. Los criterios menores incluyen el eritema pernio, anticuerpos anti-Ro, anticuerpos anti-La y factor reumatoide.

En nuestro trabajo, la asociación de LECA con eritema multiforme se presentó en 2 pacientes: uno de ellos reunía los criterios de síndrome de Rowell. El otro caso, si bien también reunía dichos criterios, no pudo considerarse como tal debido a que el eritema multiforme se presentó en el contexto de una sepsis stafilocócica.²¹⁻²³

La edad promedio al momento del diagnóstico y la distribución por sexo en el LECA fue similar a la hallada en otras publicaciones.^{2-3,8} La forma clínica más frecuente fue la de tipo anular policíclico, en 3 pacientes, seguida de la psoriasiforme en 2 pacientes. Esto coincide con la bibliografía consultada.^{2,3,8,18,26,27}

El lupus *gyratus repens* (variante infrecuente de LECA) se presentó en un paciente de sexo femenino de 42 años. Estos datos no coinciden con la bibliografía consultada, que describe un predominio en el sexo masculino y una edad de presentación de 62 años.^{25,28-33} Destacamos que esta variante de LGR es excepcional, existiendo sólo 10 casos publicados en la literatura.^{25,28-33} Del total de pacientes con LECA, el 66% presentó anticuerpos anti-Ro positivo.

Encontramos asociación con otras enfermedades autoinmunes: artritis reumatoidea y tiroiditis de Hashimoto en el 33% de los pacientes.^{2-3,8,34}

Las lesiones inespecíficas son aquellas que no presentan un patrón histopatológico distintivo de LE y se encuentran en otras enfermedades. Dentro de este grupo, las manifestaciones clínicas más frecuentes fueron: alopecia difusa, fotosensibilidad, Raynaud y vasculitis.^{14,35}

Del total de pacientes, se les realizó biopsia a sólo 5 con

lesiones inespecíficas, cuyo diagnóstico fue vasculitis. En el resto de los pacientes el diagnóstico fue exclusivamente clínico. Diversos trabajos comunican un mayor número de pacientes con lesiones inespecíficas. Esta diferencia se debe a que la selección de nuestros pacientes se realizó a partir de los registros histológicos, y rara vez en las lesiones inespecíficas se realizan biopsias.

Conclusiones

Si bien en el mundo la incidencia del LE es bien conocida, no existen en la Argentina estudios epidemiológicos sistemáticos donde se evalúe la incidencia/prevalencia de los pacientes que presentan LEC. Este problema, trasladado a nuestra institución, justifica la dificultad en el reclutamiento real de pacientes, lo que determinó que el mismo se haya basado sólo en los registros histopatológicos del Servicio de Dermatología del POBA.

Estos hechos determinaron que la población estudiada en 15 años sea sólo de 46 pacientes. A pesar de ello, destacamos la gran variedad de manifestaciones clínicas registradas. Los datos analizados coincidieron con las estadísticas internacionales excepto en la edad de presentación, que fue superior al promedio, hecho que podría atribuirse a la alta prevalencia de pacientes añosos que concurren a nuestro hospital. Una posible solución a las dificultades que enfrentamos durante la realización de este trabajo sería que el dermatólogo no participe en forma ocasional sino que forme parte del seguimiento interdisciplinario a lo largo de todo el desarrollo de la enfermedad.

Bibliografía

- Gilliam J.N., Sontheimer R.D. Skin manifestations of SLE, *Clin. Rheum. Dis.*, 1982, 8:207-218.
- Stringa O., Troielli P. Consenso sobre el diagnóstico y tratamiento de lupus eritematoso, *Dermatol. Argent.*, 2006, 12:1-34.
- Kaminsky A., Díaz M., Prada M., Danczinger E. Lupus eritematoso, *Dermatol. Argent.*, 2003, 9:78-93.
- Rahman A., Isenberg D.A. Mechanisms of disease systemic lupus erythematosus, *N. Engl. J. Med.*, 2008, 358:929-939.
- Oliver J.E., Silman A.J. Why are women predisposed to autoimmune rheumatic diseases?, *Arthritis Res. Ther.*, 2009, 11:252.
- Rovenský J., Tuchynová A. Systemic lupus erythematosus in the elderly, *Autoimmunity Reviews*, 2008, 7:235-239.
- Renner R., Sticherling M. The different faces of cutaneous lupus erythematosus, *G. Ital. Dermatol. Venereol.*, 2009, 144:135-147.
- Costner M.I., Sontheimer R.D. Lupus eritematoso, en Freedber I.M., Eisen A.Z., Wolff K., Austen K.F., Goldsmith L.A., Katz S.I. *Fitzpatrick Dermatología en Medicina General*, 6ª edición, Buenos Aires, Ed. Médica Panamericana S.A, 2005, 1899-1918.
- Costner M.I., Grau R.H. Update on connective tissue diseases in Dermatology, *Semin. Cutan. Med. Surg.*, 2006, 25:207-220.
- Kuhn A., Richter-Hintz D., Oslislo C., Ruzicka T. *et al.* Lupus erythematosus tumidus - a neglected subset of cutaneous lupus erythematosus: report of 40 cases, *Arch. Dermatol.*, 2000, 136:1033-1041.

11. Dekle C.L., Mannes K.D., Davis L.S., Sanguenza O.P. Lupus tumidus, *J. Am. Acad. Dermatol.*, 1999, 41:250-253.
12. Franceschini F., Calzavara-Pinton P., Quinzanini M., Cavazzana I. et ál. Chilblain lupus erythematosus is associated with antibodies to SSA/Ro, *Lupus*, 1999, 8:215-219.
13. Rodríguez A.E., Mijelshon L.M., Bourren P., Allievi A. et ál. Manifestaciones cutaneomucosas de lupus eritematoso sistémico en 91 pacientes durante 15 años, *Dermatol. Argent.*, 2003, 9:32-38.
14. Fantóbal R.A., Díez C.M.J., Araya B.I. Manifestaciones mucocutáneas del lupus eritematoso sistémico en pacientes adultos chilenos, *Rev. Chil. Dermatol.*, 2007, 23:104-113.
15. Viguier M., Pinquier L., Cavelier-Balloy B., De la Salmoniere P. et ál. Clinical and histopathologic features and immunologic variables in patients with severe chilblains. A study of the relationship to lupus erythematosus, *Medicine* (Baltimore), 2001, 80:180-188.
16. Aggarwal K., Jain V.K., Dayal S. Lupus erythematosus profundus, *Indian J. Dermatol. Venereol. Leprol.*, 2002, 68:352-353.
17. Strober B.E. Lupus panniculitis (lupus profundus), *Dermatol. Online J.*, 2001, 7:20.
18. Lee L.A. Lupus eritematoso, en Bologna J.L., Jorizzo J.L., Ronald P.R. *Dermatología*, Madrid, Elsevier España S.A., 2004, 601-613.
19. Rothfield N., Sontheimer R.D., Bernstein M. Lupus erythematosus: Systemic and cutaneous manifestations, *Clin. Dermatol.*, 2006, 24:348-362.
20. Werth V.P. Clinical manifestations of cutaneous lupus erythematosus, *Autoimmun. Rev.*, 2005, 4:296-302.
21. Rowell N.R., Swanson-Beck J., Anderson J.R. Lupus erythematosus and erythema multiforme-like lesions, *Arch. Dermatol.*, 1963, 88:176-180.
22. Zeitouni N.C., Funaro D., Cloutier R.A., Gagné E. et ál. Redefining Rowell's syndrome, *Br. J. Dermatol.*, 2000, 142:343-346.
23. Tirado Sánchez A. Síndrome de Rowell o lupus eritematoso sistémico y eritema multiforme: ¿correlación o concomitancia?, *Reumatol. Clin.*, 2006, 2:155-157.
24. Walling H.W., Sontheimer R.D. Cutaneous lupus erythematosus: issues in diagnosis and treatment, *Am. J. Clin. Dermatol.*, 2009, 10:365-381.
25. Balian M., Retamar R., Abeldaño A., Harris P. et ál. Lupus eritematoso: formas infrecuentes, *Dermatol. Argent.*, 1997, 3:36-46.
26. Gonzales M., Ortiz Paredes K., Sandoval N.J. Lupus eritematoso cutáneo subagudo. Reporte de un caso y revisión de la literatura, *Rev. Med. Hondur.*, 2008, 76:114-117.
27. De Anda G., Ramos S., Méndez M.I., Bazzano C. et ál. Lupus eritematoso cutáneo subagudo: un subtipo dentro del espectro lúdico, *Rev. Med. Urug.*, 1992, 8:44-52.
28. Kreft B., Marsch W.C. Lupus erythematosus gyratus repens, *Eur. J. Dermatol.*, 2007, 17:79-82.
29. Hochedez P., Vasseur E., Staroz F., Morelon S. et ál. Subacute cutaneous lupus gyratus repens, *Ann. Dermatol. Venereol.*, 2001, 128:244-246.
30. Puiatti P. Lupus erythematosus gyratus repens. Description of a case, *G. Ital. Dermatol. Venereol.*, 1985, 120:67-70.
31. Marghescu S., Rudolph P.O., Linker P. Lupus erythematosus gyratus repens, *Hautarzt*, 1980, 31:270-272.
32. Laugier P. Lupus erythematosus gyratus repens, *Ann. Dermatol. Venereol.*, 1977, 104:464-466.
33. Hewitt J., Benveniste M., Kaufmann P., Lessana-Leibowitch M. Migrant eruptions in lupus erythematosus. Apropos of a case of lupus erythematosus gyratus repens, *Ann. Dermatol. Syphiligr.* (París), 1975, 102:481-489.
34. Stringa S., Stringa O., Troielli P., Pascutto C. et ál. Lupus eritematoso cutáneo subagudo (LECSA) a propósito de 17 casos con anticuerpo anti Ro positivo, *Dermatol. Argent.*, 2006, 12:185-194.
35. Saurit V., Campana R., Ruiz Lascano A., Duchase C. et ál. Manifestaciones mucocutáneas en pacientes con lupus eritematoso sistémico, *Medicina* (Buenos Aires), 2003, 63:283-287.



PERLAS DERMATOLÓGICAS

Exotoxinas estafilocócicas son fuertes inductores de IL-22: un rol potencial en la dermatitis atópica. Niebuhr M., et ál. *J. Allergy Clin. Immunol.*, 2010, 126:1176-1183.

Los pacientes con dermatitis atópica y psoriasis están frecuentemente colonizados con *Staphylococcus aureus*, que produce enterotoxinas B (EBS) y alfa-toxina. El aumento de la secreción de IL-22 inducido por las exotoxinas estafilocócicas en la piel explica parcialmente cómo la colonización de la piel y la infección por *S. aureus* pueden contribuir a la inflamación crónica de la piel en la dermatitis atópica.

Esclerosis sistémica y el riesgo de cáncer: estudio de una población nacional.

Olesen A.B. et ál. *Br. J. Dermatol.*, 2010, 163:800-806.

Se estudiaron 2.040 pacientes con diagnóstico inicial de esclerosis sistémica, desde 1977 a 2006. Se comparó la incidencia de cáncer en esa población con la incidencia de cáncer en la población general. Fueron identificados 222 casos de cáncer.

La esclerosis sistémica es un factor de riesgo para cáncer, particularmente cáncer vinculado con el alcohol y el cigarrillo, tanto en el cáncer primario como el secundario.

Marcadores biológicos de la exposición al sol y riesgo de melanoma en las mujeres: un análisis caso-control. Olsen C.M. et ál. *Int. J. Cancer*, 2010, 20 de septiembre.

Las conclusiones fueron que la quemadura solar está fuertemente asociada con melanoma y que las queratosis solares aumentaron el riesgo de melanoma de cabeza y cuello, pero los datos son insuficientes para evaluar el riesgo para otros sitios.

» 1

» 2

» 3

L.J.