

# Colgajo de avance: doble triángulo de Burow. Una opción para cierres de defectos faciales

## Burow's triangle. On the options on facial defects

Gastón Galimberti,<sup>1</sup> Damián Ferrario,<sup>2</sup> Leisa M. Molinari,<sup>3</sup> Leonor Rubio Jácome<sup>4</sup> y Ricardo Galimberti<sup>5</sup>

### RESUMEN

La dermatología quirúrgica requiere conocimientos anatómicos y técnicos por parte del dermatólogo, el cual dispone de diversas herramientas para el cierre de defectos posquirúrgicos. Dentro de éstas se encuentran los cierres primarios, colgajos, injertos y cierres por segunda intención. Nos referiremos en el presente trabajo al doble triángulo de Burow y sus indicaciones faciales, como parte de los colgajos de avance que resuelven de forma sencilla defectos posquirúrgicos (*Dermatol. Argent.* 2012, 18(1): 72-75).

### Palabras clave:

triángulo de Burow, dermatología quirúrgica, colgajos.

### ABSTRACT

Dermatologic surgery requires anatomical and technical knowledge from the dermatologist, having several options for post surgical closure. Among which are: flaps, grafts, primary and secondary closure. In this paper we discuss Burow's double triangle and its facial indications as part of the advancement flaps, which solves easily post-surgical defects (*Dermatol. Argent.* 2012, 18(1): 72-75).

### Keywords:

triangle Burow's, dermatologic surgery, flaps.

Fecha de recepción: 1/8/2011 | Fecha de aprobación: 8/9/2011

<sup>1</sup> Dermatólogo, médico de planta

<sup>2</sup> Dermatólogo, médico asociado

<sup>3</sup> Dermatóloga, becaria de perfeccionamiento

<sup>4</sup> Becaria de iniciación extranjera

<sup>5</sup> Dermatólogo, jefe de Servicio

Servicio de Dermatología, Hospital Italiano de Buenos Aires, Perón 4231, Ciudad Autónoma de Buenos Aires, República Argentina.

Correspondencia: Gastón Galimberti. [gaston.galimberti@hospitalitaliano.org.ar](mailto:gaston.galimberti@hospitalitaliano.org.ar).

## Introducción

Luego de la escisión de lesiones cutáneas, el cirujano dermatólogo se encuentra con el desafío de optar por la mejor técnica para la reparación del defecto quirúrgico. El colgajo es una sección de piel de espesor total, la cual se emplea para cubrir defectos y mantiene el pedículo vascular con lecho primitivo hasta que reciba vascularización de su zona receptora. Se clasifica de acuerdo con el tipo de desplazamiento cutáneo en: de rotación, avance, trasposición e interpolación.<sup>1</sup>

En el colgajo de avance o deslizamiento, el movimiento de la piel se produce en una sola dirección, sin girar o rotar para ocupar el defecto creado tras la extirpación de la lesión.<sup>2</sup> Desarrollaremos la técnica y las características del doble triángulo de Burow.

## Técnica quirúrgica

El doble triángulo de Burow es un colgajo de avance que consiste en dibujar un triángulo que cubre el defecto que se va a extirpar, y se añade un segundo triángulo de descarga, cuya base debe ser igual o menor al primero, dependiendo de la distancia entre éstos. Siempre se debe realizar una buena divulsión de los tejidos, para poder lograr un mejor deslizamiento.<sup>2</sup>

Es importante tener en cuenta las características de la piel disponible en los márgenes del defecto y, sobre la base de ello, decidir dónde se colocará el triángulo de descarga (figura 1). Se describen a continuación dos técnicas para su realización:

**1.** Se realiza la escisión de ambos triángulos; con sus bases en la línea de deslizamiento, se divulsiona y se procede al cierre directo. El tamaño del segundo triángulo (también llamado de Burow) depende de la proximidad con el primero: cuanto más cercano esté, más se igualará al primero; cuanto más alejado esté, según la elasticidad de los tejidos que los rodea irá disminuyendo en tamaño.

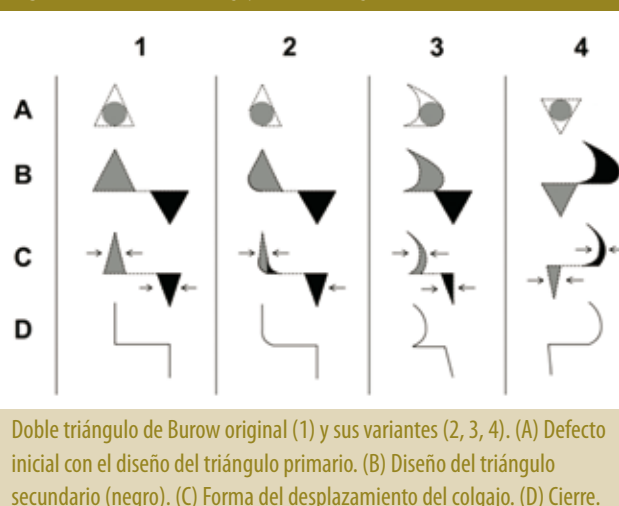**2.** Del primer triángulo (formado por el defecto), el contorno no tiene que ser siempre triangular, puede ser circular o irregular; se divulsiona y tracciona de los bordes, comprobando la formación de la oreja que luego formará el segundo triángulo de descarga, que se ubicará con su base a continuación de la del primero.

Las principales indicaciones de este colgajo son las áreas faciales, especialmente labios (superior), región supraciliar y zona preauricular.

**Labio superior.** Distinguimos tres variantes donde colocar el triángulo (figura 2): a nivel del ángulo externo de la comisura labial, a nivel del surco nasogeniano o en el borde superior del bermellón (foto 1).<sup>3</sup>

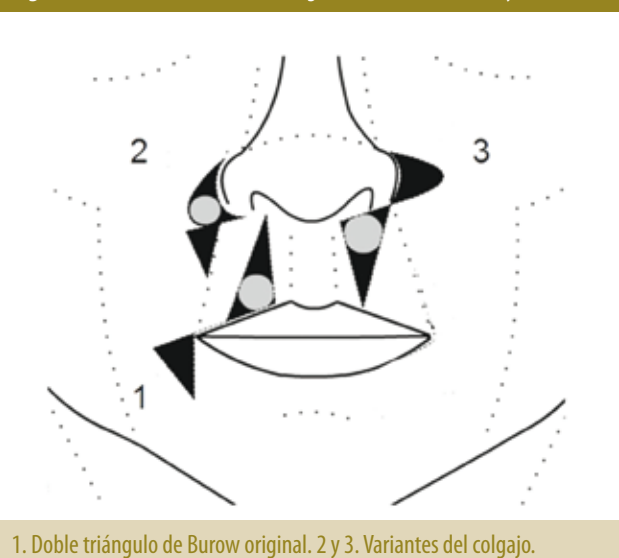
Dang y Greenbaum describieron una variación para evitar que se produzca un aplanamiento o distorsión del labio, dibujando el triángulo de descarga en la semimucosa del labio. Por ser éste de un tamaño muy inferior, permite la funcionalidad del labio con un buen resultado estético (figura 3).

Figura 1. Variantes del colgajo doble triángulo de Burow.



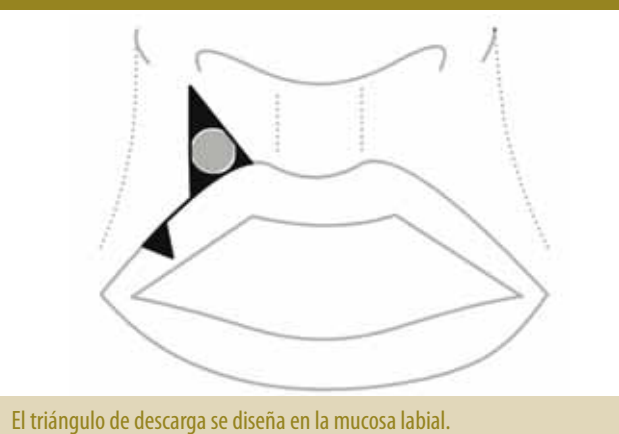Doble triángulo de Burow original (1) y sus variantes (2, 3, 4). (A) Defecto inicial con el diseño del triángulo primario. (B) Diseño del triángulo secundario (negro). (C) Forma del desplazamiento del colgajo. (D) Cierre.

Figura 2. Localizaciones doble triángulo de Burow en labios y comisuras.



1. Doble triángulo de Burow original. 2 y 3. Variantes del colgajo.

Figura 3. Modificación de Dang y Greenbaum.



El triángulo de descarga se diseña en la mucosa labial.

**Foto 1.** Diseño del colgajo luego de la escisión de carcinoma basocelular por cirugía micrográfica de Mohs en labio superior.

Colgajo de avance doble triángulo de Burow. Cierre del colgajo de avance; se observa cómo el colgajo produce un desplazamiento del surco nasogeneano. Control posquirúrgico al mes; se observa la conservación de la anatomía, la función y la estética del área.

**Zona preauricular.** En ésta el triángulo de descarga se realiza debajo y detrás del lóbulo de la oreja, con lo cual queda oculto. La piel que se desplaza con frecuencia es redundante y presenta características uniformes.<sup>4</sup>

**Zona supraciliar.** Hill<sup>4</sup> describe excelentes resultados para el colgajo doble en esta zona, cuando la base del triángulo del defecto primario se encuentra inmediatamente por encima de la ceja, especialmente en la zona glabellar.

**Nasal.** Los triángulos se dibujan a nivel de la punta

nasal y el ala nasal; al producir el deslizamiento nos permite mantener la anatomía de la zona (foto 2).

**Pared nasal.** Se realiza a lo largo del pliegue nasolabial y el defecto secundario se esconde sobre el surco nasogeniano, lo cual brinda un excelente resultado estético.<sup>1,6</sup>

Existen múltiples publicaciones sobre las variaciones del colgajo doble triángulo de Burow,<sup>7</sup> de acuerdo con cada situación. Por ejemplo, en los casos donde nos encontramos con dos lesiones próximas entre sí, se aprovecha el se-

**Foto 2.** Defecto inicial luego de la escisión de carcinoma basocelular por cirugía micrográfica de Mohs. Colgajo de avance doble triángulo de Burow. Cierre del colgajo.

gundo defecto para recrear el segundo triángulo de Burow. Esto permite disminuir a la mitad la tensión local, comparado con el cierre directo de ambas lesiones. Una de las lesiones no debe exceder el doble del diámetro de la otra, de lo contrario es necesario desbridar una gran cantidad de tejido y la longitud de la herida quirúrgica será muy grande.<sup>8</sup>

## Conclusión

El cierre de defectos es un desafío. Se propone el doble triángulo de Burow con un colgajo de avance, relativamente fácil de realizar para el dermatólogo cirujano entrenado. Sus principales indicaciones se encuentran a nivel del rostro. Es una propuesta muy segura cuando se aplica en la frente, región preauricular y los labios. En nuestra experiencia este colgajo en los sitios revisados, como frente, región preauricular y labios, aporta excelentes resultados estéticos y funcionales.

## Bibliografía

- Romani J, Yébenes M. Resolución de los defectos quirúrgicos de la pirámide nasal, *Actas Dermosifiliogr.*, 2007, 98: 302-311.
- Tromovitch TA, Stegman SJ, Glogau RG. Advancements flaps, en Tromovitch TA, Stegman SJ, Glogau RG. editores, *Flaps and grafts in dermatologic surgery*, Chicago: Year Book Medical Publishers Inc, 1989. 7-17.
- Dang M, Greenbaum S.S. Modified Burow's wedge flap for upper lateral lip defects, *Dermatol. Surg.*, 2000, 26: 497-498.
- Hill D. A quiet revolution: a surgical approach to skin cancers of the forehead, *Australas. J. Dermatol.*, 1996, 37: S30-33.
- Suzuki S., Matsuda K., Nishimura Y. Proposal for a new comprehensive classification of V-Y plasty and its analogues: the pros and cons of inverted versus ordinary Burow's triangle excision, *Plast. Reconstr. Surg.*, 1996, 98: 1016-1022.
- Pérez S, Marengo R, González Beato Merino MJ, Morras García, P. et ál. Colgajos de avance con triángulo de Burow en la cara, *Actas Dermosifiliogr.*, 2002, 93: 602-606.
- Gormley D.E. A brief analysis of the Bürow's wedge/triangle principle, *J. Dermatol. Surg. Oncol.*, 1985, 11: 121-123.
- Boggio P, Gattoni M, Zanetta R, Leigheb G. Burow's triangle advancement flaps for excision of two closely approximated skin lesions, *Dermatol. Surg.*, 1999, 25: 622-625.

## DERMATÓLOGOS JÓVENES

### \* CASO CLÍNICO



María Victoria Rodríguez Estoup y Marisa Seewald

Paciente de sexo masculino de 4 años de edad traído a la consulta a nuestra unidad por lesiones en uñas de pies y manos de dos meses de evolución. Sin antecedentes personales ni familiares de relevancia. Al examen físico presentó onicodistrofia, estrías transversales, coiloniquia, pitting, cambio de coloración y leve hiperqueratosis subungueal en las 10 uñas de manos y pies. Se realizó laboratorio de rutina y perfil férrico: Hb: 11,2 g/dl, Hto: 33,5%, resto de hemograma, glucemia, función renal, hepatograma, perfil lipídico y perfil férrico, normales. Se solicitó radiografía de rótula, la cual fue inespecífica por no evidenciarse la rótula a esta edad (falta de osificación).

Examen micológico directo y cultivo de uñas de manos y pies: negativos.

Paciente con buena evolución luego de 5 meses.

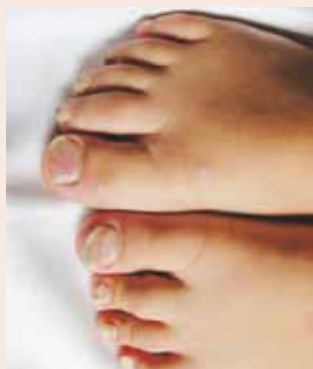

Foto 1.

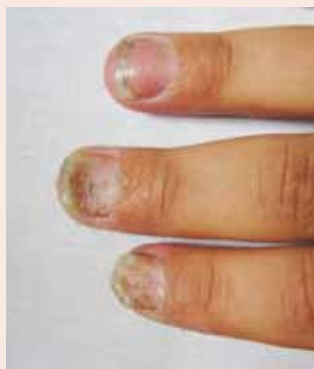

Foto 2.

¿Cuál es el diagnóstico más probable?

- a. Onicomicosis
- b. Liquen plano
- c. Síndrome onicopatelar
- d. Anemia
- e. Síndrome de las 20 uñas

¿Qué estudios complementarios solicitaría para arribar al diagnóstico?

- a. Examen micológico, directo y cultivo
- b. Estudios radiográficos, principalmente de rótulas
- c. Biopsia ungueal por punch
- d. Con un interrogatorio exhaustivo y un examen clínico completo es suficiente
- e. a, b y d son correctas

¿Cuál considera usted que es la causa de la enfermedad?

- a. Idiopática
- b. Dermatofitos
- c. Traumática
- d. Bacteriana
- e. Genética

¿Cómo trataría a este paciente?

- a. Griseofulvina en dosis adecuada según peso y edad
- b. Conducta expectante debido a su evolución autorresolutiva
- c. Sulfato ferroso asociado con ácido fólico por 6 meses
- d. Corticoides vía oral
- e. Antibióticos de amplio espectro en dosis profiláctica