

Placas eritematosas en mujer joven febril con artralgias y linfadenopatías

Erythematous plaques in a young female with arthralgia and lymphadenopaties

Mercedes L. Hassan¹, Ivana Ruzzi², Antonio Arra³

Caso clínico

Paciente de 21 años, argentina, soltera, empleada. Vivió siempre en Palomar (Pcia. de Buenos Aires).

Antecedentes heredofamiliares y personales: poliquistosis ovárica, por lo cual suspendió anovulatorios orales.

Enfermedad actual: inició 6 meses antes con manchas faciales, con fiebre de 38°C y dolores articulares. Refiere tratamiento previo a la consulta con corticoides sistémicos que mejoraron la sensación de ahogo, adenopatías y lesiones cutáneas, con recaída al suspenderlos. Nota: adenopatías en el último mes.

Examen físico: placas y tumores distribuidos en cara, tronco, paladar y amígdalas (**Foto 1**). Nódulos equimóticos en piernas y muslos (**Foto2**). Poliadenopatías prominentes y generalizadas.

Laboratorio: eritrosedimentación: 100 mm. 1er hora, linfocitosis, hisopado faríngeo negativo.

Serología para HIV no reactiva.

Histopatología: se observan dos poblaciones celulares. Una de ellas, monomorfa, de tamaño mediano, citoplasma claro con núcleos claros y varios nucleolos, pocas mitosis (**Foto 3**). El infiltrado se ubica en disposición perianexial y perifolicular con respeto subepidérmico. La inmunomarcación para CD20, CD3, CD45Ro, CD8 y CD79a es negativa, y positiva para CD43+++ , CD56+ (**Foto 4**), CD4+ y CD68+. Tinción para mieloperoxidasa negativa. Granulaciones citoplásmicas ausentes y Tdt negativo.

Dermatol Argent 2008;14(3):234-236

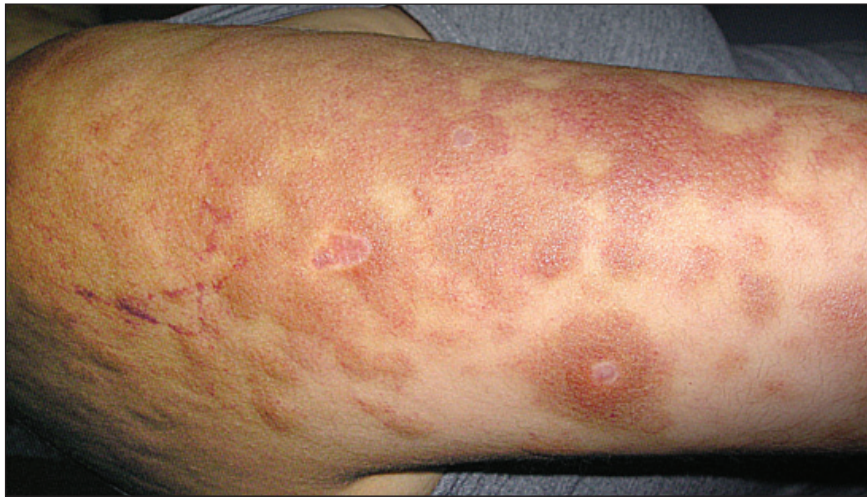

Foto 1. Placas infiltradas en miembros superiores.

Fecha de recepción: 28/11/07 | **Fecha de aprobación:** 20/12/07

1. Profesor Titular y Jefe de División Dermatología.
2. Residente de 2do. Hospital "Ramos Mejía" asociado a la Universidad de Buenos Aires.
3. Profesor Adjunto de Dermatopatología, Universidad Abierta Interamericana.

Correspondencia

Prof. Dra. Mercedes L. Hassan: Arcos 2273, 1° B - (CP1428) Ciudad Autónoma de Buenos Aires - Rep. Argentina. Tel: 4832-1519 | E-mail: mercedeshassan@yahoo.com.ar

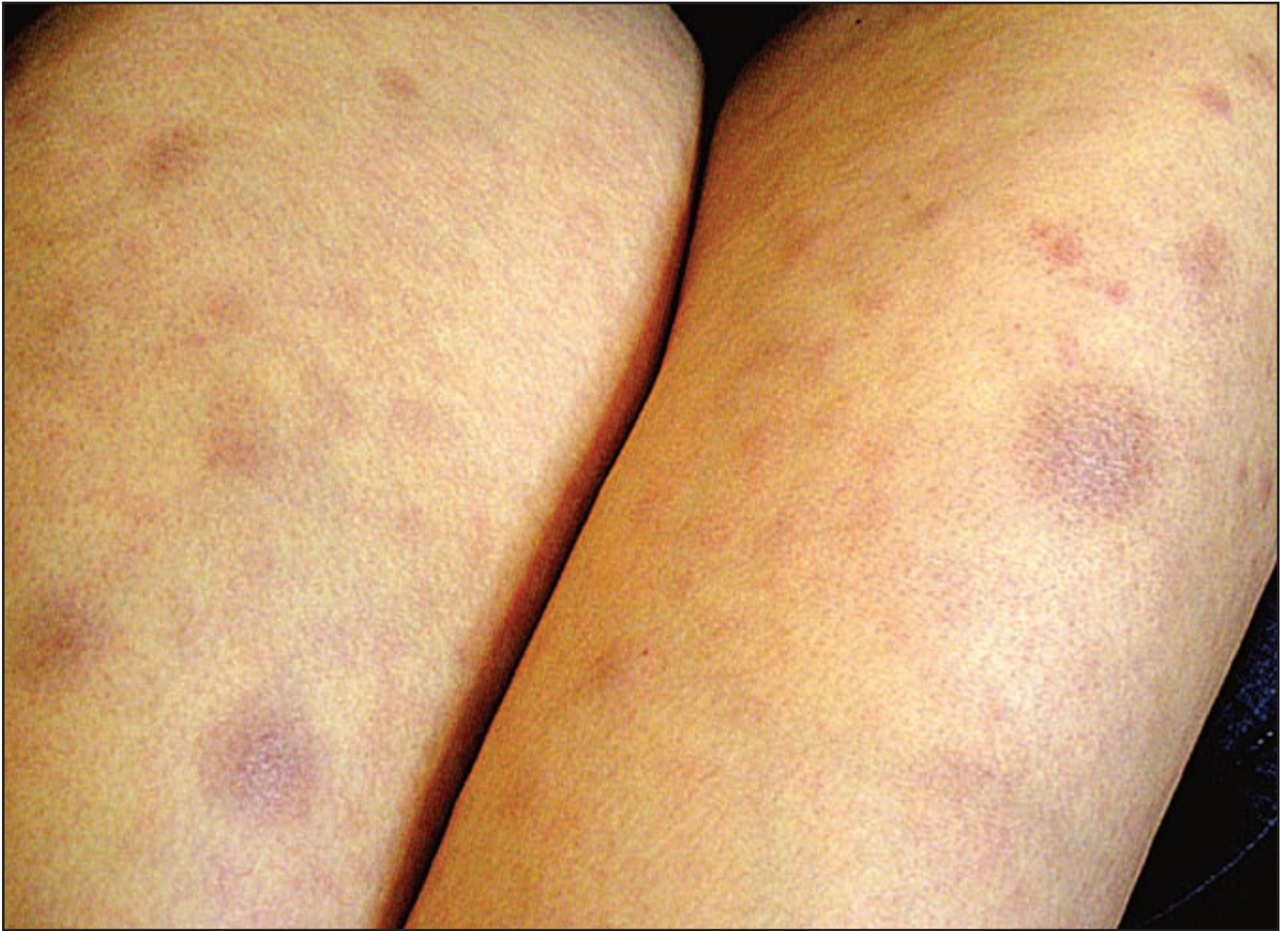

Foto 2. Nódulos equimóticos en miembros inferiores.

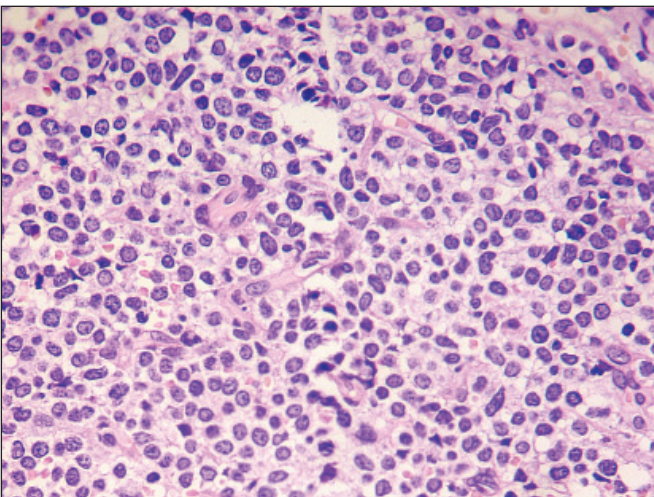


Foto 3. Se observan dos poblaciones celulares. Una de ellas monomorfa presenta mediano tamaño, citoplasma claro y núcleo claro con varios nucleolos (H-E x40).

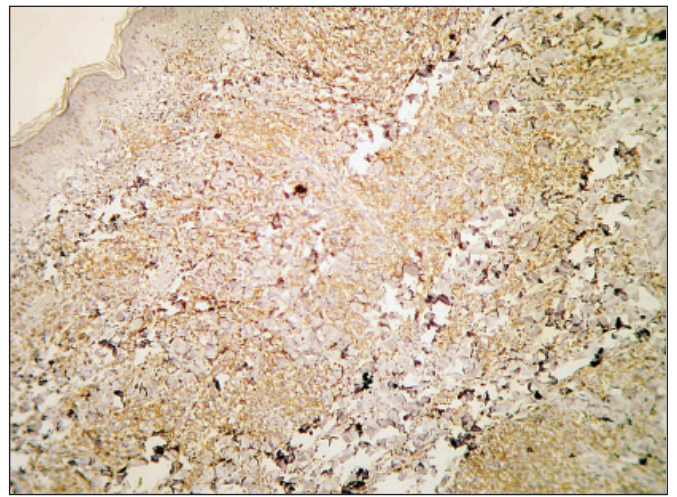


Foto 4. Inmunomarcación CD56+.

Diagnóstico: linfoma NK blástico CD4+/CD56+ (leucemia-linfoma de células precursoras dendríticas plasmocitoides).

Tratamiento actual

Cuatro ciclos de HyperCvad. Fase I: dexametasona 40 mg, ciclofosfamida 300 mg/m², MESNA 300 mg/m², vincristina, adriamicina (doxorubicina). Fase 2: metotrexato, Ara C, rescate con leucovorina. Ciclos cada 21.28 días según recuperación hematológica. En espera de trasplante alogénico de MO.

Comentario

Este tumor sería derivado de una célula precursora dendrítica plasmocitoide CD4+/CD56+ con características de leucemia-linfoma.¹⁻³ Es llamado linfoma neoplasia precursor hematológico CD4+/CD56+ (linfoma NK blástico) según la clasificación de WHO/EORTC 2005 de linfomas.⁴

Predomina en hombres 2:1 con respecto a las mujeres, y en adultos mayores. Se caracteriza por el inicio con lesiones tumorales, en placas o nodulares, adenopatías, y compromiso de MO en 46% de los casos en su presentación.⁵

Diagnósticos diferenciales histopatológicos: *leucemia mielomonocítica aguda CD56+* (tiene positividad para mieloperoxidasa, lisozima, CD15, CD13 y CD33). La leucemia/linfoma NK blástica expresa CD43+, CD20-, CD3- y CD45 Ro-, CD4+. Los gránulos citoplasmáticos están ausentes o poco notables. En el diagnóstico diferencial con el verdadero *linfoma NK nasal y tipo nasal*, a diferencia del NK blástico, los primeros son EBV+, angioinvasores y necrosantes (granuloma letal de la línea media).

La naturaleza agresiva y su curso rápido, aunque no exista compromiso visceral inicial, requiere un diagnóstico temprano para implementar la terapéutica, que puede realizarse en base a la biopsia cutánea. La leucemización es la regla. La histopatología muestra células de mediano tamaño, no epidermotropas, con escaso citoplasma y mitosis, y ausencia de nucleolos. CD4+, CD56+, CD8-, CD7+ y CD45Ra+, CD3 y Tdt negativas, CD123+, TCL1+. Son negativas para mieloperoxidasa y EBV.

El tratamiento inicial (quimioterapia) puede ser efectivo y seguido de recaída. La sobrevida media es de 14 meses, o menor si el tratamiento no es precoz.

Beckenk y cols.,⁵ en el estudio de 23 casos propios y 130 de la literatura de neoplasias linfoides CD56+, hallan 63 NK blásticos y concluyen que los linfomas NK nasal, tipo nasal y paniculítico de este grupo tienen peor pronóstico, con sobrevida media de 5, 6 y 5 meses, respectivamente. En la leuce-

mia-linfoma NK blástico la sobrevida media sería de 14 meses, 33% sobrevive a los 2 años y 6% a los 5 años, pero la edad (igual o menor a 40 años), el tratamiento agresivo con protocolos de leucemia aguda para trasplante medular y la expresión de Tdt en más del 50% de las células neoplásicas lo mejorarían.

La terapéutica CHOP y la radioterapia no son efectivas. Los pacientes con lesiones cutáneas solamente tienen 21 meses de sobrevida media, y mejor pronóstico que aquellos con lesiones extracutáneas de inicio (12 meses).

Se señala la similitud en la histopatología, inmunofenotipo, presentación clínica y conducta entre éstos y la leucemia mieloide CD56+, así como diferencia en la respuesta a la terapéutica CHOP y la radioterapia. Di Giuseppe⁶ describe cuatro casos en adultos mayores con compromiso de ganglios o MO, además de cutáneo, en el momento del diagnóstico. Las células blásticas que componen el tumor son CD45+ como los blastos y CD3-, CD56+, CD4+ y CD2+, como las verdaderas NK. Tres pacientes murieron a los pocos meses y cursaron hacia la fase leucémica en forma fulminante. Lo consideran una entidad.^{6,7}

En nuestro caso, la edad y el tratamiento precoz con protocolos agresivos de quimioterapia en fase preleucémica pueden haber sido factores favorables para la evolución posterior, hallándose actualmente cursando el mes 14 de sobrevida.*

Referencias

- Jacob MC, Chaperot C, Mossuz P, et al. CD4+ CD56+ lineage negative malignancies: a new entity developed from malignant early plasmacytoid dendritic cells. *Haematologica* 2003;88:941-955.
- Petrella T, Comeau MR, Maynadié M, et al. Agranular CD4+ CD56+ hematodermic neoplasia (blastic NK-cell lymphoma) originates from a population of CD56+ precursor cells related to plasmacytoid monocytes. *Am J Surg Pathol* 2002;26:852-962.
- Herling M, Teittel MA, Shen RR, Medeiros LJ, Jones D. TCL1 expression in plasmacytoid dendritic cells (DC2s) and the related CD4+ CD56+ blastic tumors of skin. *Blood* 2003;101:5007-5009.
- Willemze R, Jaffe E, Burg G, Cerroni L, et al. WHO-EORTC classification for cutaneous lymphomas. Review Article. *Blood* 2005;105:3768-3785.
- Bekkenk MW, Jansen PM, Meijer CJ, Willemze R. CD56+ hematological neoplasms presenting in the skin; a retrospective analysis of 23 new cases and 130 cases from the literature. *Ann Oncol* 2004;15:1097-1108.
- Di Giuseppe JA, Louie DC, Williams JE, et al. Blastic natural killer cell leukemia / lymphoma: a clinicopathologic study. *Am J Surg Pathol* 1997;21:1223-1230.
- Petrella T, Dalac S, Maynadié M, et al. CD4+CD56+ cutaneous neoplasms. A distinct hematological entity? *Am J Surg Pathol* 1999;23:137-146.

* La paciente falleció poco después.