

Síndrome antisintetasa

Antisynthetase syndrome

Sabrina Meik,* María Inés Hernández,** Alejandra Abeldaño***

RESUMEN

El síndrome antisintetasa es una entidad poco frecuente, incluida dentro del grupo de las miopatías inflamatorias idiopáticas. Se caracteriza por la presencia de anticuerpos antisintetasa, fiebre, miositis, enfermedad pulmonar intersticial, poliartritis, fenómeno de Raynaud y "manos de mecánico" (*Dermatol. Argent.* 2011; 17(1):18-25).

Palabras clave:

*síndrome antisintetasa;
miopatía inflamatoria;
anti-Jo 1.*

ABSTRACT

The antisynthetase syndrome is a rare condition that has been included in the group of idiopathic inflammatory skeletal muscle disease. The presence of antisynthetase autoantibody, fever, myositis, interstitial lung disease, polyarthritis, Raynaud's phenomenon and "mechanic's hands" represent the main characteristics of antisynthetase syndrome (*Dermatol. Argent.* 2011; 17(1):18-25).

Key words:

*antisynthetase syndrome;
Inflammatory myopathy;
anti-Jo 1.*

ABREVIATURAS

MII: miopatías inflamatorias idiopáticas
DM: dermatomiositis
PM: polimiositis
SAS: síndrome antisintetasa
ACAS: anticuerpos antisintetasa
AEM: anticuerpos específicos de miositis
EMG: electromiograma

EPID: enfermedad pulmonar intersticial difusa
FR: factor reumatoideo
ANA: anticuerpos antinucleares
CPK: creatinfosfoquinasa
LDH: deshidrogenasa de ácido láctico
DLCO: difusión de monóxido de carbono
TACAR: tomografía axial computada de alta resolución

Fecha de recepción: 25/10/2010 | **Fecha de aprobación:** 29/10/2010

Introducción

Las miopatías inflamatorias idiopáticas (MII) constituyen un grupo heterogéneo de enfermedades caracterizadas por debilidad muscular proximal e inflamación no supurativa del músculo esquelético¹ (tabla I). La dermatomiositis (DM) y la polimiositis (PM) son las dos entidades mejor caracterizadas dentro de este grupo y fueron descritas hace aproximadamente 100 años, aceptándose posteriormente de forma generalizada los criterios propuestos para su diagnóstico en 1975 por Bohan y Peter² (tabla II). El síndrome antisintetasa (SAS) es una entidad poco frecuente, incluida dentro de las MII, que engloba un subgrupo clínico caracterizado por miositis, poliartritis, enfermedad pulmonar intersticial, fiebre, fenómeno de Raynaud, "manos de mecánico" y anticuerpos antisintetasa (ACAS).³⁻⁴

* Jefa de residentes

** Médica de planta

*** Jefa de Unidad

Unidad de Dermatología Hospital General de Agudos Dr. Cosme Argerich

Correspondencia: Sabrina Meik | L. M. Campos 501 9º, Ciudad Autónoma de Buenos Aires, Argentina

e-mail: sabrinameik@gmail.com

TABLA I. Clasificación de las miopatías inflamatorias**Miopatías inflamatorias idiopáticas**

- Polimiositis
- Dermatomiositis
- Dermatomiositis juvenil
- Miositis asociada a enfermedades malignas
- Miositis por cuerpos de inclusión

Otras formas de miopatía inflamatoria

- Miositis asociada a eosinofilia
- Miositis osificante
- Miositis localizada o focal
- Miositis de células gigantes

Miopatías secundarias a infección**Miositis secundaria a fármacos y tóxicos**

Etiopatogenia

La etiopatogenia del SAS aún no ha sido esclarecida completamente.

Existen diferentes mecanismos propuestos:

Hipótesis viral

Numerosos virus, como la familia de picornavirus (entre ellos el virus Cocksackie) utilizan la enzima ARNt sintetasa cuando se replican en las células del huésped. De acuerdo con la teoría de mimetismo molecular, la interacción entre los anticuerpos antisintetasa y el virus podrían causar la enfermedad.⁵

Hallazgos inmunogenéticos

Se cree que las MII son producto de un mecanismo inmunario que resulta en la injuria tisular tanto en la PM como en la DM. La presencia de múltiples autoanticuerpos en el suero de pacientes con SAS avala esta teoría.

Dentro de los AEM (anticuerpos específicos de miositis), los más reconocidos son los ACAS, incluyen anticuerpos Ig G dirigidos contra la aminoacil ARNt sintetasa, enzima citoplasmática que aporta aminoácidos al ribosoma durante la traslación de los polipéptidos. El más común es el anti-Jo 1 o anti Histidil ARNt sintetasa, el cual se halla aproximadamente en el 20-30% de los casos de las MII.⁵⁻⁸

Otros AEM son aquellos que se dirigen contra la partícula de reconocimiento de la señal (Anti SRP) y contra el antígeno nuclear (Anti Mi 2).⁹

Se piensa que la inmunidad celular contra autoantígenos musculares es el principal factor determinante de las lesiones musculares asociadas con la PM, mientras que las lesiones musculares y cutáneas de la DM han sido atribuidas a mecanismos de autoinmunidad humorales.^{5,10}

Se describe la asociación de diversos HLA con el SAS: HLA-DR3, HLA-DRw52, HLA-DQA1*0501 y HLA-DRB1*0301.¹¹⁻¹⁴

Hallazgos recientes sugieren que las citoquinas juegan un rol importante en la patogénesis de las MII dentro de ellas, las proinflamatorias como el TNF alfa y la IL 1.¹⁵

TABLA II. Criterios para la definición de PM-DM propuestos por Bohan y Peter²

1. Debilidad simétrica de músculos de las cinturas y flexores anteriores del cuello, que progresa a lo largo de semanas o meses, con o sin disfagia o afectación de la musculatura respiratoria.

2. Examen histológico del músculo esquelético que muestra signos de necrosis de las fibras musculares tipo I y II, fagocitosis, regeneración con basofilia, núcleos de sarcolema grandes con nucléolos prominentes, atrofia perifascicular, variaciones del diámetro de las fibras y exudado inflamatorio.

3. Elevación sérica de enzimas del músculo esquelético (CPK, aldolasa, ALT, AST y LDH).

4. Tríada electromiográfica constituida por unidades motoras polifásicas de baja amplitud y cortas, fibrilaciones, ondas positivas e irritabilidad insercional, y descargas abigarradas de alta frecuencia.

5. Lesiones dermatológicas que incluyen coloración violácea (heliotropo) de párpados con edema periorbitario, dermatitis eritemato-descamativas en dorso de las manos, especialmente sobre articulaciones metacarpofalángicas e interfalángicas proximales (signo de Gottron); y afectación de rodillas, codos, maléolos mediales, cara, cuello y torso superior.

Con los anteriores criterios se establece:

a. DM definida: exantema cutáneo típico más tres de los cuatro criterios diagnósticos.

b. DM probable: exantema cutáneo más dos de los cuatro criterios diagnósticos.

c. DM posible: exantema cutáneo más uno de los cuatro criterios diagnósticos.

Epidemiología

La prevalencia del SAS en la población general resulta desconocida. El SAS afecta con mayor frecuencia al sexo femenino, con una relación mujer-varón de aproximadamente 2:1. Generalmente, la edad de diagnóstico de la enfermedad es en la cuarta década de la vida.^{5,16} Compromete más frecuentemente a personas de raza blanca.¹¹ El anti-Jo 1 ha sido hallado en el 2-10% de pacientes con DM, en el 10-40% de pacientes con PM y en el 3-8% de pacientes con síndrome de superposición.^{5,17-19} Este autoanticuerpo es más frecuente en la PM que en la DM, y se observa en el 50-75% de los casos de SAS.²⁰⁻²² La incidencia del anticuerpo anti-Jo 1 es de 1,5 por 100.000 habitantes de la población general y la incidencia anual comunicada de PM/DM varía entre 2 a 10 casos nuevos por millón por año.^{5,17}

Hallazgos clínicos

Las manifestaciones clínicas del SAS incluyen: PM o DM, enfermedad pulmonar intersticial, poliartritis, fenómeno de Raynaud y las denominadas "manos de mecánico". Además, se describen esclerodactilia, síntomas símil síndrome Sicca, telangiectasias, calcinosis y síntomas constitucionales como fiebre, astenia y pérdida de peso.

Miositis: de acuerdo con los criterios propuestos por Bohan y Peter (tabla II), los pacientes con PM presentan: debilidad

muscular proximal, aumento de enzimas musculares, cambios miopáticos en electromiograma (EMG) y evidencia de inflamación en la biopsia muscular. La adición de un exantema cutáneo como último criterio permite el diagnóstico de DM.

Se estima que aproximadamente el 100% de los pacientes con SAS presentan miositis, la cual se puede manifestar con debilidad muscular, dolor y finalmente atrofia y fibrosis muscular.^{11,13,23-25}

Si bien en la mayoría de las series publicadas, los pacientes con SAS se clasifican de acuerdo con los criterios de Bohan y Peter de las miopatías inflamatorias, Imbert-Masseau *et al.*⁵ describen los hallazgos histopatológicos de biopsias muscu-

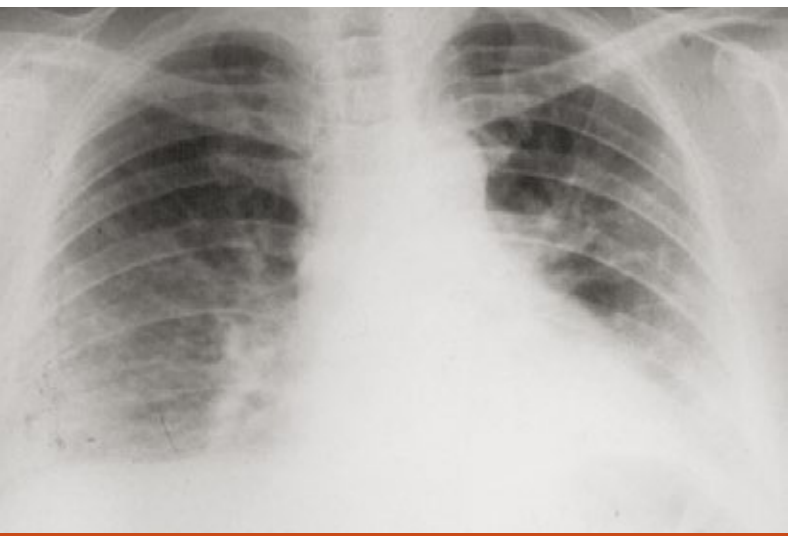

Fig. 1. Radiografía de tórax compatible con enfermedad intersticial.

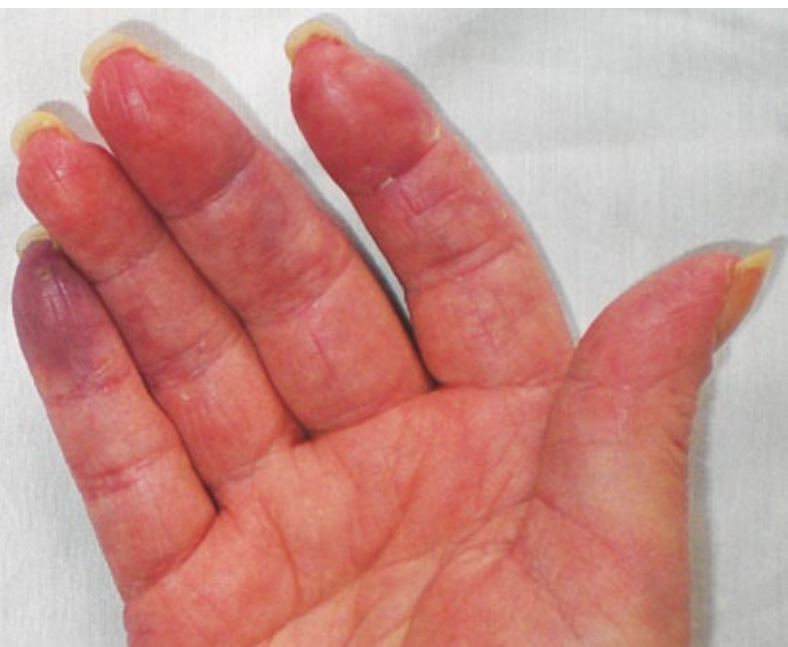

Fig 2. Fenómeno de Raynaud.

lares realizadas en pacientes con SAS, en las cuales hallaron compromiso predominantemente del tejido conectivo perimisial, el cual muestra fragmentación e infiltrado inflamatorio principalmente macrofágico, y sin afección de las regiones endomisial y perivascular, a diferencia del patrón que se describe en las MII, en las cuales la inflamación afecta especialmente el endomisio y la región perivascular.

A pesar de que típicamente los pacientes con SAS tienen compromiso muscular, existen publicaciones en las cuales dicha afectación es subclínica o incluso está ausente.^{18,26-28}

Enfermedad pulmonar intersticial difusa (EPID): se describen diferentes porcentajes de compromiso pulmonar según la serie analizada de pacientes con SAS. Love *et al.*¹¹ en una serie de 47 pacientes con ACAS, evidenciaron EPID en el 89% de los casos. La misma puede presentarse como neumonía intersticial no específica o como neumonía organizada criptogénica.²⁹ (Fig. 1). Las manifestaciones respiratorias son variables, e incluyen: tos seca persistente, dolor torácico, disnea en reposo e incluso insuficiencia respiratoria aguda secundaria a síndrome de distress respiratorio.³⁰

Ante la presencia del anticuerpo anti-Jo 1 es imperativo descartar EPID. Otros ACAS asociados a compromiso pulmonar son: anti-PL 12 (anti-alanil ARNt sintetasa), anti-PL 7 (anti-treonil ARNt sintetasa), anti-KS (anti-asparagil-ARNt sintetasa)^{5,31-33}

Lo principal a tener en cuenta es que el compromiso pulmonar marca el pronóstico del SAS, y la EPID se asocia a un 40% de mortalidad.⁵

Manifestaciones articulares: se describe un amplio espectro que varía desde poliartalgias, sinovitis hasta poliartrosis destructiva de manos, muñecas, codos y rodillas. Generalmente se expresa como una artritis simétrica no erosiva y se puede asociar a calcinosis distal.^{12,29,34-36} El factor reumatoideo (FR) puede ser positivo.⁵

Fenómeno de Raynaud: se define como una respuesta vascular exagerada al frío o al estrés emocional. Se manifiesta clínicamente por cambios de coloración de la piel de los dedos (principalmente manos), la cual experimenta una palidez brusca por vasoconstricción, seguida de cianosis y finalmente eritema por la reperfusión. Dichos cambios de coloración tienen límite neto y se comprometen mayormente los dedos índice, medio y anular.³⁷⁻⁴⁰ En el contexto de pacientes con SAS, es infrecuente que la severidad sea elevada como para causar necrosis digital.²⁴

Varios autores describen el fenómeno de Raynaud en el 50 a 60% de los pacientes con SAS^{5,11,13,37} (Fig. 2).

Manos de mecánico: en 1979, Stahl *et al.*⁴¹ describieron por primera vez las “manos de mecánico” en 8 pacientes con enfermedad del tejido conectivo, las cuales se asociaban a miositis en todos los casos. Años más tarde, Indart *et al.*⁴² describen estas mismas lesiones asociadas a polimiositis primaria.

Esta manifestación cutánea característica consiste en lesio-

nes hiperqueratósicas, no pruriginosas, con fisuras, hiperpigmentación y descamación. Generalmente compromete las caras radial y palmar de los dedos de manos y palmas, dando una apariencia similar a las “manos de mecánico”, y aparece usualmente en pacientes con ACAS⁴³ (Fig. 3).

Se observa un ligero predominio en el sexo femenino (1,7: 1), alrededor de la cuarta década de la vida.⁴⁴

Las “manos de mecánico” se encuentran en el 70% de los casos del SAS, a pesar de que no se considera una manifestación específica de esta entidad, debido a que también se encuentran en los síndromes de superposición como la escleromiositis y la enfermedad mixta del tejido conectivo, entre otros.^{11,35,44-47}

Otras manifestaciones: con menor frecuencia se describen: debilidad muscular distal (4%), debilidad asimétrica (4%), palpitations (33%), hipertrofia cuticular (7%), signo del chal (eritema que compromete la superficie de ambas escápulas) (7%) y síndrome del túnel carpiano (49%).^{11,48}

Diagnóstico

El diagnóstico del SAS requiere la combinación de características clínicas, alteraciones de laboratorio, hallazgos histopatológicos (músculo y/o piel) y otros exámenes complementarios orientados a descartar el compromiso órgano específico.

Las manifestaciones clínicas fueron desarrolladas en el apartado correspondiente.

Dentro de los hallazgos de laboratorio, se describe la presencia de AEM como los ACAS, los cuales se hallan en el 20-40% de pacientes adultos con PM y en el 5% de pacientes con DM.¹⁷ En los estudios de inmunofluorescencia para anticuerpos antinucleares (ANA) utilizando como sustrato

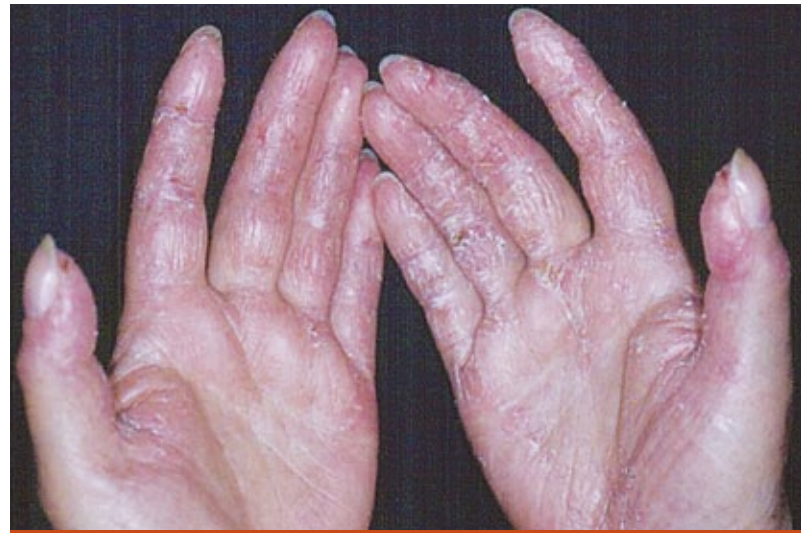

Fig. 3. “Manos de mecánico”. Eritema, descamación y fisuras.

células Hep-2, se observa un patrón citoplasmático difuso que sugiere la presencia de ACAS.⁴⁵ El anti-Jo 1 es el más frecuente, su presencia se asocia a manifestaciones clínicas distintivas del SAS como EPID, artritis no erosiva, fiebre, fenómeno de Raynaud y “manos de mecánico” entre otros, y puede identificarse por ELISA.^{11,14,16,26}

Gomard-Mennesson *et al.*²² proponen un valor de corte del anti-Jo 1 de 40 AU/ml para considerarlo específico de SAS, ya que títulos menores también pueden hallarse en otras patologías autoinmunes.

En la tabla III puede observarse la asociación y prevalencia de cada ACAS con manifestaciones clínicas particulares.⁵⁻⁶

El SAS puede ocurrir tanto en la PM como en la DM, pero

TABLA III. Manifestaciones clínicas relacionadas con cada ACA en particular y su prevalencia en PM/DM Modificado de 5-6

AEM (Anti-ARNt Sintetasa)	Manifestación clínica relacionada	Prevalencia (%)
Jo-1 (Histidil-ARNt sintetasa)	SAS: miositis (PM>DM), poliartitis, EPID, fiebre, “manos de mecánico”, fenómeno de Raynaud	15-20
PL-7 (Treonina-ARNt sintetasa)	DM, compromiso articular severo	5-10
PL-12 (Alanina-ARNt sintetasa)	Miositis (en algunos pacientes) Fibrosis pulmonar aislada	<5
EJ (Glicina-ARNt sintetasa)	DM	5-10
OJ (Isoleucina-ARNt sintetasa)	Miositis en algunos pacientes	5
KS (Asparagina-ARNt sintetasa)	Miositis (en algunos pacientes) Fibrosis pulmonar y artritis	<5
Zo (Fenilalanina-ARNt sintetasa)	PM, neumonía intersticial	<1
YRS (Tirosina-ARNt sintetasa)	No descrita	<1

usualmente ante la presencia de anti-Jo 1 se asocia más a PM, mientras que la DM se relaciona con otros ACAS como el anti-EJ (anti Gly ARNt sintetasa).³²

Las enzimas musculares como la creatinfosfoquinasa (CPK), deshidrogenasa del ácido láctico (LDH), aldolasa y transaminasas se encuentran aumentadas en casos de compromiso muscular.

El electromiograma evidencia irritabilidad de la membrana muscular, con la siguiente tríada clásica: 1) potenciales polifásicos de escasa amplitud y corta duración, 2) descargas espontáneas de alta frecuencia y 3) fibrilaciones con irritabilidad. El electromiograma es útil para descartar otras causas de miopatías; para determinar el sitio de toma de la biopsia muscular, se aconseja tomar la muestra del lado contralateral al afectado por la debilidad muscular.⁴⁹

En el estudio histopatológico de la biopsia muscular de pacientes con SAS se observa compromiso predominantemente del tejido conectivo perimisial, el cual muestra fragmentación e infiltrado inflamatorio principalmente macrofágico, y sin afectación de las regiones endomisial y perivascular.⁵

En el examen funcional respiratorio se puede evidenciar un patrón restrictivo, la capacidad de difusión del monóxido de carbono, DLCO, puede estar reducida.¹⁹

La tomografía axial computada de alta resolución (TACAR) de pacientes con SAS con compromiso pulmonar, demuestra un patrón reticular difuso a predominio basal con o sin patrón en vidrio esmerilado, masas o consolidación.¹⁸

Los patrones radiográficos más frecuentes son la fibrosis de lóbulos inferiores y/o el patrón en vidrio esmerilado. Aquellos pacientes con anti-Jo 1 positivo muestran pre-

dominancia de neumonía intersticial no específica o de neumonía organizada criptogénica en las biopsias. Los pacientes con otros ACAS, (no anti-Jo 1) presentan los valores más bajos de capacidad vital forzada (Fig. 4).

El estudio histopatológico de la biopsia cutánea de las “manos de mecánico” muestra paraqueratosis, acantosis, infiltrado inflamatorio denso linfocitario en dermis papilar, con focos de vacuolización de la capa basal de la epidermis y cuerpos coloides.^{45,50}

Tratamiento

Si bien faltan estudios controlados y randomizados sobre el tratamiento del SAS, generalmente los glucocorticoides producen mejoría de los síntomas constitucionales, articulares, musculares y de algunas formas de compromiso pulmonar. La neumonía organizada criptogénica y la neumonía intersticial no específica responden bien a los glucocorticoides, mientras que la neumonía intersticial usual y el daño alveolar difuso con frecuencia son resistentes a esta terapéutica, por lo que generalmente en estos casos se requiere tratamiento con inmunosupresores.⁵ Los esteroides pueden administrarse solos o asociados a inmunosupresores.⁵¹ Se describen ciclofosfamida, ciclosporina A, metotrexate, azatioprina, micofenolato mofetilo y tacrolimus.^{5,29,31,52-53}

Las terapias biológicas como anakinra (antagonista del receptor de la IL 1), rituximab (anticuerpo monoclonal anti CD 20), infliximab, etanercept y adalimumab han sido utilizadas con buena tolerancia y eficacia a corto plazo.^{29,31,54-55}

Conclusiones

El SAS es un síndrome poco frecuente que debe considerarse ante la presencia de manifestaciones clínicas variables, alteraciones de laboratorio y hallazgos histopatológicos compatibles.

Si bien hasta la actualidad permanece en discusión su verdadera existencia como una entidad propia, ante la sospecha de SAS se aconseja solicitar ACAS. La presencia de anti-Jo 1 se asocia a manifestaciones clínicas distintivas como EPID, artritis no erosiva, fiebre, fenómeno de Raynaud y “manos de mecánico”, entre otros.

Clásicamente se considera que la presencia de ACAS tiene un efecto protector de malignidad, pero se ha descrito un caso de asociación de SAS con cáncer,⁵⁶ por lo que se sugiere realizar una pesquisa para neoplasias acorde a la edad y sexo en pacientes con diagnóstico de SAS.

La creación de criterios diagnósticos del SAS sería de utilidad para definir las manifestaciones relacionadas con la entidad y prevenir las posibles complicaciones.

Es imperativo tener presente que ante el diagnóstico de SAS debe efectuarse un seguimiento multidisciplinario.

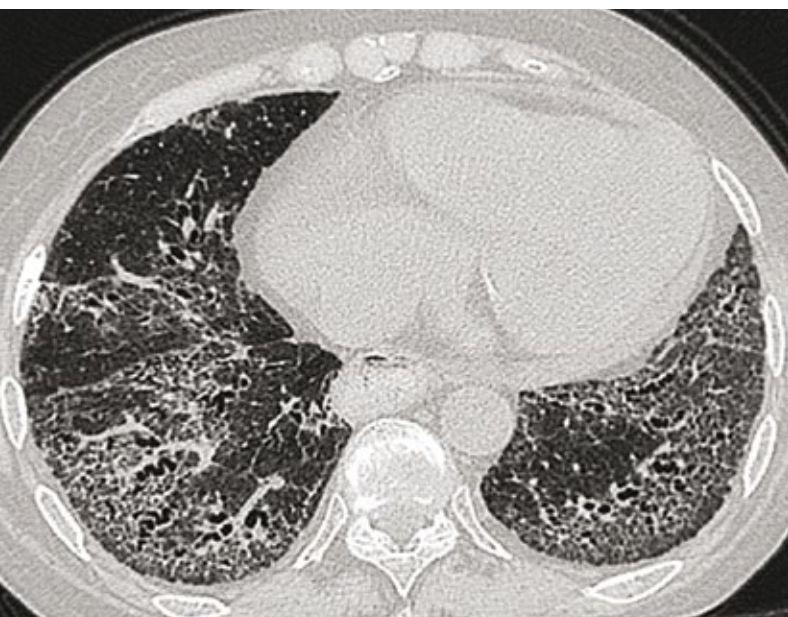


Fig. 4. TAC compatible con un patrón de neumonía intersticial no específica (NINE).

Bibliografía

1. Wortmann R.M. Enfermedades inflamatorias del músculo y otras miopatías. En Ruddy S., Harris E.D., Sledge D.B. *et ál*, *Kelley's Reumatología*, 6ª edición, Editorial Marbán, España, 2003, 1273-1296.
2. Bohan A., Peter J.B. Polymyositis and dermatomyositis, *N. Engl. J. Med.*, 1975, 292:344-347.
3. Jorizzo J.L. Dermatomiositis en Bolognia J.L., Jorizzo J.L., Rapini R.P. *et ál*. *Dermatología*, 1ª edición en español, Editorial Elsevier, España, 2004, 615-623.
4. Betteridge Z., Gunawardena H., North J. Slinn J. *et ál*. Anti-synthetase syndrome: a new autoantibody to phenylalanyl transfer RNA synthetase (anti-Zo) associated with polymyositis and interstitial pneumonia, *Rheumatology*, 2007, 46:1005-1008.
5. Imbert-Masseau A., Hamidou M., Agard C., Grolleau J.Y. *et ál*. Antisynthetase syndrome. *Joint Bone Spine*, 2003, 70:161-168.
6. Mimori T., Imura Y., Nakashima R., Yoshifuji H. Autoantibodies in idiopathic inflammatory myopathy: an update on clinical and pathophysiological significance, *Curr Opin Rheumatol*, 2007, 19:523-529 citado por Kalluri M., Sahn S.A., Oddis C.V., Gharib S.L. *et ál*. Clinical profile of Anti-PL-12 autoantibody. Cohort study and review of the literature, *Chest*, 2009, 135:1550-1556.
7. Nishikai M., Reichlin M. Heterogeneity of precipitating antibodies in polymyositis and dermatomyositis. Characterization of the Jo-1 antibody system, *Arthritis Rheum.*, 1980, 23:881-888.
8. Vázquez-Abad D., Rothfield N.F. Sensitivity and specificity of anti-Jo-1 antibodies in autoimmune diseases with myositis, *Arthritis Rheum.*, 1996, 39:292-296.
9. Limaye V.S., Cassidy J., Scott G., Roberts-Thomson P.J. *et ál*. Anti-Ro52 antibodies, antisynthetase antibodies, and antisynthetase syndrome, *Clin. Rheumato*, 2008, 27:521-523.
10. Sontheimer R.D., Costner M.I. Dermatomiositis. En Freedberg I.M., Eisen A.Z., Wolff K. *et ál*, *Fitzpatrick Dermatología en Medicina General*, 6ª edición, Editorial Panamericana, Buenos Aires, 2005, 1919-1936.
11. Love L.A., Leff R.L., Fraser D.D., Targoff I.N. *et ál*. A new approach to the classification of idiopathic inflammatory myopathy: myositis-specific autoantibodies define useful homogeneous patients groups, *Medicine*, 1991, 70:360-374.
12. Miller F.W. Classification and prognosis of inflammatory muscle disease, *Rheum. Dis. Clin. North Am.*, 1994, 20:811-826.
13. Hausmanowa-Petrusewicz I., Kowalska-Oledzka E., Miller F.W., Jarzabek-Chorzelska M. *et ál*. Clinical, serologic, and immunogenetic features in Polish patients with idiopathic inflammatory myopathies, *Arthritis Rheum.*, 1997, 40:1257-1266.
14. Selva-O'Callaghan A., Labrador-Horrillo M., Solans-Laqué R., Simeon-Aznar C.P. *et ál*. Myositis specific and myositis-associated antibodies in a series of eighty-eight mediterranean patients with idiopathic inflammatory myopathy, *Arthritis Rheum.*, 2006, 55:791-798.
15. Furlan A., Botsios C., Ruffatti A., Todesco S. *et ál*. Antisynthetase syndrome with refractory polyarthritis and fever successfully treated with the IL-1 receptor antagonist, anakinra: A case report, *Joint Bone Spine*, 2008, 75:366-372.
16. Taggart A.J., Finch M.B., Courtney P.A., Gormley G.J. Anti Jo-1 Myositis. "Mechanic's hands" and interstitial lung disease, *Ulster Med. J.* 2002, 71:68-71.
17. Tzioufas A.G. Antisynthetase syndrome, *Orphanet enciclopedia*, November 2001, <http://www.orpha.net/data/patho/GB/uk-antisynthetase.pdf>
18. Yang C.J., Sheu C.C., Ou T.T., Hwang J.J. *et ál*. Combined lung fibrosis and "mechanic's hand": a clinical diagnostic clue to amyopathic antisynthetase syndrome, *Respirology*, 2008, 13:611-614.
19. La Corte R., Lo Mo Naco A., Locaputo A., Dolzani F. *et ál*. In patients with antisynthetase syndrome the occurrence of anti-Ro/SSA antibodies causes a more severe interstitial lung disease, *Autoimmunity*, 2006, 39:249-253.
20. Fernández Piedra C., Navarro Martínez V., Urkiza Bengoaa M. Síndrome antisintetasa, múltiples complicaciones, *Semergen*, 2006, 32:406-409.
21. Campos Fernández C., Calvo Catalá J., González-Cruz Cervellera M.I., Parra Rodenas J.V. *et ál*. Síndrome antisintetasa. Presentación de tres casos, *Rev. Esp. Reumatol*, 1998, 25:106-108.
22. Gomard-Menesson E., Fabien N., Cordier J.F., Ninet J. *et ál*. Clinical significance of anti-histidyl-tRNA synthetase (Jo1) autoantibodies, *Ann. N. Y. Acad. Sci.*, 2007, 1109:414-420.
23. Yoshida S., Akizuki M., Mimori T., Yamagata H. *et ál*. The precipitating antibody to an acidic nuclear protein antigen, the Jo-1, in connective tissue diseases. A marker for a subset of polymyositis with interstitial pulmonary fibrosis, *Arthritis Rheum.*, 1983, 26:604-611.
24. Hirakata M., Mimori T., Akizuki M., Craft J. *et ál*. Autoantibodies to small nuclear and cytoplasmic ribonucleoproteins in Japanese patients with inflammatory muscle disease, *Arthritis Rheum.*, 1992, 35:449-456.
25. Ohosone Y., Ishida M., Takahashi Y., Matsumura M. *et ál*. Spectrum and clinical significance of autoantibodies against transfer RNA, *Arthritis Rheum.*, 1998, 41:1625-1631.
26. Shibuya H., Arakawa S., Kai Y., Atano Y. *et ál*. Three cases of mechanic's hands associated with interstitial pneumonia: possible involvement with foot lesions, *J. Dermatol.*, 2003, 30:892-897.
27. Climent-Albadalejo A., Saiz-Cuenca E., Rosique-Roman J., Caballero-Rodríguez J. *et ál*. Dermatomyositis sine myositis and antisynthetase syndrome, *Joint Bone Spine*, 2002, 69:72-75.
28. Marañés Antoñanzas I., López Gallardo Y., García Pardo A., Miguélez Morales M.L. *et ál*. Síndrome antisintetasa sin afección miosítica: a propósito de un caso, *An. Med. Interna*, 2005, 22:182-184.
29. Macías Fernández I., Perez Venegas J.J., García Pérez S. Síndrome antisintetasa, *Semin. Fund. Esp. Reumatol.*, 2007, 8:28-33.
30. Júdez Navarro E., Martínez Carretero M., Martínez Jiménez G.F. Síndrome antisintetasa sin afectación muscular, *Reumatol Clin*, 2007, 3:276-277.
31. Guglielmi S., Merz T.M., Gugger M., Suter C. *et ál*. Acute respiratory distress syndrome secondary to antisynthetase syndrome is reversible with tacrolimus, *Eur. Respir. J.*, 2008, 31:213-217.
32. Hirakata M., Suwa A., Takada T., Sato S. *et ál*. Clinical and immunogenetic features of patients with autoantibodies to Asparaginyl-Transfer RNA Synthetase, *Arthritis Rheum.*, 2007, 56:1295-1303.

33. Monteiro P, Coutinho P, Machado P, García J. *et ál.* Doença pulmonar intersticial como manifestação isolada de síndrome anti-sintetase, *Acta Reumatol Port*, 2009, 34:256-260.
34. Kalluri M., Sahn S.A., Oddis C.V., Gharib S.L. *et ál.* Clinical Profile of Anti-PL-12 Autoantibody, *Chest*, 2009, 135:1550-1556.
35. Targoff I.N. Immune manifestation of inflammatory muscle disease, *Rheum. Dis. Clin. North Am.*, 1994, 20:857-880.
36. Rojo A., Castillo S. Enfermedad inflamatoria muscular: nuevos conceptos y algunos avances, *Rev. Perú Reum.*, 1996, 2:27-33.
37. Schmidt W.A., Wetzel W., Friedlander R., Lange R. *et ál.* Clinical and serological aspects of patients with anti-Jo-1 antibodies-an evolving spectrum of disease manifestations, *Clin. Rheumatol.*, 2000, 19:371-377.
38. Landry G.J., Edwards J.M., McLafferty R.B., Taylor L.M. Jr *et ál.* Long-term outcome of Raynaud's syndrome in a prospectively analyzed patient cohort. *J. Vasc. Surg.*, 1996, 23:76-85.
39. Chikura B., Moore T.L., Manning J.B., Vail A. *et ál.* Sparing of the thumb in Raynaud's phenomenon, *Rheumatology*, 2008, 47:219-221.
40. Wigley F.M. Clinical practice. Raynaud's Phenomenon, *N. Engl. J. Med.*, 2002, 347:1001-1008.
41. Stahl N.I., Klippel J.H., Decker J.L. A cutaneous lesion associated with myositis, *Ann. Intern. Med.*, 1979, 91:577-579.
42. Indart F., España A., Idoate M.A., Lucas I. *et ál.* A cutaneous lesion associated with primary polymyositis, *Arch. Dermatol.*, 1993, 129:1207-1208.
43. Mitra D., Lovell C.L., Macleod T.I., Tan R.S. *et ál.* Clinical and histological features of "mechanic's hands" in a patient with antibodies to Jo-1. A case a report, *Clin. Exp. Dermatol.*, 1994, 19:146-148.
44. White J.M., Salisbury J.R., Creamer D. Eczematous changes on the hands--quiz case. Diagnosis: "Mechanic's hands" as part of the antisynthetase syndrome, *Arch. Dermatol.*, 2005, 141:779-784.
45. Blanco S., Rodríguez E., Galache C., Cosme Álvarez-Cuesta C. *et ál.* "Manos de mecánico" como signo cutáneo característico del síndrome antisintetasa, *Actas Dermosifiliogr.*, 2005, 96:241-244.
46. Torok L., Danko K., Cserni G., Szűcs G. PM-SCL autoantibody positive scleroderma with polymyositis (mechanic's hands: clinical aid in the diagnosis). *J. Eur. Acad. Dermatol. Venereol.*, 2004, 18:356-359.
47. García-Patos V., Bartralot R., Fonollosa V., Arnal C. *et ál.* Childhood sclerodermatomyositis: report of a case with the anti-PM/Scl antibody and mechanic's hands, *Br. J. Dermatol.*, 1996, 135:613-616.
48. Disdier P., Bolla G., Harle J.R., Pache X. *et ál.* Digital necrosis disclosing antisynthetase syndrome, *Ann. Dermatol., Venereol.*, 1994, 121:493-495.
49. Dalakas M.C., Hohlfeld R. Polimyositis and dermatomyositis, *Lancet*, 2003, 362:971-982.
50. Bachmeyer C., Tillie-Leblond I., Lacert A., Cadranet J. *et ál.* "Mechanic's hands": a misleading cutaneous sign of the antisynthetase syndrome, *Br. J. Dermatol.*, 2007, 156:192-194.
51. Di Martino S.J., Kagen L.J. Newer therapeutic approaches: inflammatory muscle disorders, *Rheum. Dis. Clin. North Am.*, 2006, 32:121-128.
52. Joffe M.M., Love L.A., Leff R.L., Fraser D.D. *et ál.* Drug therapy of the idiopathic inflammatory myopathies: predictors of response to prednisone, azathioprine, and methotrexate and a comparison of their efficacy, *Am. J. Med.*, 1993, 94:379-387.
53. López de la Osa A., Sánchez Tapia C., Arias Díaz M., Terrancle de Juan I. Antisynthetase syndrome with good response to mycophenolate mofetil, *Rev. Clin. Esp.*, 2007, 207:269-270.
54. Furlan A., Botsios C., Ruffatti A., Todesco S. *et ál.* Antisynthetase syndrome with refractory polyarthritis and fever successfully treated with the IL-1 receptor antagonist, anakinra: A case report, *Joint Bone Spine*, 2008, 75:366-367.
55. Brulhart L., Waldburger J.M., Gabay C. Rituximab in the treatment of antisynthetase syndrome, *Ann. Rheum. Dis.*, 2006, 65:974-975.
56. Rozelle A., Trieu S., Chung L. Malignancy in the setting of the anti-synthetase syndrome, *J. Clin. Rheumatol.*, 2008, 14:285-288.

Cuestionario de autoevaluación

1. Marque la respuesta incorrecta:

- a. El anti-Jo 1 es el autoanticuerpo más frecuente del SAS
- b. El anti-Jo 1 es más frecuente en la DM que en la PM
- c. Los ACAS se pueden evidenciar con la técnica de ELISA con un patrón citoplasmático difuso
- d. La presencia del anti-Jo 1 se asocia a manifestaciones clínicas distintivas del SAS

2. El pronóstico del SAS está dado por:

- a. La severidad del fenómeno de Raynaud
- b. El compromiso pulmonar
- c. El compromiso muscular
- d. El SAS siempre se asocia a mal pronóstico independientemente de las manifestaciones clínicas

3.Cuál de éstas NO es una manifestación clínica clásica del SAS:

- a. "Manos de mecánico"
- b. Miositis
- c. Compromiso renal
- d. Artritis

4. Las "manos de mecánico" se caracterizan por:

- a. Comprometer el dorso de manos
- b. Ser específicas del SAS
- c. Ser extremadamente pruriginosas
- d. Compromiso de la cara radial y palmar de manos

5.Cuál de estos ACAS NO se relaciona con compromiso pulmonar:

- a. anti-Jo 1
- b. anti-PL 12
- c. anti-PL 7
- d. anti-EJ

6. Marque la respuesta correcta:

- a. El tratamiento de elección del SAS son los glucocorticoides
- b. Siempre se requiere asociar los esteroides con inmunosupresores
- c. El metotrexate y la azatioprina se consideran terapias de primera línea
- d. El SAS generalmente no requiere tratamiento

7. Respecto del diagnóstico del SAS, marque la respuesta correcta:

- a. El diagnóstico es siempre clínico
- b. Requiere la combinación de manifestaciones clínicas, alteraciones de laboratorio y hallazgos histopatológicos de piel y músculo principalmente
- c. La ausencia de compromiso pulmonar descarta el diagnóstico de SAS
- d. Para el diagnóstico de SAS alcanza con una biopsia muscular compatible

8. ¿Cuál de éstos NO corresponde a un diagnóstico diferencial de las "manos de mecánico"?

- a. Dermatitis alérgica de contacto
- b. Psoriasis
- c. Verrugas palmares
- d. Dermatitis irritativa de contacto

9. Marque la respuesta correcta:

- a. El anti-Jo 1 se halla aproximadamente en el 20-30% de los casos
- b. El anti-Jo 1 se halla aproximadamente en el 90% de los casos
- c. El anti-Jo 1 se halla en menos del 1% de los casos
- d. El anti-Jo 1 se halla con igual frecuencia que el resto de los ACAS

10. Respecto de las asociaciones del SAS, marque la respuesta incorrecta:

- a. El SAS no se asocia a neoplasias
- b. Ante el diagnóstico de SAS se recomienda realizar una pesquisa para neoplasias acorde a edad y sexo
- c. Se describen casos de asociación del SAS a sarcoidosis
- d. Hay casos de SAS desencadenado por fármacos

Respuestas correctas vol. XVI - N° 6 2010

1. c | 2. a | 3. d | 4. b | 5. c | 6. a | 7. a | 8. c | 9. a | 10. a