

Nevus de Ota de aparición en el embarazo: a propósito de dos casos

Nevus of Ota related to pregnancy: report of two cases

Rosa Feltes,¹ Uxúa Floristán,¹ Elena Sendagorta,¹ María Beato Merino² y Ángel Pizarro¹

RESUMEN

Presentamos dos nuevos casos de nevus de Ota adquiridos y revisamos la literatura concerniente a las melanocitosis dérmicas adquiridas, así como su vinculación con el embarazo.

Ambas pacientes eran mujeres latinoamericanas de 22 años de edad. Consultaron por pigmentación macular localizada en la piel inervada por la primera y segunda ramas del nervio trigémino. En las dos las lesiones aparecieron durante el primer embarazo. En una paciente un aborto de 7 semanas de gestación no produjo cambios en la lesión, pero una tercera gestación hizo que la pigmentación se intensificara.

En el estudio histopatológico se observaron melanocitos dendríticos y melanófagos en la dermis. El hecho de que las lesiones hayan aparecido durante una gestación apoyaría la hipótesis de la influencia de las hormonas sexuales en la patogénesis de algunas melanocitosis dérmicas adquiridas (*Dermatol. Argent.*, 2012, 18(3): 204-207).

Palabras clave:

nevus de Ota, embarazo.

ABSTRACT

We present two cases of acquired nevus of Ota, and review the literature for acquired dermal melanocytosis, and their relationship with pregnancy.

Two 22-year-old Latin-American women developed a macular pigmentation on the face during their first pregnancy, involving the skin innervated by the first and the second branches of the trigeminal nerve. In one patient a seven-week miscarriage did not affect the lesion, but a third gestation intensified it. Histological examination of the skin revealed melanophages and dendritic melanocytes in the dermis in both cases.

Our two cases of acquired dermal melanocytosis appeared during pregnancy supporting the hypothesis of the implication of sexual hormones in the pathogenesis of some acquired dermal melanocytosis (*Dermatol. Argent.*, 2012, 18(3): 204-207).

Keywords:

nevus of Ota, pregnancy.

Fecha de recepción: 21/03/2012 | Fecha de aprobación: 04/04/2012

¹ Servicio de Dermatología del Hospital Universitario La Paz

² Departamento de Anatomía Patológica

Instituto Madrileño de Oncología, Unidad de Lesiones Pigmentadas, Madrid, España.

Correspondencia: Rosa Feltes, Paseo de la Castellana 261, CP 28046. Madrid. rofel8a@hotmail.com;

rafelts.hulp@salud.madrid.org

Introducción

Las melanocitosis dérmicas comprenden una variedad de entidades congénitas y adquiridas caracterizadas por una proliferación dérmica de melanocitos dendríticos variablemente pigmentados. El nevus de Ota se caracteriza habitualmente por ser una mácula unilateral, azul o marrón en la piel inervada por la primera y segunda rama del nervio trigémino.¹ Aunque se ha descrito aumento de pigmentación del mismo durante el embarazo, su aparición es excepcional.²

Caso 1

Una mujer de 22 años, nacida en la República Dominicana, sana, fue remitida por la aparición de una mancha azul-grisácea en la cara. El único dato de interés en la anamnesis fue un traumatismo de la región frontal en la infancia. La lesión azul-grisácea se hizo aparente durante su primer embarazo sin inflamación previa ni antecedentes de medicación tópica o sistémica. Permaneció estable durante una segunda gestación de 7 semanas que finalizó con un aborto. La paciente notó aumento de pigmentación de la lesión durante un tercer embarazo que llegó a término. En la exploración se observó una mácula gris-azulada en la piel de región frontotemporal y del párpado superior izquierdo (foto 1). Con dermatoscopia manual llamaba la atención una pigmentación azulada. En una biopsia por *punch* se objetivaron células fusiformes, con pigmento, dispersas entre las fibras de colágeno de la dermis reticular (foto 2). Estas células fusiformes tenían positividad para S-100 en el estudio inmunohistoquímico. Estaban presentes, además, numerosos melanófagos. Todos estos hallazgos fueron compatibles con el diagnóstico de melanocitosis dérmica adquirida (MDA) tipo nevus de Ota.

Caso 2

Mujer de 22 años de edad, natural de Colombia, sin antecedentes de patología o medicación previa. Durante su primer embarazo notó la aparición de una mancha grisácea asintomática de crecimiento lento en su mejilla derecha. Negaba haber tenido lesiones previas.

En la exploración física se observó una mácula gris-azulada, de 3 cm de diámetro (foto 3). Además, presentaba una erupción papulopustulosa facial. Estas lesiones, diagnosticadas como acné, habían aparecido después del parto. Con epiluminiscencia se objetivó una tenue coloración azulada.

Se realizó una biopsia cutánea de la mácula. Se observó al microscopio óptico células dendríticas en la dermis con positividad para Melan-A (foto 4). Sobre la base de los

Foto 1. Pigmentación macular en la región facial. En la foto de la izquierda la lesión estaba ausente (antes de la gestación).

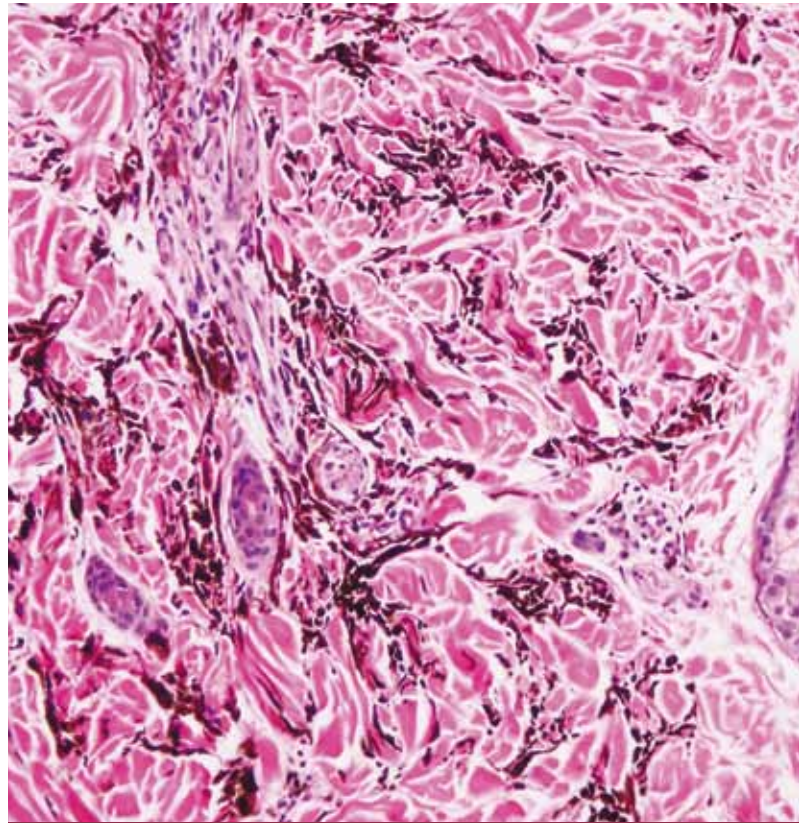


Foto 2. (H-E 100x) Células fusiformes, con pigmento, dispersas entre las fibras de colágeno de la dermis reticular.

hallazgos clínicos y anatomopatológicos se llegó al diagnóstico de nevus de Ota adquirido.

Comentario

Muchas melanocitosis dérmicas son congénitas o aparecen durante la niñez o la adolescencia; sin embargo, un grupo de ellas comparte la característica de hacerse evidente en edades más tardías. El nevus de Ota generalmente es congénito, se desarrolla en la infancia temprana o infrecuentemente en la pubertad o después de ésta.³⁻⁸ Además de la clínica cutánea, puede verse melanosis del ojo ipsilateral, especialmente en esclera; se han visto afectados incluso el nervio óptico o la grasa periorbitaria.⁹ Puede existir pigmentación en otras mucosas como la oral³ o la nasal, la membrana timpánica y el conducto auditivo externo. La malignización es rara, pero ocurre más frecuentemente en la coroides.⁹

El origen de las MDA es controvertido; varias hipótesis fueron propuestas para explicar su aparición.³⁻⁶ Existen tres diferentes teorías que intentan aclarar la patogénesis de las MDA: a) migración de melanocitos desde la epidermis, b) migración de melanocitos desde el folículo piloso y c) reactivación secundaria a inflamación o algún estímulo desconocido de melanocitos dérmicos preexistentes y que permanecieron latentes hasta entonces.¹⁻⁴ Los probables estímulos citados son estrógenos, progesterona,³⁻⁵ luz solar⁶ y trauma,^{7,8} entre otros.

La incidencia mayor en mujeres de las MDA (especialmente en los nevus de Ota e Ito)¹ y el aumento de la pigmentación

Foto 3. La paciente 2 desarrolló una mácula gris-azulada en su mejilla derecha durante el embarazo.

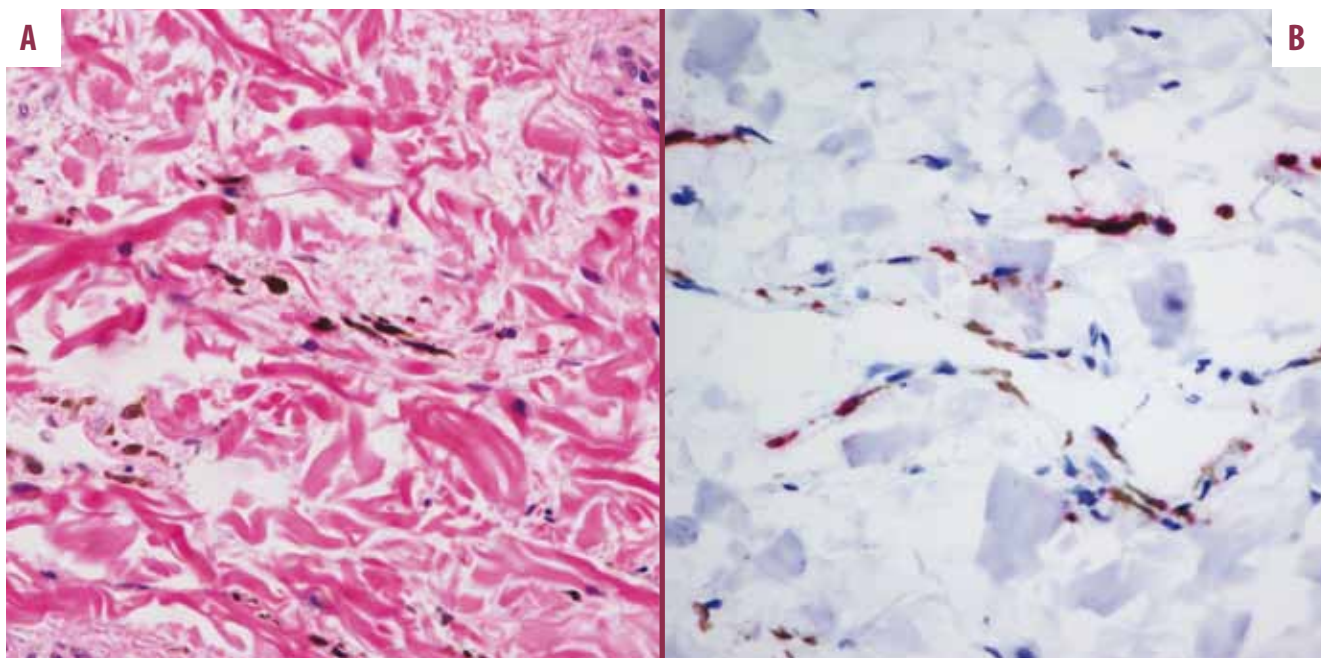


Foto 4. En la biopsia de piel de la segunda paciente se objetivaron células dendríticas Malen-A positivas en la dermis (a- H-E / b- IHQ x100).

durante el embarazo, ha hecho que algunos autores propusieran que los estrógenos y la progesterona podrían jugar un papel en el desarrollo de algunos tipos de MDA.³⁻⁵ La primera referencia encontrada en la literatura de melanocitosis dérmica de aparición en el embarazo pertenece a García-Álvarez *et ál.*¹⁰ Estos autores describieron cuatro casos de nevus de Ota adquirido, uno de ellos asociado a una gestación. El primer caso de MDA asociado al embarazo en la literatura de habla inglesa fue descrito por Rubin *et ál.*⁵ Esta paciente desarrolló una mancha gris-azulada en el miembro inferior izquierdo durante el primer trimestre del embarazo. Ellos postularon que melanocitos quiescentes permanecieron inactivos hasta el embarazo; la exposición a altos niveles de estrógeno y progesterona haría que la melanocitosis se vuelva clínicamente aparente.

Las MDA pueden afectar la piel expuesta a la luz solar. Estudios con modelos animales sugieren que la luz del sol puede ser un factor desencadenante. En cultivos de células de cresta neural murina, como modelo de melanocitos inmaduros c-Kit positivos, se ha visto que la endotelina-1, secretada por queratinocitos expuestos a radiación UV, inducía una aceleración de la melanogénesis.⁶

Se han descrito casos en los que la melanocitosis se hace clínicamente aparente luego de un traumatismo.^{7,8} En estos casos, el traumatismo que probablemente dio lugar a la MDA ocurrió muchos meses antes. Fue postulada como hipótesis una influencia reactiva neurotrópica en los melanocitos.⁸

En la paciente 1, el inicio de la lesión durante su primera gestación y el oscurecimiento en la tercera gestación son datos que apoyarían la posible relación de las hormonas sexuales femeninas en el desarrollo de esta entidad. Por otra parte, la segunda gestación, al haber terminado en aborto a las pocas semanas, parece no haber sido un estímulo suficiente para modificar clínicamente la lesión. Debido al largo intervalo (aproximadamente 15 años) entre el traumatismo y la aparición de la lesión, creemos que éste no ha sido un estímulo fundamental para el desarrollo del cuadro.

En la segunda paciente, la relación temporal entre el embarazo y la aparición de la lesión es el dato clave que hace

pensar que ésta es desencadenada por el influjo hormonal. En ambos casos las lesiones se localizan en zonas fotoexpuestas. La luz UV es un factor que está presente en forma casi constante, por lo tanto podría desempeñar un papel adyuvante una vez que un estímulo adecuado haya activado a los melanocitos. Ese factor desencadenante creemos que lo desempeñarían las hormonas femeninas en ambos casos. En conclusión, presentamos dos nuevos casos de nevus de Ota asociados al embarazo. Consideramos que la influencia de los estrógenos y la progesterona ha sido fundamental para el desarrollo de estas lesiones.

Bibliografía

1. Birt Zembowicz A., Mihm M.C. Dermal dendritic melanocytic proliferations: an update, *Histopathology*, 2004, 45: 433-451.
2. Ruiz-Villaverde R., Sánchez-Cano D., Villaverde-Gutiérrez C. Bilateral naevus of Ota in a pregnant white woman, *Clin. Exp. Dermatol.*, 2009, 34: 422-424.
3. Wang W., Fujiwara S., Seguchi S., Yokohama S. *et ál.* Acquired dermal melanocytosis: a case with conjunctival and gingival pigmentation, *J. Dermatol.*, 2004, 31: 752-755.
4. Buka R., Mauch J., Phelps R., Rudikoff D. Acquired dermal melanocytosis in an African-American: A case report, *J. Am. Acad. Dermatol.*, 2000, 43: 934-936.
5. Rubin A., Van Laborde S., Stiller M.J. Acquired dermal melanocytosis: appearance during pregnancy, *J. Am. Acad. Dermatol.* 2001, 45: 609-613.
6. Mizoguchi M., Murakami F., Ito M., Asano M. *et ál.* Clinical, pathological and etiologic aspects of acquired dermal melanocytosis, *Pigment Cell Res.*, 1997, 10: 176-183.
7. Jiménez E., Valle P., Villegas C., Roo E. *et ál.* Unusual acquired dermal melanocytosis, *J. Am. Acad. Dermatol.*, 1994, 30: 277-278.
8. Parisier R.J., Bluemink G.G. Acquired linear dermal melanocytosis. *Arch. Dermatol.*, 1982, 118: 125-128.
9. Sinha S. Cohen P.J., Schwartz R.A. Nevus of Ota in children, *Cutis*, 2008, 82: 25-29.
10. García-Álvarez F., Pastor J.A., Romeo M. Headache affecting the pigmented zones of Ota's naevus: clinical study in four cases, *Sem Hop*, 1981, 57: 1417-1419.

PERLAS DERMATOLÓGICAS

Importancia clínica de la criofibrinogenemia: posible vínculo fisiopatológico con el fenómeno de Raynaud.

Soyfoo M.S., Goubella A., Cogan E., Wautrecht J.C. *et ál.* *J. Rheumatol.*, 2012, 39: 119-124.

Se incluyeron 117 pacientes con criofibrinogenemia (CF) y 45 con fenómeno de Raynaud primario (FRP). En el primer grupo se observó que aquellos con necrosis de piel tenían valo-

res significativamente más altos de criofibrinógeno. En el segundo grupo, 36 de los 45 pacientes con FRP tenían asociado CF.

Parece existir correlación significativa entre los niveles de criofibrinógeno y la severidad de los signos clínicos. La CF podría tener un rol fisiopatológico en el FRP.

León Jaimovich