

Manifestaciones cutáneas de la diabetes mellitus y su importancia clínica

Cutaneous manifestations of diabetes mellitus: clinical meaning

Florencia Galdeano¹, Sandra Zaccaria², Viviana Parra³, María Elvira Giannini⁴, Susana Salomón⁵

Resumen

Antecedentes. La diabetes mellitus como enfermedad crónica se asocia a múltiples complicaciones. Varios órganos se ven afectados; entre ellos, con diversas manifestaciones, la piel.

Objetivo. Determinar el tipo de lesiones cutáneas presentes en pacientes diabéticos, analizar su frecuencia de presentación y su correlato con otras complicaciones sistémicas y realizar un análisis estadístico comparativo entre pacientes con y sin dermatopatía diabética (DD).

Métodos. Se incluyeron 125 pacientes internados en el Servicio de Clínica Médica de nuestro hospital en un período de 6 meses.

Diseño. Estudio protocolizado, descriptivo, transversal y observacional. Medidas de tendencia central, χ^2 , test de Student. Criterio de significación: error alfa menor de 5%.

Resultados. El 88% presentó DM tipo 2. Sexo femenino: 57%. Edad media: 58,9 años. En 88 pacientes existió alguna complicación crónica de esta enfermedad: 35% DD, 32% nefropatía, 26% retinopatía, 41% neuropatía y el 15% macroangiopatía.

El número de patologías cutáneas promedio por paciente fue de 4,4. Tuviron lesiones cutáneas el 90,4% de los paciente y las más frecuentes fueron xerodermia (69%), dermatofitosis (52,8%), hipotriquia periférica (39%), DD (35%).

Mediante el análisis comparativo entre pacientes con y sin DD se detectó como más frecuentes en los primeros ($p < 0,05$): sexo masculino, edad mayor de 50 años, presencia de retinopatía diabética, neuropatía sensitiva, macroangiopatía, pie diabético y tiña pedis.

Conclusiones. Las lesiones cutáneas más encontradas en pacientes diabéticos fueron xerodermia, tiña pedis, onicomicosis, hipotriquia periférica y DD.

Al detectar asociación estadísticamente significativa entre DD y otras complicaciones sistémicas de la enfermedad, proponemos utilizar esta manifestación cutánea como marcador de complicaciones internas (Dermatol Argent 2010;16(2):117-121).

Palabras clave: diabetes mellitus, manifestaciones cutáneas.

Abstract

Background. Diabetes mellitus as a chronic disease it is associated to multiple complications. As other organs, skin is affected showing different manifestations.

Objective. The aim of this study was to determinate the different types of skin lesions in diabetes mellitus and to analyze their prevalence and their clinical correlation with other systemic complications of this disease. Finally, to make a comparative statistical study between patients with and without diabetic dermopathy (DD).

Methods. We included 125 diabetics in a six month period. They were only Internal Medicine Department's in-patients.

Design. We made a protocolized, transversal, descriptive and observable study.

Results. The 88% had type 2 diabetes mellitus. 57% were female and the mean age was 58.9 years.

Eighty-eight patients had DM chronic complications: 35% DD, 32% nephropathy, 26% retinopathy, 41% neuropathy and 15% macroangiopathy. The average of cutaneous lesions per patient was 4.4. The 90.4% had cutaneous manifestations, being the most frequent: xeroderma (69%), dermatophytosis (52.8%), peripheral hypotrichia (39%), DD (35%).

After doing a comparative analyze between patients with and without DD, we found, in the first group more frequently ($p < 0,05$) the followings variants: male sex, over 50 years old, retinopathy, sensitive neuropathy, macroangiopathy, diabetic foot and tinea pedis.

Conclusions. The cutaneous lesions more frequently found in diabetic patients were xeroderma, tinea pedis, onychomycosis, peripheral hypotrichia and DD.

As we found a statistic significant association between DD and some systemic complications of DM, we propose to use this cutaneous sign as a marker of internal complications (Dermatol Argent 2010;16(2):117-121).

Key words: diabetes mellitus, cutaneous manifestations.

Fecha de recepción: 13/10/09 | **Fecha de aprobación:** 17/12/09

1. Jefa de Concurrentes, Servicio de Dermatología, Hospital "L. Lagomaggiore". Agregada ad honorem Área de Dermatología, UNCuyo.
2. Médica de planta, Servicio de Dermatología, Hospital Español.
3. Profesora titular Área Dermatología UNCuyo. Jefa de Servicio de Dermatología, Hospital "L. Lagomaggiore".
4. Residente Servicio de Clínica Médica, Hospital "L. Lagomaggiore".
5. Instructora de residentes, Servicio de Clínica Médica, Hospital "L. Lagomaggiore".

Hospital "Luis Lagomaggiore". Gordillo s/n (5500) Mendoza, Rep. Argentina. Teléfono: (0054)261-4259700 / 4259713 | Fax: (0054)261-4259315 / 4205258

Correspondencia

Dra. Florencia Galdeano: fgaldeanoderm@gmail.com | galdeanoflor@hotmail.com

Introducción

Debido a la elevada prevalencia de la diabetes mellitus (DM) y al aumento de la morbimortalidad relacionado con la presencia de complicaciones crónicas, el presente estudio tiene por objeto determinar las características clínicas de las lesiones cutáneas presentes en pacientes diabéticos internados en nuestro hospital. Se analizó además la frecuencia de presentación de las lesiones y su correlación clínica con otras complicaciones crónicas de esta enfermedad. Finalmente, se realizó un análisis estadístico comparativo entre pacientes con y sin dermatopatía diabética (DD).

Material y métodos

Se realizó un estudio protocolizado, descriptivo, observacional y transversal desde el mes de marzo hasta agosto del 2007. Para el análisis estadístico se utilizaron medidas de tendencia central, χ^2 y test de Student. El criterio de significación fue establecido para un error alfa menor al 5% ($p < 0,05$).

Criterio de inclusión: se seleccionó a todo paciente diabético que ingresó al Servicio de Clínica Médica del Hospital Luis Lagomaggiore.

Criterio de exclusión: pacientes ambulatorios o internados en otros servicios.

Se incluyeron 125 pacientes, los cuales fueron cuidadosamente evaluados por un médico dermatólogo y un médico clínico.

Para la investigación y el estudio de las lesiones cutáneas se registró en el protocolo la presencia o ausencia de las siguientes patologías: xerodermia, onicomicosis, tiña pedis, hipotriquia periférica, DD, síndrome del engrosamiento cutáneo, pie diabético, candidiasis cutaneomucosa, fibromas péndulos, intertrigo, cejas en carpa, queratosis seborreicas, rubefacción facial, erisipela-celulitis, acantosis nigricans, vitiligo, psoriasis, mixedema pretibial, foliculitis, eritrasma, gangrena gaseosa, necrobiosis lipoidea, granuloma anular, bullosis diabeticorum, eritema símil erisipela, ectima, impétigo, foliculitis perforante y xantomas eruptivos.

Se consideró DD o atrofia parda circumscripita pretibial a máculas pretibiales, usualmente atróficas, hiperpigmentadas, redondas u ovals, distribuidas en forma bilateral pero no simétrica (**Foto 1**).

Las complicaciones crónicas fueron establecidas de acuerdo con la evaluación clínica e instrumental. La macroangiopatía se diagnosticó sobre la base de los antecedentes patológicos y/o evidencia electrocardiográfica de enfermedad coronaria. La retinopatía

CUADRO 1. LESIONES CUTÁNEAS EN PACIENTES CON DM.

Patología	%	n
Xerodermia	69	86
Dermatofitosis	52,8	66
Onicomicosis	49	61
Tiña pedis	39	49
Hipotriquia periférica	39	49
Dermopatía diabética	35	44
Síndrome de engrosamiento cutáneo	25	31
Pie diabético	24	30
Candidiasis	17	21
Fibromas péndulos	11	14
Intertrigo	10	12
Cejas en carpa	10	12
Queratosis seborreicas	8	10
Rubefacción facial	4	5
Erisipela/celulitis	4	5
Acantosis nigricans	3	4
Vitiligo	2	3
Psoriasis	2	3
Foliculitis	1	1
Eritrasma	1	1
Gangrena gaseosa	1	1

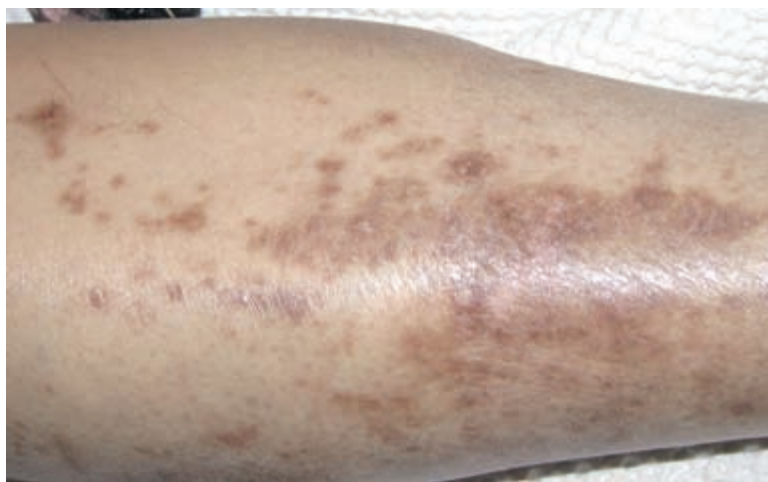

Foto 1. Atrofia parda circumscripita pretibial.

fue diagnosticada por oftalmoscopia, la nefropatía por la presencia de proteinuria y la neuropatía periférica por la presencia de un índice positivo (tres complicaciones derivadas de la microangiopatía). El adecuado control metabólico no pudo ser documentado debido a la falta de disponibilidad de HbA1c en nuestro hospital.

Resultados

De los 125 pacientes diabéticos hospitalizados en el Servicio de Clínica Médica del Hospital Luis Lagomaggiore se observó que el 88% (n=110) presentó DM tipo 2 y el 12% restante DM tipo 1. La edad media \pm DE fue de 58,9 años \pm 15,43, con un máximo de 85 años y un mínimo de 16 años. El 55% de los pacientes (n=69) fueron mayores de 60 años. El sexo femenino predominó ligeramente, representando el 57% de la muestra.

CUADRO 2. DIFERENCIAS Y SIMILITUDES ENTRE PACIENTES CON Y SIN DD.

	Con DD % / n	Sin DD % / n	p
Sexo masculino	65,9 / 29	31,2 / 25	0,00015
Edad > 50 años	81,8 / 36	48,1 / 39	0,00024
Retinopatía diabética	38,6 / 17	18,5 / 15	0,013
Neuropatía sensitiva	54,5 / 24	24,7 / 20	0,00084
Macroangiopatía	36,4 / 16	18 / 14	0,017
Pie diabético	41,5 / 20	11,3 / 10	0,000034
Tiña pedis	54,5 / 24	30,9 / 25	0,0095
Tiempo de evolución (años ± DE)	15,1 ± 10,4	10 ± 9,4	0,0018
Diabetes mellitus tipo 2	90,9 / 40	86,4 / 70	NS
Nefropatía	54,5 / 24	24,7 / 20	NS
Mortalidad	13,6 / 6	4,9 / 4	NS

DD: dermatopatía diabética. DE: desvío estándar. NS: no significativo.

El motivo de internación estuvo relacionado con lesiones cutáneas como celulitis, erisipela y/o pie diabético en el 22% (n=28) de los casos. La permanencia hospitalaria media fue de 9,98 días ± 7,21, lo cual es superior a la media general de nuestro hospital, que es de 8 días. La mortalidad fue del 8%, pero sólo en un caso estuvo directamente relacionada con una lesión cutánea, que correspondió a gangrena gaseosa en la región genital en una paciente.

El 50,4% de los pacientes (n=63) tenía más de 10 años de diagnóstico. Presentaron comórbidas asociadas a la misma 111 pacientes (89%), y las más frecuentes fueron hipertensión arterial (60%) y obesidad (45%). En el 70% de los pacientes (n=80) existió alguna de las complicaciones crónicas de esta enfermedad como DD, nefropatía, retinopatía, neuropatía y macroangiopatía (**Gráfico 1**).

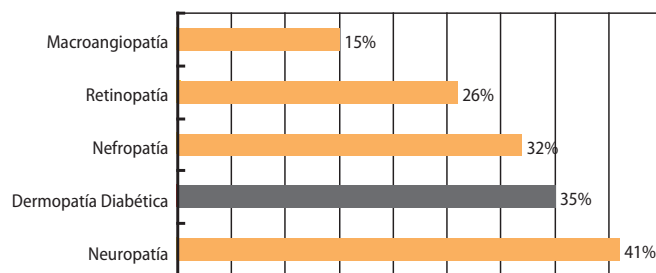
El 70% de los pacientes presentó evidencia de infección. El foco infeccioso cutáneo estuvo presente en 35 pacientes (28%).

Se observaron lesiones cutáneas en 113 pacientes, es decir en el 90,4%. Las más frecuentemente halladas fueron: xerodermia, dermatofitosis, hipotriquia periférica, DD, entre otras (**Cuadro 1**). El número de patologías cutáneas promedio por paciente fue 4,4 ± 2,89. En ningún caso se diagnosticó necrobiosis lipóidica, granuloma anular, bullosis diabeticorum ni xantomas eruptivos.

Teniendo en cuenta que la DD es una de las lesiones cutáneas más frecuentes en esta enfermedad, decidimos realizar un análisis estadístico comparativo entre los pacientes diabéticos con DD (n=44; 35%) y sin DD (n=81).

Como resultado detectamos que el sexo masculino, la edad mayor de 50 años, la presencia de retinopatía, neuropatía sensitiva, macroangiopatía, la presencia de pie diabético y/o tiña pedis fueron significativamente más frecuentes en los pacientes diabéticos con DD. Además se detectó que los pacientes afectados por DD tenían mayor tiempo de evolución de su enfermedad (**Cuadro 2**). No se hallaron diferencias significativas en cuanto al tipo de DM, a la presencia de nefropatía y a la mortalidad.

Respecto a la relación entre la incidencia de DD y el número de complicaciones crónicas (retinopatía, nefropatía, neuropatía


Gráfico 1. Complicaciones DM.

ya y macroangiopatía), en cada paciente hallamos los siguientes datos:

- DD en pacientes sin complicaciones: 6 de 40 (15%)
- DD en pacientes con 1 complicación: 14 de 27 (34,14%)
- DD en pacientes con 2 complicaciones: 10 de 19 (52,63%)
- DD en pacientes con 3 complicaciones: 11 de 18 (61,11%)
- DD en pacientes con 4 complicaciones: 4 de 7 (57,14%)

Comentarios

La DM constituye un grupo heterogéneo de desórdenes caracterizado por la secreción y/o acción inadecuada de la insulina que determina hiperglucemia y alteraciones en el metabolismo de los hidratos de carbono y de los lípidos.¹ La prevalencia en el mundo occidental es del 5 al 7 % de la población. Se estima que uno de cada cuatro individuos mayores de 54 años presenta DM.²

Varios estudios multicéntricos han demostrado que el adecuado control metabólico es fundamental para prevenir las complicaciones crónicas.¹ La hiperglucemia crónica se asocia con daño a largo plazo de casi todos los órganos y la piel no es la excepción.³

Se ha estimado que más del 30% de los pacientes con diagnóstico de diabetes mellitus presentan manifestaciones cutáneas al inicio de la enfermedad y hasta un 100% durante el curso de la misma.²⁻⁴ Este porcentaje significativo de pacientes diabéticos con afecciones dermatológicas determina la importancia clínica de un examen cutáneo exhaustivo en cada consulta.

La fisiopatología de las lesiones cutáneas se explica fundamentalmente por los daños derivados de la microangiopatía diabética. Ésta se encuentra asociada a anomalías en la perfusión cutánea, termorregulación y pérdida de capilares.⁵

Se ha demostrado un engrosamiento difuso de la membrana basal (MB) con aumento progresivo de la permeabilidad y lesiones por oclusión microvascular. Este aumento del espesor es resultado de una reducción en la degradación más que de un incremento de la síntesis de los componentes de dicha membrana. Ocurre además debido a la glicocilación no enzimática de proteínas como laminina, colágeno tipo IV y heparán sulfato, elementos fundamentales de su estructura.⁶ También se describen otros mecanismos como el exceso de formación de sorbitol, daño oxidativo y sobreestimulación de

la proteína quinasa C.⁵ Esta permeabilidad vascular exagerada conlleva aumento de los depósitos dérmicos de colágeno tipo IV, pérdida de albúmina y mayor tendencia a la agregación plaquetaria, lo cual empeora aún más el cuadro.⁶

Se describen las siguientes lesiones como claramente derivadas del daño microangiopático: rubeosis facial, necrobiosis lipoidea, DD, bullosis diabeticorum, eritema símil erisipela, pie diabético, telangiectasias periungueales y púrpura pigmentosa.⁶

Nuestros datos demuestran que la mayoría de los pacientes diabéticos presentan lesiones cutáneas, sólo un 12% de los casos no tenían lesiones en piel. Estos hallazgos son similares a los de la serie de Foss et al., la cual informa un alto porcentaje (81%) de lesiones cutáneas,¹ mientras que en la de Romano et al. se observaron porcentajes inferiores (60%).⁴ Es importante destacar que este último estudio, a diferencia del nuestro, se realizó en pacientes diabéticos ambulatorios. Esta discrepancia en la selección de la muestra podría explicar las diferencias numéricas ya que los pacientes que requieren internación, en general, son pacientes peor controlados y con mayor número y severidad de complicaciones.

El número de patologías cutáneas promedio por paciente fue de 4,4, ligeramente superior al establecido en otras series como la de Foss et al., quienes hallaron 3,7. Esta serie de 403 diabéticos informó las siguientes lesiones cutáneas entre las más frecuentes: dermatofitosis 82,6%, xerodermia 20,8%, tumores cutáneos benignos 23,5%, candidiasis 12,9% y acné 4,7%.¹

En la serie de Romano et al., sobre un total de 457 diabéticos, se observó que las lesiones cutáneas fueron claramente diferentes según el tipo de DM. En los DM tipo 1 las lesiones más frecuentes fueron vitiligo y psoriasis mientras que en los DM tipo 2 fueron las infecciones en un 20,6% de los casos y DD en un 12,5%.⁴ En nuestra experiencia y, fundamentalmente con respecto a la DD, no se encontró diferencia estadísticamente significativa entre ambos tipos de DM.

Con respecto a las infecciones cutáneas en pacientes diabéticos es claro que su incidencia es mayor en los pacientes mal controlados y con complicaciones crónicas.¹ Además se manifiestan con una mayor severidad clínica, mayor resistencia al tratamiento y mayor tendencia a la recidiva.^{5,6} Esto se explica fundamentalmente por la alteración de la irrigación tisular y la disminución de la quimiotaxis de neutrófilos y de la fagocitosis.¹

En cuanto a las infecciones bacterianas, existen datos contradictorios acerca de su incidencia aumentada en pacientes diabéticos.^{4,6,7} Es conocido que las dermatofitosis tienen un incremento significativo en pacientes afectados por esta enfermedad, fundamentalmente en DM tipo 1 (tiña pedis: 32% en DM *vs.* 7% en controles). En nuestra serie observamos dermatofitosis en 52,8% de los casos, dentro de las cuales 49% (n=61) fueron onicomicosis y 39% (n=49) tiña pedis: nuestra frecuencia fue inferior a las de la serie publicada por Foss.¹

Las candidiasis se presentan con mayor frecuencia en pacientes de edad avanzada y/o con un mal control metabólico, y pueden ser marcadores tempranos de DM no diagnosticada.

En nuestro estudio se diagnosticó candidiasis en el 17% de los pacientes, comparado con el 12,9% en la serie de Foss.¹

La DD es una de las manifestaciones cutáneas más frecuentes en pacientes diabéticos. Fue descrita en 1960 por Hans Melin y clasificada por Perez y Kohn en el año 1994 como una de las manifestaciones cutáneas fuertemente asociadas a DM.^{4,6,8,9} Al igual que la necrobiosis lipoidea, actualmente se la considera patognomónica de esta enfermedad.⁹

La incidencia de esta patología varía del 9 al 55%^{1,4,7,9} y fue del 35% en nuestra serie de casos. Es más frecuente en pacientes de sexo masculino, mayores de 50 años y con DM de mayor tiempo de evolución y mal control metabólico (mayores niveles de HbA1c.⁹

Su incidencia aumenta con el número de complicaciones severas: microangiopáticas (nefropatía, retinopatía y neuropatía) y macrovasculares (coronariopatía); de esta manera se la considera como un indicador cutáneo de afección sistémica de la DM.^{3,7,9}

Abdollahi et al. realizaron un estudio que demostró asociación estadísticamente significativa entre DD y retinopatía; encontraron dicha afección en el 44% de los pacientes con DD *vs.* el 15% en enfermos con retinopatía sin DD (n=173; p<0,0001).¹⁰

Un estudio italiano realizado en 457 pacientes diabéticos no insulino dependientes correlacionó DD con neuropatía. Hallaron que el 42,9% de los diabéticos presentaban al mismo tiempo neuropatía y DD, en contrapartida del 27,5% con neuropatía diabética en ausencia de DD (p<0,005).⁴ Inclusive Kiziltan et al. comprobaron que la DD es un indicador cutáneo de neuropatía tan importante como el pie diabético.¹¹

También se publicó asociación de DD y arteriopatía. Romano et al. encontraron que el 53% de los pacientes con DM no insulino dependiente y DD sufrían también de coronariopatía.^{4,9}

En nuestra serie, la presencia de DD se asoció con significación estadística al sexo masculino, la edad mayor de 50 años y la presencia de retinopatía, neuropatía sensitiva, macroangiopatía y pie diabético. Estos hallazgos son coincidentes con la literatura mencionada anteriormente y con la publicación de Shemer, en la cual además menciona significación estadística con nefropatía.⁷

Conclusiones

Destacamos que nuestro estudio demuestra la alta ocurrencia de patologías dermatológicas en pacientes diabéticos, en los que se observan más de 4 lesiones por paciente. Las lesiones cutáneas más frecuentemente halladas fueron xerodermia, tiña pedis, onicomicosis, hipotriquia periférica y DD entre otras y, por su importancia patológica, resaltamos la DD y el pie diabético. A diferencia de lo que la literatura sugiere, nuestros datos mostraron pocos casos de acantosis nigricans.

Al detectar asociación estadísticamente significativa entre DD y otros hallazgos sistémicos de DM, apoyamos el

reciente concepto de utilizar esta manifestación cutánea como marcador de complicaciones internas. De esta forma podremos tener una mejor conducta clínico-terapéutica que nos permita anticipar la evolución desfavorable de esta enfermedad.

Destacamos que este trabajo, basado en la población local y en especial de pacientes internados, es el primero realizado en nuestro medio. Los pacientes incluidos, por requerir internación, reflejan la problemática de un grupo con mal control metabólico de su enfermedad y, por lo tanto, mayor afección cutánea y mayor número de complicaciones de la diabetes.

Referencias

1. Foss N, Polon DP, Takada MH, Foss-Freitas MC, et al. Skin lesions in diabetic patients. *Rev Saúde Pública* 2005;39:1-5.
2. Zaballos D, Garrido Calvo AM, Cía Blasco P, Esteve Lafuente E y cols. Manifestaciones cutáneas de la diabetes. *Rev Interconsulta* 2001;15:46-50.
3. Santamarina González V. Manifestaciones cutáneas de la diabetes mellitus. *Rev Fac Med UNAM* 2003;46:143-147.
4. Romano G, Moretti G, Di Benedetto A, Giofre C, et al. Skin lesions in diabetes mellitus: prevalence and clinical correlations. *Diabetes Research and Clinical Practice* 1998;39:101-106.
5. Ngo BT, Hayes KD, Di Miao DJ, Srinivasan SK, et al. Manifestations of cutaneous diabetic microangiopathy. *Am J Clin Dermatol* 2005;6:225-237.
6. Perez MI, Kohn SR. Cutaneous manifestations of diabetic patients. *J Am Acad Dermatol* 1994;30:519-529.
7. Shemer A, Bergman R, Linn S, Kantor Y, et al. Diabetic dermopathy and internal complications in diabetes mellitus. *Int J Dermatol* 1998;37:113-115.
8. Karen Nern M. Afecciones dermatológicas asociadas con la diabetes. *Rev Current Diabetes Reports Latin America* 2002;1:323-330.
9. Morgan AJ, Schwartz RA. Diabetic dermopathy: a subtle sign with grave implications. *J Am Acad Dermatol* 2008;58:447-451.
10. Abdollahi A, Daneshpazhooh M, Amirchaghmaghi E, Sheikhi S. Dermopathy and retinopathy in diabetes: is there an association? *Dermatology* 2007;214:133-136.
11. Kiziltan ME, Benbir G, Akalin MA. Is diabetic dermopathy a sign for severe neuropathy in patients with diabetes mellitus? *Nerve conduction studies and symptom analysis. CI Neurophysiol* 2006;117:1862-1869.



¿Existe realmente riesgo de linfoma debido a las terapéuticas biológicas?

Esta revisión resume la evidencia actual sobre el riesgo de linfoma con terapias biológicas obtenida de casos únicos y series, estudios observacionales, ensayos clínicos y metaanálisis derivados principalmente de la población con artritis reumatoidea.

Los datos disponibles no son ni suficientes ni descartan un riesgo aumentado de linfoma asociado. Tampoco se puede establecer una relación causal entre los biológicos y los linfomas. Se requiere una vigilancia continua para establecerlo.

Dommasch E y Gelfand JM. *Dermatol Ther* 2009;22:418-430.

LJ



Los diversos aspectos de la enfermedad injerto vs. huésped.

El trasplante de las células "madre" hematopoiéticas alogénicas se utiliza en el tratamiento de alteraciones malignas y no malignas. A pesar de los avances que se llevan a cabo, la morbilidad y mortalidad vinculada a la enfermedad (I-V-H) continúa siendo importante.

Esta revisión sugiere un resumen de las manifestaciones clínicas de las fases aguda, liquenoide y esclerodermiforme de la enfermedad con una mirada hacia la evidencia actual y a sus diagnósticos diferenciales.

Peñas PF y Zaman S. *Aus J Dermatol* 2010; 51: 1-10.

LJ



Dexametasona-ciclofosfamida en terapia de pulso en pénfigo: revisión de 72 casos.

El pulso de dexametasona-ciclofosfamida (DCP) sirve para disminuir los efectos adversos del régimen convencional prolongado de dosis diarias. Se observaron 72 pacientes durante 4 años con diversas formas de pénfigo tratados con DCP. Treinta y seis pacientes habían sido tratados previamente con corticoides y 36 eran nuevos. De los 72 pacientes, sólo 13 no respondieron y continuaron con el régimen diario. El régimen de DCP es efectivo y disminuye los efectos adversos de los regímenes convencionales.

Zivanovic D, et al. *Am J Clin Dermatol* 2010;11:123-129.

LJ