

Dermatoscopia de lesiones no melanocíticas

Dermatoscopy of non-melanocytic lesions

Emilia N. Cohen Sabban¹, Horacio A. Cabo²

Dermatol Argent 2009;15(6):452-453).

Nota de los autores: El objetivo de esta sección es mostrar, en forma progresiva, las características dermatoscópicas de lesiones melanocíticas y no melanocíticas, tanto en su forma clásica como en sus presentaciones infrecuentes.

Carcinoma basocelular

El carcinoma basocelular (CBC) se caracteriza por presentar 3 criterios dermatoscópicos bien definidos:

- a) Patrón vascular.
- b) Ulceraciones.
- c) Pigmentación azul-grisácea.

Debido a que no es una lesión de origen melanocítico, no encontraremos red de pigmento ni ningún otro criterio de lesiones melanocíticas.

Se describen aquí las características de los vasos y las ulceraciones; en la próxima publicación se describirá la pigmentación azul-gris.

- a) **Patrón vascular:** se caracteriza por dos tipos de vasos:
 - vasos gruesos con numerosas ramificaciones o arboriformes.
 - vasos finos truncados.En los CBC no pigmentados, puede ser el único criterio presente que nos permita su reconocimiento.
- b) **Ulceraciones:** pueden ser única o múltiples, de diferentes tamaños y colores: rojo, azul o negro, según la pigmentación del tumor. Su presencia no se asocia a un trauma reciente.

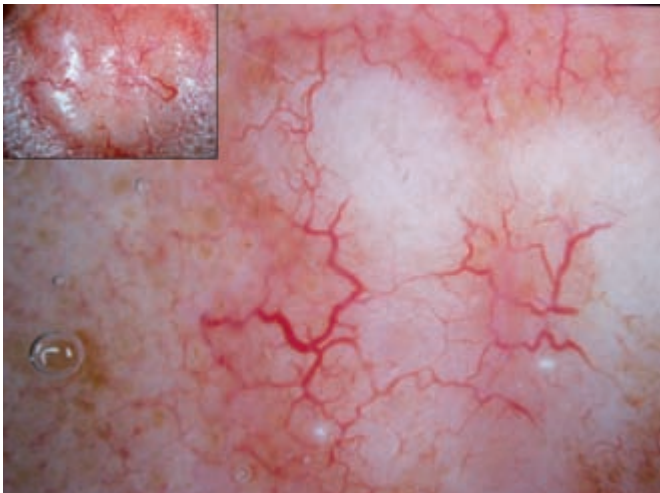


Foto 1..

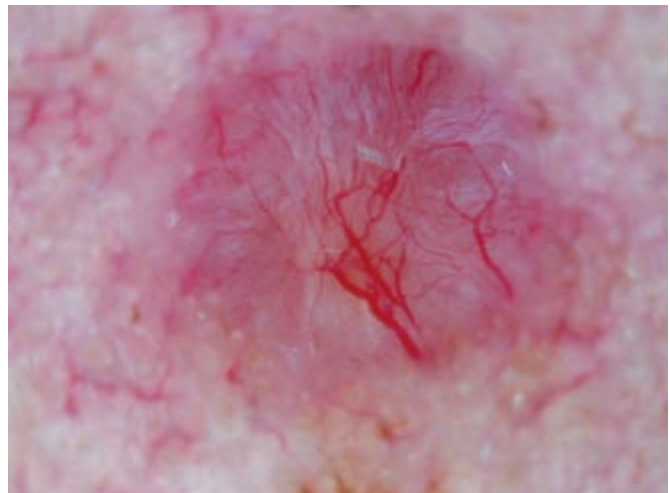


Foto 2..

Fecha de recepción: 12/8/09 | Fecha de aprobación: 14/9/09

1. Docente Adscripta de Dermatología, UBA.
2. Profesor Adjunto de Dermatología, UBA.

Correspondencia

Emilia Cohen Sabban: Arenales 1446 1° C, (1061) CABA, Rep. Argentina | emics@fibertel.com.ar

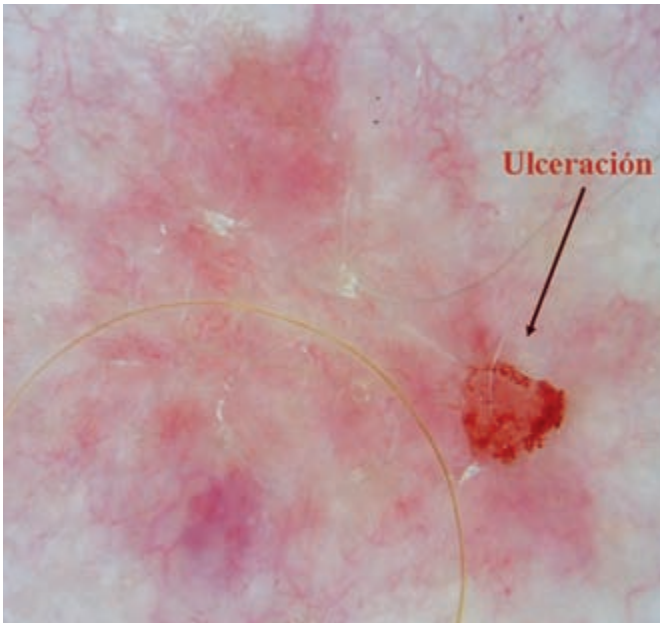


Foto 3..

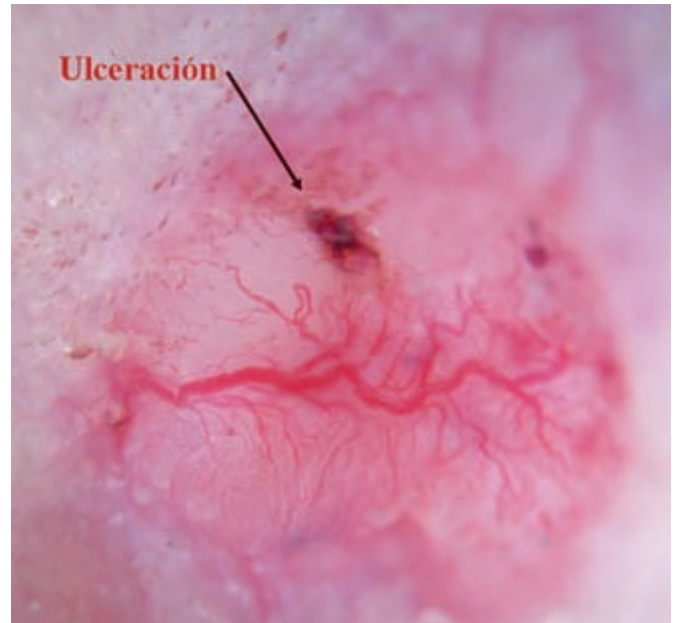


Foto 4.

Dermatología Argentina

Con inmensa satisfacción y agrado deseamos compartir con todos ustedes la noticia de que la meta que nos habíamos propuesto de editar seis números de Dermatología Argentina está cumplida.

Este logro nos gratifica y a la vez nos obliga a esforzarnos cada día más. La calidad y la importancia de los trabajos recibidos para publicar nos demanda como respuesta continuar trabajando intensamente.

En muy poco tiempo, se publicará en la página web de la revista el "NUMERO ESPECIAL DE DERMATOLOGÍA ARGENTINA EN INGLÉS", donde encontrarán 15 trabajos (Investigación y Originales) de gran excelencia en su calidad científica, ya editados en la versión gráfica en español durante 2008.

Dicho número será difundido a través de un mailing a 8.000 dermatólogos de los siguientes países: Estados Unidos, Canadá, México, Panamá, Nicaragua, Honduras, El Salvador, Guatemala, Cuba, República Dominicana, Costa Rica, Chile, Bolivia, Brasil, Colombia, Venezuela, Ecuador, Perú, Uruguay y Paraguay.

Es un orgullo para nosotros poder difundir el esfuerzo y la calidad de los trabajos más allá de nuestras fronteras a través de Dermatología Argentina.

A todos ustedes, gracias por acompañarnos!

Comité de Redacción