

Expresiones cutáneas de candidiasis sistémica en pacientes inmunosuprimidos

Cutaneous expression of systemic candidiasis in immunosuppressed patients

Denise Carolina Valdivia Montero¹, Mariana Guzzi Maqueda², María Carolina Baztán Piñero³, Alicia Kowalczyk⁴, Ricardo Galimberti⁵

Resumen

La candidiasis sistémica constituye una importante causa de morbimortalidad en pacientes internados en centros de alta complejidad. Las expresiones cutáneas de la infección son múltiples y se observan en un pequeño porcentaje de pacientes.

Se presentan cinco casos de candidiasis sistémica con compromiso cutáneo en pacientes inmunosuprimidos: un paciente trasplantado de médula ósea, dos pacientes con leucemia mieloide aguda, un caso de sepsis bacteriana y un paciente con linfoma linfocítico. Todos los pacientes presentaron fiebre persistente y lesiones cutáneas que se biopsiaron para estudio histológico y cultivo. La histopatología mostró pseudohifas en tres de los casos. En los cultivos de piel se identificó a *Candida tropicalis*, *Candida krusei* y *Candida albicans* en dos pacientes.

El incremento de cepas resistentes hace necesario el empleo de nuevos antifúngicos como las equinocandinas para el tratamiento de esta entidad (Dermatol Argent 2010;16(5):337-343).

Palabras clave: candidiasis sistémica, cepas resistentes, equinocandinas.

Abstract

Systemic candidiasis is a significant cause of morbidity and mortality in immunosuppressed hospitalized patients. Skin signs of systemic candidiasis are numerous although they can be observed in a small percentage of patients.

We report five cases of systemic candidiasis with cutaneous manifestations in immunosuppressed patients: one case of bone-marrow transplantation, two patients with acute myeloid leukaemia, one with bacterial sepsis and one patient with lymphocytic lymphoma. The patients presented persistent fever and cutaneous lesions. Skin biopsy for histopathological study and cultures were carried out. The histological examination showed yeasts in three of the cases. Skin culture revealed: *Candida tropicalis*, *Candida krusei* and *Candida albicans* in two cases.

Due to the increase of resistant species new drugs such as echinocandins are currently available for the treatment of this entity (Dermatol Argent 2010;16(5):337-343).

Key words: systemic candidiasis, resistant species, echinocandins.

Fecha de recepción: 13/4/2010 | **Fecha de aprobación:** 10/6/2010

1. Médica residente becaria.
2. Médica asociada.
3. Jefa de Residentes.
4. Subjefa del Servicio de Dermatología.
5. Jefe del Servicio de Dermatología.

Servicio de Dermatología. Hospital Italiano de Buenos Aires. CABA, Rep. Argentina.

Correspondencia

Dra. Denise Carolina Valdivia Montero: e-mail: denise.valdivia@hospitalitaliano.org.ar | denisevaldivia@hotmail.com

Introducción

Las infecciones fúngicas sistémicas se han incrementado en las últimas dos décadas; las más frecuentes son aquellas atribuidas al género *Candida*, que afectan en su mayoría a pacientes inmunosuprimidos.

Candida albicans es el patógeno causal de la mayoría de estas infecciones; sin embargo, en los últimos años se han observado especies de *Candida* no *albicans* como emergentes oportunistas implicadas en la etiología de la candidiasis sistémica.¹

Las manifestaciones cutáneas de la candidiasis sistémica son variables, no existe una lesión característica, dependen del estado clínico del paciente y en muchas ocasiones son de aparición tardía o no se presentan. El examen dermatológico oportuno es de vital importancia ya que brinda herramientas que permiten establecer un diagnóstico precoz e iniciar un tratamiento efectivo, y de esta forma disminuir la mortalidad.

Comunicamos a continuación cinco casos de pacientes inmunosuprimidos (**Cuadro 1**) con candidiasis sistémica y compromiso cutáneo.

Caso 1

Paciente de sexo masculino, de 44 años, con antecedentes de leucemia mieloide aguda, que ingresa para tratamiento quimioterápico con idarubicina y citarabina (ARA-C).

Durante su internación evolucionó con neutropenia febril sin foco, por lo que se realizaron hemocultivos, retrocultivo y remoción del catéter central. Se inició tratamiento antibiótico con piperacilina-tazobactam y amikacina. Al cuadro clínico se agregaron múltiples lesiones cutáneas caracterizadas por pápulas eritematosas de 0,5 cm de diámetro, algunas purpúricas, de centro pálido, otras con vesícula central, asintomáticas, localizadas en el cuero cabelludo, el rostro, el tronco y las cuatro extremidades (**Foto 1**). Se realizó biopsia cutánea para estudio histológico y cultivo para bacterias y hongos. El paciente evolucionó con fiebre persistente y debido a que presentaba deterioro de la función renal se inició tratamiento antifúngico con caspofungina, con dosis de carga de 70 mg por vía endovenosa y dosis de mantenimiento de 50 mg/día. En la histopatología con tinción de hematoxilina-eosina (H-E) se observó, en epidermis, espongiosis moderada y, en dermis, edema intenso y áreas con extravasación de glóbulos rojos; y con la tinción de ácido peryódico de Schiff (PAS) se observaron nidos de pseudohifas y levaduras (**Foto 2**).

El paciente evolucionó con descompensación hemodinámica por lo que requirió monitorización en unidad de terapia intensiva (UTI). Se realizaron exámenes complementarios, de los cuales el fondo de ojo evidenció compromiso ocular con focos de coroiditis en polo posterior y exudados algodonosos en ambos ojos. En el hemocultivo, retrocultivo, urocultivo y cultivo de piel se aislaron levaduras y mediante el medio de CHROMagar se identificó a *Candida tropicalis*. El paciente recibió tratamiento con caspofungina durante 20 días y luego se rotó a fluconazol a razón de 400 mg/día vía oral hasta 2 semanas posteriores al último hemocultivo negativo.

El paciente evolucionó con remisión de las lesiones cutáneas y buen estado general. Se realizó seguimiento clínico y oftalmológico con exámenes de fondo de ojo en forma mensual.

Caso 2

Paciente de sexo femenino, de 64 años, hospitalizada por septicemia secundaria a *Staphylococcus aureus* meticilino resistente, en tratamiento con vancomicina 2 g/día.

La paciente cursó internación prolongada en UTI con descompensación hemodinámica y falla renal con requerimiento de hemodiálisis. Evolucionó

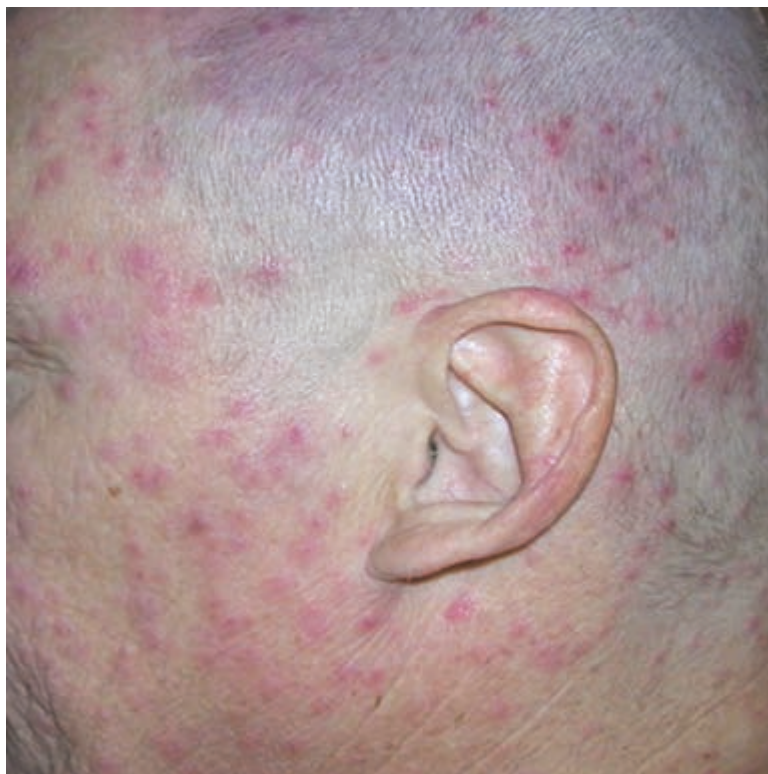

Foto 1. Pápulas eritematovioláceas con centro purpúrico en el rostro.

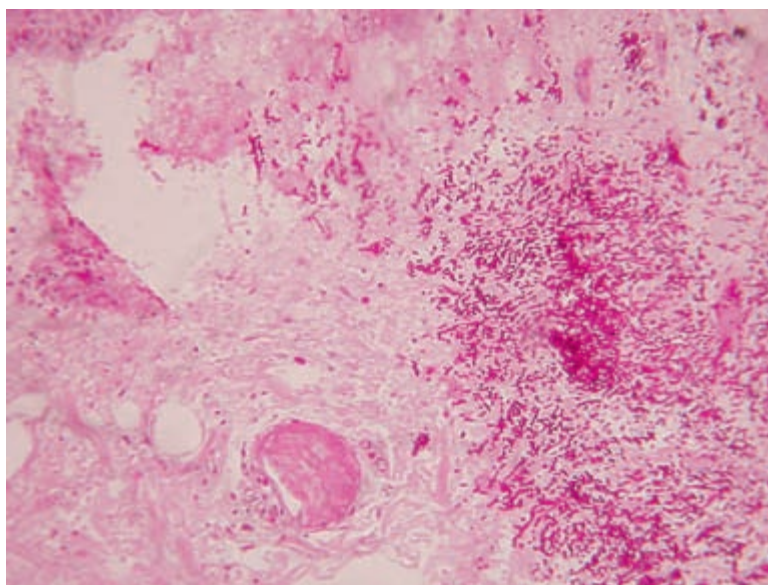


Foto 2. Histopatología. Se observa en dermis nidos levaduriformes PAS(+). (PAS 400X).

con fiebre persistente y presentó lesiones cutáneas caracterizadas por placas necróticas purpúricas de límites precisos que comprometían tercio inferior de piernas y ambos pies en toda su extensión, con necrosis de los cuartos y quintos dedos de ambos pies. Sobre las placas necróticas asentaban ampollas tensas de 2 cm de diámetro con contenido hemorrágico y algunas erosiones redondeadas, hemorrágicas, con fondo eritematovioláceo, localizadas en tercio inferior de las piernas y en la cara dorsal de los pies (**Foto 3**). La histopatología con H-E mostró desprendimiento dermoepidérmico con áreas focales de necrosis; la tinción con PAS confirmó la pre-

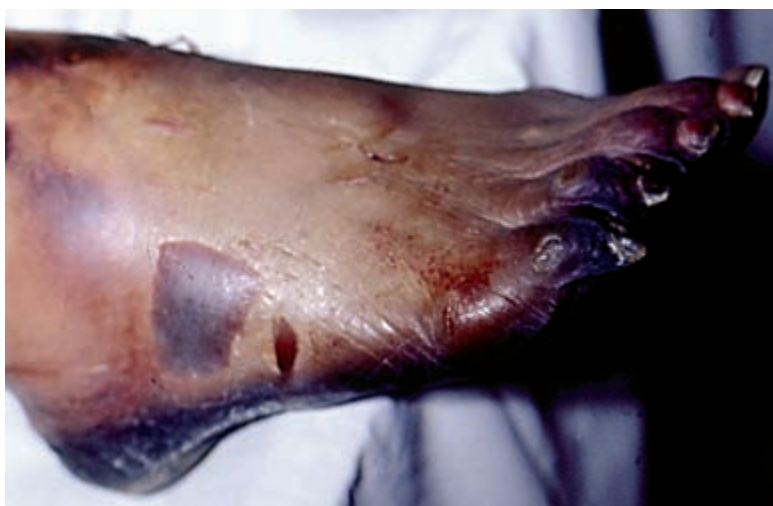

Foto 3. Placa necrótica en tercio inferior de las piernas y los pies.

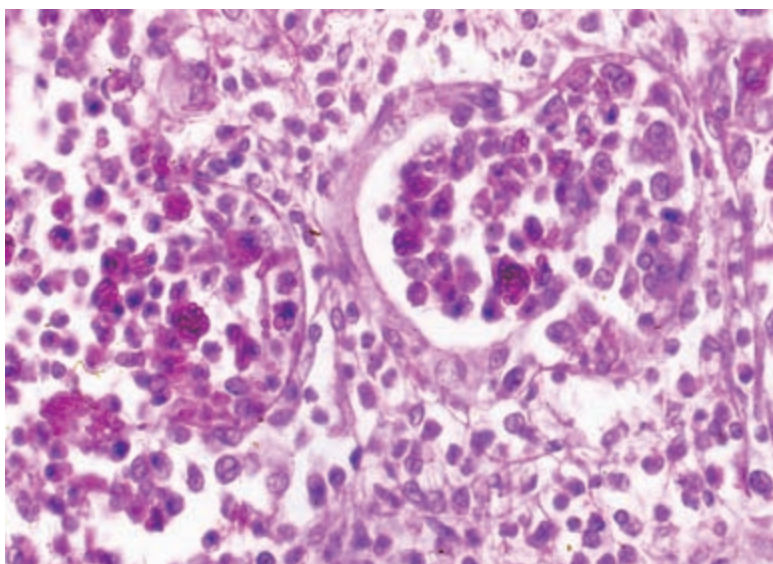


Foto 4. Compromiso renal: presencia de pseudohifas y levaduras en el interior de los túbulos renales (PAS 100X).

sencia de pseudohifas. Por falla renal aguda se realizó biopsia renal y en la histopatología se observó la presencia de pseudohifas en el interior de los túbulos renales (**Foto 4**), que fueron confirmados mediante la tinción de Grocott (**Foto 5**).

En el hemocultivo y en la biopsia de piel se desarrollaron levaduras que fueron tipificadas como *Candida albicans*. Se inició tratamiento sistémico con anfotericina B 1 mg/kg/día por vía endovenosa. La paciente evolucionó con falla multiorgánica y falleció a los dos días del inicio del tratamiento.

Caso 3

Paciente de sexo masculino, de 51 años, con antecedentes de enfermedad de Chagas y aplasia medular. El paciente se hospitalizó para trasplante alogénico de médula ósea y recibió medicación profiláctica previa al trasplante con aciclovir, trimetoprima-sulfametoxazol, fluconazol y foscarnet, este último por antecedente de infección por citomegalovirus del donante. Se realizó seguimiento semanal de laboratorio con exámenes de san-

gre por el método de Strout para buscar tripomastigotes de enfermedad de Chagas y antigenemia para citomegalovirus.

El paciente evolucionó en las 48 horas posteriores al trasplante con flogosis del sitio de catéter, sin fiebre, por lo que se realizaron exámenes complementarios, cultivos y remoción del catéter; por protocolo se inició tratamiento antibiótico con piperacilina/tazobactam y vancomicina. Al octavo día postrasplante presentó reactivación de la enfermedad de Chagas, por lo que inició tratamiento con nifurtimox 10 mg/kg/día. A la segunda semana postrasplante evolucionó con fiebre persistente y desarrolló lesiones cutáneas caracterizadas por pápulas eritematovioláceas, algunas purpúricas de 3 a 4 mm de diámetro y nódulos eritematovioláceos de 0,5 a 1 cm de diámetro, móviles, duros y algunos dolorosos, localizados en tronco, dorso, miembros superiores e inferiores (**Foto 6**). Se realizaron biopsias de piel para estudio histológico y cultivos para bacterias y hongos. La histopatología con H-E mostró epidermis conservada, en dermis infiltrados linfocitarios perivasculares y áreas con extravasación de glóbulos rojos. Las tinciones con PAS no mostraron la presencia del hongo. Por persistencia de la fiebre se inició tratamiento con anfotericina B 0,5 mg/kg/día.

La tomografía axial computada (TAC) de tórax reveló un infiltrado pulmonar en base izquierda, por lo que se realizó lavado bronco alveolar (BAL) y cultivo de la muestra. Los hemocultivos, retrocultivos, BAL y cultivo de piel fueron positivos para levaduras, y mediante el medio de CHROMagar se identificó a *Candida krusei*. El examen oftalmológico fue normal. El estudio de sensibilidad *in vitro* a los antifúngicos mostró resistencia a anfotericina y fluconazol, por cuyo motivo se rotó a caspofungina por vía endovenosa, que inició con 70 mg de dosis de carga y continuó con dosis de mantenimiento de 50 mg/día. El paciente evolucionó en forma favorable con remisión de la fiebre y resolución de las lesiones cutáneas con hipopigmentación residual.

Caso 4

Paciente de sexo masculino, de 34 años, con antecedente de leucemia mieloide aguda, en tratamiento quimioterápico con ARA-C.

El paciente durante la internación evolucionó con neutropenia febril y plaquetopenia, por lo que inició tratamiento antibiótico con ceftriaxona y vancomicina. Evolucionó con fiebre persistente y al examen físico presentó ulceración de 4 × 2 cm de bordes netos eritematosos, fondo fibrinoso localizada en cuerpo de pene y glándula. La histopatología con H-E re-

veló en dermis congestión vascular con infiltrados linfocitarios perivasculares y extravasación de glóbulos rojos, y con la tinción de PAS se hizo evidente la presencia de pseudohifas en el interior de los vasos. El hemocultivo y el urocultivo fueron negativos, y en el cultivo de piel se identificó a *Candida albicans*. Se inició tratamiento con anfotericina B 1 mg/kg/día, con remisión de la fiebre y cicatrización de la lesión cutánea.

Caso 5

Paciente masculino, de 67 años, con antecedente de linfoma linfocítico, en tratamiento con ciclofosfamida, vincristina, doxorubicina y dexametasona hiperfraccionadas que se alternaban con metotrexato y citarabina en dosis altas (hiper-CVAD).

El paciente cursaba con neutropenia febril sin foco, por lo que inició tratamiento antibiótico con vancomicina, amikacina y tazanam. Por persistencia de la fiebre se inició anfotericina B a dosis de 1 mg/kg/día. A las 72 horas evolucionó con lesiones cutáneas caracterizadas por nódulos eritematovioláceos de 1 cm de diámetro no dolorosos en antebrazo izquierdo y, en miembros inferiores, placas eritematopurpúricas con pústula central de 4 mm de diámetro (**Foto 7**). Se realizaron biopsias cutáneas de ambas lesiones para estudio histopatológico y cultivo de piel. Los hemocultivos fueron positivos para levaduras. El paciente persistió febril por lo que se rotó el esquema antifúngico a caspofungina, que inició con dosis de carga a 70 mg/día y posterior dosis de mantenimiento de 50 mg/día. La resonancia magnética de abdomen informó esplenomegalia heterogénea e imágenes en todo su parénquima sugestivo de candidiasis. La histopatología con H-E reveló en epidermis ulceración con costra fibrinohemática y en dermis leve infiltrado linfocitario; con tinción de PAS se observó en dermis la presencia de levaduras (**Foto 8**). El examen micológico directo evidenció la presencia de levaduras, y el cultivo de ambas lesiones empleando el medio de CHROMagar confirmó la presencia de *Candida tropicalis*. El paciente evolucionó en forma favorable con remisión de la fiebre y de las lesiones cutáneas.

Comentarios

Las levaduras del género *Candida* forman parte de la biota normal de la piel y son saprófitos del tracto digestivo del ser humano. La alteración del sistema inmune favorece el desarrollo y diseminación del hongo por vía hemolinfática y, consecuentemente, la colonización de órganos y el compromiso sistémico.

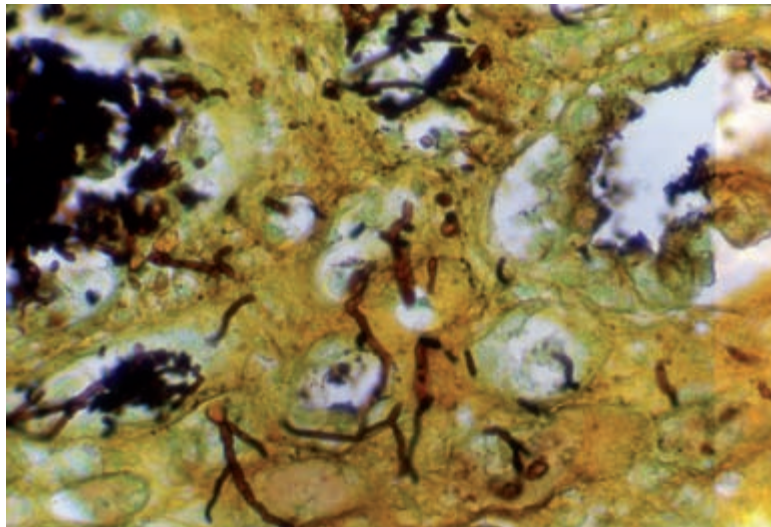


Foto 5. Compromiso renal: presencia de pseudohifas y levaduras (Grocott 1000X).

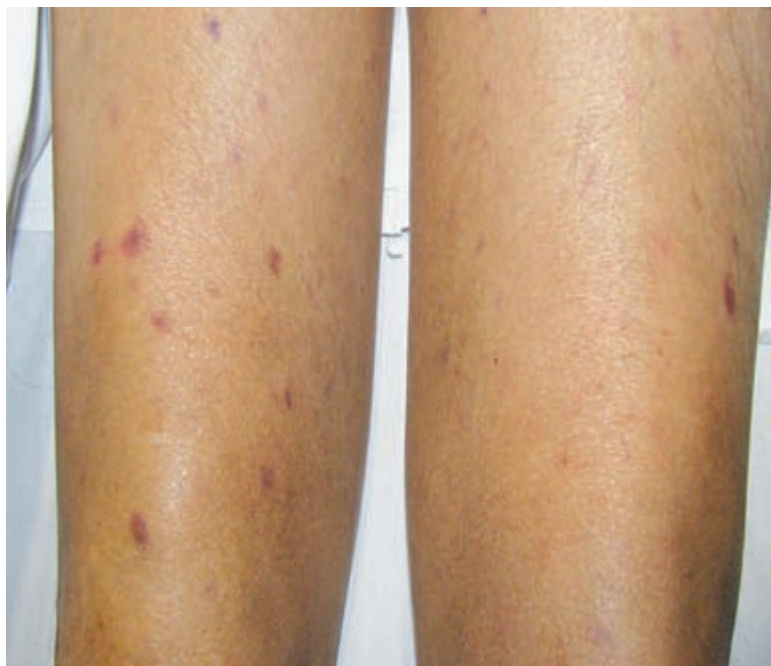

Foto 6. Pápulas eritematovioláceas y nódulos en los miembros inferiores.

En pacientes neutropénicos, la colonización del tracto digestivo y la presencia de mucositis condicionan el desarrollo de candidiasis sistémica.^{2,3} En otras ocasiones el origen de la infección es exógeno, por la colonización de catéteres intravasculares o por transmisión a través de las manos del personal de salud.

Los factores de riesgo asociados al desarrollo de candidiasis sistémica pueden ser diversos (**Cuadro 2**), y se asocian al compromiso inmunológico del paciente y a la especie invasora causante de la infección. La candidiasis sistémica implica la presencia de *Candida* en el torrente sanguíneo con infección secundaria de uno o más órganos entre ellos la piel. Los hongos del género *Candida* son, en orden de frecuencia, el cuarto microorganismo recuperado en los hemocultivos y se asocian con altas tasas de morbilidad y mortalidad que llegan hasta el 47%, principalmente en inmunosuprimidos.²

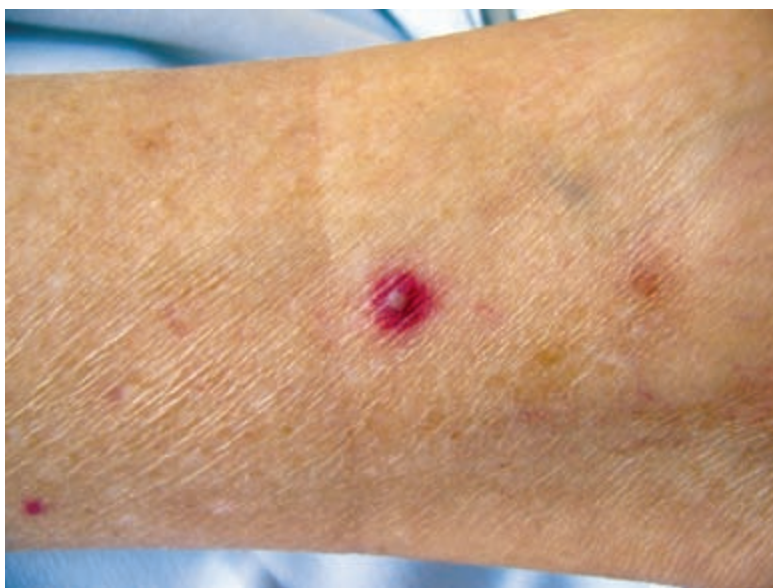

Foto 7. Placa eritematopurpúrica con pústula central en la pierna derecha.

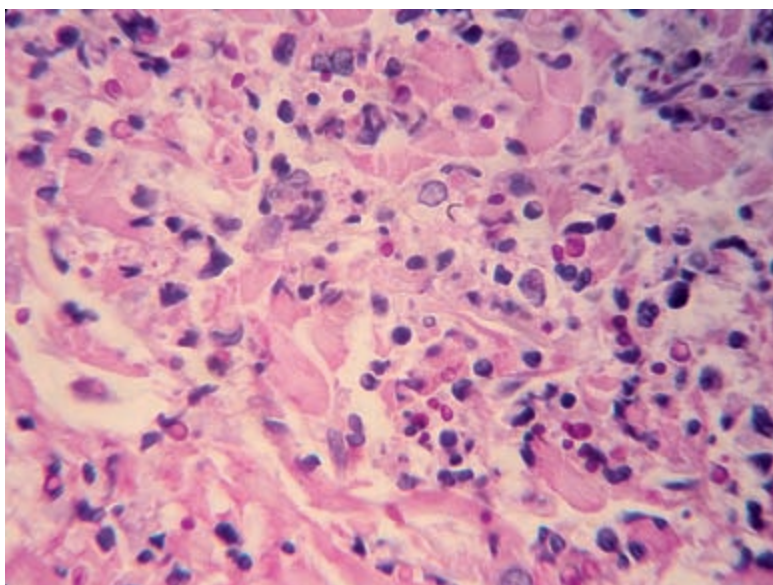


Foto 8. Histopatología. Se observa en dermis levaduras PAS (+) (PAS 400X).

La especie que se aísla con mayor frecuencia en las candidiasis sistémicas es *Candida albicans*; sin embargo, en los últimos años se ha observado un incremento de infecciones causadas por especies *Candida* no *albicans*, principalmente en pacientes con inmunosupresión.^{1,4} Entre las especies de *Candida* no *albicans* se han visto involucradas más de 4 especies: *Candida tropicalis*, *Candida glabrata*, *Candida parapsilosis*, *Candida krusei*, *Candida dubliniensis*, *Candida lusitanae*, etc.⁵ En pacientes con neutropenia y afecciones oncohematológicas se ha observado que el patógeno causal más frecuente es *Candida tropicalis*,⁶ además de ser el principal agente involucrado en estadías prolongadas en UTI por descompensación hemodinámica. El uso profiláctico de azoles en pacientes trasplantados de médula ósea ha generado un aumento progresivo de la resistencia de varias especies como *Candida glabrata* y aumento de incidencia de especies como *Candida krusei*, considerada intrínsecamente resistente a fluco-

nazol.⁷ Otras especies como *Candida parapsilosis* se asocian a candidiasis sistémicas en pacientes con catéteres intravenosos centrales o nutrición parenteral. El 13% de los pacientes con candidiasis sistémica desarrolla lesiones en la piel.⁸ Las expresiones cutáneas son múltiples, pueden ser localizadas o generalizadas y pueden variar desde pápulas eritematopurpúricas, nódulos con centro pálido o necrótico, escaras necróticas,⁹ úlceras,¹⁰ lesiones similares a ectima gangrenoso¹¹ hasta abscesos subcutáneos. El compromiso es precedido de episodios febriles persistentes, deterioro del estado general, mialgias intensas¹² e incluso cuadros graves con descompensación hemodinámica que comprometen la vida del paciente. Entre las diferentes cepas se ha observado que *Candida tropicalis* es el principal agente causal del compromiso cutáneo en pacientes inmunosuprimidos.

La endoftalmítis puede ocurrir hasta en un 45% de los pacientes, puede superponerse clínicamente al cuadro cutáneo o aparecer cuando ya está resuelto. La endoftalmítis es una coriorretinitis que en el fondo de ojo muestra lesiones algodonosas de color blanquecino. Pueden evolucionar hacia la ceguera y responden favorablemente al tratamiento antifúngico sistémico.¹³ En los pacientes neutropénicos se han observado casos de endoftalmítis posteriores a la resolución de la neutropenia; por este motivo deben tener un control oftalmológico estricto.

El diagnóstico de candidiasis sistémica es difícil, ya que los hemocultivos pueden ser negativos en un 50% de los casos y se demora el diagnóstico. Existen técnicas diagnósticas que aumentan la sensibilidad, como la lisis y centrifugación. Otros métodos diagnósticos son la detección de anticuerpos mediante contraelectroforesis y ELISA. La detección de antígeno manano para *Candida* mediante anticuerpos monoclonales aumenta la sensibilidad hasta un 90%;¹⁴ sin embargo, ninguna de estas técnicas son certeras para el diagnóstico.

Las lesiones en la piel permiten realizar estudios complementarios fáciles, rápidos y accesibles, así como efectuar un diagnóstico oportuno de la patología a través del examen micológico directo, la biopsia y el cultivo de piel.

El estudio histopatológico de las lesiones cutáneas es una herramienta útil para la identificación de elementos micóticos, incluso antes de que los cultivos en sangre sean positivos. La histopatología revela pequeños nidos de hifas, pseudohifas o levaduras en la dermis, y la invasión intravascular del hongo determina la afección sistémica. Tinciones especiales como PAS y Grocott permiten confirmar la presencia de elementos micóticos en la histopatología.

CUADRO 1: CUADRO COMPARATIVO DE CINCO CASOS CLÍNICOS.

	Factores de riesgo	Lesión	HP	HC	RC	PIEL	Otros órganos	Especie	Resistencia	Tratamiento
1	LMA	Pápulas	(+)	(+)	(+)	(+)	Ocular UTI	<i>C. tropicalis</i>	(-)	Caspofungina 50 mg/día
2	Sepsis	Necrosis	(+)	(-)	(+)	(+)	Renal UTI	<i>C. albicans</i>	(-)	Anfotericina B 1 mg/kg/día
3	TAMO	Pápulas Nódulos	(-)	(+)	(+)	(+)	Pulmonar	<i>C. krusei</i>	Fluconazol Anfotericina	Caspofungina 50 mg/día
4	LMA	Ulceración	(+)	(+)	(+)	(+)	(-)	<i>C. albicans</i>	(-)	Anfotericina B 1 mg/kg/día
5	LL	Pústulas Nódulos	(+)	(+)	NO	(+)	Esplénico	<i>C. tropicalis</i>	(-)	Caspofungina 50 mg/día

LMA: leucemia mieloide aguda. **TAMO:** trasplante alogénico de médula ósea. **LL:** Linfoma linfocítico. **HP:** histopatología. **HC:** hemocultivos. **RC:** retrocultivos. **UTI:** Unidad de Terapia Intensiva.

Se debe considerar que la identificación de elementos micóticos en la histopatología depende en forma directa del tiempo de aparición de las lesiones y la toma de muestra. Existen casos comunicados en los que se realizaron biopsias en forma temprana en los que la histopatología no mostró la presencia de hifas o levaduras; sin embargo, se describen signos indirectos secundarios al proceso inflamatorio ocasionado por la infección fúngica, como la necrosis epidérmica y dérmica, infiltrados linfocitarios perivasculares o extravasación de glóbulos rojos. Por este motivo es necesario realizar el cultivo de piel para la identificación certera del hongo.⁸

El cultivo de piel permite el desarrollo de levaduras y a través de medios especiales se pueden identificar a las especies de *Candida*. Actualmente se emplean sustratos cromogénicos como el CHROMAgar que, a partir de actividades enzimáticas y con un indicador de la enzima, permite la orientación para la posterior identificación de las distintas especies en función de la coloración, textura y morfología de las colonias en 24 a 48 horas.¹⁵ Esta técnica permite la identificación preliminar de las especies de *Candida*, pero deben emplearse métodos confirmatorios como los sistemas comerciales de API 20 o API 32, que presentan mayor especificidad.

El tratamiento profiláctico contra la candidiasis sistémica está dirigido a los grupos poblacionales con riesgo elevado de infección por *Candida*, como, por ejemplo, pacientes trasplantados oncohematológicos. El tratamiento empírico consiste en el inicio del tratamiento antifúngico en enfermos críticos con signos y síntomas de candidiasis sistémica o fiebre sin otra causa aunque no existan datos microbiológicos confirmatorios de la enfermedad. El tratamiento anticipado o precoz es aquel que se inicia en pacientes ya infectados en los que existe evidencia en el laboratorio de la infección pero sin que éstos desarrollen síntomas clínicos de la enfermedad. El tratamiento dirigido o indicado es el que se inicia cuando existen datos clínicos y de laboratorio confirmatorios de la infección sistémica; en la mayoría de los casos es de inicio tardío y de mal pronóstico para el paciente.¹⁶⁻¹⁸ La elección del tratamiento dependerá del estado clínico del paciente y del amplio conocimiento médico acerca de las drogas, sus interacciones, efectos adversos y susceptibilidad de la especie de *Candida*.

CUADRO 2. FACTORES PREDISPONENTES ASOCIADOS A CANDIDIASIS SISTÉMICA.

Factores predisponentes de candidiasis sistémica.
<ul style="list-style-type: none"> • Colonización • Antibióticos de amplio espectro • Uso de corticoides • Quimioterapia • Neutropenia • Catéteres venosos centrales • Trasplante de médula ósea • Hospitalización prolongada • Trasplante de órganos sólidos • Terapia intensiva • Transfusiones múltiples • Cirugía abdominal • Nutrición parenteral • Falla renal aguda • Diabetes mellitus • Malnutrición • Neonatos con peso menor a 1.500 g

Debido a la aparición de especies emergentes y al incremento de la resistencia a antifúngicos es necesaria la aplicación de nuevas opciones terapéuticas.

La anfotericina B es uno de los antifúngicos de mayor potencia, pero presenta efectos adversos que pueden limitar su administración. Actualmente su uso está recomendado en casos donde exista intolerancia o disponibilidad limitada a otros antifúngicos.

En la actualidad, nuevas drogas como las equinocandinas son recomendadas como primera línea para el tratamiento de candidiasis sistémica.

La caspofungina pertenece al grupo de equinocandinas. Es de elección en pacientes trasplantados que fueron tratados con azoles en forma profiláctica, en pacientes con reacciones adversas a la anfotericina o ante la persistencia del cuadro febril posterior al empleo de otros antifúngicos sistémicos; se administra en forma endovenosa, y se inicia con una dosis de carga de 70 mg y posterior dosis de mantenimiento de 50 mg/día.

La infección sistémica por *Candida* es un cuadro de gravedad que requiere ser detectado oportunamente. En pacientes inmunosuprimidos que presenten fiebre persistente sin un foco evidente y lesiones cutáneas, se debe pensar en candidiasis sistémica. El examen dermatológico completo, la biopsia y cultivo de piel son, por ese motivo, cruciales para el diagnóstico temprano y el tratamiento precoz de este grupo de pacientes.

Referencias

- Pappas PG. Invasive candidiasis. *Infect Dis Clin North Am* 2006;20:485-506.
- Gudlaugsson O. Attributable mortality of nosocomial candidemia, revisited. *Clin Infect Dis* 2003;37:1172-1177.
- Pfaller MA, Jones RN, Messer SA, Edmond MB *et ál.* National epidemiology of mycoses survey: a multicenter study of strain variation and antifungal susceptibility among isolates on *Candida* species. *Diagn Microbiol Infect Dis* 1998;31:327-332.
- Wisplinghoff H, Seifert H, Wenzel RP, Edmond MB. Current trends in the epidemiology of nosocomial bloodstream infections in patients with hematological malignancies and solid neoplasms in hospitals in the United States. *Clin Infect Dis* 2003;36:1103-1110.
- Pfaller MA, Diekema DJ. Epidemiology of invasive candidiasis: a persistent public health problem. *Clin Microbiol Rev* 2000;20:133-163.
- Kontoyiannis DP, Vaziri I, Hanna HA, Boktour M *et ál.* Risk factors for *Candida tropicalis* fungemia in patients with cancer. *Clin Infect Dis* 2001;33:1676-1681.
- Wingard J, Merz W, Rinaldi M, Johnson T *et ál.* Increase in *Candida krusei* infections among patients with bone marrow transplantation and neutropenia treated prophylactically with fluconazole. *N Engl J Med* 1991;325:1274-1277.
- Slater DN, Wylde P, Harrington CI, Worth R. Systemic candidiasis: diagnosis from cutaneous manifestations. *J R Soc Med* 1982;75:875-878.
- File TM Jr, Marina OA, Flowers FP. Necrotic skin lesions associated with disseminated candidiasis. *Arch Dermatol* 1979;114:214-215.
- Galimberti RL, Flores V, González Ramos MC, Villalba LI. Cutaneous ulcers due to *Candida albicans* in an immunocompromised patient-response to therapy with itraconazole. *Clin Exp Dermatol* 1989;14:295-297.
- Fine JD, Miller JA, Harrist TJ, Haynes HA. Cutaneous lesions in disseminated candidiasis mimicking ecthyma gangrenosum. *Am J Med* 1981;70: 1133-1135.
- Jarowski CI, Fialk MA, Murray HW, Gottlieb GJ *et ál.* Fever, rash, and muscle tenderness: a distinctive clinical presentation of disseminated candidiasis. *Arch Intern Med* 1978;138: 544-546.
- Sallam A, Lynn W, McCluskey P, Lightman S *et ál.* Endogenous *Candida* endophthalmitis. *Expert Rev Anti Infect Ther* 2006;4:675-685.
- Nakamura A, Ishikawa N, Suzuki H. Diagnosis of invasive candidiasis by detection of mannan antigen by using the avidin-biotin enzyme immunoassay. *J Clin Microbiol* 1991;29:2363-2327.
- Yücesoy M, Marol S. Performance of CHROMagar *Candida* and BIGGY agar for identification of yeast species. *Ann Clin Microb Antimicrob* 2003;2:8
- Allevato MA, Negroni R, Galimberti R. Antifúngicos. Ayer, hoy y mañana. *Act Terap Dermatol* 2007;30:8.
- Del Palacio A, Alhambra A, Cuétara MS. Estrategias de tratamiento: profilaxis, tratamiento empírico, precoz (anticipado) y dirigido de candidiasis invasora en el enfermo crítico no neutropénico. *Rev Iberoam Micol* 2006;23:35-38.
- Pappas PG, Kauffman CA, Andes D, Benjamin DK Jr *et ál.* Clinical practice guidelines for the management of candidiasis: 2009 update by the Infectious Diseases Society of America. *Clin Infect Dis* 2009;48:503-535.



Notalgia parestésica exitosamente tratada con UVB de banda angosta: publicación de cinco casos.

UVB ha sido usada por décadas para tratar diferentes enfermedades pruriginosas de la piel, pero sus beneficios en el manejo de la notalgia parestésica (NP) no han sido todavía establecidos.

El objetivo fue testear el efecto de UVB en NP. Se usó un curso de UVB-BA para tratar cinco pacientes con notalgia parestésica. Los resultados concluyen que la fototerapia contribuyó sustancialmente a mejorar el prurito en todos ellos. En conclusión, dados los beneficios logrados, los autores enfatizan el interés de UVB-BA como un tratamiento alternativo inocuo y bien tolerado para la NP.

Pérez-Pérez L *et ál.*

Eur Acad Dermatol Venereol 2009, Nov 18 [ahead of print].

León Jaimovich



Carcinoma sebáceo asociado con queratosis seborreica.

Se presenta el caso de un hombre de 57 años con dos neoplasias contiguas, una queratosis seborreica y un carcinoma sebáceo, y se discute la posibilidad de cambios malignos en las queratosis seborreicas.

Aunque la asociación sea una coincidencia y probablemente represente una colisión de tumores, está la posibilidad de que el carcinoma sebáceo represente la degeneración maligna de la queratosis seborreica, lo cual no puede ser excluido.

Tsai TM *et al.*

J Cutan Med Surg 2010;14:240-244.

LJ



La P-selectina refleja el estado de inflamación cutánea.

P-selectina (CD62P) participa en la extravasación de leucocitos. Aumenta en inflamaciones e infecciones. En psoriasis y por el método de ELISA en plasma, el análisis de 47 pacientes demostró una significativa correlación con el PASI. La expresión de P-selectina es un eficaz biomarcador, de uso sencillo, para evaluar la eficacia de un tratamiento.

Garbaraviciene J *et ál.*

Experimental Dermatology 2010;19:736-741.

AW