

Mastocitosis cutánea: revisión de 10 años de experiencia en el Servicio de Dermatología del Hospital General de Niños Pedro de Elizalde

Cutaneous mastocytosis: 10-years experience review at the Dermatology Department, Hospital General de Niños Pedro de Elizalde.

María Luisa Rueda,* Mónica Liliana Yarza,* Verónica Colina,** Silvina Gallego,** Silvina Pereira,*** Daniel Navacchia,**** Lidia Ester Valle*****

RESUMEN

Introducción

La mastocitosis representa un espectro de trastornos clínicos con un fenotipo común correspondiente a una hiperplasia de los mastocitos tisulares.

Objetivo

Presentar la experiencia del Servicio de Dermatología del Hospital General de Niños Pedro de Elizalde en mastocitosis cutánea en los últimos 10 años.

Diseño

Estudio retrospectivo y descriptivo, de corte transversal.

Material y método

Se revisaron los archivos histológicos correspondientes al período que va de marzo de 1999 a marzo de 2009 del Servicio de Dermatología del Hospital General de Niños Pedro de Elizalde.

Se consideraron como variables de estudio la edad al momento de la consulta, sexo, presencia de antecedentes personales y familiares, tipo clínico, localización, presencia de síntomas al examen físico, así como hallazgos patológicos en los estudios complementarios.

Los resultados se expresaron en promedios y porcentajes.

Resultados

Presentamos 49 casos con diagnóstico clínico e histológico de mastocitosis cutánea; 33 pacientes (67,3%) de sexo masculino y 16 (32,7%) de sexo femenino.

En cuanto al tipo clínico de mastocitosis, se encontraron 36 casos de urticaria pigmentosa (73,4%), 6 casos de mastocitoma solitario (12,2%), 5 casos de telangiectasia macularis eruptiva perstans (10,2%) y 2 casos donde coexistían mastocitoma solitario y urticaria pigmentosa (4%). No se encontraron casos de mastocitosis cutánea difusa.

Las lesiones se distribuyeron en tronco 25 casos (51%), en tronco y miembros 17 casos (34,6%), en cabeza, tronco y miembros 3 casos (6,1%), en miembros 3 casos (6,1%), en cabeza y tronco un caso (2,04%).

Conclusión

En nuestra casuística, la manifestación clínica más frecuente fue la urticaria pigmentosa, similar a lo señalado en la bibliografía.

Encontramos, a diferencia de lo publicado en la literatura, un predominio de sexo masculino y un alto porcentaje (10,2%) de pacientes pediátricos con la forma de telangiectasia macularis eruptiva perstans (*Dermatol. Argent.* 2011; 17(1):32-39).

Palabras clave:

*mastocitoma,
urticaria pigmentosa,
mastocitosis.*

ABSTRACT

Introduction

Mastocytosis represents a spectrum of clinical disorders with a common phenotype corresponding to hyperplasia of mast cells on tissues.

Objective

To present the experience of the Department of Dermatology, Hospital General de Niños Pedro de Elizalde in cutaneous mastocytosis during the past 10 years.

Design

Retrospective and descriptive, cross sectional study.

Material and methods

Histological records were reviewed for the period March 1999-March 2009 at the Department of Dermatology, Hospital General de Niños Pedro de Elizalde.

The variables considered were: age at time of consultation, gender, presence of personal and family history, clinical type, location, presence of symptoms by physical examination and abnormal findings on complementary studies.

The results were expressed as averages and percentages.

Results

Forty nine patients with clinical and histological diagnosis of cutaneous mastocytosis are presented, 33 of them were male (67.3%) and 16 were female (32.7%).

As regards to the clinical type of mastocytosis, 36 patients presented urticaria pigmentosa (73.4%), 6 had solitary mastocytoma (12.2%), 5 presented telangiectasia macularis eruptiva perstans (10.2%) and 2 patients presented solitary mastocytoma combined with urticaria pigmentosa (4%). Diffuse cutaneous mastocytosis was not found.

Twenty five patients had lesions distributed on the trunk (51%), trunk and limbs on 17 (34.6%), head, trunk and limbs 3 patients (6.1%), on limbs only 3 patients (6.1%), while head and trunk together were affected on 1 patient (2.04%).

Conclusion

In our caseload, the most frequent clinical manifestation was urticaria pigmentosa, similar to findings in the literature.

As opposed to published data we found predominance in males, and a high incidence (10.2%) of pediatric patients with telangiectasia macularis eruptiva perstans (*Dermatol. Argent.* 2011; 17(1):32-39).

Key words:

mastocytoma,
urticaria pigmentosa,
mastocytosis.

Fecha de recepción: 29/6/2010 | Fecha de aprobación: 9/8/2010

Introducción

La mastocitosis representa un espectro de trastornos clínicos con un fenotipo común correspondiente a una hiperplasia de los mastocitos tisulares.¹ La localización más frecuente es la piel, que puede ser el único órgano afectado, aunque puede haber compromiso multisistémico.

Nettleship y Tay hicieron la descripción original en una niña de 2 años. Ocho años más tarde, en 1878, Paul Erlich descubrió el mastocito. Al año siguiente, Sangster detalló el caso de un paciente con urticaria, prurito y pigmentación y denominó al proceso erupción urticaria pigmentosa. Unna fue el primer autor que demostró que los mastocitos eran responsables de la erupción cutánea en pacientes con mastocitosis y, más de 60 años después, Ellis publicó el primer caso de afectación sistémica.^{1,2}

* Médica de planta

** Médicos 3º año Carrera de Especialistas en Dermatología Pediátrica, UBA. 3º año

*** Médicos 2º año Carrera de Especialistas en Dermatología Pediátrica, UBA. 2º año

**** Anatomopatólogo, Jefe de Departamento

***** Jefa de Unidad, directora Unidad Académica Carrera de Médicos Especialistas en Dermatología Pediátrica, UBA

Unidad Dermatología Pediátrica del Hospital General de Niños Pedro de Elizalde

Correspondencia: Dra. María Luisa Rueda. Unidad de Dermatología Pediátrica, Hospital General de Niños Pedro de Elizalde, Montes de Oca 40 (C1270AAN), CABA, Argentina. malrueda@gmail.com

Caso	Edad	Periodo	Sexo	Ant. personales	Ant. familiares	Diagnóstico	Edad de aparición	Localización	Síntomas asociados	Laboratorio	Tratamiento	Motivo de derivación
1	10 a	9-10	m	no	no	UP		tronco y miembros		s/p	difenhidramina	
2	10 m	0-1	f	no	no	UP	4 m	tronco			carbinoxamina	
3	11 m	0-1	m	B.O.R.	no	TMEP		miembros			difenhidramina	
4	12 a	12-13	m	hipercolesterolemia	no	TMEP		tronco				nevus
5	12 a	12-13	f	no	no	mastocitoma		tronco				
6	12 a	12-13	f	NC	NC	UP		tronco y miembros				
7	12 a	12-13	f	NC	NC	UP		tronco				
8	13 m	0-1	m	nevo spilus	no	UP		tronco				
9	14 m	0-1	m	síndrome genético	no	UP	1 año	tronco				
10	15 m	0-1	m	NC	NC	UP		tronco				
11	17 m	0-1	f	no	no	UP	6 m	tronco y miembros			difenhidramina	
12	17 m	0-1	m	no	no	UP	1 año	tronco				máculas café con leche
13	17 m	0-1	f	no	no	UP		tronco		linfocitosis	difenhidramina	
14	18 m	0-1	m	no	no	UP		tronco			difenhidramina	
15	1 a	0-1	m	no	no	UP		tronco				
16	1 año	0-1	m	CIA	NC	UP		cabeza y tronco		s/p		
17	1 m	0-1	m	ictericia	madre ingesta AAS	mastocitoma + UP	nacimiento	cabeza, tronco y miembros	flushing	s/p	carbinoxamina	máculas café con leche
18	2 a	2-3	f	no	no	UP		tronco y miembros		s/p	difenhidramina	prurigo
19	2 a	2-3	f	no	dermatitis atópica	UP		tronco				
20	2 a	2-3	m	RN pretérmino	no	UP	nacimiento	tronco y miembros				máculas café con leche
21	3 a	2-3	m	no	no	UP		tronco y miembros			difenhidramina	
22	4 a	4-5	m	quiste tirogloso	no	UP	nacimiento	tronco y miembros	prurito			
23	4 a	4-5	m	síndrome Moebius	no	UP		tronco			cetirizina	
24	4 a	4-5	m	NC	Hermano TMEP	TMEP		tronco y miembros				
25	4 a	4-5	m	NC	Hermano TMEP	TMEP		tronco y miembros				
26	4 m	0-1	m	no	no	UP		tronco y miembros			carbinoxamina	
27	4 m	0-1	f	no	no	UP	2 m	tronco y miembros				
28	4 m	0-1	m	no	no	mastocitoma		tronco				
29	4 m	0-1	m	no	no	UP		tronco				
30	5 a	4-5	f	NC		UP		cabeza, tronco y miembros				
31	5 a	4-5	m	no	no	TMEP		tronco				
32	5 m	0-1	m	bronqueolitis	asma	UP	nacimiento	tronco			carbinoxamina	
33	5 m	0-1	m	no	no	UP		tronco				
34	5 m	0-1	m	NC	NC	mastocitoma		miembros				
35	6 a	6-7	m	NC	NC	UP		tronco				
36	6 a	6-7	m	NC	NC	mastocitoma		tronco				
37	6 m	0-1	m	NC	asma	mastocitoma + UP		cabeza, tronco y miembros				máculas café con leche
38	6 m	0-1	f	no	no	UP	4 m	tronco y miembros		s/p		
39	6 m	0-1	m	no	no	UP	4 m	tronco y miembros				
40	6 m	0-1	m	NC	NC	UP		tronco				
41	7 a	6-7	f	no	no	UP	nacimiento	tronco y miembros		eosinofilia	difenhidramina	
42	7 m	0-1	f	bronqueolitis	no	UP	5 m	tronco				
43	7 m	0-1	m	no	no	UP		tronco		anemia		máculas café con leche
44	8 m	0-1	m	no	no	UP	6 m	tronco				
45	8 m	0-1	m	NC	NC	mastocitoma		tronco				
46	9 a	8-9	f	NC	NC	UP		tronco y miembros				
47	9 m	0-1	f	no	no	UP		tronco y miembros				
48	9 m	0-1	f	RCIU	padre mastocitosis	UP		tronco y miembros		anemia		
49	9 m	0-1	m	no	no	mastocitoma		miembros				

Abreviaturas

UP: urticaria pigmentosa

B.O.R.: bronquitis obstructiva recidivante

TMEP: telangiectasia macularis eruptiva pertans

NC: no consignado

RCIU: retardo de crecimiento intrauterino

CIA: comunicación interauricular

Su etiología es desconocida; se ha involucrado un incremento de un factor estimulante de colonias, y más recientemente mutaciones somáticas en el receptor del oncogén c-kit, cuyo ligando es un factor de las células madres.³⁻⁵

Afecta por igual a ambos sexos.

Se clasifica en^{6,7}

1. Mastocitosis cutánea
 - Mastocitosis cutánea difusa
 - Urticaria pigmentosa
 - Mastocitoma solitario
 - Telangiectasia macularis eruptiva perstans (no reconocida por la OMS en el año 2001)
2. Mastocitosis sistémica indolente
3. Mastocitosis sistémica asociada a enfermedad hematológica
4. Mastocitosis sistémica agresiva
5. Leucemia de células mastocíticas

Debido a lo poco frecuente de esta entidad y a las escasas publicaciones en la literatura, consideramos de interés realizar un estudio con el objetivo de establecer las características de la mastocitosis cutánea en la población infantil que acudió a nuestro Servicio en los últimos diez años.

Material y métodos

Se realizó un estudio retrospectivo de corte transversal en el período comprendido entre marzo de 1999 y marzo de 2009. Se revisaron los registros de anatomía patológica y posteriormente las historias clínicas de 49 pacientes con diagnóstico histológico de mastocitosis del Servicio de Dermatología del Hospital General de Niños Pedro de Elizalde. Se consideraron como variables de estudio: la edad al momento de la consulta, sexo, presencia de antecedentes personales o familiares, tipo clínico de mastocitosis, localización, presencia de síntomas al examen físico, así como hallazgos patológicos en los estudios complementarios. Los resultados se expresaron en promedios y porcentajes.

Resultados

De los registros de historias clínicas y biopsias revisadas, se encontraron 49 casos con diagnóstico clínico e histológico de mastocitosis cutánea. De éstos, 33 pacientes (67,35%) fueron de sexo masculino y 16 (32,65%) de sexo femenino (gráfico I).

La edad de consulta se halla comprendida entre el mes de vida y los 12 años, con una media de 17 meses y un promedio de edad de consulta de 38 meses (gráfico II).

El 61,2% de los casos se produjo dentro de los primeros 2 años de vida y el 38,8% restante entre los 2 y los 12 años de edad.

En cuanto al tipo clínico de mastocitosis, se encontraron 36 casos de urticaria pigmentosa (73,4%) (foto 1), 6 casos de mastocitoma solitario (12,2%) (foto 2), 5 casos de telangiectasia macularis eruptiva perstans (10,2%) (foto 3) y 2

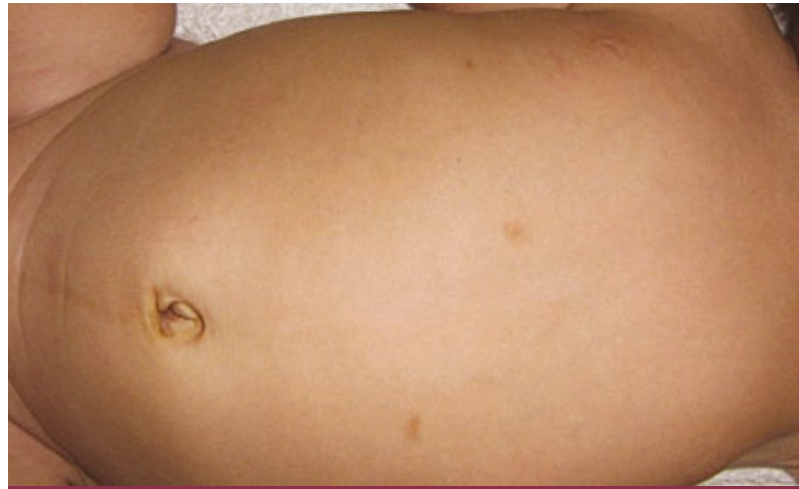

Foto 1: Urticaria pigmentosa. Múltiples máculas hiperpigmentadas de menos de 0,5 cm en tronco y miembros.

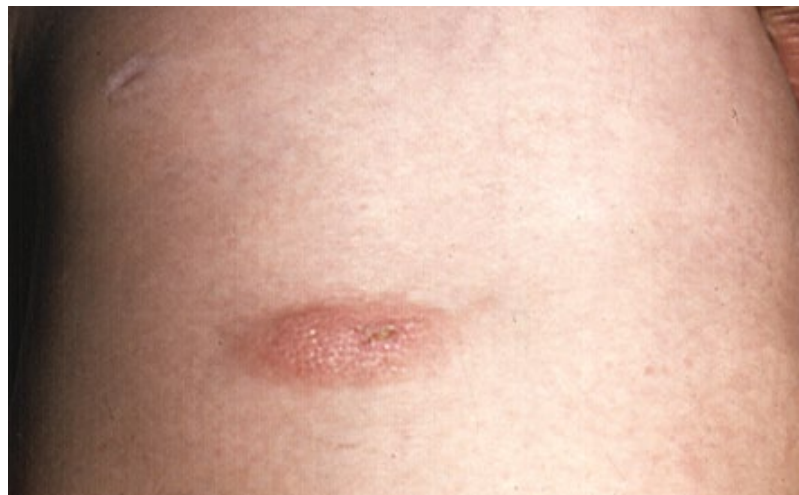

Foto 2: Mastocitoma. Lesión sobreelevada eritemato-pardusca.

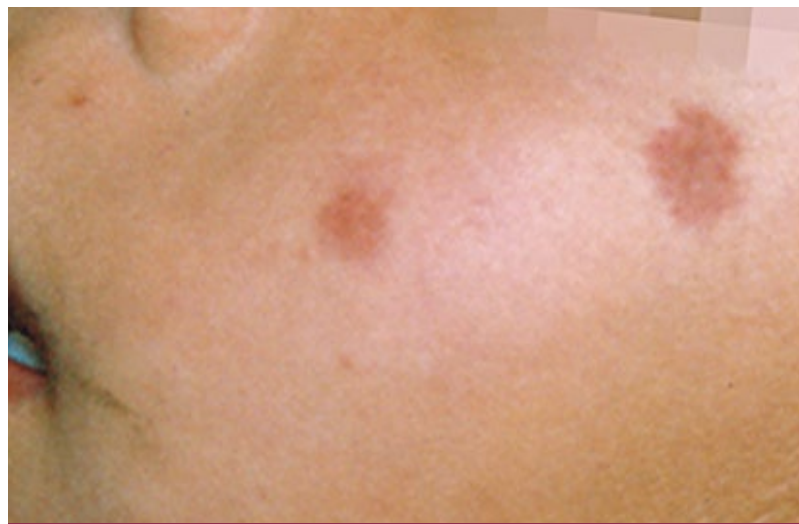

Foto 3: Telangiectasia macularis eruptiva perstans. Lesiones maculares eritematosas con telangiectasias.

casos en donde coexistían mastocitoma solitario y urticaria pigmentosa (4%). No se encontraron casos de mastocitosis cutánea difusa (gráfico III).

Las lesiones se distribuyeron en tronco (25 casos, el 51%), en tronco y miembros (17 casos, el 34,6%), en cabeza, tronco y miembros (3 casos, el 6,1%), en miembros (3 casos, el 6,1%), en cabeza y tronco (1 caso, el 2,04%) (gráfico IV).

Los estudios complementarios realizados se hallaron dentro de parámetros normales, excepto en un paciente en el que se registró eosinofilia leve.

Dos de los pacientes presentaban síndrome genético (uno con síndrome de Moebius y el otro aún no especificado), en el resto no se detectaron antecedentes patológicos relevantes. De los 49 pacientes analizados, 3 (6,1%) tenían un familiar afectado con la enfermedad, en un caso (urticaria pigmentosa) correspondía al padre, y los otros dos pacientes eran hermanos gemelos (ambos con telangiectasia macularis eruptiva perstans).

El signo de Darier fue positivo en 46 pacientes (93,8%) (foto 4), los 3 pacientes restantes (6,2%) que presentaron Darier negativo, pertenecían a la variante clínica de telangiectasia macularis eruptiva perstans.

Sólo en un paciente de 50 días de vida se constató la presencia de flushing, asociado a la ingesta materna de ácido acetil salicílico.

En 5 pacientes, las madres referían la presencia de lesiones al momento del nacimiento, mientras el resto apareció en el transcurso del primer año de vida.

Respecto del tratamiento, se prescribieron antihistamínicos en 12 de los 49 pacientes (24,4%), en los restantes sólo se indicó dieta y medidas de control.

El 10,2% de los pacientes (n=5) fue derivado a nuestro Servicio con sospecha clínica de neurofibromatosis tipo 1 por la presencia de máculas interpretadas como café con leche.

Discusión

En nuestra casuística encontramos un predominio de sexo masculino (relación ♂/♀ 2:1), similar a lo comunicado por Dan Ben-Amitai en un estudio retrospectivo de 180 pacientes (♂/♀ 1,5:1).⁸ En el resto de la bibliografía consultada la mastocitosis cutánea ocurre por igual en ambos sexos.⁹⁻¹¹

El 61,2% de los casos se produjo dentro de los primeros dos años de vida, y el 38,8% restante entre los 2 y 12 años, datos que concuerdan con la bibliografía.^{8,12,13}

El diagnóstico de las diferentes formas cutáneas de mastocitosis es fundamentalmente clínico. El signo de Darier, positivo en el 93,8% de los casos de nuestra muestra (el 90% en la bibliografía consultada) es patognomónico.^{14,15} Se caracteriza por eritema y una reacción urticariforme localizada luego de realizar una suave fricción. En 6,2% de los casos en que fue negativo, correspondía a la variedad telangiectasia macularis eruptiva perstans; esto se debe a la escasa canti-

GRÁFICO I: Distribución por sexo (n = 49)

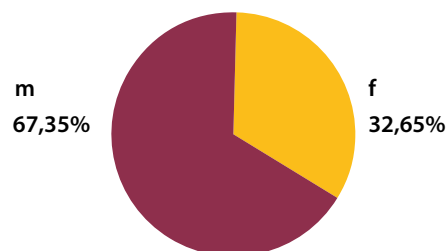


GRÁFICO II: Distribución por edad (n = 49)

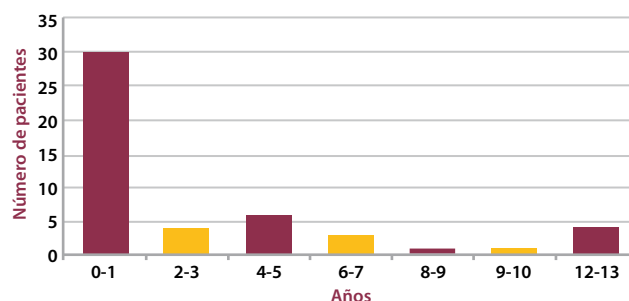


GRÁFICO III: Formas clínicas halladas (n = 49)

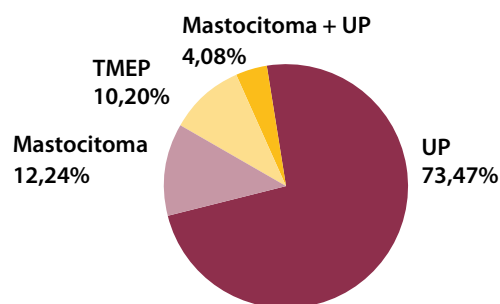
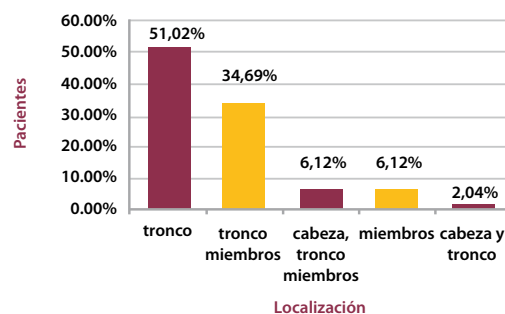


GRÁFICO IV: Localización de las lesiones (n = 49)



dad de mastocitos presentes en esta forma de mastocitosis cutánea.¹⁶

La biopsia de piel contribuye a confirmar el diagnóstico al evidenciar un incremento del número de mastocitos de apariencia normal en la dermis. Con tinciones específicas con azul de toluidina y Giemsa se puede observar la presencia de gránulos metacromáticos^{17,18} (foto 5).

Existen métodos para monitorear la severidad de la mastocitosis como el índice SCORMA (score de mastocitosis)⁶ (cuadro I). En éste se evalúan: la extensión de piel afectada en porcentaje (A); la intensidad de las lesiones cutáneas (B): tomando como parámetro una lesión que represente la mayoría de las lesiones que presenta el paciente, y preferentemente que no esté localizada en una zona fotoexpuesta, se consigna la presencia de pigmentación/eritema, vesícula, elevación y signo de Darier, asignando a cada uno un puntaje de 0 a 3. El tercer ítem (C) está constituido por la presencia de síntomas como factores desencadenantes, flushing, diarrea, prurito y dolor óseo localizado, los que el paciente o sus padres van a valorar de 0 (ausencia) a 10 (presencia continua). El cálculo final del SCORMA se realiza mediante la aplicación de la siguiente fórmula: $A/5 + 5B + 2C/5$ dando como resultado un número que oscila entre 5.2 y 100.

La urticaria pigmentosa es la forma de presentación más frecuente (del 70 al 90% de los casos pediátricos). En nuestra serie constituyó el 73% de las mastocitosis cutáneas. Consiste en múltiples lesiones pigmentadas máculo-papulosas o nodulares, monomorfas con un borde mal definido.¹⁹

El mastocitoma solitario representa del 10 al 15% de las mastocitosis en la infancia, dato que se correlaciona con nuestra experiencia: el 12% de los pacientes. La lesión generalmente es única y se presenta como vesículas recidivantes y evanescentes seguidas de una placa infiltrada de consistencia elástica y color rosado, amarillo o marrón. La superficie tiene forma de empedrado o piel de naranja.²⁰

La mastocitosis cutánea difusa es una forma rara de presentación. En este trabajo no se encontraron casos correspondientes a esta variante al igual que en la comunicación de Martín *et al.*^{11,21}

A pesar de que la telangiectasia macularis eruptiva perstans es la menos frecuente de las formas cutáneas de mastocitosis (alrededor del 1%) y ocurre principalmente en adolescentes y adultos, fue llamativo encontrar esta forma en 5 pacientes (10,2%) en nuestra casuística. En esta variante, la telangiectasia es la lesión clínica predominante.^{22,23}

Respecto de la distribución de las lesiones, la mayoría de los casos de urticaria pigmentosa y de los mastocitomas se ubicaron en tronco (el 52,78% y el 66,6%, respectivamente). Estas cifras son semejantes a las que se hallan en la bibliografía.²⁴

El tratamiento depende de la extensión del compromiso cutáneo. En la mayoría de los casos es conservador y sin-

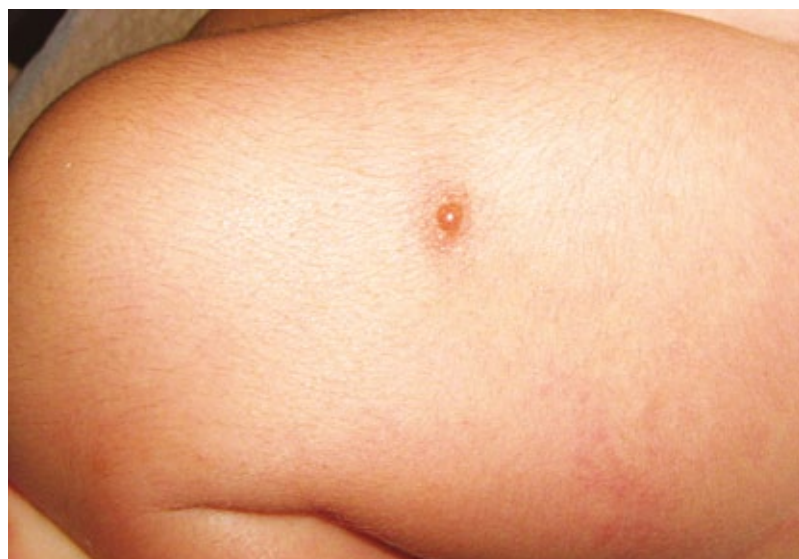

Foto 4: Las máculas al roce presentan eritema y reacción urticariforme, formación de ampolla: signo de Darier positivo.

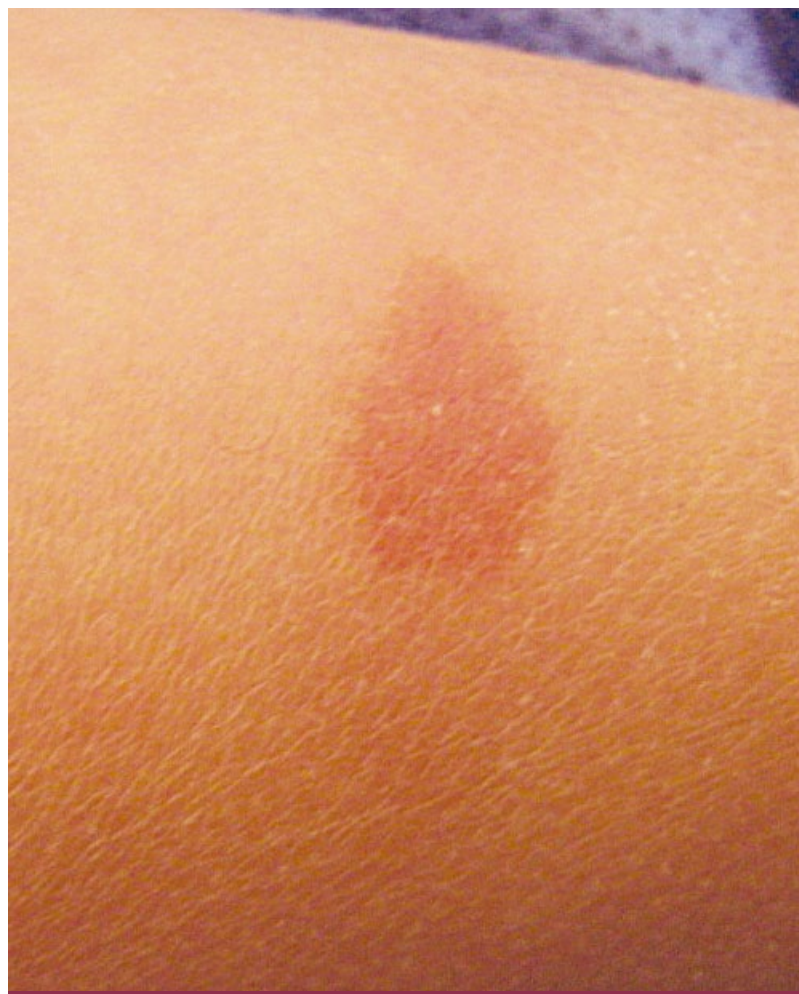

Foto 5: Telangiectasia macularis eruptiva perstans.

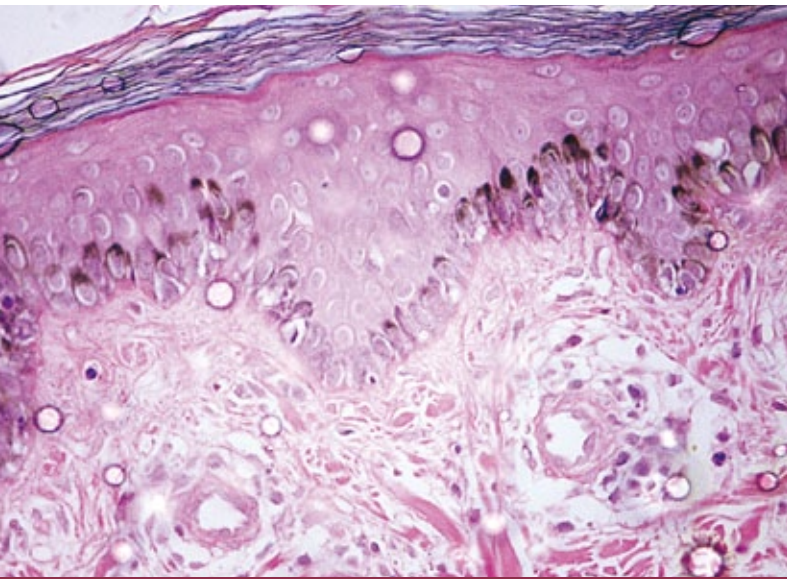


Foto 6: Telangiectasia macularis eruptiva perstans. Tinción con Giemsa 40x. Metacromasia.

tomático, mediante la implementación de medidas higiénico-dietéticas, evitando las situaciones que estimulan la degranulación de los mastocitos. Entre los factores que la desencadenan encontramos: el ejercicio, la fricción de la piel, baños calientes o fríos, picaduras de insectos, traumatismos, factores psíquicos, alimentos ricos en histamina (quesos, embutidos, conservas, mariscos, legumbres), alimentos histamino-liberadores (clara de huevo, tomate, espinacas, frutillas, bananas, ananás, nueces, chocolate) y medicamentos (ácido salicílico, aminas, antibióticos, anestésicos)^{25,26} (cuadro II).

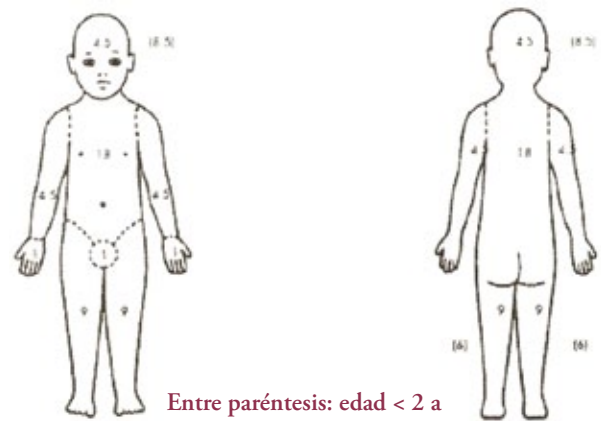
En los pacientes sintomáticos los fármacos de elección son los antihistamínicos H1 y H2, con eficacia variable sobre la reducción del prurito, del dermatografismo, la formación de ampollas y la sintomatología en general.²⁷ También pueden ser eficaces los estabilizadores de los mastocitos como el cromoglicato disódico o el ketotifeno. La terapia con corticoides tópicos se reservaría para niños mayores de 2 años.^{28,30}

Las lesiones que ocasionan síntomas generales, que están en zonas de roce y se acompañan de ampollas y úlceras recidivantes, se pueden extirpar quirúrgicamente.^{31,32} La mastocitosis cutánea infantil es de buen pronóstico, presenta involución espontánea de las lesiones en la pubertad. El 15-30% de las urticarias pigmentosas que persisten en la edad adulta tienen participación sistémica.³³ El resto de las formas cutáneas sigue un curso relativamente benigno.

En conclusión, podemos decir que la mastocitosis cutánea en la infancia predomina en el sexo masculino; la urticaria pigmentosa es la variante más frecuentemente observada.

Es importante destacar también el alto porcentaje observado (10,2%) de pacientes con telangiectasia macularis eruptiva perstans en nuestra casuística.

CUADRO I: Índice Scorma



A: Extensión indicar área comprometida []

B: Intensidad área representativa promedio []

Crterios	Intensidad	Puntuación
1. Pigmentación/eritema	[]	0= ausente
2. Vesiculación	[]	1= leve
3. Elevación	[]	2= moderado
4. Signo de Darier positivo	[]	3= severo

C: Síntomas subjetivos

Escala visual analógica (por padres si son < 5 a)

1. Factores desencadenantes	0.....	10
2. Flushing	0.....	10
3. Diarrea	0.....	10
4. Prurito	0.....	10
5. Dolor óseo localizado	0.....	10

Índice SCORMA: $A/5 + 5B + 2C/5$

CUADRO II: Factores desencadenantes

FÍSICOS	cambios bruscos de temperatura traumatismo o fricción ejercicio calor
MEDICAMENTOS	aspirina, AINE, codeína, morfina, opiáceos, polimixina B, medios de contraste radiográficos intravenosos, anestésicos, expansores (dextran)
INFECCIONES	bacterias, virus, hongos
ALIMENTOS	alcohol, frutilla, banana, chocolate, nueces, conservas, embutidos, mariscos, quesos.
PICADURAS DE INSECTOS	
OTROS	estrés

Bibliografía

1. Tharp M.D. Mastocitosis. Bologna J.L., Jorizzo J.L., Rapini R.P. *Dermatología*. Ed. Elsevier, España, 2004, 119:1899-1906.
2. Slavković-Jovanović M., Javanović D., Petrović A., Mihailović D. Urticaria Pigmentosa. A case report. *Acta Dermatoven APA* 2008, 17:79-82.
3. Foster R., Byrnes E., Meldrum C., Griffith R. et al. Association of paediatric mastocytosis with a polymorphism resulting in an amino acid substitution (M541L) in the transmembrane domain of c-KIT. *Br. J. Dermatol.*, 2008, 159: 1160-1169.
4. Lanternier F., Cohen-Akenine A., Palmerini F., Feger F. et al. Phenotypic and Genotypic Characteristics of Mastocytosis According to the Age of Onset. [en línea] *PloS ONE*. 9 de abril de 2008, Vol. 3, Nº 4. <http://dx.plos.org/10.1371%2Fjournal.pone.0001906>, [consulta: 27 de mayo de 2009]. ISSN 1932-6203.
5. Zhang L.Y., Smith M.L., Schultheis B., Fitzgibbon J. et al. A novel K509I mutation of KIT identified in familial mastocytosis in vitro and in vivo responsiveness to imatinib therapy. *Leuk. Res.*, 2006, 30:373-378.
6. Heide R., Beishuizen A., De Groot H., Den Hollander J.C. et al. Mastocytosis in children: a protocol for management. *Pediatric Dermatol.*, 2008, 25:493-500.
7. Valent P., Horny H.P., Escribano L., Longley B.J. et al. Diagnostic criteria and classification of mastocytosis: a consensus proposal. *Leuk. Res.*, 2001, 25:603-625.
8. Ben Amitai D., Metzker A., Cohen H.A. Pediatric Cutaneous Mastocytosis: A review of 180 patients. *IMAJ*, 2005, 7:320-322.
9. Picone Z. Mastocitosis. Massimo J.A. y Pueyo S.T. *Dermatología Infantil en la Clínica Pediátrica*, Artes Gráficas Buschi SA, Buenos Aires, 1999, 15:439-444.
10. Hartmann K., Henz B. Mastocytosis: recent advances in defining the disease. *Br. J. Dermatol.*, 2001, 144:682-695.
11. Martín R., Marcano M.E., Cirocco A., Sáenz A. et al. Mastocitosis cutánea, experiencia de 10 años en el Servicio de Dermatología del Hospital Universitario de Caracas. *Dermatol. Pediatr. Lat.*, 2006, 4:36-40.
12. Azaña J.M., Torrelo A., Mediero I.G., Zambrano A. Urticaria pigmentosa: a review of 67 pediatric cases. *Pediatric Dermatol.*, 1994, 11:102-106.
13. Larralde de Luna M., Barrón E. Mastocitosis. Una revisión con énfasis en la mastocitosis pediátrica. *Dermatol. Argent.*, 1999, 5:375-383.
14. Tharp M.D. Southwestern Internal medicine Conference: the spectrum of mastocytosis. *Am. J. Med. Sci.*, 1985, 289:117-132.
15. Viglioglia P.A. Mastocitosis. *Act. Terap. Dermatol.*, 2004, 27:238.
16. Kiszewski A.E., Álvarez-Mendoza A., Ríos-Barrera V.A., Hernández-Pando R. et al. Mastocytosis in children: clinicopathological study base on 35 cases. *Histol. Histopatología*, 2007, 22:535-539.
17. Ruiz Lascano A., Campana R., Ducasse C., Garay I. et al. Telangiectasia macularis eruptiva perstans. Presentación de cuatro casos. *Dermatol. Argent.*, 2000, 1:29-32.
18. Paller A.S., Mancini A.J. Cutaneous tumors and tumor syndromes. Paller A.S., Mancini A.J., *Hurwitz Clinical Pediatric Dermatology*, Ed. Elsevier Saunders, Philadelphia, 2006, 225-229.
19. Schneider I.S., Schwartz R.A. Mast cell disease. *Cutis*, 1997; 50:63-66.
20. Thappa D.M., Jeevankumar B. Solitary Mastocytoma. *Indian Pediatrics*, 2005, 42:390.
21. Kiszewski A., Durán-Mckinster C., Orozco-Covarrubias L, Gutiérrez-Castrellón P. et al. Cutaneous mastocytosis in children: a clinical analysis of 71 cases. *J. Eur. Acad. Dermatol. Venereol.*, 2004, 18:285-290.
22. Cabrera H.N., Malatesta E.M., Fortunato L., García S. y col. Telangiectasia macularis eruptiva perstans. Presentación de ocho casos y estudio ultraestructural. *Arch. Argent. Dermatol.*, 2001, 18:3-7.
23. Ponsa G., Pereyra S.B., Danielo C.A., Consigli J.E. y col. Telangiectasia macularis eruptiva perstans. Presentación de 5 casos. Patologías asociadas y coexistentes. *Arch. Argent. Dermatol.*, 2006, 11:87-91.
24. Escribano C., Akin M., Castells M., Orfao A. et al. Mastocytosis: current concepts in diagnosis and treatment. *Ann Hematol*, 2002, 81:677-690.
25. Caplan R.M. The natural course of urticaria pigmentosa. *Arch. Dermatol.*, 1963, 87:146-157.
26. Fábrega J., Moraga F.A. *Mastocitosis. Protocolos diagnósticos y terapéuticos en dermatología pediátrica*, 2007, 167-174.
27. Di Bacco R.S., De Leo V.A. Mastocytosis and the mast cell. *J. Am. Acad. Dermatol.*, 1982, 7:709-722.
28. Metcalfe D.D. *Síndrome mastocítico*. Fitzpatrick T.B., Freedberg I.M., Eisen A.Z., Wolf K. y col. *Dermatología en Medicina General*, Ed. Panamericana, Buenos Aires, 2001, 2010-2016.
29. Marone G., Spadaro G., Granata F., Triggiani F. Treatment of mastocytosis: pharmacology basis and current concepts. *Leuk. Res.*, 2001, 25:583-594.
30. Heide R., De Waard-van der Spek F.B., Den Hollander J.C., Tank B. et al. Efficacy of 25% diluted fluticasone propionate 0,05% cream as wet-wrap treatment in cutaneous mastocytosis. *Dermatology*, 2007, 214:333-335.
31. Torrelo A., Genn O., Díaz B. Mastocitosis. Pueyo de Casabé S.T., Valverde R. *Dermatología Neonatal*, El autor, Buenos Aires, 2005; 319-326.
32. Beare J.M., Minor S.M. *Mastocitosis*. Ruiz Maldonado R., Parish L.C., Beare J.M. *Tratado de Dermatología Pediátrica*, Ed. Interamericana, Mc Graw-Hill, México, 1992, 363-370.
33. Bodni R., Españañero M., Dancziger E., Mendoza M. et al. Mastocitosis sistémica. A propósito de tres casos. *Dermatol. Argent.*, 2000, 6:218-226.