

Trombocitosis esencial. Comunicación de dos casos

Essential thrombocytosis. Report of two cases

Ada Laura López Di Noto,* Maria Emilia Villani,** Liliana Chiovino,** Flavia Longordo,**
Graciela Sánchez,*** Gladys Merola****

RESUMEN

La trombocitosis esencial (TE) es una panmielopatía clonal de escasa frecuencia, que está incluida dentro de los síndromes mieloproliferativos crónicos.

Se caracteriza por la proliferación anormal de los megacariocitos, y las manifestaciones clínicas principales son: hemorragia y/o diátesis tromboembólica, en cuyo caso se presentan fenómenos necróticos y ulcerosos.

Se presentan dos pacientes de sexo masculino de 54 y 80 años, cuyas primeras manifestaciones fueron lesiones úlcero-necróticas cutáneas. Con recuentos plaquetarios mayores a 1.000.000 mm³ y la punción biopsia de médula ósea que reveló hiperplasia megacariocítica, se arriba al diagnóstico de TE (*Dermatol. Argent.* 2011; 17(1):57-62).

Palabras clave:

trombocitosis esencial,
trombocitosis

ABSTRACT

Essential thrombocytosis (ET) is a rare, clonal panmyelopathy and one of a group of disorders known as chronic myeloproliferative diseases.

ET is associated with sustained megakaryocyte proliferation, and clinically presents hemorrhage or thrombosis with ulcerative or necrotic lesions.

We report two male patients aged 54 and 80-years-old, respectively, with ulcerative and necrotic lesions on the skin as the first manifestation of this disease. The platelet count was higher than 1.000.000 mm³ and the bone marrow aspirate biopsy showed megakaryocytic hyperplasia diagnostic of ET (*Dermatol. Argent.* 2011; 17(1):57-62).

Keywords:

essential thrombocytosis,
thrombocytosis.

Fecha de recepción: 9/7/2010 | Fecha de aprobación: 24/8/2010

* Médica dermatóloga, ex jefa de residentes

** Médica de planta

*** Médica dermatopatóloga

**** Jefe de División Dermatología

División de Dermatología del Hospital T. Álvarez

Correspondencia: Dra. A. Laura López Di Noto, Charcas 2576 2° D, Ciudad Autónoma de Buenos Aires, Argentina |

lauradinoto@hotmail.com

Introducción

La trombocitosis esencial (TE) es un síndrome mieloproliferativo crónico de la línea megacariocítica,¹ con manifestaciones hemorrágicas y /o tromboembólicas.^{2,3,4} El 22% de los pacientes presenta sintomatología cutánea como forma de inicio de esta enfermedad.⁵

Clínicamente se destaca la presencia de dolor, acompañado de livedo inflamatorio en miembros inferiores, pudiendo asociarse los fenómenos ulcerosos y necróticos. También son factibles los signos hemorrágicos a distinto nivel (equimosis, gingivorragias, epistaxis, hemorragias cerebromeningeas).¹ El curso de la enfermedad es variable, puede permanecer asintomático por períodos prolongados, aun después de los episodios de hemorragia o trombosis, y no dependiendo del recuento plaquetario elevado.⁶

Como complicaciones evolutivas a largo plazo, aunque poco frecuentes, se han descrito la mielofibrosis y la transformación a una leucemia aguda.²

Presentamos dos pacientes de sexo masculino, en los cuales se realizó diagnóstico de TE sobre la base del examen físico completo de la piel y estudios complementarios. Ambos casos representan diferentes espectros clínicos de esta enfermedad. Realizamos una breve revisión de esta entidad.

Casos clínicos

Caso 1

Paciente de sexo masculino, de 54 años, sin antecedentes patológicos de importancia, que consultó por presentar una ulceración en cara interna de la tercera falange del cuarto dedo del pie derecho, de 2x3,5 cm aproximadamente, fon-

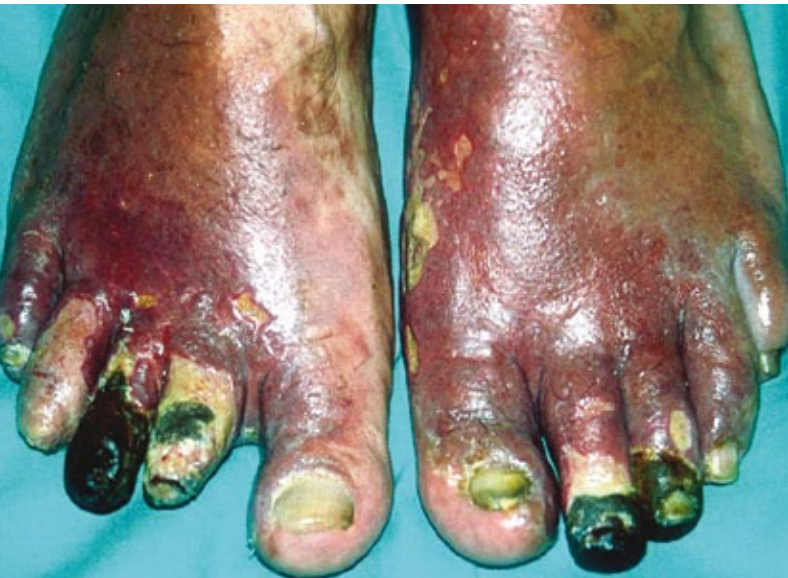

Foto 1: Necrosis digital.

do fibrinoso, borde neto, leve exudado seroso, de un mes de evolución. Se acompañaba de placas eritemato-violáceas, frías al tacto, localizadas a nivel del 1/3 inferior de ambas piernas, caras laterales y dorso de ambos pies. Pulsos arteriales conservados.

El paciente refería prurito y dolor de gran intensidad, este último permanente, con períodos de exacerbación nocturna. Se inició tratamiento con ungüentos debridantes enzimáticos en cura oclusiva diaria sin respuesta, con compromiso progresivo de las lesiones a otros dedos de ambos pies, que se manifestó como lesiones de aspecto úlcero-necrótico.

El paciente no volvió al control.

Presentó evolución tórpida, con necrosis digital intensa (foto 1). Regresa un año más tarde al Servicio (Sector Cicatrización de Heridas), se realizan en ese momento múltiples amputaciones quirúrgicas: en tercera falange del segundo y tercer dedo del pie izquierdo; y segunda y tercera falange del tercer dedo del pie derecho.

Entre los exámenes complementarios realizados en ese momento, se destaca en el laboratorio: hto: 51%; hb: 17,6 g/dl; leucocitos: 9500 mm³; plaquetas: 750.000 mm³ en ascenso progresivo hasta alcanzar cifra máxima de 1.050.000. Colagenograma normal. Crioglobulinas y antifosfolípidos: negativo. Radiografía de pie: sin alteraciones iniciales. El centellograma óseo con galio 67 reveló hipercaptación de segundo y cuarto dedos del pie derecho, el ecodoppler venoso y arterial fue normal al igual que el electromiograma. Se realizó una capilaroscopia que evidenció en segundo dedo de mano derecha una leve disminución difusa de los capilares, tres capilares agrandados y una hemorragia cuticular pequeña. Resto de los dedos sin alteraciones.

Histopatología de lesiones cutáneas (hematoxilina-eosina) en la primera consulta: intensa vasodilatación superficial con alteración fibrinoide de vasos más profundos e intensos infiltrados linfocitarios intersticiales entre los que se detectan algunos eosinófilos (hallazgos inespecíficos); un año más tarde el paciente presentó necrosis masiva de todos los planos cutáneos, con necrosis de vasos sanguíneos. No se observan vasos sanos que identifiquen la noxa productora de la lesión.

El Servicio de Hematología decide realizar una punción biopsia de médula ósea (MO) cuyo resultado fue MO normal e hiper celular con el 70% de espacios hemopoyéticos y el 30% de espacios grasos, con aumento del sector megacariocítico que se dispone en forma de *cluster* (foto 2 y 3). No se observa fibrosis.

Dada la trombocitosis persistente y el resultado de la biopsia se llega al diagnóstico de trombocitosis esencial (en conjunto con el Servicio de Hematología). El paciente recibió tratamiento con hidroxiurea: 500 mg cada 12 hs por vía oral, con muy buena respuesta. La dosis se fue reduciendo de acuerdo con el recuento plaquetario, (500 mg/día) hasta

alcanzar valores normales (220.000), momento en el cual se suspende la medicación (luego de 8 meses de tratamiento). La evolución clínica fue satisfactoria, con desaparición de los síntomas y completa cicatrización de las lesiones, la piel recuperó su aspecto y temperatura normal (foto 4), no se presentaron otras manifestaciones sistémicas, al cabo de 8 meses de tratamiento.

Luego de 12 meses de seguimiento, no se observaron recidivas hasta la actualidad.

Caso 2

Paciente de sexo masculino, de 80 años, con antecedentes de anemia, hipertrofia prostática benigna e hipertensión arterial por lo que recibía finasteride y enalapril por vía oral. Concorre a la consulta, derivado por el Servicio de Hematología con diagnóstico reciente de trombocitosis esencial en base a laboratorio, punción de médula ósea y examen clínico completo se descartan otras entidades. A nivel cutáneo presentaba dos ulceraciones localizadas una en cada pierna de cuatro meses de evolución. La primera lesión se localizaba en la región retromaleolar derecha (foto 5), y la segunda en la región supramaleolar izquierda (foto 6), ambas con características similares: límites netos, superficie hiperqueratósica con pequeños focos necróticos, sin signos de sobreinfección; además, se podían apreciar lesiones residuales híper e hipopigmentadas sobre terreno varicoso. El paciente refería que las mismas eran dolorosas, levemente pruriginosas y se encontraba en tratamiento con sulfadiazina de plata en crema, sin mejoría y con profundización de las úlceras.

En el momento de la consulta presentaba como datos positivos del laboratorio un recuento de plaquetas de 1.744.000 por mm^3 , hb 10.2 g/dl y ferritina de 42 mg/ml (normal 20-300). Colagenograma y crioglobulinas normales. Se realizó además ecodoppler arterial y venoso de ambos miembros inferiores, con alteraciones leves correspondientes con sexo y edad; interconsulta con cardiología y neurología para descartar asociaciones de esta entidad.

El paciente inició tratamiento con hidroxiurea: 500 mg cada 12 hs por vía oral con buena tolerancia, y a nivel local curas húmedas con solución fisiológica. Continúa en seguimiento por ambos servicios con respuesta favorable hasta el momento.

Comentario

La TE (primaria, hemorrágica o idiopática) se caracteriza por la proliferación anormal de los megacariocitos. Se atribuye su origen a un defecto clonal de la stem cell hematopoyética que llevaría a un aumento en la producción de plaquetas en médula ósea.⁷⁻⁹ No existe un marcador cromosómico específico, tal como para la LMC, pero el estudio genético es útil para excluirlo.⁸ Inicialmente se la

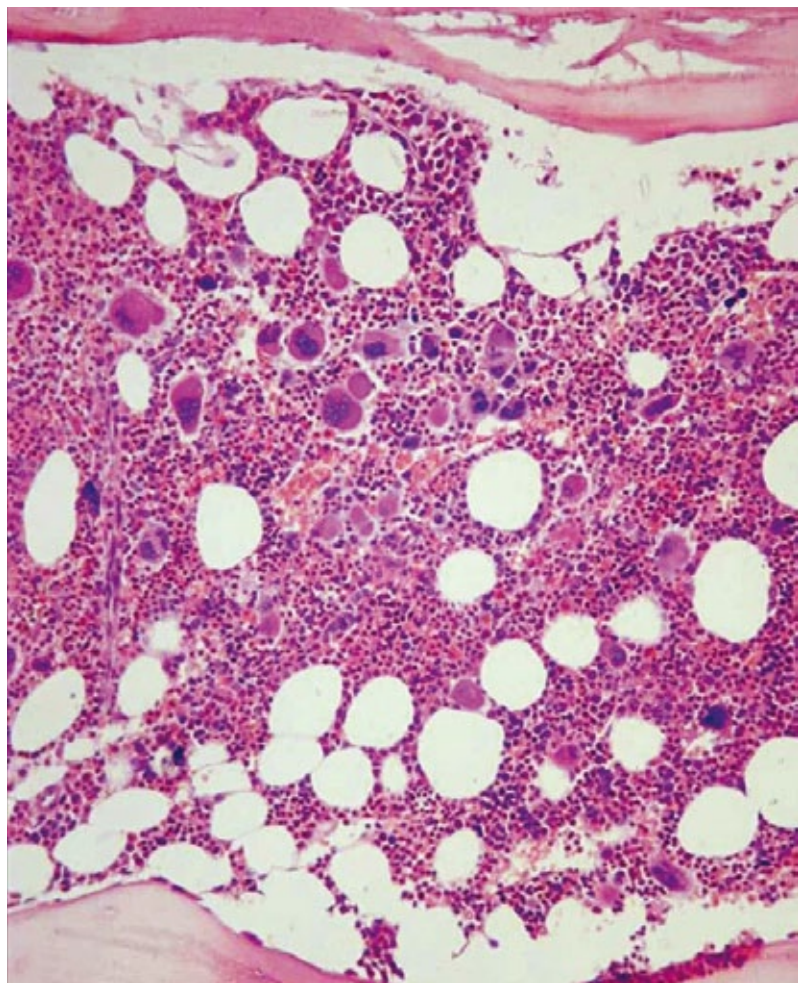


Foto 2: PAMO. Aumento del sector megacariocítico que se dispone en grumos (H-E).

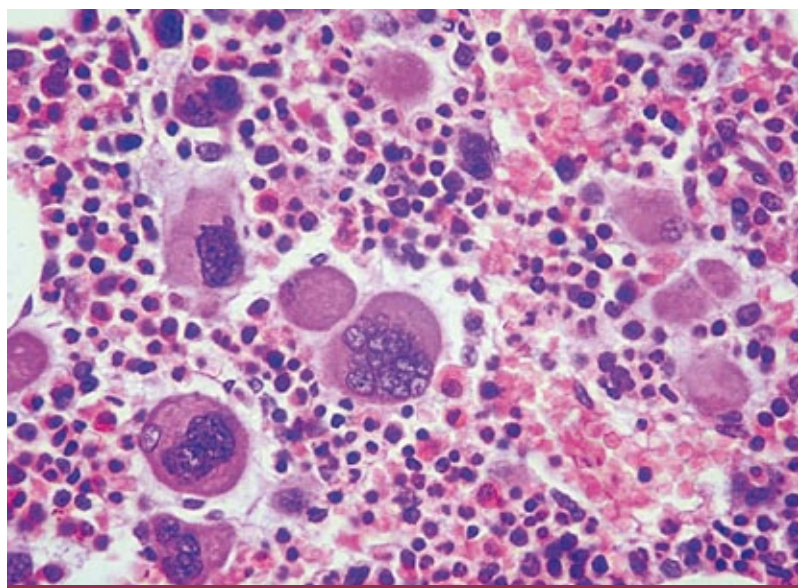


Foto 3: PAMO. Megacariocitos a mayor aumento con núcleos polilobulados (H-E).

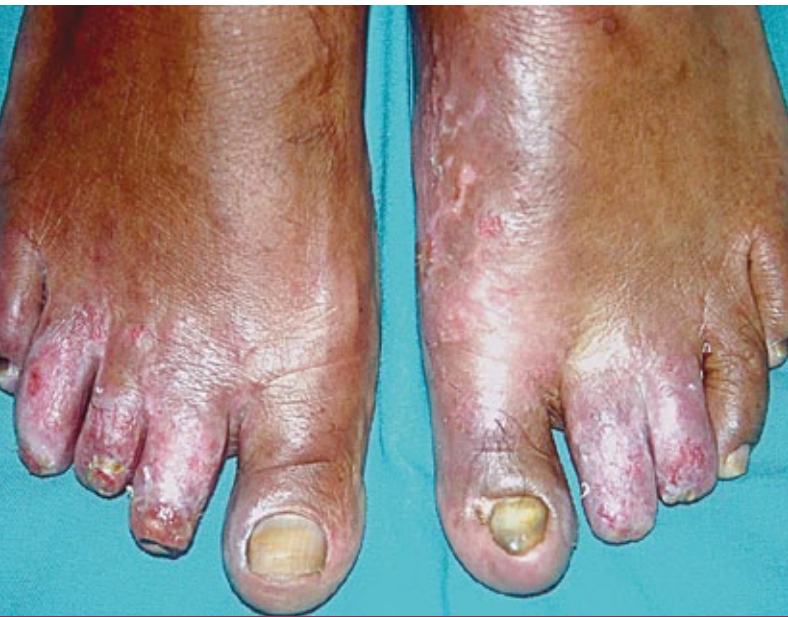

Foto 4: Resolución clínica.

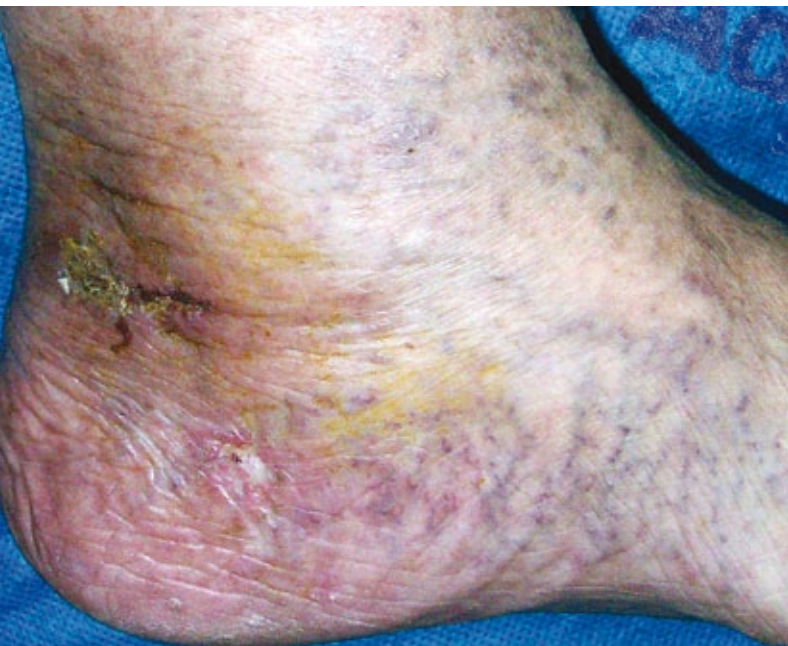


Foto 5: Úlcera retromaleolar, de límites netos y superficie hiperqueratósica.

consideró como un proceso hematológico raro, tal vez el menos frecuente de los SMPc, pero su incidencia ha crecido en los últimos veinte años, a partir del uso de los contadores automatizados de plaquetas.^{2,8}

La enfermedad no tiene una clara preferencia por un determinado sexo (H-M: 1.2:1)^{6,7,8,10} y se presenta en adultos mayores (entre 50 y 70 años).^{2,6,10}

La trombocitosis puede ser: primaria (esencial), o secundaria

(reactiva, TR), esta última se observa en algunas enfermedades agudas y crónicas como: infecciones (TBC, osteomielitis, endocarditis), hemorragias abundantes o repetidas, enfermedades reumáticas, enfermedad inflamatoria intestinal, neoplasias (carcinoma de células escamosas, linfoma Hodgkin y no-H), déficit de hierro, post esplenectomía, etc.^{6,8}

Las TR se caracterizan por un aumento rápido del recuento plaquetario hasta alcanzar cifras de hasta 2.000.000 mm³, pero también presentan un descenso veloz del mismo, a diferencia de la TE, en la cual se realiza más lentamente.⁸

Aproximadamente el 30% de los pacientes es asintomático,^{8,11} y en muchos casos se mantiene en forma quiescente a lo largo de la vida.²

Existen distintas formas clínicas de presentación de la enfermedad como: fenómenos trombóticos (que principalmente afectan la microcirculación periférica),^{7,10} fenómenos hemorrágicos o combinación trombótica-hemorrágica.

La acrocianosis-isquémica ocurre en el 53% de los casos;¹⁰ se debe a la oclusión de la microvasculatura periférica de las extremidades, aunque conserva los pulsos periféricos. Puede llevar a la gangrena, especialmente en ancianos con aterosclerosis.¹² Siempre se acompaña de intenso dolor, que puede presentar exacerbaciones paroxísticas a bajas temperaturas.¹⁰ También puede haber ulceraciones inusuales en las piernas.^{5,12} Se puede acompañar de un patrón purpúrico semejante a livedo reticularis o racemoso en miembros inferiores. A diferencia de la forma idiopática, este livedo es asimétrico, limitado¹² y en parches.⁷

Otras complicaciones trombóticas posibles serían la isquemia cerebrovascular y coronaria, el síndrome de Budd Chiari (trombosis de la vena hepática), los abortos espontáneos recurrentes y partos prematuros (por fenómenos trombóticos placentarios).⁸ Más raramente se asocia a tromboflebitis superficial, urticaria, Raynaud, vasculitis necrotizante,⁵ síndrome de Sweet^{5,12} y pioderma gangrenoso.¹³

Síntomas acompañantes son cefalea, parestesias, prurito,² este último por aumento de PGE2 y serotonina por las plaquetas.¹² También se menciona al vértigo en algunos casos.¹⁰ El livedo inflamatorio puede acompañar a estos fenómenos ulcerosos y necróticos y conformar una nueva forma clínica y etiológica de livedo adquirido.^{6,14}

El ataque isquémico transitorio y la isquemia microvascular digital son los episodios trombóticos más frecuentes que pueden progresar rápidamente hacia un accidente cerebrovascular, franca gangrena y necrosis de los dedos respectivamente.¹⁵ Livedo reticular, tromboflebitis superficial, úlceras de piernas y gangrena acral isquémica, son probablemente distintos estadios de la enfermedad microvascular trombótica mediada por plaquetas en la TE.¹²

En el examen físico puede hallarse esplenomegalia leve (60%) y hepatomegalia (16%)^{2,8} y las manifestaciones cutá-

neas están presentes en el 22% de los casos.¹⁴

Respecto del laboratorio, se pueden observar alteraciones cualicuantitativas de las plaquetas. El recuento plaquetario es superior a 500.000 elementos/microlitro en forma persistente, pudiendo alcanzar cifras de hasta 15 veces superior a lo normal.²

Hay que tener en cuenta que la clínica (trombosis versus sangrado) no depende del número de plaquetas sino de alteraciones funcionales, tal como ocurre en nuestros pacientes, en donde se observa en el primer caso un recuento plaquetario menor; sin embargo, las manifestaciones úlcero-necróticas son más severas. El tiempo de hemorragia / coagulación y sangría en general son normales.^{2,8,16}

Los hallazgos histopatológicos son inespecíficos, describiéndose trombosis parcial o total de arterias de pequeño y mediano calibre, con escaso o nulo infiltrado inflamatorio.^{5,7,10}

No existe un marcador biológico patognomónico de la enfermedad, por ello se aceptan algunos criterios diagnósticos tales como: trombocitosis persistente superior a $600.000 \times 10^9/l$; descarte de otros SMPc con trombocitosis (gen bcr-abl para LMC y gen Jak 2 principalmente para policitemia vera), como la exclusión de los raros SMD con trombocitosis. También la eliminación de trombocitosis reactiva a otros procesos tales como neoplasias, infección, inflamación, ferropenia, esplenectomía, etc.⁵

Entre las complicaciones evolutivas de la enfermedad figuran hemorragias, trombosis (estas dos últimas pueden ser fatales, y son la causa habitual de muerte), hipoplasia medular transitoria y anemia hemolítica autoinmune.

A su vez, puede existir viraje a policitemia vera o mielofibrosis primaria. Estas dos entidades comparten con la TE el origen en la stem cell pluripotencial hematopoyética, superposición del fenotipo y genotipo y tendencia a evolucionar a mielofibrosis.¹⁷

Si bien los diagnósticos diferenciales son numerosos, en nuestros casos quisimos descartar anomalías metabólicas como diabetes; disglobulinemias crioprecipitantes y factores vasculosanguíneos varios. Entre otras afecciones que deben tenerse en cuenta a la hora del diagnóstico incluimos: enfermedad de Raynaud y tromboangieítis obliterante.¹

Respecto del tratamiento, si el cuadro es asintomático, en general no se trata, salvo en dos ocasiones, a saber: 1) en pacientes trombocitémicos asintomáticos con otros factores de riesgo de enfermedad trombótica (edad avanzada, enfermedad vascular, obesidad, etc.), 2) en pacientes asintomáticos pero con valores de plaquetas entre $1.000.000$ y $2.000.000 \text{ mm}^3$.²

En el caso de pacientes con clínica hemorrágica y/o trombótica siempre se indica tratamiento. Entre los citostáticos usados para tal fin se utiliza la hidroxiurea: dosis inicial: 15 mg/kg por vía oral o 1-2 gr/día, en terapéutica continua, y

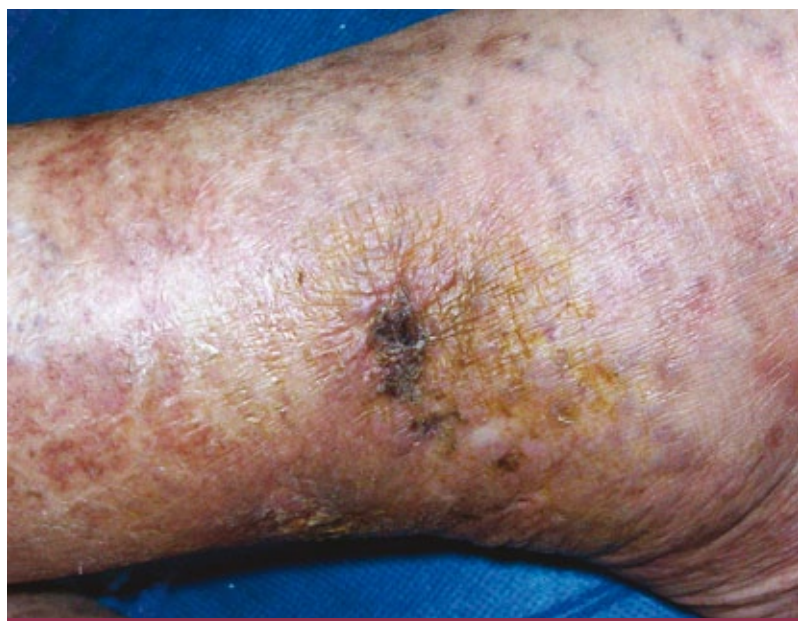


Foto 6: Úlcera supramaleolar cubierta por costra serohemática.

luego se ajusta llegando a una dosis de mantenimiento. Actualmente se indica anagrelide a dosis de 1mg/kg/día.

Otros citostáticos: ciclofosfamida, tioguanina, busulfán y melfalán, estos dos últimos de buena respuesta pero muy leucemogénicos.¹¹ También se describe el uso de $4 \mu\text{Ci}$ de fósforo radioactivo P-32.⁷

Entre otras alternativas terapéuticas se consignan las siguientes: alfa interferón 2 b, antiagregantes plaquetarios, picotamida, plaquetoféresis y trasplante de médula.

La expectativa de vida es, en general, superior a los 11 años. Se observó que a mayor edad y a mayor recuento plaquetario, la sobrevida es menor. También hay que destacar que la diferencia de sobrevida fue significativa a favor de los casos asintomáticos, o con síntomas menores, frente a aquellos que presentaron compromiso vascular, enfermedad trombótica (con o sin enfermedad hemorrágica).^{2,8}

Conclusión

El interés de la presentación es comunicar dos casos de una entidad poco frecuente y subdiagnosticada como la TE.

La dermatología juega un papel destacado en esta enfermedad, ya que a partir de manifestaciones cutáneas relativamente inespecíficas se profundiza el estudio del paciente.

El manejo interdisciplinario es clave para salvar la vida de estos pacientes, ya que la repercusión sistémica puede llegar a ser fatal. De esta manera no sólo logramos brindar una mejor calidad de vida, sino también aumentar, en muchos casos, la sobrevida.

Bibliografía

1. Omblard P, Lèques B, Seigneurin D, Verdaguer S. *et ál.* Manifestations cutanées des Thrombocytémies, *Am. Derm. Vénérolog.*, París, 1977, 104:115-120.
2. Sánchez Fayos J, Outeiriño J, Prieto E, Pérez Sáenz M.A. *et ál.* La trombocitemia esencial: un cuadro mieloproliferativo en alza (estudio clínico-biológico y evolutivo de 44 casos), *Sangre*, 1992, 37: 17-24.
3. Dao C., Thibierge M., Bieski-Pasquier G. Trombocytémie avec livedo, gangrènes distales et pseudo-tumeur colique par thrombose vasculaire, *La Nouvelle Presse Médicale*, 3 février 1979, 8:441.
4. De Salvo L, Plumacher Z, Gómez O, Weir-Medina J. *et ál.* Hipertriglicidemia posterior a terapia con Interferón alfa en trombocitemia esencial, *Invest. Clin.*, 1996, 37:177-181.
5. Gallego Valdís M.A., Aguilar Martínez A., Obeso Fernández G., Garrote Martínez F.J. *et ál.* Trombocitemia esencial con manifestaciones cutáneas, *Actas Dermo-Sif*, 1992, 83:362-364.
6. Bithell T.C. *Trombocytosis*. Lee G.R., Bithell T.C., Foerster J. *et ál.* *Wintrobe. Hematología clínica*, Ed. Inter-Médica, Buenos Aires, 1994, 1213-1217.
7. Champion R.H., Rook A. Idiopathic thrombocytemia cutaneous manifestations, *Arch. Dermatol.*, 1963, 87:302-305.
8. Rosenthal D. Clinical aspects of chronic myeloproliferative diseases. *Am. J. Med. Sci.*, 1992, 304:109-124.
9. Shabbad E., Cassel A., Froom P, Aghai E. Effect of adherent cells on the regulation of BFU-E in patients with myeloproliferative disease, *American journal of Hematology*, 1990, 33:225-229.
10. Velasco J.A., Santos J.C., Bravo J., Santana J. Ulceronecrotic lesions in a patient with essential thrombocythaemia, *Clinical and Experimental Dermatology*, 1991, 16:53-54.
11. Seewam Heinz L, Zikulnig R, Gallbofer Ge., Schmid C. Treatment of thrombocytosis in chronic myeloproliferative disorders with Interferon Alfa 2b, *Eur. J. Cancer*, 1991, S58-S63.
12. Itin P.H. and Winkelmann R.K. Cutaneous manifestations in patients with essential thrombocythemia, *J. Am. Acad. Dermatol.*, 1991, 24:59-63.
13. Pogliani E., Milani M. Safety and efficacy of picotamide, a dual anti-thromboxane agent, in patients with thrombocytosis and a previous thromboembolic event: a 1 year observational study, *J. Int. Med. Res.*, 1996, 24:311-315.
14. Lèques B.B., Texier L., Verdaguer S., Hoffman-Martinot R. *et ál.* Une nouvelle etiologie du livedo inflammatoire, *La Presse Médicale*, 1968, 77:91-92.
15. Van Perry J.J., Genderen M.D., Michiels J.J. Hydroxyurea in essential Thrombocytosis, *N. Engl. J. Med.*, 1995, 333:802-803.
16. Carobbio A., Finazzi G., Antonioli E., Guglielmelli P. *et ál.* Thrombocytosis and leukocytosis interaction in vascular complications of essential thrombocythemia, *Blood*, 2008, 112:3135-3137.
17. Spivack J.L., Silver R.T. The revised World Health Organization diagnostic criteria for polycythemia vera, essential thrombocytosis, and primary myelofibrosis: an alternative proposal, *Blood*, 2008, 112:231-239.



PERLAS DERMATOLÓGICAS

Un estudio randomizado, doble ciego, controlado con vehículo, de una preparación que contiene undecylenoyl fenilalanina al 2% en el tratamiento de las lentiginos solares. Katoulis C., Alevizou A., Bozi E., Makris M. *et ál.*, *Clin. Exp. Dermatol.*, 2010, 35:473-476.

El objetivo fue evaluar la eficacia e inocuidad de una preparación que contiene undecylenoyl fenilalanina (UF) al 2% en el tratamiento tópico de las lentiginos solares.

Treinta y seis pacientes con lentiginos solares de las manos fueron asignados en forma randomizada a aplicar la preparación activa en un lado y el vehículo solo en el otro lado, dos veces por día, por doce semanas.

Todos los pacientes que recibieron el tratamiento activo respondieron parcialmente; de ellos, 19 tuvieron una mejoría moderada y 11 una mejoría marcada. Por el lado del vehículo, 26 permanecieron estables y 4 tuvieron mejoría parcial.

Los efectos colaterales comunicados fueron menores e incluyeron eritema y prurito o sensación de quemazón en el lado del tratamiento activo.

Se considera que la UF al 2% es un agente depigmentante nuevo, que posiblemente actúa como un antagonista del alfa-melanocito-estimulante hormonal, por lo tanto inhibiendo la melaninogénesis.

Tratamiento del lentigo maligno con crema de imiquimod: un estudio de seguimiento a largo plazo de 10 pacientes. Van Meurs T., Van Doorn R., Kirtschig G. *Dermatol. Surg.*, 2010, 36:853-858.

Para evaluar los resultados a largo plazo del tratamiento de lentigos malignos (LM) con imiquimod, fueron enrolados 10 pacientes con LM que se trataron con la crema de imiquimod al 5% entre 2004 y 2007, con un seguimiento promedio de 31 meses. La curación histológica fue evaluada usando biopsias postratamiento. La curación clínica completa se logró en 9 de los 10 pacientes. Durante el seguimiento fueron observadas tres recurrencias clínicas e histológicas a los 9, 10 y 27 meses. En un cuarto paciente la recurrencia histológica sin signos clínicos fue demostrada 17 veces después del tratamiento. Cinco de los 10 pacientes continúan en una remisión clínica sostenida.

En conclusión, el imiquimod parece ser un tratamiento efectivo para un subgrupo reducido de pacientes con LM. Se recomienda un seguimiento a largo plazo y tomando múltiples biopsias postratamiento, aun en la ausencia de una recurrencia clínica.

Estudio multicéntrico, abierto, evaluando la eficacia de azitromicina en solución oftálmica al 1% sobre los signos y síntomas de los pacientes con blefaritis. Haque R.M., Torkildsen G.L., Brubaker K., Zink R.C. *et ál. Cornea*, 2010, 29:871-7.

El objetivo fue evaluar el efecto de cuatro semanas de tratamiento con una solución oftálmica de azitromicina sobre la carga bacteriana del párpado, las citoquinas de las lágrimas y los signos y síntomas de blefaritis.

Se incluyeron 26 individuos con blefaritis moderada a severa que recibieron una solución oftálmica de azitromicina al 1% sin compresas u otros recursos terapéuticos por 28 días.

Se demostró una disminución significativa de la oclusión de glándulas meibomianas, enrojecimiento de los márgenes del párpado, el enrojecimiento conjuntival palpebral y descarga ocular al día 29, que persistió cuatro semanas postratamiento. El cultivo del margen del párpado exhibió significativa disminución en estafilococo coagulasa-negativos y bacteria corine-bacterium. En conclusión, la azitromicina suministró una mejoría significativa en signos y síntomas de blefaritis después de cuatro semanas de tratamiento que persistió en el período de seguimiento.

L.J.