

# Dermatitis periorifical en niños

## Periorifical dermatitis in children

Margarita Larralde<sup>1</sup>, Maria Eugenia Abad<sup>2</sup>, Paula Luna<sup>3</sup>, Romina Plafnik<sup>4</sup>, Betina Pagotto<sup>4</sup>

### Resumen

La dermatitis periorifical es una dermatosis papulopustulosa, recidivante, localizada en la región perioral, perinasal, periocular y más raramente vulvar. Se ha descrito su relación con la utilización de corticoides tópicos o inhalatorios, cremas hidratantes, dentífricos fluorados, antibióticos tópicos, protectores solares y otros.

**Objetivo.** Describir las características clínicas, asociación con uso de corticoides tópicos o inhalatorios y tratamiento en pacientes con dermatitis periorifical.

**Material y método.** Se realizó un estudio descriptivo, retrospectivo en la Sección de Dermatología Pediátrica del Hospital Ramos Mejía.

**Resultados.** Se evaluaron 48 pacientes con diagnóstico de dermatitis periorifical entre 1986 y 2008. El 60% fueron mujeres. La edad promedio fue de 8,4 años. Las lesiones se localizaron más frecuentemente en la región perioral (41,7%), seguida por la localización perioral y perinasal (25%). Sólo 4 pacientes presentaron lesiones perivulvares, sin uso previo de corticoides en 3 de ellos. El 66,6% de los pacientes utilizó corticoides tópicos o inhalatorios por un lapso de 2 años en promedio. Como tratamiento se utilizaron en la mayoría de los casos metronidazol y eritromicina, en forma tópica, sistémica o combinada.

**Conclusión.** Se observó mayor incidencia de dermatitis periorifical con el uso de corticoides tópicos e inhalatorios. Los corticoides inhalatorios se asociaron con lesiones de localización perioral y perinasal. La localización perivulvar no se asoció al uso de corticoides. Las lesiones aparecieron más tempranamente con la utilización de corticoides tópicos. (Dermatol Argent 2009;15(4):267-271).

**Palabras clave:** dermatitis periorifical, dermatitis perioral, corticoides.

### Abstract

Periorifical dermatitis is a recidivating papulo pustular eruption, localized in perioral, perinasal or periocular region, and rarely perivulvar area. It has been described in association with the use of topical or inhaled steroids, emollients, fluored toothpaste, topical antibiotics, sun blockers.

**Aim:** Describe clinical presentation, association with the use of topical steroids and treatment in patient with periorifical dermatitis.

**Material and Method:** Descriptive, retrospective study in the Pediatric Dermatology Section at Ramos Mejia Hospital.

**Results:** 48 patients were evaluated with diagnosis of periorifical dermatitis between 1986 and 2008. They were women in 60% of the cases. The middle age was 8,4 years. Perioral involvement was the most frequent localization (41,7%), followed by perioral and perinasal involvement (25%). Only 4 patients present perivulvar lesions, without previous use of steroids in 3 of them. Use of steroids was observed in 66.6% of the patients and the mean time of use was 2 years. Metronidazole and erythromycin were the most frequent treatment, topical, systemic or combined.

**Conclusion:** Periorifical dermatitis was observed in association with the use of topical and inhaled steroids. Perioral and perinasal localizations were related to the use of inhaled steroids. Perivulvar localization wasn't related to steroids. Lesions developed earlier when topical steroids were used. (Dermatol Argent 2009;15(4):267-271).

**Key words:** periorifical dermatitis, perioral dermatitis, steroids.

**Fecha de recepción:** 12/5/09 | **Fecha de aprobación:** 15/7/09

1. Jefa del Servicio de Dermatología del Hospital Alemán. CABA. Rep. Argentina. Jefa de la Sección Dermatología Pediátrica del Hospital "JM Ramos Mejía", CABA, Rep. Argentina.
2. Médica de la Sección Dermatología Pediátrica del Hospital "JM Ramos Mejía". Médica del Servicio de Dermatología del Hospital Alemán.
3. Médica del Servicio de Dermatología del Complejo Médico Policial "Churrucá-Visca", CABA, Rep. Argentina. Médica del Curso Superior de Dermatología Pediátrica. Sección Dermatología Pediátrica, Hospital "JM Ramos Mejía".
4. Médica del Curso Superior de Dermatología Pediátrica. Sección Dermatología Pediátrica, Hospital "JM Ramos Mejía".

### Correspondencia

Betina Pagotto: Charcas 3028 Piso 6to D. (1485) CABA, Rep. Argentina.  
betina.pagotto@gmail.com

### Introducción

La dermatitis periorifical (DP), también conocida como dermatitis perioral, es una dermatosis relativamente frecuente, cuya incidencia ha aumentado en los últimos años. Aunque es más común en la edad adulta y en el sexo femenino, también ocurre en la infancia, principalmente en el período prepuberal.<sup>1</sup> Se caracteriza por la presencia de pápulas o pústulas que asientan sobre una base eritematosa, con distribución periorifical, que tienden a confluir y pueden ser pruriginosas.<sup>1,2</sup>

La etiopatogenia no está bien definida; es de curso benigno y en la mayoría de los casos autolimitado, sin comprometer el estado general del paciente. El tratamiento adecuado son los antibióticos tópicos o sistémicos y la suspensión del factor desencadenante.

En este estudio describimos las características clínicas y epidemiológicas de la DP en nuestra población pediátrica.

## Materiales y método

Se realizó un estudio descriptivo, retrospectivo, de corte transversal en la Sección de Dermatología Pediátrica del Hospital Ramos Mejía. Se revisaron las historias clínicas desde el año 1986 al 2008. Se incluyeron aquellos pacientes con edades comprendidas entre 0 y 18 años que presentaran lesiones típicas de dermatitis periorifical, con la presencia de pápulas o pústulas, localizadas en las áreas perioral, perinasal, periocular o vulvar.

Se excluyeron los pacientes con diagnóstico de dermatitis por contacto, dermatitis atópica, dermatitis perianal, acné y rosácea. Los criterios de inclusión se cumplieron en 52 pacientes. Antes de iniciar el análisis de los datos, se excluyeron 4 pacientes cuyas historias clínicas presentaban datos insuficientes. En los 48 pacientes restantes se recolectaron datos de edad, sexo, distribución de las lesiones, antecedente de uso de corticoides tópicos o inhalatorios, lapso en el que aparecieron las lesiones a partir del uso de corticoides y tratamiento instaurado.

## Resultados

Fueron incluidos en el estudio 48 pacientes con diagnóstico de dermatitis periorifical, de los cuales 29 (60%) eran mujeres y 19 (40%) eran varones.

El rango de edades en que se presentó la DP fue de 10 meses a 16 años, con una media de 8,4 años.

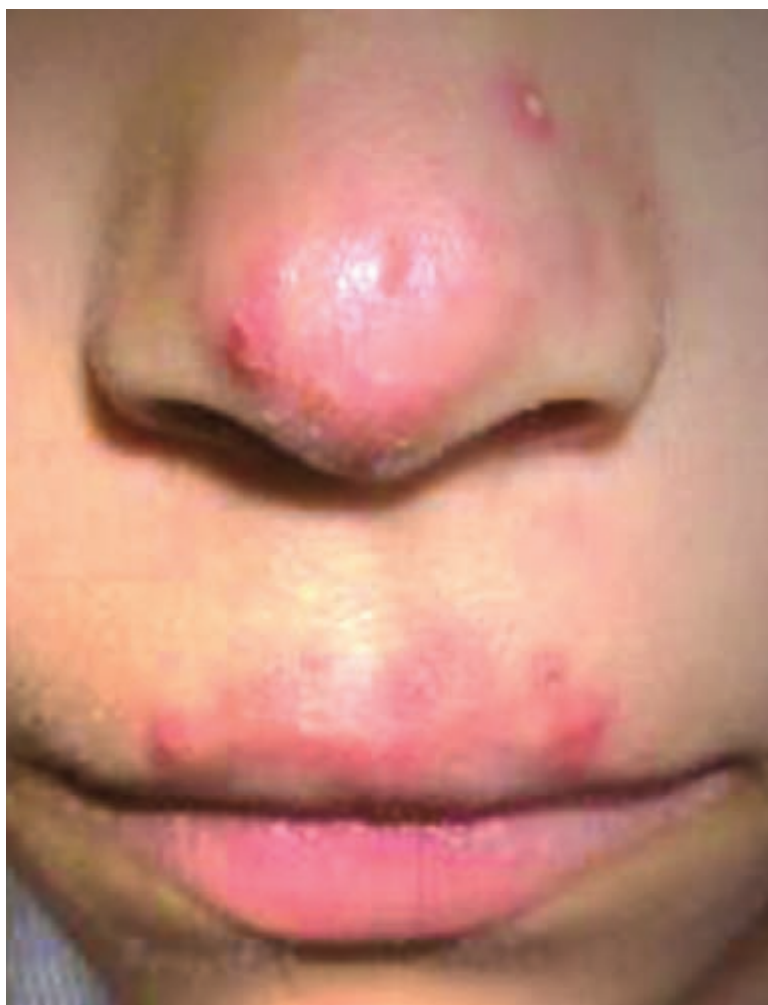La distribución clínica de las lesiones se resume en el **Cuadro 1**. La localización más frecuente fue la perioral con un 41,7%, seguida de perioral + perinasal en el 25% de los casos (**Foto 1**). En 4 pacientes se observó compromiso vulvar (**Foto 2 A**) asociado a localizaciones perioral (**Foto 2 B**) y periocular.

En 32 pacientes (66,6%) se rescató el antecedente del uso de corticoides: 21 pacientes (43,7%) utilizaron corticoides inhalatorios y 11 (22,9%) utilizaron corticoides tópicos (hidrocortisona, betametasona, mometasona). En el 33,4% de los pacientes no se consignó ningún factor desencadenante de la DP.

En los pacientes que utilizaron corticoides inhalatorios, la localización de las lesiones fue a predominio perioral (n = 13) y perioral + perinasal (n = 5).

**CUADRO 1.** DISTRIBUCIÓN DE LAS LESIONES

Localización de las lesiones	Pacientes
Perioral	20 (41,7%)
Periocular	2 (4,2%)
Perinasal	1 (2,1%)
Perioral + perinasal	12 (25%)
Perioral + periocular	5 (10,4%)
Perioral + perivulvar	3 (6,2%)
Perioral + perinasal + periocular	4 (8,3%)
Perioral + periocular + perivulvar	1 (2,1%)



**Foto 1.** Lesiones perinasales y periorales.

En los pacientes que utilizaron corticoides tópicos no se observó ninguna localización predominante de las lesiones.

En 4 (8,3%) pacientes las lesiones se presentaron en región perivulvar, asociadas siempre con otras localizaciones. En 3 de ellos no se rescató el antecedente de uso previo de corticoides.

El tiempo transcurrido entre el inicio del uso de corticoides y la aparición de las lesiones fue de 7 días a 4 años, con una media de 2 años. En los pacientes que utilizaron corticoides inhalatorios las lesiones aparecieron en un tiempo promedio de 18 meses, mientras que en los pacientes que utilizaron corticoides tópicos el tiempo promedio fue de 3 me-

ses. Como tratamiento de la DP se utilizó metronidazol tópico al 0,75% en 16 pacientes (33,3%), eritromicina tópica en 15 (31,3%), eritromicina por vía oral en 6 (12,5%), eritromicina tópica y oral combinadas en 4 (8,3 %), eritromicina oral con metronidazol tópico 0,75% en 3 (6,2%), claritromicina oral en 2 (4,2%), clindamicina tópica en 1 (2,1%) y pimicrolimus en 1 paciente (2,1%). La duración del tratamiento con antibióticos sistémicos fue de 3 semanas en promedio.

## Discusión

La dermatitis periorificial fue descrita por primera vez en 1970 por Gianotti y desde entonces se han utilizado distintos términos para referirse a esta enfermedad, tales como dermatitis perioral tipo Gianotti, dermatitis periorificial granulomatosa y erupción facial afro-caribeña de la infancia.<sup>2,3</sup>

Existe predilección por el sexo femenino, como vemos en nuestro estudio, en donde el 60% de los pacientes eran mujeres.

La edad de presentación es variada; algunos estudios comunican mayor incidencia en menores de 5 años.<sup>2,4</sup> En nuestros resultados, la edad media de presentación fue de 8,4 años.

Clínicamente, la DP se presenta con pápulas eritematosas, papulopústulas o papulovesículas, frecuentemente acompañadas de eritema difuso, y puede acompañarse de prurito o sensación de ardor.<sup>2,5</sup> En algunas ocasiones se han informado blefaritis y conjuntivitis como manifestaciones asociadas.<sup>3</sup> La localización más frecuente es la perioral (**Fotos 3 y 4**), con una zona libre alrededor del bermellón de los labios, pero también puede comprometer la región perinasal, periorcular (**Foto 5**) y con menor frecuencia la región perivulvar.<sup>1,2</sup> A veces la erupción puede extenderse a mejillas, frente, cuello y tórax, sin que esto represente un signo de mala evolución de la enfermedad o de compromiso sistémico.<sup>3,6</sup>

La etiopatogenia no está bien definida, se postulan diferentes factores desencadenantes, tanto endógenos como exógenos, dentro de los cuales podemos resaltar: causas infecciosas (*Candida*, *Demodex*), anticonceptivos orales, antibióticos tópicos, pasta de dientes fluorada, mercurio de las amalgamas, radiación UVB y corticoides (orales, tópicos e inhalatorios); estos últimos son la causa más frecuente de dermatitis periorificial en niños y adolescentes.<sup>1,2,7</sup> Los corticoides tópicos de diferentes potencias (baja, mediana y alta) pueden producir DP, al igual

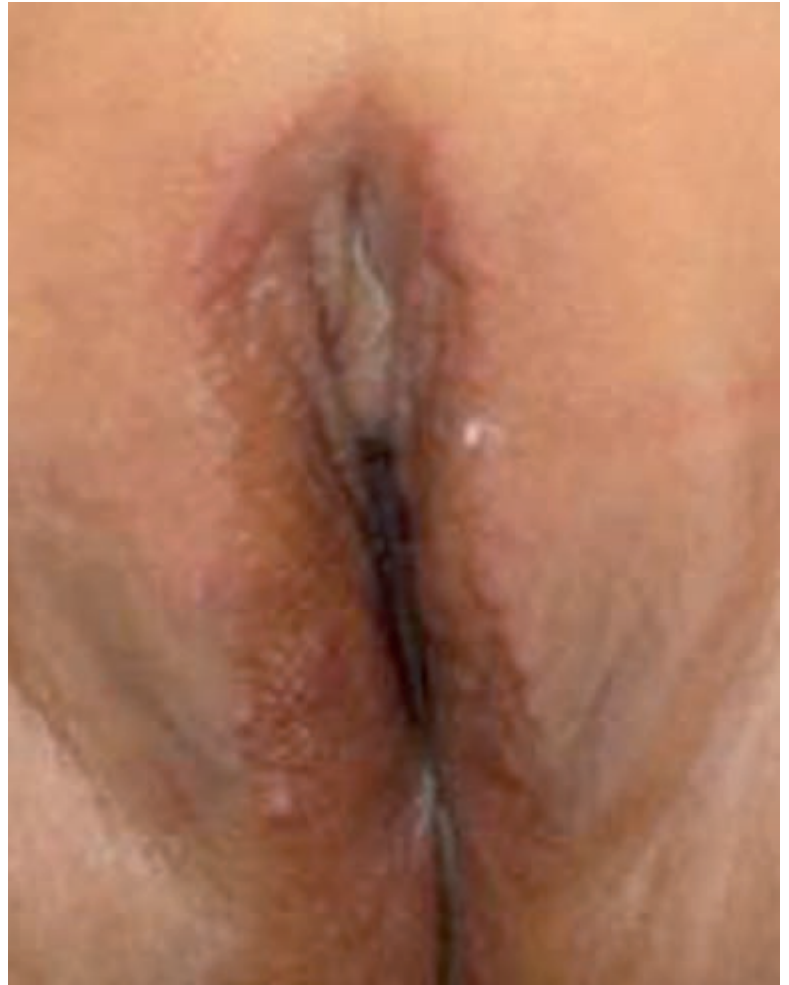

Foto 2 A. Localización perivulvar.

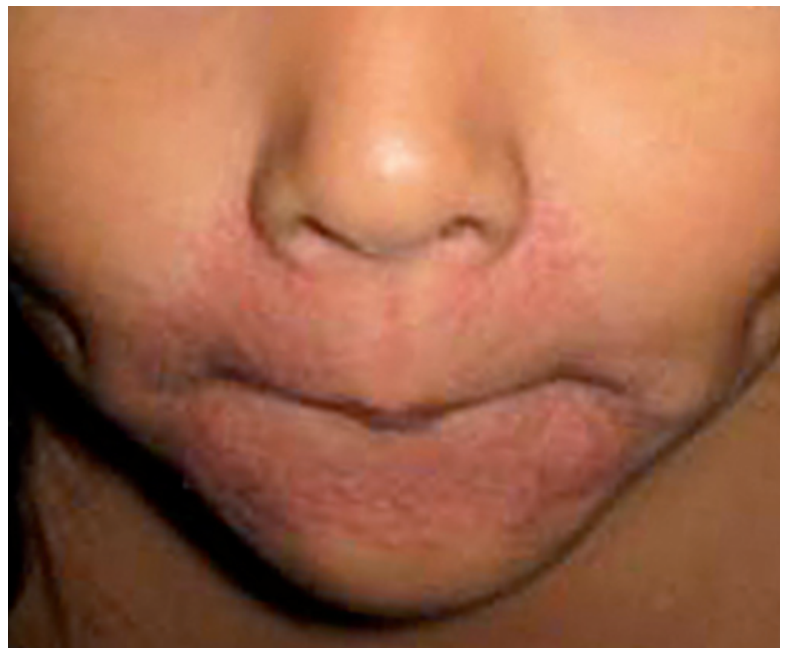


Foto 2 B. Localización perioral en asociación con perivulvar.

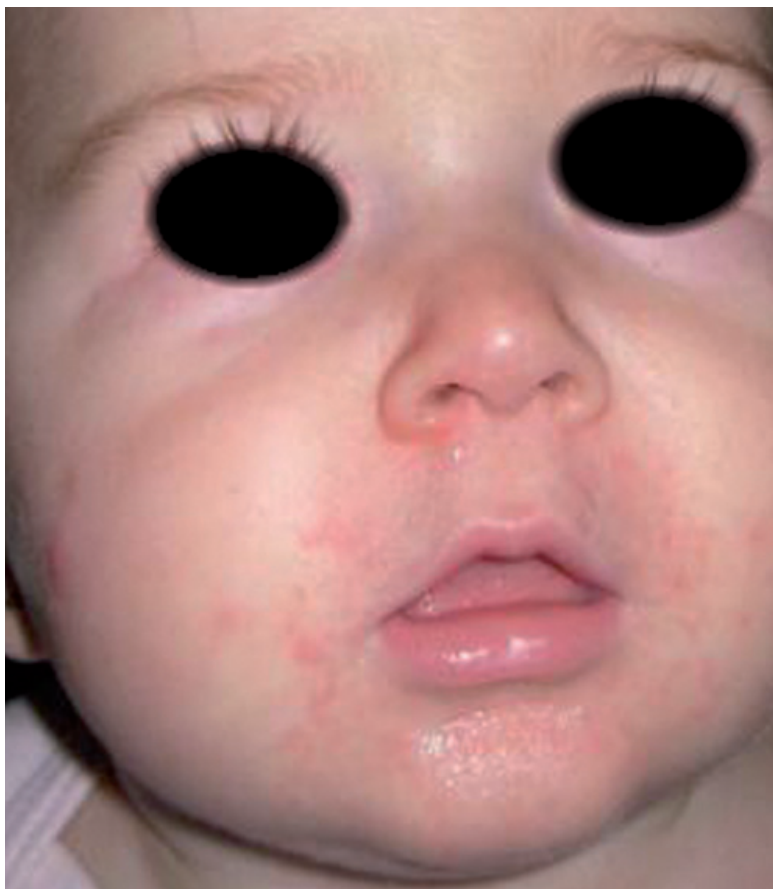

Foto 3. Lesiones periorales.

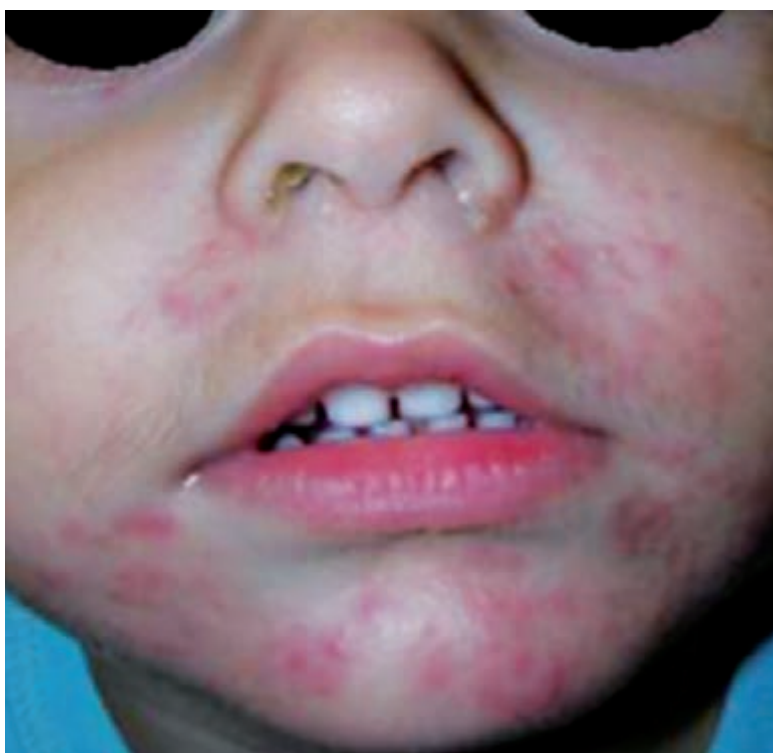

Foto 4. Lesiones periorales.

que otros efectos adversos como atrofia, telangiectasias, estrías, rosácea, acné por corticoides, hipopigmentación e hipertrichosis.<sup>8</sup> En nuestro estudio, el 66,6% de los pacientes tenía antecedentes de uso de corticoides. En el grupo de pacientes que utilizaron corticoides inhalatorios se observó que las lesiones se localizaban preferentemente en la región perioral, a la que sigue la perioral más la perinasal; ello puede estar relacionado con el uso de aerocámaras o máscaras para nebulizar. También observamos que las lesiones se produjeron en menor tiempo al utilizar corticoides en forma tópica.

Los corticoides juegan un rol importante en la etiopatogenia de la enfermedad; el uso de corticoides tópicos puede aliviar de manera transitoria las manifestaciones clínicas, pero una vez suspendidos recurre el cuadro y en muchos casos con mayor severidad.<sup>9</sup>

El diagnóstico se realiza con base en las características clínicas y la localización de las lesiones. Los hallazgos histopatológicos no son específicos; se observa la presencia de un infiltrado linfocitario localizado alrededor de los folículos pilosos, inflamación granulomatosa dérmica y en ocasiones abscesos perifoliculares.<sup>1</sup>

La apariencia típica de la dermatitis periorificial permite diferenciarla de otras dermatosis como rosácea, dermatitis de contacto, acné, dermatitis seborreica, queilitis de los lamedores de labios, xantomas y sarcoidosis papulosa.<sup>1</sup>

Respecto del tratamiento, observamos que en nuestro medio el antibiótico tópico más utilizado fue el metronidazol (33,3%) seguido de la eritromicina (31,3%), y el antibiótico oral más usado fue la eritromicina (12,5%). Una estrategia sugerida es el uso inicial de metronidazol tópico durante 2 semanas y, según la evolución, agregar eritromicina oral. La duración del tratamiento suele ser de 4-6 semanas.<sup>2</sup> Otras opciones terapéuticas que han mostrado buenos resultados son el pimecrolimus y el adapaleno tópicos.<sup>10-12</sup>

Si bien la DP es una patología de buen pronóstico, es necesario realizar un diagnóstico temprano e instaurar un tratamiento adecuado para mejorar los síntomas, el compromiso estético y evitar cuadros recurrentes.

Existen estudios que demuestran que la aparición de la DP no sólo se debe al uso de corticoides, sino al dispositivo utilizado para dispensar la droga.<sup>13</sup> Consideramos importante resaltar que la asociación entre el uso de corticoides inhalatorios para el manejo del asma y el desarrollo de DP está bien documentada, por lo que es muy importante edu-

**Foto 5.** Localización periocular y perinasal.

car a los padres y a los pacientes que utilizan este tipo de medicamentos para, de esta manera, optimizar los efectos de la droga y disminuir las complicaciones.<sup>14</sup>

## Referencias

1. Hafeez Z. Perioral dermatitis: an update. *Int J Dermatol.* 2003;42:514-517.
2. Nguyen V, Eichenfield L. Periorificial dermatitis in children and adolescents. *J Am Acad Dermatol* 2006;55:781-785.
3. Urbatsch AJ, Frieden I, Williams ML, Elewski BE, et al. Extrafacial and generalized granulomatous periorificial dermatitis. *Arch Dermatol* 2002;138:1354-1358.
4. Kuflik JH, Janniger CK, Piela Z. Perioral dermatitis: an acneiform eruption. *Cutis.* 2001;67:21-22.
5. Weber K, Thurmayer R. Critical appraisal of reports on the treatment of perioral dermatitis. *Dermatology.* 2005;210:300-307.
6. Boeck K, Abeck D, Werfel S, Ring J. Perioral dermatitis in children- clinical presentation, pathogenesis- related factors and response to topical metronidazole. *Dermatology.* 1997;195:235-238.
7. Guarneri F, Marini H. An unusual case of perioral dermatitis: possible pathogenic role of neurogenic inflammation. *J Eur Acad Dermatol Venereol.* 2007;21:410-412.
8. Hengge UR, Ruizcka T, Schwartz RA, Cork MJ. Adverse effects of topical glucocorticosteroids. *J Am Acad Dermatol.* 2006;54:1-15.
9. Manders SM, Lucky AW. Perioral dermatitis in childhood. *J Am Acad Dermatol.* 1992;27:688-692.
10. Oppel T, Pavicic T, Kamann S, Brautigam M, et al. Pimecrolimus cream (1%) efficacy in perioral dermatitis - results of a randomized, double-blind, vehicle-controlled study in 40 patients. *J Eur Acad Dermatol Venereol.* 2007;21:1175-1180.
11. Rodríguez-Martín M, Sáez-Rodríguez M, Carnerero-Rodríguez A, Rodríguez-García F, et al. Treatment of perioral dermatitis with topical pimecrolimus. *J Am Acad Dermatol.* 2007;56:529-530.
12. Jansen T. Perioral dermatitis successfully treated with topical adapalene. *J Eur Acad Dermatol Venereol.* 2002;16:175-177.
13. Dubus JC, Marguet C, Deschildre A, Mely L, et al. Local side-effects of inhaled corticosteroids in asthmatic children: influence of drug, dose, age, and device. *Allergy.* 2001;56:944-948.
14. Poulos GA, Brodell RT. Perioral dermatitis associated with an inhaled corticosteroid. *Arch Dermatol.* 2007;143:1460.

## Estimados/as colegas:

Estamos aunando esfuerzos para indexar *Dermatología Argentina* en Medline. Uno de los puntos que se evalúan es el factor de impacto de la publicación, que está directamente relacionado con la citación del material publicado en diferentes revistas científicas. Tomando como referencia una estrategia diseñada por nuestros colegas españoles, les sugerimos que cuando remitan artículos para publicación a revistas dermatológicas internacionales, traten de incluir citas de *Dermatología Argentina*. Es muy probable que encuentren algún trabajo reciente de autores argentinos al respecto en *Dermatología Argentina* que les sirva como referencia. Recuerden, además, que desde el punto de vista de la evaluación sólo serán válidos los artículos de los últimos años. Pueden emplear la página web [www.dermatolog.org.ar](http://www.dermatolog.org.ar) para buscarlos. Muchas gracias.