

Aumento de volumen metacarpo-falángico

Increase of volume metacarpus - phalanx

Eric Marin¹, María Verónica Reyes², Enrique Valente³, Alejandro Ruiz Lascano⁴

Caso clínico

Paciente de sexo femenino, de 82 años, sin antecedentes mórbidos de importancia. Relata que al realizar labores de jardinería, se pinchó las manos con espinas de cactus; precisa que fueron tres espinas y que las extrajo por su cuenta. Consulta por presentar aumento de volumen en la articulación metacarpo-falángica del dedo medio derecho, de 10 días de evolución (**Foto 1**), que no disminuye con el reposo y se asocia a limitación funcional del dedo (**Foto 2**). Fue previamente evaluada por otro médico, quien prescribió tratamiento antibiótico, con resultados parciales.

Al **examen físico** se aprecia mayor volumen de la tercera articulación metacarpo-falángica derecha, eritematosa, sensible a la palpación, sin aumento de temperatura local.

Se rota esquema antibiótico, y se solicita estudio ecográfico.

En la **ecografía de partes blandas** se observa una imagen sólida, lineal, ubicada debajo de la dermis, sobre el periostio, a nivel de la articulación metacarpo-falángica, con un extremo puntiforme dirigido hacia la porción distal (**Foto 3**).

Dermatol Argent 2009;15(4):294-296.

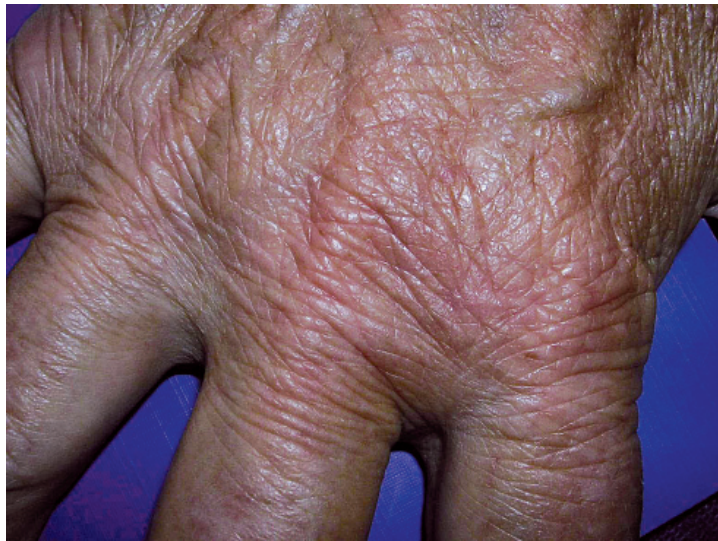

Foto 1.

Fecha de recepción: 7/4/09 | **Fecha de aprobación:** 22/6/09

1. Residente de 3er año de Dermatología. Hospital Privado de Córdoba. Carrera de posgrado de la Universidad Católica de Córdoba.
2. Residente 2do año de Dermatología. Hospital Privado de Córdoba. Carrera de posgrado de la Universidad Católica de Córdoba.
3. Médico de planta, Servicio de Dermatología. Hospital Privado Córdoba.
4. Jefe de Servicio de Dermatología. Hospital Privado de Córdoba. Director de la Carrera de posgrado en Dermatología de la Universidad Católica de Córdoba.

Correspondencia

Eric Marin: Derqui 48 piso 7º D. (5000) Córdoba, Provincia de Córdoba, Rep. Argentina. | ericme_73@hotmail.com

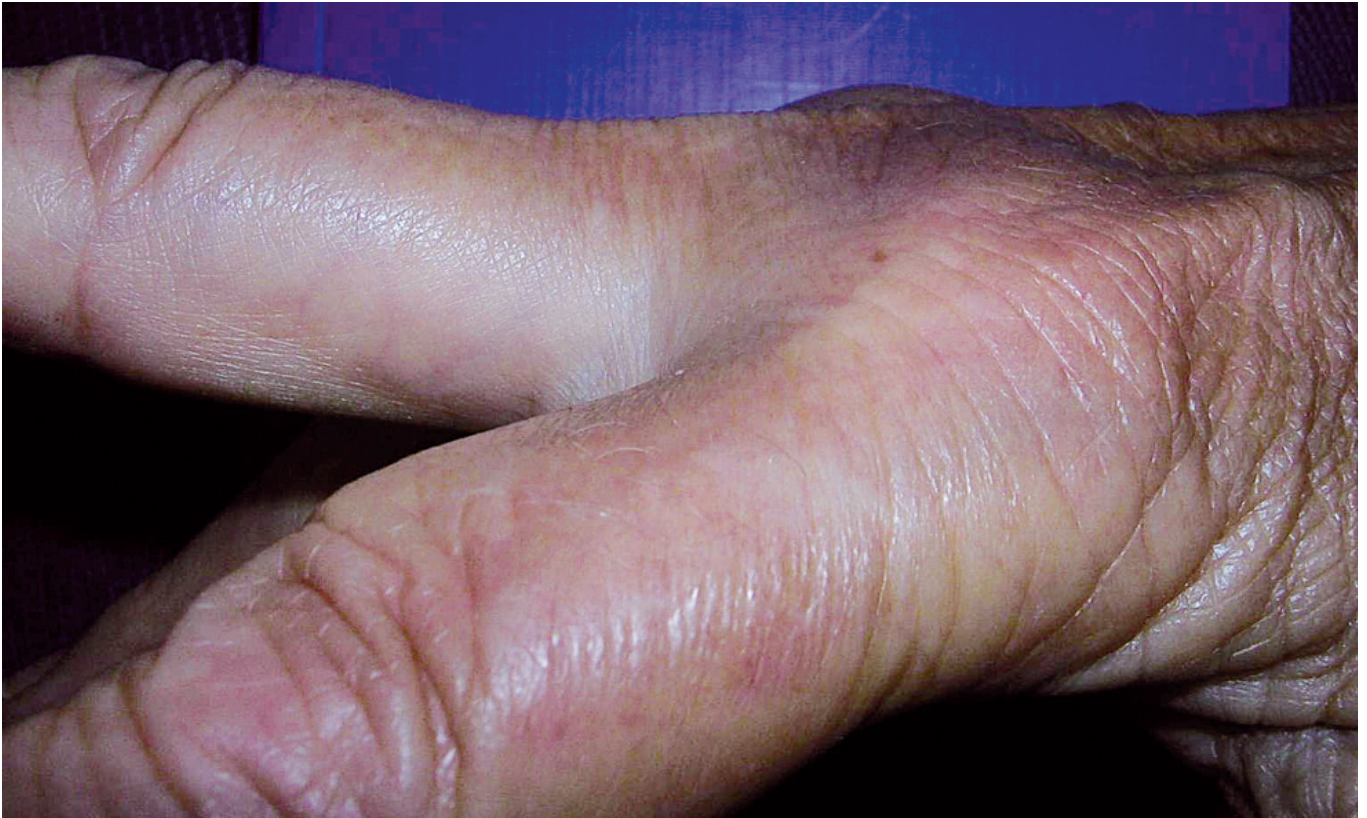

Foto 2.

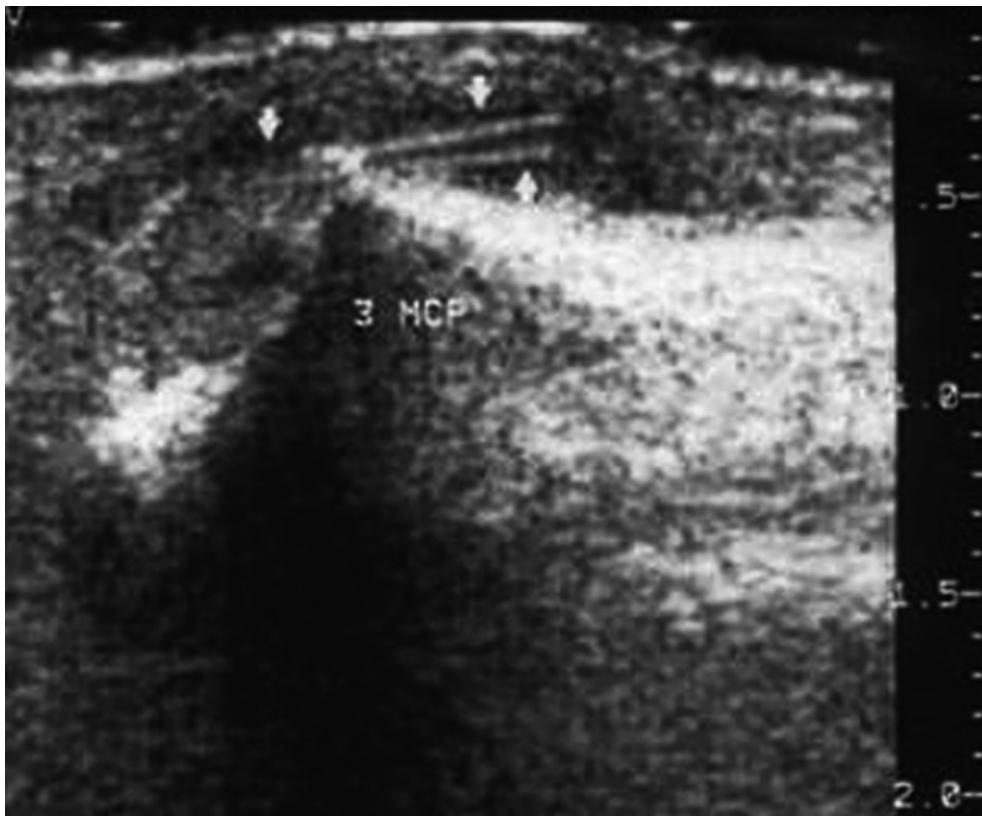


Foto 3.

Diagnóstico: artritis por cuerpo extraño (espina de cactus).

Comentarios

La artritis por cuerpo extraño es poco común, pero debería sospecharse en casos de artritis monoarticular. La sinovitis por cuerpo extraño puede llegar a simular una artritis séptica aguda.¹

Dentro de los diferentes tipos de cuerpos extraños involucrados, la espina de cactus es una causa poco frecuente.² El sitio de penetración rara vez es hallado, y el líquido sinovial solamente puede revelar un conteo celular elevado a predominio polimorfonuclear.³ Cursan en forma crónica o recurrente, lo que puede llevar a pensar en otras etiologías. La histopatología describe fundamentalmente una reacción granulomatosa.⁴

Para llegar al diagnóstico es fundamental redirigir la anamnesis, buscando el evento traumático que gatilla la situación, ya que la mayoría de las veces, el paciente olvida el suceso.

Las espinas no pueden ser visualizadas por radiografía, por lo que sólo pueden ser evaluadas por ultrasonido o tomografía

computada;⁵ la ecografía emerge como una técnica económica y no invasiva, con óptimos resultados diagnósticos.

El tratamiento de este cuadro es la extirpación del cuerpo extraño, a veces llegando, inclusive, a la sinovectomía.⁶

Referencias

1. Clarke JD, McCaffrey DD. Thorn injury mimicking a septic arthritis of the knee. *Ulster Med J* 2007;76:164-165.
2. Miller EB, Gilad A, Schattner A. Cactus thorn arthritis: case report and review of the literature. *Clin Rheumatol* 2000;19:490-491.
3. Blake DR, Bacon PA, Scott CA, Potter AR. Monoarthritis from blackthorn injury: a novel means of diagnosis. *Br Med J (Clin Res Ed)* 1981;282:361-362.
4. Goodnough CP, Frymoyer JW. Synovitis secondary to non-metallic foreign bodies. *J Trauma* 1975;15:960-965.
5. Klein B, McGahan JP. Thorn synovitis: CT diagnosis. *J Comput Assist Tomogr* 1985;9:1135-1136.
6. Goupille P, Fouquet B, Favard L, Burdin P, et al. Two cases of plant thorn synovitis. Difficulties in diagnosis and treatment. *J Rheumatol* 1990;17:252-254.



El suministro sistémico de cloroquina en el lupus eritematoso discoide (LED) reduce las lesiones cutáneas vía inhibición de la angiogénesis.

Las drogas antimaláricas proporcionan un efecto terapéutico beneficioso en el LED, parcialmente provocado por sus propiedades fotoprotectoras e inmunomoduladoras. Para investigar el impacto del tratamiento de la cloroquina sobre la expresión del factor de crecimiento endotelial vascular y sobre el CD34, se tomó biopsia de las lesiones de piel en 10 personas con LED. Otra biopsia fue tomada de la misma zona después de tres meses de tratamiento con cloroquina (250 mg/día).

Fueron evaluados la intensidad de la expresión del VEGF epidérmico y el número y área de vasos sanguíneos dérmicos CD34-positivos.

Los resultados indican que el tratamiento con cloroquina induce reducción de la expresión de VEGF epidérmico y disminución significativa en el número promedio de vasos sanguíneos dérmicos CD4+. Estos resultados indican que el efecto beneficioso del tratamiento con cloroquina en el LED puede obedecer a sus propiedades antiangiogénicas.

Lesiak A, et al.

Clin Exp Dermatol 2009;34:570-575.

León Jaimovich



Antagonista de receptor de endotelina y circulación periférica.

Un antagonista del receptor de endotelina –bosentán– fue investigado en Japón para observar sus efectos sobre la circulación periférica y las lesiones de piel en pacientes con esclerosis sistémica progresiva y enfermedad mixta del tejido conectivo que se acompañaban de hipertensión arterial pulmonar. Se comprobó mejoría en el fenómeno de Raynaud y en úlceras digitales. También fue bien tolerado y mejoró los parámetros hemodinámicos en la hipertensión pulmonar.

Funauchi M, et al.

Rheumatol Int 2009;29:769-775.

Lilian Moyano de Fossati