



# **Consenso sobre Acné**

**2005**

# **Consenso sobre Acné**

**2005**



# Sociedad Argentina de Dermatología

Comisión Directiva  
2005 - 2006

PRESIDENTE:	Esteban F. Saraceno
SECRETARIA GENERAL:	Graciela E. A. Pizzariello
SECRETARIO CIENTIFICO:	Mario A. Marini
TESORERA:	Nélida A. Raimondo
SECRETARIO DE ACTAS:	Daniel O. Ballesteros
ORGANO DE FISCALIZACION: <i>Miembros Titulares</i>	Rita García Díaz José M. Cabrini Héctor Crespi
<i>Miembro Suplente</i>	Graciela del C. Vidal
DIRECTORA DE EDUCACION MEDICA	Mercedes L. Hassan
DIRECTOR DE ASUNTOS GREMIALES Y LEGALES	Roberto Glorio
DIRECTOR DE RELACIONES CON LA COMUNIDAD E INTERNACIONALES	Luis Sevinsky
DIRECTORA DE PUBLICACIONES Y MEDIOS DE COMUNICACION	Lilian Moyano de Fossati
DIRECTORA REGIONAL AREA 1	Mónica Prida
DIRECTORA REGIONAL AREA 2	Lucía Iturre de Aguirre
DIRECTOR REGIONAL AREA 3	Alejandro Ruiz Lascano
DIRECTOR REGIONAL AREA 4	Gustavo Carrera
DIRECTOR REGIONAL AREA 5	Miguel A. Mazzini
DIRECTORA REGIONAL AREA 6	Ada Jalaris de Daroda

## SECCIONES:

SOC. ARG. LEPROLOGIA: Pte.: Graciela Pizzariello, BAHIA BLANCA: Pte.: Leonidas Souza, BONAERENSE: Pte.: Susana Elvira Aguilar, COMAHUE: Pte.: Pablo Pagano, CORDOBA: Pte. Carlos Consigli, CORRIENTES: Pte.: Miguel Scappini, CHACO: Pte.: Indiana Belotti, CHUBUT: Pte. Juana Vera, JUJUY: Pte.: Oscar Territoriale, LA PLATA: Pte.: Rubén Torossian, LITORAL: Pte.: Dora Giménez, MAR DEL PLATA: Pte.: Raúl Terile, MENDOZA: Pte.: Raúl Villa, MISIONES: Pte.: Rafael Miranda, ROSARIO: Pte.: María Luisa Galimberti, SALTA: Pte.: Rut Samson de Querio, SAN JUAN: Pte.: Silvia Escalante de Mut, SANTIAGO DEL ESTERO: Pte.: Nora Acosta de Amerio, TUCUMAN: Pte.: Susana Romano.

## DELEGACIONES:

CATAMARCA: Del.: Ana Lía Brunner, SAN LUIS: Del: Sergio Lombardi, SANTA CRUZ: Del.: Roxana E. Luna, TIERRA DEL FUEGO: Del.: María M. Pages de Calot.



## **Consenso sobre Acné**

### **COORDINADORES**

Ana Kaminsky  
Esteban Saraceno

### **PARTICIPANTES**

Marcela Airaudó  
María Antonia Barquin  
Alejandro Cordero  
Silvia Costantini  
Patricia Della Giovanna  
Ramón Fernández Bussy  
Rosa Flom  
Natan Gotlib  
Adriana Gurfinkiel  
Marcelo Label  
Rosana Lago  
Andrea Luna  
Zulema Picone  
Roberto Retamar  
Patricia Troielli  
Alberto Woscoff

---



*La Sociedad Argentina de Dermatología, durante el año 2004, ha reunido a un grupo de dermatólogos, para desarrollar un trabajo sobre el tema ACNE, basado en la revisión bibliográfica y en la experiencia personal acerca del mismo.*

*El hecho de que la medicina es una ciencia biológica que continuamente se enriquece con novedosos aportes científicos, ya sea para reafirmar lo ya conocido o para cambiar lo que se creía incommovible, hace que los consensos deban ser considerados tan solo como una puesta al día del conocimiento acerca del tema tratado.*

*Este grupo de estudio efectuó una exhaustiva revisión del tema, durante la cual se han acercado posiciones y se han adoptado definiciones y clasificaciones. No obstante, consideramos que lo logrado es una mera actualización al tiempo de entrega de este trabajo, conscientes de que, quizá en este mismo momento, se están investigando o describiendo hechos y circunstancias que podrían alterar lo expuesto.*

*Buenos Aires, Mayo 2005.*

---

## INTRODUCCION

El acné vulgar es una de las afecciones más frecuentes en el mundo entero. Afecta principalmente a los adolescentes y genera un gran impacto psicosocial no solo para el paciente, que se encuentra atravesando una etapa muy sensible de su vida, sino que además involucra al grupo familiar en su esfera afectiva y económica.

El nombre de acné fue empleado por primera vez en el siglo VI y deriva del griego “acme”. Posteriormente fue llevado al latín como “acné” y, aún hoy, persiste la discusión de la etimología de esta palabra.

En 1842 Erasmus Wilson clasificó el acné en dos grupos: acné simplex (acné vulgar) y acné rosácea. Si bien algunos autores, para describir la rosácea, emplean el término de acné rosácea, consideramos que el nombre acné debe ser eliminado para referirse a esa enfermedad, por tratarse de una afección completamente diferente

Estadísticas muy relevantes han demostrado que el acné afecta, en algún momento, a un 80-85% de las personas entre los 12 y 25 años de edad. Si bien es una enfermedad que se presenta en un grupo etario bien determinado, se puede observar que en un 12 % de las mujeres y en un 3% de los hombres, el acné puede continuar hasta aproximadamente los 45 años de edad

El continuo avance en la patogenia del acné y el desarrollo permanente de nuevos fármacos, han cambiado el enfoque clínico de esta frecuente patología cutánea, lo que ha permitido emplear terapéuticas que han modificado el pronóstico y la duración de esta enfermedad

## DEFINICION

El acné vulgar es un desorden multifactorial de la unidad pilosebácea. El cuadro clínico puede ser significativamente variable, desde acné comedónico hasta acné fulminans. Aunque todos los grupos etarios pueden estar afectados por diferentes variantes, es principalmente un desorden de la adolescencia.

## EPIDEMIOLOGIA

En la Argentina, en el mes de marzo del año 2000, la Sociedad Argentina de Dermatología realizó durante el período de una semana, una campaña de detección epidemiológica de acné, en la cual participaron centros asistenciales, tanto públicos como privados de todo el país.

Se trató de un estudio descriptivo y prospectivo, en el que se analizaron las frecuencias de presentación de las diferentes formas de acné según edad y sexo.

La muestra comprendió un total de 1616 pacientes, que concurren espontáneamente a la consulta dermatológica.

Del análisis de la población en estudio se obtuvieron los siguientes datos: del total de la muestra el 62% correspondió al sexo femenino y el 38% al sexo masculino, las edades estaban comprendidas entre los 13 y 26 años de edad, siendo la media de 14.7 años.

Las edades del inicio de la enfermedad referidas más frecuentemente por los pacientes encuestados fueron entre los 13 y 15 años de edad, y el tiempo de evolución promedio fue de 5 años.

---

El 54% de los pacientes incluidos en la muestra reconoció como un factor de empeoramiento a la ingesta de algunos alimentos, el 20% a los cosméticos, y el 13% a la exposición solar y la ansiedad.

De la totalidad de los pacientes evaluados el 48% presentó un tipo de piel grasa y el 45% mixta. El 84% de la población en estudio presentó acné inflamatorio, de ellos el 34% era leve, el 35% moderada, y el 16% una forma severa de la enfermedad.

En cuanto a la localización el 90% de la población en estudio presentaba lesiones localizadas en la cara y el 38% en cara y tórax.

## PATOGENESIS

Acné es un desorden de la unidad pilosebácea que está constituida por un folículo, la glándula sebácea y pelo rudimentario o vello .

La patogenia es compleja y depende de la interacción de varios factores. Los cuatro factores determinantes son la hiperqueratosis por retención e hiperproliferación de las células del conducto folicular, el aumento de la producción sebácea, la colonización y proliferación de *Propionibacterium acnes* (*P. acnes*) y la respuesta inflamatoria inmune.

### **Producción de sebo e hiperqueratinización folicular**

El epitelio del acroinfundíbulo que es la porción distal intraepidérmica del canal folicular es semejante estructural y funcionalmente al de la epidermis. Por el contrario el del infrainfundíbulo o parte inferior de la unidad pilosebácea , intradérmica, es totalmente diferente. El estrato córneo está adelgazado, las células superficiales son rápidamente vertidas en el interior de la luz del canal contribuyendo a la formación de detritos celulares junto con el sebo y microorganismos. Las células de la capa granulosa tienen pocos filamentos y desmosomas y muy escasos y pequeños gránulos de queratohialina. Los cuerpos de Odland son prominentes y se disponen en grandes acúmulos en los espacios intercelulares a nivel de la unión de la capa granulosa y córnea. En las glándulas sebáceas hay una importante producción de sebo durante los 3 primeros meses de vida, que se va extinguiendo hacia el sexto mes, permaneciendo en estado quiescente .

Hacia los 8 o 9 años, previo a la aparición de los caracteres sexuales secundarios, la glándula suprarrenal comienza a producir mayores cantidades de sulfato de dehidroepiandrosterona (SDHEA), ocasionando aumento del tamaño de la glándula sebácea y mayor producción de sebo. El SDHEA es convertido en androstenediona por la 3 $\beta$ hidroxiesteroidehidrogenasa ( 3 $\beta$ HSD). La conversión se produce en la glándula adrenal o en el folículo pilosebáceo. La androstenediona se transforma luego en testosterona por la 17 $\beta$ hidroxiesteroidehidrogenasa (17 $\beta$ HSDH). La 5 $\alpha$  reductasa 1 convierte entonces la testosterona en un andrógeno más potente, la dihidrotestosterona (DHT). Todas estas enzimas 3 $\beta$ HSD, 17 $\beta$ HSD y 5 $\alpha$  reductasa 1 están presentes y activas en los queratinocitos infrainfundibulares. Las enzimas se hallan en el sebocito normal no diferenciado. Luego este se diferencia, se rompe y libera lípidos en el conducto sebáceo y en el túbulo folicular.

Una hipótesis sería que los andrógenos participan como factor inicial en la hiperproliferación folicular .

La seborrea es esencialmente hormonodependiente, en particular por efecto androgénico. Los receptores androgénicos se localizan a nivel de las capas basales de las glándulas sebáceas y en los queratinocitos de la vaina externa de la raíz del folículo piloso.

El sebo está constituido por una mezcla de escualeno (12%), ésteres céreos (26%), colesterol y triglicéridos (60%). La composición del sebo no difiere en individuos con o sin acné.

La producción de sebo es muy importante en la patogénesis del acné, es comedogénico y al ser inyectado en la piel, produce inflamación. Sin embargo, no hay evidencia que siempre esté aumentado el sebo antes de la aparición de acné.

Por acción de las lipasas bacterianas de los folículos pilosos, los triglicéridos se transforman en ácidos grasos libres, en mono o diglicéridos y en glicerol, que parece ser el producto final de esta lipólisis. El glicerol es menor en pacientes tratados con tetraciclinas orales, por lo que es posible que actúen como sustrato del P.acnes.

Existe una relación inversa entre la secreción de sebo y el ácido linoleico. Este ácido ingresa a las células sebáceas a través de la circulación y es captado por los sebocitos (células grandes sebáceas diferenciadas). Su importancia radica en suprimir el oxígeno del metabolismo de los neutrófilos y su fagocitosis y en estimular in vitro la proliferación de los sebocitos. La disminución del ácido linoleico en el epitelio folicular puede inducir hiperqueratosis folicular y disminuir la función barrera epitelial como se observa en la deficiencia de los ácidos grasos.

Los queratinocitos aumentan su proliferación, hecho comprobable por una elevada expresión de queratinas 6 y 16 tanto en pacientes con acné como en predispuestos a padecerlos. Por otra parte los anticuerpos monoclonales Ki67 que se fijan a los núcleos celulares durante su ciclo, lo hacen en forma más marcada en los queratinocitos de las paredes comedonianas en comparación con los folículos normales.

A medida que la hiperqueratinización progresa aparecen los microcomedones que se traducen como conductos pilosebáceos distendidos y preceden a la formación de comedones abiertos o cerrados. El proceso se cumple en unas 8 semanas, por lo que la medicación debe ser administrada durante un tiempo considerable para producir sus efectos.

En resumen, los microcomedones serían el resultado de una alteración de la queratinización con una proliferación aumentada de queratinocitos en el canal folicular y un aumento de adhesión entre sí de los corneocitos canaliculares que se traduciría en una hiperqueratosis por retención.

### ***Propionibacterium acnes***

La flora de los folículos sebáceos está constituida por *P. acnes* difterioide anaeróbico, el *Staphylococcus epidermidis*, coco aerobio y el *Pityrosporum ovale*, hongo lipofilico. El *P. acnes* es el organismo patógeno del acné, los dos últimos residen solamente en la parte superior del folículo y no desempeñan papel patógeno.

El *P. acnes* no inicia el acné, pero contribuye a desencadenar el proceso inflamatorio. Es una bacteria Gram positiva, que tiene forma de bastón, no es móvil y tiende a disponerse en cadenas cortas e irregulares.

Actúa tanto en los mecanismos inmunológicos como no inmunológicos. En el primer caso como antígeno y en los no inmunológicos provocando directamente inflamación o induciendo cambios bioquímicos del sebo con la producción de ácidos grasos libres, fuertemente irritantes.

Tiene una fuerte capacidad inmunoestimulante, interviniendo en la proliferación de linfocitos T y citoquinas.

Al no ser móvil se desconoce de que modo penetra en el conducto folicular. Podría estar vinculado con el microambiente fisiológico del folículo, participando el pH y la tensión de O<sub>2</sub>.

La secuencia del genoma indica que *P.acnes* codifica 2.333 genes y componentes de la piel humana.

Aumenta en altas concentraciones en el acné y produce exoenzimas como lipasas, proteasas y hialuronidasas, que hidrolizan los triglicéridos a ácidos grasos libres, principalmente de cadena

---



corta ( C8 a C 14 ), provocando inflamación no inmunológica. No hay correlación entre el número de *P.acnes* presentes en el folículo pilosebáceo y la severidad del acné.

Durante la inflamación se forma el microcomedón, no inflamatorio, donde la proliferación del *P.acnes* determina un aumento de factores quimiotácticos de leucocitos polimorfonucleares, neutrófilos, linfocitos y macrófagos. Estos factores quimiotácticos difunden a través de la pared folicular y ocasionan el aflujo de células inflamatorias alrededor de la unidad pilosebácea antes de su ruptura. Los polimorfonucleares migran a través de la pared folicular hacia el conducto donde, dependiendo de la presencia de anticuerpos anti-*P.acnes* derraman el contenido folicular a la dermis adyacente, determinando las lesiones inflamatorias. Clínicamente si la ruptura ocurrió superficialmente aparecen pápulas y pústulas, en tanto si lo hace en la dermis profunda determina la aparición de nódulos y quistes.

### **Mecanismo inflamatorio - inmune**

Los componentes del sistema cutáneo inmune están involucrados en el inicio de las lesiones acnéicas, tanto inflamatorias como no inflamatorias.

La lesión más temprana es el microcomedón. En el inicio de la inflamación, entre las 6 a 24 horas se detectan células mononucleares perivasculares que lo rodean. Son de tipo T CD 4+.

El mecanismo de salida de los infiltrados inflamatorios desde los vasos y la activación de los queratinocitos del conducto folicular se evidencian en las lesiones inflamadas de 6 horas de evolución, detectándose altos niveles de HLA-DR en los queratinocitos y células endoteliales que también expresan moléculas de adhesión V-CAM y E-selectina.

Entre las 24 y 48 horas aparecen neutrófilos en la periferia de la unidad pilosebácea que luego migran a su interior. La ruptura del conducto pilosebáceo no es un evento primario en el desarrollo de la pápula.

Las muestras histológicas indican que citoquinas proinflamatorias como la IL 1  $\alpha$  sería la primer señal inflamatoria para las células endoteliales. La piel es el mayor reservorio de esta citoquina y la cantidad hallada en los comedones es suficiente para promover el proceso inflamatorio.

La espongirosis de la pared folicular, cambio que se demuestra tempranamente en los microcomedones, es consecuencia de la secreción de IL -1 a la dermis, la activación vascular y posterior llegada de células T (CT). Otros componentes del comedón amplifican la respuesta inflamatoria a través de CT antígeno-dependientes.

El *P.acnes* puede determinar la liberación de varias citoquinas proinflamatorias como CXCL8 (antes IL 8), IL 12 y TNF  $\alpha$ , a través de la estimulación y unión a receptores Toll-Like 2 (TLR2), de monocitos y neutrófilos que rodean la unidad pilosebácea acnéica. Además, las moléculas extracelulares del *P.acnes* tienen actividad quimiotáctica sobre neutrófilos y el *P.acnes* se une a los queratinocitos por los receptores toll-like 2 (TLR2), estimulándolos a producir citoquinas proinflamatorias (IL-1  $\alpha$ , TNF  $\alpha$  o GM-CSF).

También en los macrófagos, el *P.acnes* se une por estos receptores. La cascada de señales que se genera en el interior celular conduce a la síntesis de IL -12 y CXCL 8 e IL 6.

En lesiones de acné se activa el factor de transcripción NF-kB, involucrado en la respuesta inflamatoria y en la sobreexpresión de IL-1 $\beta$ , TNF  $\alpha$ , IL- 8 e IL-10, la IL-1  $\beta$  produce hipercornificación del infundíbulo (uno de los procesos de formación del comedón).

**Heat shock proteins ( HSPs ) o proteína de shock térmico:** esta proteína se detecta tanto en procariotes (bacterias) como en células eucariotes. Interviene en el plegamiento de proteínas y en la protección del estrés fisiológico. Ante estímulos estresantes como el incremento de temperatura o del pH, limitación de nutrientes o infecciones, aumenta su síntesis.

HSP es un fuerte inmunógeno y se comporta con frecuencia como antígeno dominante en las infecciones bacterianas. La homología entre la HSP humana y la del *P.acnes*, que fue denominada GroEL es de 46%. Esta semejanza avala la posibilidad de una reacción inmune cruzada. El incremento de la población de *P.acnes* en la pubertad sería la resultante de una zona de nutrientes reducidos y otros estímulos estresantes, todo lo cual contribuye al aumento de HSP 60.

Las lesiones inflamatorias del acné estarían favorecidas por la estimulación de queratinocitos por el *P.acnes* ya que su presencia y las altas concentraciones de GroEL ( HSP60 bacteriana) también inducen la liberación de IL-1  $\alpha$ , TNF  $\alpha$  y GM-CSF .

**Inmunidad celular:** los diferentes tipos de acné, leve a severo, parecen estar relacionados con el grado de reacción de hipersensibilidad retardada del paciente. Los linfocitos de pacientes con acné muestran hiperreactividad contra los antígenos del *P.acnes*.

**Inmunidad humoral y activación del complemento:** por inmunofluorescencia se comprueban depósitos de complemento e inmunoglobulinas en los vasos de la dermis cercanos a las lesiones de acné. Tanto el contenido de los comedones como el mismo *P.acnes* pueden activar el complemento por vía clásica o alterna. La presencia de complemento es necesaria para la iniciación de liberación de hidrolasas por el neutrófilo. El nivel de anticuerpos anti *P.acnes* se correlaciona con el grado de inflamación del acné.

**Defensinas:** son péptidos antimicrobianos (PAM). Forman parte del sistema inmune innato de la piel. Los localizados en la capa córnea contribuyen con la resistencia de la piel normal a la infección. En el epitelio lesional y perilesional hay una sobreexpresión de defensina  $\beta$  2.

**Neuropéptidos:** la exacerbación de las lesiones de acné luego de episodios de estrés emocional plantea la posibilidad que factores neurogénicos, como los neuropéptidos, intervengan en su fisiopatogenia. La sustancia P (SP) promueve tanto la diferenciación como la proliferación de las glándulas sebáceas. También induce la expresión de endopeptidasa neutra, una potente enzima que degrada neuropéptidos, en las células germinativas de las glándulas sebáceas y de selectina E en las vénulas perisebáceas: la piel de la cara posee una rica inervación y los pacientes con acné tienen incrementadas las fibras que contienen SP, así como mastocitos liberadores de histamina SP incrementa la proliferación de mastocitos a través de la sobreexposición del “stem cell” en los fibroblastos. Cuando la SP estimula la degranulación del mastocito, este libera IL-6 y TNF- $\alpha$ , las cuales a su vez, favorecen la expresión de factor de crecimiento neural en las glándulas sebáceas. Además en la piel acneica hay una fuerte expresión de endopeptidasa neutra en las glándulas sebáceas y de selectina-E en las vénulas de la periferia de las mismas, comparado con piel no afectada.

---

## CLASIFICACION

De acuerdo a la presencia de lesiones de retención y a las inflamatorias, y según la severidad de las mismas; se acepta la clasificación del G.L.E.A. (Grupo Latinoamericano de Estudio del Acné- Marzo 2005).

### **Acné Comedónico**

#### **Acné Pápulopustuloso**

- Leve
- Moderado
- Severo

#### **Acné Nóduloquístico**

- Moderado
- Severo

#### **Formas especiales**

- Acné conglobata
- Acné Fulminans

#### **Variantes**

- Acné escoriado
- Acné neonatal
- Acné infantil
- Acné prepuberal
- Acné del adulto
- Acné cosmético
- Acné mecánico o friccional
- Acné ocupacional
- Acné inducido por fármacos

## **Lesiones de retención**

### **1. Acné comedónico**

Se caracteriza por la presencia de comedones abiertos, clásicos puntos negros. Corresponden a una dilatación del folículo sebáceo, su superficie es oscura casi negra, debido a la melanina, de 1 a 2 mm., pudiendo extraer su contenido a partir de la compresión lateral de la lesión.

Se observan también comedones cerrados con un orificio apenas perceptible, que son elementos de 1 a 3 mm. de diámetro, superficie blanca, cubierto por epidermis.

Ambas lesiones constituyen la base del acné, a partir de las cuales se producen los fenómenos inflamatorios posteriores

---

## Lesiones inflamatorias

### 2. Acné pápulo - pustuloso

Se caracteriza por la presencia de pápulas, de 1 a 5 mm. de diámetro, rojas, sensibles ; y pústulas, que se observan como conos blancos, que asientan sobre una base dura. Puede ser :

- Leve
- Moderado
- Severo

### 3. Acné nódulo quístico

En el cual se observan nódulos que son : lesiones inflamatorias de más de 5 mm. de diámetro y quistes, según su gravedad se distinguen las siguientes formas:

- Moderado
- Severo

## 4. Formas especiales

### Acné conglobata:

Es una afección grave, inflamatoria, crónica y severa, que junto con la hidradenitis supurativa, la perifoliculitis capitis abscediens y suffodiens y el sinus pilonidal, conforman la tétrada de oclusión folicular. Estos cuadros pueden asociarse en un mismo paciente y suelen tener carácter familiar.

Generalmente, afecta a pacientes de sexo masculino, adultos, entre 18 y 30 años de edad.

Frecuentemente, aparece de “novo”, aunque en ocasiones es precedida por la forma pápulo-pustulosa.

Las lesiones exceden las localizaciones habituales del acné vulgar, comprometiendo el cuello, miembros superiores, abdomen, glúteos, axilas, ingle y periné.

El cuadro clínico se caracteriza por comedones, la mayoría de ellos con múltiples aperturas, pápulo-pústulas, nódulos y quistes. Es característico que muchas de estas lesiones (más del 25%) evolucionen hacia formas muy inflamatorias, intensamente dolorosas y con una tendencia importante a la supuración, habitualmente de tipo seropurulento o mucoide, con un mal olor característico. En ocasiones, estas lesiones se ulceran y extienden hacia la periferia, con un área de curación central, diseccionan el tejido subcutáneo y forman tractos fistulosos múltiples. Las cicatrices pueden ser irregulares, atróficas o queloideanas, formar bridas y “puentes”, tendiendo a ser desfigurantes.

El acné conglobata muchas veces se acompaña de anemia normocítica normocrómica, leve leucocitosis y aumento de la eritrosedimentación.

Algunas lesiones pueden ser estériles, mientras que en otras se constata la presencia de estafilococos coagulasa positivos, negativos y/o estreptococos.

La colonización bacteriana es secundaria a la obstrucción folicular.

### Acné fulminans:

Es una forma aguda, severa e infrecuente, propia de varones en la segunda década de la vida, generalmente sin antecedentes familiares de la enfermedad.

Se inicia en forma súbita, con lesiones pustulosas, flemonosas, sinus, tractos, que evolucionan a úlceras necróticas, con secreción purulenta, dolorosas, que originan costras hemorrágicas y cicatrices residuales severas. La presencia de comedones, pápulo-pústulas o quistes es infrecuente. Las lesiones se localizan en tórax, hombros y dos tercios superiores de

---

la espalda, con afectación facial variable y, en general, menos intensa.

El estado general está alterado: fiebre, malestar, astenia, anorexia, pérdida de peso y adenopatías.

En los estudios de laboratorio pueden hallarse eritrosedimentación acelerada, anemia, leucocitosis con neutrofilia, hematuria microscópica.

Se ha descrito asociado a alteraciones cutáneas y sistémicas; las más frecuentes son: mialgias difusas, miositis, artralgias, artritis no destructivas. Las articulaciones afectadas con mayor frecuencia son las caderas y rodillas. En otras oportunidades se asocia a síndrome de hiperostosis adquirida, desorden inflamatorio crónico de los huesos, de etiología desconocida, acompañado de hiperostosis circunscripta y lesiones osificantes en sitios de inserción ligamentaria y tendinosa, junto con artritis erosiva o no erosiva; las lesiones predominan en región esternocostoclavicular (80%) y menos frecuentemente en columna y cadera.

Las manifestaciones osteoarticulares relacionadas con estos procesos se han agrupado bajo el acrónimo de SAPHO (sinovitis, acné, pustulosis, hiperostosis, osteítis), entidad caracterizada por la presencia de dermatosis pustulosa y lesiones osteoarticulares; los huesos comprometidos muestran hiperostosis, osteomielitis aséptica o artritis, en la pared torácica anterior, articulación sacroilíaca y/o huesos largos.

La presencia de quistes osteolíticos múltiples puede ser detectada por una hipercaptación de isótopos radioactivos en gammagrafías óseas.

Otras alteraciones que pueden asociarse son: hiperreactividad de médula ósea, osteoporosis, espondilitis, nefropatías, eritema nodoso y acropustulosis.

La causa no está bien establecida, la hipótesis más sostenida indica una reacción inmunológica desencadenada ante la presencia del *P. acnes*, algunos autores mencionan una predisposición constitucional genéticamente determinada.

Tratamiento: metilprednisona oral, 0,5 a 1 mg/kg/día, con disminución progresiva de la dosis y antibióticos (tetraciclinas y derivados utilizados habitualmente para acné), en ocasiones se asocia antiinflamatorios no esteroides (ej. ibuprofeno).

Luego de controlado el proceso inflamatorio, se continuará con los tratamientos habituales, de acuerdo a las características clínicas de las lesiones resultantes.

Cabe destacar que ha sido descrito el desencadenamiento de este cuadro, al utilizar isotretinoína en pacientes con acné.

## 5. Variantes de acné:

### Acné excoriado:

Acompañan al acné clásico y frecuentemente predominan sobre las lesiones típicas del acné. Se caracterizan por áreas inflamadas y excoriadas, algunas cubiertas por costras superficiales. Los pacientes no pueden resistir la intolerable necesidad de “toquetear” las lesiones típicas de acné, poniendo de manifiesto una conducta obsesiva y/o psiquiátrica

Es necesario hacer el diagnóstico diferencial con las excoriaciones neuróticas aunque el límite de separación a veces es dificultoso. En general los pacientes cuya enfermedad de base es el acné responden bien al tratamiento aunque en algunos casos pueden dejar secuelas cicatrizales.

### Acné neonatal:

Se presenta desde el nacimiento hasta los primeros 3 meses de vida; más del 20% de los recién nacidos pueden estar afectados.

Predomina en varones, en proporción de 5 a 1.

---

El cuadro es leve y transitorio, de localización más frecuente en frente y mejillas con lesiones no inflamatorias; ocasionalmente pueden observarse pápulas y pústulas.

La patogenia no está del todo aclarada. Algunos autores responsabilizan a las glándulas suprarrenales neonatales, que por su hiperactividad producirían cantidades significativas de sulfato de dehidroepiandrosterona (SDHEA), la cual a su vez estimularía las glándulas sebáceas. Por otro lado, en los varones en los primeros meses de vida hay niveles prepuberales de hormona luteinizante y por consiguiente de testosterona; esto podría ser responsable del fuerte predominio en el sexo masculino.

El cuadro evoluciona generalmente en forma espontánea, sin dejar secuelas cicatrizales y habitualmente no requiere tratamiento.

Debe ser diferenciado de la pustulosis cefálica neonatal, donde la malassezia furfur está involucrada. El mismo cursa con lesiones pápulo-pustulosas agudas pero no se observan comedones.

Las formas comedonianas pueden ser tratadas cuidadosamente con tretinoína a muy baja concentración. Para las formas inflamatorias de acné, la eritromicina base al 4% y el peróxido de benzoilo al 2.5% en forma tópica han demostrado buena tolerancia.

#### Acné infantil:

Comienza aproximadamente entre los 3 y 6 meses de vida. Al igual que en el acné neonatal predomina en varones. Puede ser atribuido a que desde el nacimiento hasta el primer año de vida, se constatan en el sexo masculino valores puberales de hormona luteinizante y consecuentemente, de testosterona. Además, las glándulas suprarrenales tanto en varones como mujeres son inmaduras, produciendo niveles elevados de DHEA. Luego del primer año estos niveles se mantienen normales hasta la pubertad.

El acné infantil habitualmente se resuelve entre el primer y segundo año de vida. En algunos casos se registran antecedentes de acné en la familia.

Clínicamente puede presentar lesiones de acné superficial no inflamatorio e inflamatorio con pápulas y pústulas. Rara vez se desarrollan nódulos y quistes.

En las formas severas o persistentes debe descartarse patología hormonal subyacente.

En estos casos es necesario evaluar al paciente clínicamente y por estudios de laboratorio, radiológicos, ecográficos, tomografía computada y resonancia magnética nuclear, para descartar entre otros: pubertad temprana, hiperplasia suprarrenal congénita, tumores benignos o malignos de origen gonadal, hipofisario ó hipotalámico y síndrome de Cushing.

Los exámenes de laboratorio para detectar estas alteraciones incluyen: dosaje de cortisol plasmático, testosterona total y libre, sulfato de dehidroepiandrosterona, 17hidroxiprogesterona, gonadotropinas (FSH y LH) androstenediona y prolactina.

El tratamiento es local; si no se logra el control clínico o en casos severos pueden utilizarse antibióticos por vía bucal, en especial eritromicina de 250 a 375mg./día.

En casos muy severos de acné quístico y recalcitrante se indica isotretinoína.

En una importante revisión publicada recientemente se establece como dosis de 0,2 a 1.5 mg./kg./día monitoreando cuidadosamente al paciente por los importantes efectos colaterales de la isotretinoína.

#### Acné prepuberal:

Forma poco frecuente, se presenta antes de los 8 años en mujeres y 9-10 años en varones.

Algunos pacientes refieren antecedentes hereditarios.

Se le atribuye en la mayoría de los casos un origen hormonal, debiendo descartarse patología de las glándulas suprarrenales como adenomas o carcinomas, enfermedad de Cushing, hiperplasia



adrenal congénita o hiperandrogenismo funcional adrenal.

Tanto ovarios como testículos pueden presentar tumores benignos o malignos, pero la causa más frecuente en las niñas es el síndrome de ovario poliquístico, habitualmente asociado a insulino resistencia.

Comienzan con comedones abiertos de localización medio-facial; las lesiones inflamatorias son más tardías.

El síndrome de Apert es una afección congénita caracterizada por la sutura prematura de los huesos craneanos y de las epífisis de manos y pies que se acompaña de acné prepuberal severo y buena respuesta al tratamiento con isotretinoína.

Cuando el acné temprano se asocia a talla aumentada, agresividad y retardo mental se debe pensar en una anomalía cromosómica de tipo XYY, para lo cual está indicado efectuar un exámen del cariotipo.

#### Acné del adulto:

Presente en personas mayores de 25 años; el 8% de los adultos entre 25-34 años y el 3% de los adultos entre 35-44 años pueden padecerlo.

Se requieren más estudios de prevalencia para certificar su mayor frecuencia en mujeres, la observación diaria refleja predominio de consultas femeninas.

Generalmente es de grado leve a moderado, las lesiones son de localización facial, en particular en la región peribucal, mejillas y áreas mandibulares.

Puede presentarse en pacientes sin antecedentes de acné, o ser un cuadro persistente, desde la adolescencia. Fueron encontradas tasas de excreción de sebo significativamente mayores en mujeres con acné persistente en comparación con casos de acné de aparición post-adolescente.

La presencia de alteraciones hormonales subyacentes fue muy estudiada y es un tema controvertido.

Una evaluación clínica exhaustiva y exámenes de laboratorio con perfil hormonal está indicado en los siguientes pacientes:

Acné de aparición súbita.

Cuando el cuadro se encuentra asociado a irregularidades menstruales, obesidad, fertilidad reducida, resistencia insulínica, Síndrome S.A.H.A. (seborrea, acné, hirsutismo, alopecia).

Aquellos con escasa respuesta al tratamiento convencional.

Pacientes con recaídas al poco tiempo de finalizar el tratamiento con isotretinoína.

Los test de laboratorio indicados en estos casos incluyen: dosaje de testosterona total y libre, sulfato de dehidroepiandrosterona (SDHEA), prolactina, 17hidroxiprogesterona, índice hormona luteinizante-folículo estimulante (FSH-LH), delta4androstenediona, T3, T4, TSH.

El síndrome de ovario poliquístico es la patología más frecuente en mujeres con alteraciones hormonales y acné tardío.

La conversión local de testosterona en dehidrotestosterona por acción de la 5-alfa reductasa está aumentada en la piel afectada de pacientes con acné y ha sido propuesto que el metabolismo local de andrógenos dentro de la glándula sebácea es importante en el desarrollo de acné.

Mujeres con acné que presentan niveles normales de andrógenos circulantes, tienen niveles aumentados de andrógenos derivados de los tejidos 3alfa-androstanediol y glucuronide androsterona. Esto sostiene el concepto que los andrógenos tisulares juegan un rol en la patogénesis del acné en la mujer.

---

El uso de cosméticos, fármacos, y el stress no demostraron ser factores etiológicos; sí pueden actuar como exacerbantes en pacientes predispuestos. Desde el punto de vista terapéutico hay que diferenciar si se trata de un cuadro asociado a una endocrinopatía, en este caso se trata en forma conjunta con el endocrinólogo o ginecólogo. Cuando el acné representa una mayor sensibilidad periférica con andrógenos normales, además del tratamiento tópico convencional está indicado el uso de terapéutica hormonal. Puede utilizarse el acetato de ciproterona con etinilestradiol, la espironolactona, flutamida y recientemente se ha incorporado la drospirenona.

#### Acné cosmético:

Son provocadas por la aplicación tópica de cosméticos o cosmeceúticos.

Afectan a cualquier edad y con mayor frecuencia al sexo femenino. El cuadro clínico se caracteriza por comedones con predominio de los cerrados, pápulas y pústulas.

Las sustancias que pueden producir este tipo de reacción son: lanolina (acetilada o etoxilada), coaltar y derivados, manteca de cacao, miristato de isopropilo, palmitato de isopropilo, azufre, escualeno, mica, brillantinas, geles y fijadores para el cabello, aceites con parafinas para alisar el cabello, ésteres de ácidos grasos (son comedogénicos el isopropil isostearato y el butilestearato), los pigmentos D y C rojo N° 2; 4; 6; 9; 19; 21; 27; 30; 33; 36.

Tratamiento: evitar el agente causal, tretinoína y antibióticos locales.

#### Acné mecánico o friccional:

Sería producido por una cornificación excesiva, debido a un trauma local persistente que se exagera si se acompaña de sudoración excesiva.

Las causas pueden ser uso de vinchas, cascos, jabones con compuestos abrasivos y fricción vigorosa y excesiva, prendas de lanas y/o fibras sintéticas ajustadas (bufandas, poleras) o el violín cuando presiona debajo del borde maxilar.

Las lesiones son de naturaleza inflamatorias (pápulas y pústulas).

El tratamiento consiste en eliminar el factor causal, tretinoína local y alfa-hidroxiácidos.

#### Acné ocupacional:

##### A) Cloroacné:

El cloroacné es una erupción acneiforme inducida por la manipulación o por contacto inhalatorio de productos que contienen compuestos aromáticos halogenados. Los compuestos fluorados que más comúnmente provocan este cuadro son los cloronaftalenos, clorofenoles y clorobenzenos que se encuentran en insecticidas, herbicidas, fungicidas, etc.

Los signos de intoxicación se manifiestan a nivel mucocutáneo y sistémico.

Es característico la presencia de comedones abiertos, cerrados y quistes que pueden ser de diversos tamaños. Pueden observarse hiperpigmentación, hipertrichosis, hiperhidrosis palmoplantar, conjuntivitis y blefaritis.

Las lesiones cutáneas no son muy inflamatorias, pero sí extendidas.

Puede existir compromiso hepático, nervioso y respiratorio.

El tratamiento dermatológico es difícil por la extensión del cuadro. Está indicado el uso de retinoides tópicos y la cauterización de los quistes. La utilización de isotretinoína no brinda beneficios.

##### B) Por aceites minerales:

Es una erupción acneiforme producida por aceites minerales utilizados como lubricantes, antioxidantes o refrigerantes, derivados del petróleo crudo. Actualmente su observación es menor debido al mejoramiento de las condiciones laborales y de higiene industrial.

---



Clínicamente se observan pápulas y pústulas foliculares; en las formas más severas se presentan forúnculos que curan dejando cicatrices.

Esta foliculitis generalmente aparece en áreas cubiertas como los muslos, donde el producto entra en contacto con ropas impregnadas con el mismo.

Acné inducido por fármacos:

Se caracteriza por monomorfismo lesional constituido por pápulas eritematosas foliculares y pústulas. En ocasiones puede existir prurito.

Pueden ser producidos por corticoides tópicos, especialmente fluorados y por la administración sistémica de drogas (Tabla 1)

Se presenta a cualquier edad y se localiza en sitios que exceden las áreas afectadas por el acné vulgar, por ejemplo la superficie de extensión de los miembros. Los individuos con predisposición constitucional a padecer acné, son los que presentan mayor riesgo.

La terapéutica consiste en suprimir la droga causal y prescribir los tratamientos local y sistémico convencionales para acné.

**Tabla 1**

	CORTICOIDES
	ACTH
	ESTEROIDES ANABOLIZANTES
HORMONAS	GONADOTROFINAS
	ANDRÓGENOS
	CONTRACEPTIVOS (NORGESTREL, NORETINDRONA)
	PROGESTERONA
	VITAMINA A
	RIBOFLAVINA (B2)
VITAMINAS	CIANOCOBALAMINA (B12)
	PIRIDOXINA (B6)
	CALCIFEROL (D) alta dosis
HALÓGENOS	BROMO
	YODO
	DIFENILHIDANTOÍNA
ANTIPILEPTICOS	FENOBARBITAL
	TRIMETADIONA
	TROXIDONA
	ISONIACIDA
TUBERCULOSTATICOS	RIFAMPICINA
	CARBAMACEPINA
	FENOTIAZINA
	DIAZEPAM
	HALOPERIDOL
PSICOFÁRMACOS	HIDRATO DE CLORAL
	SALES DE LITIO
	AMINEPTINA
ANTIBIÓTICOS	ETIONAMIDA
	DIMETILCLORTETRACICLINA
	ACTINOMICINA D
	PSORALENOS (+ UVA)
	PROPANOLOL
OTROS	DISULFIRAM
	TIOUREA
	TIOURACILO
	HALOTHANE
	CICLOSPORINA
	AZATIOPRINA
	SALES DE ORO
	QUINIDINA
	QUININA
	CETUXIMAB

## HISTOPATOLOGIA

Las características histopatológicas del acné, varían según las distintas formas clínicas. Las lesiones se desarrollan a partir de los folículos sebáceos. El conducto pilosebáceo tiene una estructura epidérmica, la parte superior es el acroinfundíbulo similar a la epidermis continua y la parte inferior que es el infrainfundíbulo, que corresponde a las cuatro quintas partes del conducto folicular, y que se caracteriza por tener escasas capas de células queratinizadas, que descaman hacia la luz, estrato granuloso discreto y a veces con exceso de glucógeno. El infrainfundíbulo es el lugar donde comienza el proceso histopatológico del acné.

El microcomedón, precede las lesiones clínicas del acné y es un término histopatológico. Es la lesión más precoz y se caracteriza por una moderada distensión del folículo producida por la descamación de las células queratinizadas, con una angosta apertura folicular en la epidermis, casi imperceptible. A medida que se desarrollan los comedones la glándula sebácea se atrofia y llega a desaparecer.

En el comedón cerrado, el grado de distensión folicular está aumentado y toma un aspecto de estructura quística compacta, con un contenido espeso, constituido por restos de queratinocitos, pelos y bacterias. La pigmentación oscura, casi negra que caracteriza al comedón abierto es melanina, producida en la porción apical del epitelio del comedón y transferida a los queratinocitos.

Los comedones abiertos, tienen un canal folicular más ancho y un ostium folicular más distendido. Las glándulas sebáceas son atróficas o están ausente. Alrededor del folículo existe un leve infiltrado de células mononucleares perivascular.

Con el progreso de la afección aumenta el adelgazamiento de la pared folicular y se produce la ruptura que permiten el paso a la dermis del contenido constituido por queratinocitos, pelos y bacterias. Este es altamente inmunogénico, e induce la respuesta inflamatoria. En el infiltrado focal inicial perivascular y periductal, las células predominantes son los linfocitos T CD4<sup>+</sup>. Las células endoteliales de los vasos sanguíneos periductales expresan altos niveles de moléculas de adhesión vascular como V-cam y E-selectina. En la fase aguda los neutrófilos constituyen la pústula.

En las fases tardías, las lesiones inflamatorias están constituidas por un infiltrado celular crónico, compuesto por linfocitos, macrófagos y algunas células gigantes. En casos muy severos con lesiones inflamatorias se observan granulomas por cuerpo extraño, que engloban al folículo y que ocasionan lesiones cicatrizales.

## DIAGNOSTICO DIFERENCIAL

El acné habitualmente, no presenta dificultades diagnósticas. Sin embargo, en ocasiones, el cuadro clínico puede generar cierta dificultad, para diferenciarlo de otras patologías, algunas de ellas muy frecuentes en la práctica diaria.

Comenzaremos a describir los diagnósticos diferenciales que pueden presentarse en la práctica diaria.

### **Rosácea**

La rosácea, se observa con mayor frecuencia entre la tercera y la sexta década de la vida, en individuos de piel clara y ascendencia céltica, con mayor incidencia en las mujeres. Habitualmente, no se encuentran comedones. Es una enfermedad inflamatoria centroracial con la aparición sucesiva, o simultánea de telangiectasias, pápulas y pústulas, siguiendo un curso

evolutivo crónico, en el que alternan períodos de empeoramiento y remisión. Puede observarse edema persistente, especialmente en las mejillas y el entrecejo, probablemente causado por una anomalía subyacente de los linfáticos.

La rosácea presenta también un componente ocular que comprende manifestaciones menores y mayores, desde blefaroconjuntivitis hasta queratitis severas.

En los varones se puede producir, con mayor frecuencia que en las mujeres, un rinoforma, en las etapas avanzadas de la enfermedad.

### **Dermatitis seborreica**

Se presentan como lesiones eritematoescamosas, algunas pápulas en pliegues nasolabiales y la frente. Se pueden observar lesiones similares en la región del pecho y la espalda, axilas, ingles y el cuero cabelludo. Es común el hallazgo de *P. Ovale*. No se encuentran comedones.

### **Sicosis de la barba**

Es una dermatosis poco frecuente, se la observa más a menudo en afrocaribeños.

Se caracteriza por la presencia de pápulas o pústulas de color rojizo en el área de la barba, con tendencia a la cronicidad, que ocasionalmente pueden dejar cicatrices hipertróficas.

### **Elastoidosis a quistes y comedones (Favre-Racouchot)**

Es una variante de la elastoidosis actínica senil. Afecta preferentemente a varones adultos. Las lesiones se localizan en áreas zigomáticas, periorbitarias y nasal, (zonas crónicamente expuestas al sol). Se caracteriza por la presencia de numerosos comedones abiertos, muchas veces agrupados, junto con pequeños quistes de coloración amarillenta. La formación de las lesiones se debe a la intensa elastosis solar de estas zonas.

### **Foliculitis**

Son procesos inflamatorios del folículo piloso, que pueden estar desencadenadas por diferentes agentes: gram negativos, *staphylococcus aureus*, *staphylococcus epidermidis*, *demodex folliculorum*, *candida sp*, *pityrosporum*. Clínicamente se presentan como pápulas, eritematosas, pústulas, a veces pruriginosas, que asientan en cara, cuello y tronco superior

### **Infección por el virus de la inmunodeficiencia humana (HIV)**

Los pacientes con infección por HIV pueden presentar diversos exantemas acneiformes, incluyendo la foliculitis eosinofílica que se presenta como una erupción crónica pruriginosa, amicrobiana, diseminada en cara, cuello, tronco, parte proximal de brazos. Semiológicamente, son pápulas y papulopústulas foliculares y no foliculares. Histológicamente, se observa pústulas en el infundíbulo folicular con infiltración de eosinófilos. Se acompaña de eosinofilia y leucocitosis en sangre periférica.

### **Quistes de millium**

Se presentan pequeñas lesiones blanquecinas, especialmente en los párpados o el área infraorbital. La milia no evoluciona hacia lesiones inflamatorias. A diferencia de los comedones

---



cerrados, con los que son frecuentemente confundidos, no se acompañan de fenómenos inflamatorios, excepto en el caso de que sean manipulados.

### **Dermatitis perioral**

Esta patología se produce en mujeres de 25 a 40 años de edad, quienes presentan un leve exantema pruriginoso, particularmente alrededor de los labios, pero en ocasiones alrededor de la nariz y los ojos. Las lesiones son monomórficas, compuestas por pequeñas pápulas inflamatorias, y ocasionalmente pústulas, pero sin comedones

### **Foliculitis necrótica (acné necrótico)**

No es un verdadero acné. Se observa en mujeres entre 30 y 60 años de edad. Localiza en cara, preferentemente en el límite de la implantación pilosa (frente y nariz). Comienza como una pápula que rápidamente, necrosa su centro, dejando una cicatriz varioliforme característica.

### **Angiofibromas**

Suele presentarse en la segunda infancia.- adolescencia, son pápulas rojizas de 2 a 3 mm, de diámetro, localizan preferentemente en área centrofacial

---

## TRATAMIENTO

### **Tratamiento tópico**

El tratamiento tópico del acné está indicado en pacientes con lesiones no inflamatorias y aquellos con acné inflamatorio leve o moderado.

#### **Peróxido de benzoilo**

Compuesto orgánico relacionado con el peróxido de hidrógeno que posee un elevado poder antioxidante, lo que le confiere un gran poder antibacteriano. Tiene propiedades queratolíticas, comedolíticas, seboreguladoras y antiinflamatorias. Reduce e inhibe la catidad de *P. acnes* y por lo tanto la concentración de ácidos grasos libres. Se usa en acné leve o moderado inflamatorio y no inflamatorio. Las fórmulas preparadas en gel micronizadas se toleran mejor. El peróxido de benzoilo es la mejor opción para la prevención y manejo de la resistencia bacteriana.

Se lo puede combinar con ácido retinoico, eritromicina y/o clindamicina.

Se lo usa al 2.5%, 5%, 10% y 20% en jabones.

Efectos secundarios: dermatitis irritativa y en raros casos dermatitis de contacto alérgica.

Debe evitarse la exposición solar.

**Acido salicílico:** se lo usa por su efecto astringente y queratolítico.

**Alfa-hidroxiácidos:** ácido glicólico: produce disminución de la cohesión epidérmica en las capas más bajas del estrato córneo. Su utiliza en distintos vehículos: emulsión, loción; en concentraciones del 5 al 10% y del 30 al 70% para “peeling”.

**Antibióticos tópicos:** se prescriben en loción, gel o crema. Se aplican 2 veces por día. Su mayor efecto terapéutico se logra entre las 6 y 8 semanas de uso. A igual concentración del principio activo su eficacia terapéutica en orden decreciente es loción, gel y crema. Su acción es bacteriostática y antiinflamatoria. Se obtiene mejores resultados cuando se asocian al tratamiento peróxido de benzoilo o tretinoína. Preferimos como primera elección la eritromicina base en vehículo hidroalcohólico a una concentración del 2 o 4%. Carece de efectos secundarios, se puede utilizar en el embarazo.

La clindamicina como fosfato al 1%. Puede ocasionar dermatitis de contacto y se han descrito casos de colitis pseudomembranosa. La actividad terapéutica local fue descrita por primera vez en 1976 por Resh y Stoughton.

Los antibióticos tópicos pueden desarrollar resistencia bacteriana cuando se aplican durante un lapso prolongado al *P. acnes* y la flora cutánea aeróbica (*staphylococcus epidermidis*).

#### **Retinoides**

Son sustancias que constituyen un grupo de compuestos capaces de producir respuestas biológicas por conjugación a un determinado tipo de receptores activadores, cuyos ligandos clásicos serían el retinol-vitA y/o el ácido retinoico.

Los receptores nucleares del ácido retinoico pertenece a la superfamilia de los receptores de hormonas esteroideas, tiroxina y vitamina D que actúan sobre los factores que aumentan la transcripción génica y se caracterizan por tener la misma secuencia de aminoácidos en la zona que se une al DNA.

---

Se clasifican en:

- ✓ Retinoides no aromáticos: tretinoína-isotretinoína.
- ✓ Retinoides monoaromáticos: etretinato-acitretin.
- ✓ Retinoides poliaromáticos: aratinoides (usados para liquen plano y descartado por efectos adversos).

Los retinoides de 1ra. y 2da. generación contienen una serie de lazos que les confiere una gran flexibilidad estructural y la posibilidad de actuar con múltiples receptores. Esta capacidad de interconversión, la ausencia de selectividad por un tipo de receptor particular y la gran variedad de receptores explican el impacto de los retinoides sobre una gran cantidad de eventos y funciones biológicas.

Mecanismo de acción

Depende de la acción que ejercen sobre receptores nucleares específicos: antiproliferativos, modulación de crecimiento y diferenciación epidérmica, promoción de proliferación celular en epidermis normal y normaliza hiperproliferación epidérmica, inducción y modulación de expresión de factores de crecimiento y sus receptores, estimula inmunidad celular y humoral aumentando la producción de linfocitos T helper, efecto antiinflamatorio al inhibir la expresión de leucotrieno B<sub>4</sub>, óxido nítrico y TNF alfa.

Acciones farmacológicas

- Actividad sebolítica
- Mantenimiento y diferenciación epitelial
- Melanotropismo
- Actividad antiinflamatoria
- Síntesis de matriz dérmica
- Quimioprevención del cáncer
- Morfogénesis
- Inmunomodulación
- Angiogénesis

### **Retinoides que se emplean en acné**

Tretinoína

Es un derivado natural de vitamina A de primera generación; principal metabolito del retinol.

Mecanismo de acción: produce queratolisis indirecta mediante la estimulación del epitelio queratinizado, colabora en angiogénesis y depósito de colágeno, el aumento del flujo sanguíneo en el área aplicada, ayuda a resolver lesiones existentes y aumenta la llegada de otras drogas y la penetración de otros agentes tópicos.

Formas de uso: Su penetración tras la aplicación tópica depende de la zona cutánea en que se administre y del tipo de formulación, siendo superior para las soluciones.

---



Formulaciones: gel, crema y soluciones en concentraciones variadas de 0.025, 0.050, 0.075 y 0.1%. Pueden utilizarse liposomas, microesferas o microesponjas. El producto se utiliza de noche y es aconsejable el uso de fotoprotectores. Debe cuidarse el área perioral y periorbital.

Asociaciones: puede asociarse a antibióticos tópicos (eritromicina, clindamicina) y a peróxido de benzoilo.

Efectos adversos: eritema, prurito, xerosis, pástulas, descamación (es proporcional a la concentración usada y es más intensa en las dos primeras semanas), produce mayor sensibilidad a la luz solar y fotosensibilidad, ésta última relacionada con la disminución del grosor del estrato córneo.

### Adapalene

Es altamente lipolítico, lo que aumenta su penetración, afinidad y depósito en el órgano diana.

### Isotretinoína

Acido 13-cis-retinoico de 1ra. generación derivado del retinol y consiste en el isómero en forma cis del ácido retinoico. Su solubilidad, formulación, estabilidad, acción terapéutica, efectos secundarios y contraindicaciones, son análogos a los de la tretinoína, aunque con menor poder irritante. Se utiliza en gel al 0.05%.

Formas de uso:

- ✓ Se aplica en forma tópica en la zona a tratar.
- ✓ Se usa en gel tópico o crema al 0.1%.
- ✓ Se aplica una vez al día.
- ✓ Bajo poder irritante (puede usarse en zonas de sol, verano y atópico).

Asociaciones: puede asociarse con peróxido de benzoilo, antibióticos tópicos o sistémicos.

### Retinaldehído

Es una molécula precursora de ácido retinoico, prácticamente no produce irritación en la piel. Se lo usa en gel al 0.05%.

### Solución de Vleminckx

Compuesta por cal viva u óxido de calcio 16, azufre sublimado 25 y agua csp 100 cc., se aplica en fomentos de 20 minutos por la noche.

### Sulfacetamida sódica

Tiene acción antibacteriana y antiinflamatoria, puede asociarse a azufre.

---

## Tratamiento sistémico

### Antibióticos

Tetraciclinas: son antibióticos de amplio espectro con acción sobre cocos gram positivos y negativos, aerobios y anaerobios, impiden la síntesis proteica bacteriana. Los de primera generación (clorhidrato de tetraciclina) se absorben incompletamente en el tracto gastrointestinal, pueden ocasionar diarrea, náuseas y vómitos. Reducen su absorción medicamentos con hierro, zinc, calcio y antiácidos. Se ha comprobado que pueden ocasionar galactoxidad, disturbios vestibulares (mareos, ataxia, vértigo), infección secundaria (candidiasis vaginal, foliculitis por gram negativos), hipertensión endocraneana, pigmentación, ulceración esofágica, pancreatitis, reacciones cutáneas y teratogénesis. Debe evitarse en embarazadas y niños menores de 10 años, ya que puede inhibir crecimiento del esqueleto del feto y decoloración de dientes.

Dosis: 1 g./día.

Minociclina: tiene menos efectos indeseables gastrointestinales, tiene alta absorción proximal, puede administrarse con las comidas y con leche o derivados sin interferir su absorción. Se ha descrito síndrome Lups Eritematoso Sistémico (LES) simil, inducido por minociclina, provoca más frecuentemente disturbios vestibulares. Puede ocasionar fototoxicidad, hepatitis autoinmune e hiperpigmentación.

Dosis: 100-200 mg./día.

Limeciclina: segunda generación. Tiene menos efectos adversos y gastrointestinales.

Dosis: 150-300 mg./día.

Doxiciclina: puede ingerirse con alimentos, ocasiona menos efectos adversos gastrointestinales que las tetraciclinas de primera generación. Como efecto adverso es fotosensibilizante y produce foto-onicosis.

Dosis: 100-200 mg./día.

Eritromicina-Azitromicina: reduce la proliferación de *P. acnes* y tiene actividad antiinflamatoria. Una creciente resistencia antimicrobiana a este antibiótico y otros macrólidos limitan su uso a casos donde las tetraciclinas están contraindicadas o no son toleradas. Su tolerancia es aceptable acompañándose en ocasiones de síntomas gastrointestinales, como náusea, vómito, dolor abdominal, diarrea y anorexia.

Dosis: 1g./día, administrada durante las comidas.

Trimetoprima-Sulfametoxazol: están indicadas cuando las anteriores no han tenido una buena respuesta. Efecto adverso severo necrosis epidérmica tóxica, depresión de médula ósea, fotosensibilidad.

Dosis: SMT: 800 mg./día, TMP: 160mg./día.

Dapsona: es bacteriostático, disminuye la respuesta quimiotáctica de polimorfos nucleares. Como efectos adversos produce hemólisis, metahemoglobinemia, erupciones cutáneas (eritema multiforme, eritema nudoso, dermatitis exfoliativa, necrosis epidérmica tóxica, fotosensibilidad, hepatotoxicidad, nefrotoxicidad, psicosis, neuropatía sensitivo-motora y agranulocitosis). Se recomienda pedir hematología completa antes del tratamiento y luego semanal. Una vez estabilizada la dosis se pide cada 2/3 semanas. Solicitar perfil hepático y renal, glucosa-d-fosfato deshidrogenasa, en pacientes de raza mediterránea y negra. Dosis: 100 mg./día asociarlo con 1 g. de vitamina C.

---



## Resistencia bacteriana

El mecanismo de acción de los antibióticos no está muy claro y no es sólo su efecto antimicrobiano el que produce mejoría en los pacientes con acné. Con la terapia antibiótica, la población bacteriana disminuye tanto en el caso de *Staphylococcus aureus* como de *P. acnes*, por lo tanto, los antibióticos actuarían en el problema acnéico también por otros mecanismos: por ejemplo, se ha demostrado que disminuyen la quimiotaxis de polimorfonucleares aún a pequeñas dosis; además, actúan modificando tanto la vía alterna como la vía clásica del complemento e inhiben la síntesis de proteínas. Este proceso inflamatorio desencadenado puede ser inhibido por tetraciclinas o eritromicinas

El *P. acnes*, desempeña un papel importante en la patogenia del acné. A diferencia del estafilococo, el *P. acnes* no es un patógeno oportunista y rara vez causa infección, pero está implicado en el proceso inflamatorio del acné..

Hoy en día se sabe que el *P. acnes* no inicia el proceso pero por lo anteriormente expuesto, contribuye a desencadenar la inflamación que se verá traducida en la aparición de pápulas y pústulas.

Los tratamientos usados en el acné que interfieren en el crecimiento y/o metabolismo del *P. acnes* se pueden dividir en antibióticos y antimicrobianos no antibióticos.

El mecanismo de acción de los antibióticos tópicos no está aclarado suficientemente pero podría ser que actúen inhibiendo el crecimiento del *P. acnes* mediante un efecto antiinflamatorio directo.

Las primeras publicaciones que describieron la resistencia antibiótica del *P. acnes* fueron en Europa, Estados Unidos, Japón y Nueva Zelanda

En realidad, los métodos de laboratorio para probar la resistencia de *P. acnes* a los antibióticos no están accesibles en todo el mundo y las técnicas usadas son aún muy debatibles además de que es bien conocido el concepto de que los antimicrobianos pueden mejorar sustancialmente el cuadro clínico acnéico sin destruir a la bacteria.

A pesar de los problemas técnicos para demostrar esta resistencia bacteriana, hay una creciente evidencia según algunos autores de que la resistencia a *P. acnes* esté presente actualmente, y debe ser considerada como una de las posibles explicaciones para la falla de los antibióticos en los pacientes con acné

La resistencia a antibióticos en el acné ha sido descrita con el empleo tópico de clindamicinas y eritromicinas así como para tetraciclinas, eritromicinas y doxiciclinas sistémicas. Una hipótesis del porqué de la aparición de esta resistencia es el de realizar terapias prolongadas, donde, se pudo demostrar la aparición de este fenómeno entre las 12 y 24 semanas de tratamiento en pacientes que nunca habían recibido ningún tratamiento. El antibiótico que creó más resistencia tópica es la eritromicina, debido al uso continuado durante muchos años.

No obstante, la diferencia entre la resistencia a la eritromicina en comparación con la clindamicina es muy pequeña.

Para reducir este fenómeno se han agregado dos componentes activos que se asocian a la eritromicina, como ser el acetato de zinc que no hay en nuestro medio y el peróxido de benzoílo que inhiben la resistencia al *P. acnes*.

Lo anterior puede estar fuertemente influenciado por la solubilidad lipídica del peróxido de benzoílo. Desgraciadamente, la tecnología para cuantificación de las concentraciones intrafolliculares de agentes antimicrobianos no existe, por lo que las mediciones sobre efectividad antibacteriana deben llevarse a cabo por métodos indirectos como la reducción en la población de *P. acnes*.

En cuanto a las tetraciclinas, la minociclina parecería ser que es la que induce menos resistencia bacteriana.

No obstante, las minociclina que parecerían ser las que tienen menos resistencia, conviene recordar que es un antibiótico muy inestable en Agar a 34°C.

En cuanto a la prevención de resistencias por tratamiento local y la destrucción de cepas supuestamente resistentes a los antibióticos, es útil la combinación de peróxido de benzoilo y eritromicina o peróxido de benzoilo y clindamicina tópica y a nivel sistémico se ha observado que el uso de isotretinoína oral disminuye la resistencia al *P. acnes*.

## Isotretinoína

El ácido 13-cis-retinoico fue introducido en 1982.

### Farmacodinamia

Se absorbe por vía digestiva, aumenta su biodisponibilidad cuando se ingiere después de las comidas, alcanzando su máxima concentración en 2-4 hs.

Es altamente lipolítica y se une en plasma a albúmina (99%) sin depositarse en tejido adiposo.

Tiene 2 metabolitos principales: 4-oxo-tretinoína y 4 OH-isotretinoína.

Se excreta en heces y orina.

### Mecanismo de acción

Aún no se conoce exactamente su íntimo mecanismo de acción, pero actúa ligándose a receptores nucleares y celulares de ácido retinoico.

Reduce la secreción sebácea 80-90% luego de 12-16 semanas de tratamiento y 90% el volumen de la glándula

Inhíbe hiperqueratinización ductal disminuyendo la cohesión entre queratinocitos en el canal de excreción del folículo pilosebáceo.

Inhíbe crecimiento de *P. Acnes* en forma indirecta al alterar el microclima folicular. Del mismo modo actúa sobre bacilos Gram -.

Efecto antiinflamatorio e inmunomodulador: inhibe síntesis de PG y leucotrieno B4 y disminuye quimiotaxis de PMN.

### Indicaciones

acné severo, acné que no responde al tratamiento convencional, acné que deja cicatrices, dismorfofobias, foliculitis Gram -, resistencia antibiótica demostrada a *P. Acnes*, pioderma facial.

### Contraindicaciones

Absolutas: embarazo, lactancia, insuficiencia hepática severa, insuficiencia renal severa, hipervitaminosis A, hipersensibilidad a isotretinoína.

Relativas: hiperlipidemia (valores mayores a 800 mg/dl de triglicéridos en controles obliga a suspender el tratamiento por riesgo de pancreatitis aguda), diabetes mellitus.

En estos pacientes y otros de alto riesgo (obesidad, alcoholismo) se harán controles más frecuentes.

---



Dosis: 0.5-1 mg/kg/día hasta alcanzar una dosis total recibida de 120-150 mg/kg. Por debajo de estas dosis aumenta la posibilidad de recidiva. Es recomendable su ingesta con las comidas principales para aumentar su biodisponibilidad.

Es frecuente observar una exacerbación del acné entre la cuarta y sexta semana

Riesgo de recidiva

Factores predictivos:

- Edad: púberes y adolescentes jóvenes
- Lesiones extrafaciales
- Historia prolongada de acné (mas de 6 años)
- Tractos sinuosos y tejido de granulación
- Hiperandrogenismo.
- Tratamiento incompleto

Laboratorio: se debe solicitar antes de comenzar, durante el tratamiento, en forma mensual o bimensual y al finalizar el tratamiento: hemograma, hepatograma, lipidograma, test de embarazo. Actualmente se considera que si el análisis efectuado al mes del inicio de la terapia está dentro de los parámetros normales, no es necesario más controles.

Teratogenicidad

La isotretinoína es teratogénica, está contraindicada en el embarazo y se deben adoptar las medidas contraceptivas adecuadas en mujeres en edad fértil.

No se encuentran niveles teratogénicos de ningún metabolito ni de isotretinoína 14 días posteriores al tratamiento.

Puede autorizarse la concepción 1 mes después de finalizado el tratamiento.

Reglas de contracepción

- Un mes antes, durante y hasta un mes después posterior al tratamiento.
- Test de embarazo negativo previo (no más de 15 días).
- Comenzar tratamiento segundo o tercer día del ciclo.
- Uso simultáneo de 2 métodos anticonceptivos (oral y barrera)

Interacciones medicamentosas

- No debe administrarse en forma simultánea con Vitamina A
- No debe administrarse en forma concomitante con tetraciclina(aumenta riesgo de hipertensión endocraneana y pseudotumor cerebral)

Efectos adversos

Mucocutáneos: son dosis dependientes: queilitis, xerosis, epistaxis, fragilidad de la piel, sequedad vaginal, descamación palmoplantar, fragilidad ungueal, afinamiento del cabello, estimulación de tejido de granulación (raro), asociación con granuloma piógeno (raro).

Oftalmológicos: por disminución de secreción de glándulas de Meibomio: xeroftalmia, conjuntivitis, queratitis (raro), opacidad corneal (raro), ceguera nocturna (raro).

Musculoesqueléticos: mialgias (en particular en deportistas)

Osteoarticular: osteoporosis, cierre prematuro de epífisis de huesos largos, hiperostosis esquelética intersticial difusa, engrosamiento periosteal, afinamiento óseo.

Gastrointestinales: síntomas inespecíficos (raros)

Psiquiátricos: la isotretinoína ha sido asociada a trastornos emocionales, depresión y suicidio. No ha podido ser demostrada esta asociación pudiendo estos cuadros relacionarse al propio proceso dermatológico que afecta a edades con frecuentes inestabilidades emocionales. No obstante se enfatiza la necesidad de tener en cuenta este efecto potencial en pacientes de riesgo, con antecedentes personales o familiares de depresión.

Los efectos adversos más frecuentes son: queilitis 93%, xerosis, exfoliación, erupción eritematosa 90%, epistaxis 40%, irritación ocular 30%.

En ocasiones el acné, es la expresión de un hiperandrogenismo funcional idiopático periférico sin trastornos endocrinológicos, sin embargo, algunos casos justifican un estudio hormonal: trastornos del ciclo, obesidad, hirsutismo, alopecia androgénica, ausencia de respuesta al tratamiento.

Estos estudios nos permitirán diagnosticar aquellos pacientes en los que existe una producción aumentada de andrógenos ováricos o suprarrenales ya sea por trastornos funcionales (ovario micropoliquístico, hiperplasia suprarrenal) o aquellos en los que hay una patología orgánica (tumores)

Dichos estudios comprenden: testosterona total y libre, globulina de unión a hormonas sexuales (SHBG), dihidroepiandrosterona (DHEA), hormona estimulante de los folículos(FSH), hormona luteinizante(LH), prolactina, 17 alfa OH progesterona, ecografía .

¿Cuándo proponer un tratamiento hormonal?: cuando el acné está asociado a otros signos de hiperandrogenismo, acné resistente de la mujer, acné femenino de comienzo tardío.

Antiandrógenos: son moléculas que inhiben directamente, de forma competitiva la unión de dihidrotestosterona (DHT) a su receptor:

Flutamida: antiandrógeno puro ya que no posee ninguna otra actividad hormonal.

Acetato de ciproterona: impuro, pues posee otras actividades hormonales.

Espironolactona: impuro.

Acetato de ciproterona: es el antiandrógeno más potente. Posee efecto antigonadotrópico y antiandrógeno

Mecanismo de acción:

1. Efecto central:
  - a) Disminuye secreción de FSH y LH
  - b) A dosis de 50 mg/día 20 días por mes inhibe la función ovárica.

2. Efecto periférico: disminuye la tasa de andrógeno circulante.
  - a) Inhibe la unión de DHT a su receptor y del complejo DHT-receptor a la proteína de unión.
  - b) Disminuye la actividad de 5 alfa reductasa en la transformación de T en DHT.
3. Frena la acción de ciertas enzimas implicadas en la esteroidización córticosuprarrenal.

Indicaciones: mujer, hirsutismo y/o alopecia androgenética asociada, contraindicaciones metabólicas al etinilestradiol, acné severo, aún en ausencia de hirsutismo, como alternativa a isotretinoína

#### Esquemas terapéuticos:

25-50 mg./día asociado a estradiol para evitar desequilibrio hormonal: del día 5 al 25, 1 comp. 50 mg más 1 dosis de gel de estradiol percutáneo o 1 comp. de etinilestradiol. En el 60% de los casos este tratamiento se acompaña de amenorrea u oligomenorrea debido a atrofia endometrial. Para que este esquema sea totalmente contraceptivo el descanso no debe exceder los 8 días, haya o no menstruación.

2mg. acetato de ciproterona (CPA) más 50 mg. etinilestradiol 21 días/28. Esta asociación produce una mejoría clínica luego de un promedio de 1 año de tratamiento y una disminución precoz y durable de la secreción sebácea. A esta dosis CPA no posee efecto antiandrógeno y la asociación sería eficaz por la disminución de la función ovárica.

CPA 12.5 mg./día los 10-15 primeros días del ciclo más Diane 35<sup>®</sup> 21/28. Esto evitaría la amenorrea u oligomenorrea ya que el efecto remanente del CPA desaparece más allá del día 7. Por otra parte la baja dosis de CPA puede utilizarse ya que el efecto contraceptivo está asegurado por Diane 35<sup>®</sup>. Este esquema es muy interesante en caso de acné ya que la dosis de CPA de Diane 35<sup>®</sup> no siempre resulta eficaz y 50 mg. de CPA posee mayores efectos adversos y puede no ser necesario.

Efectos secundarios: astenia, depresión 6%, aumento de peso 5%, mastodinia 4%, trastornos del ciclo 4%, disminución de la libido 1%.

#### Espironolactona

Es una anti-aldosterona que posee asimismo una actividad antiandrógeno por doble mecanismo: disminución de biosíntesis de testosterona por inhibición de citocromo p450 e inhibición de la unión de DHT a su receptor.

Se liga principalmente a receptores mineralocorticoides pero también a los de andrógeno y progesterona.

No posee efecto antigonadotrópico.

#### Esquema terapéutico:

150-200 mg./día por 3 meses y posterior descenso.

50 mg./día y aumentar hasta 200 mg. según evolución clínica y mantener tiempo prolongado con la menor dosis eficaz.

---

Efectos adversos:

Hombres:

- ✓ ginecomastia
- ✓ impotencia

Mujeres:

- ✓ trastornos del ciclo
- ✓ mastodinia

Ambos:

- ✓ astenia
- ✓ nauseas
- ✓ vértigos

Indicaciones: acné resistente a tratamientos sistémicos no hormonales, alternativa a isotretinoína, mujer joven si no se quiere bloquear eje hipotálamo-hipofisario y no se desea provocar contracepción, contraindicaciones de estroprogestágenos, acné asociado a hirsutismo idiopático o a alopecia androgenética.

Estrógenos o estroprogestágenos

Han sido el principal tratamiento hormonal del acné femenino y se prescriben habitualmente bajo la forma de anticonceptivos orales. Asocian un estrógeno de síntesis, etinilestradiol a un progestágeno de síntesis. Estos últimos pueden clasificarse en 1ª, 2ª y 3ª generación, según su estructura más o menos próxima a la testosterona

Mecanismo de acción:

Aumenta la tasa de proteína transportadora de testosterona lo que reduce la fracción libre y disminuye la secreción de andrógenos ováricos.

Acción antiandrogénica directa en periferia debido a su afinidad por receptor de andrógenos

Esquemas terapéuticos

2mg. acetato de ciproterona más 0.035-0.050 mg. etinilestradiol.

etinilestradiol combinado con progestágenos de 3ª generación como norgestimate, desogestrol y gestodene o de 2ª generación como levonorgestrel.

3mg. de drospirinona más 0.030 mg. de etinilestradiol.

Todos estos esquemas se utilizan 21/28 días.

Indicaciones: acné leve o moderado en forma aislada, o, por lo general asociado a otros tratamientos tópicos o sistémicos.

---

## Tratamiento quirúrgico de cicatrices en acné

- Pautas pretratamiento
- Realizar una historia clínica completa con evaluación del fototipo de piel y antecedentes de cicatrización hipertrófica o queloidea.
- Profilaxis antiherpética.
- Investigar virus HIV y hepatitis.
- Supresión de retinoides orales un año antes.
- Preparación de la piel 30 a 90 días antes con ácido retinoico al 0.025 %.
- Mantener una óptima relación médico paciente explicando la posibilidad de la combinación secuencial de las técnicas para obtener resultados satisfactorios.
- Entrenamiento profesional.
- Evaluar el tipo de cicatriz para la elección de la modalidad quirúrgica.

### Tipo de cicatriz:

Pico de hielo (\*)  
Ondulada (\*)  
Sacabocado (\*)  
Hipertrófica  
Queloidea

(\*) más frecuentes.

**Pico de hielo:** cicatrices menores de 2 mm., profundas, que se extienden a la dermis o hasta el tejido subcutáneo. Su apertura superficial es más ancha que la parte profunda, la que termina en punta.

**Ondulada:** cicatrices de 4 a 5 mm. de ancho, que alterna con zonas de piel adheridas a la dermis con otras de piel normal, dando el aspecto de ondas. Su corrección requiere tratar el componente subdérmico.

**Sacabocado:** es una depresión redonda u ovalada con bordes bien demarcados similares a la cicatriz de varicela. Pueden ser superficiales (0.1 a 5 mm.) o profundas (mayores a 5 mm.). La mayoría tiene entre 1.5 a 4 mm. de diámetro.

---

## Técnicas quirúrgicas

Escisión elíptica primaria

Técnicas con punch { escisión  
elevación  
autoinjerto

Injerto dérmico

Subcisión

Dermoabrasión

Láser

Criocirugía

Ablación por radiofrecuencia

Tratamientos combinados

Dermoabrasión

Es una técnica que puede ser realizada con diferentes métodos: lijas, fresas de diamante rubí, acero, etc.

La incorporación de anestesia tumescente permite tratar unidades estéticas por separado. e lo asocia al láser CO2 mejorando sus resultados.

Ventajas: abordaje de diferentes tipos de cicatrices, accesibilidad económica.

Efectos adversos: alteraciones de la pigmentación y cicatrices.

Técnica del punch

Es útil en cicatrices en pico de hielo y en sacabocado profundas. Se extirpan con separaciones de 4 a 5 mm. para evitar tracción al suturar, y pueden repetirse cada 4 semanas.

En cicatrices mayores de 3,5 mm. se indica escisión elíptica o elevación con punch. Se realiza bajo anestesia local y es aconsejable el marcado previo de las cicatrices.

Subcisión o técnica de socavamiento

Es una incisión subcutánea que permite liberar las bandas fibrosas adheridas que causan las cicatrices onduladas. Con anestesia local se introduce una aguja triangular y se realiza un suave barrido asociado a un avance de la aguja con un movimiento tipo pistón a través de las bandas fibrosas. Existe el riesgo de fibrosis reaccional. Para optimizar los resultados terapéuticos se combinan con técnicas de relleno.

---



**TIPOS DE CICATRICES Y OPCIONES DE TRATAMIENTOS QUIRURGICOS**

TIPO DE CICATRIZ	TRATAMIENTO
PICO DE HIELO	ESCISION CON PUNCH
ONDULANTE	SUBCISION CON O SIN LASER RESURFACING (CO2, ERBIUM, LPI)
SACABOCADO - Superficial <math>\leq 3\text{ mm}</math>. diámetro > 3 mm. diámetro  - Profundo <math>\leq 3\text{ mm}</math>. diámetro >3 mm. diámetro	LASER RESURFACING (CO2, ERBIUM, LPI) CON O SIN ELEVACION CON PUNCH  ESCISION CON PUNCH ESCISION CON PUNCH
POSTESCISION POSTELEVACION POSTSUBCISION	→ LASER RESURFACING (CO2, ERBIUM, LPI)
HIPERTROFICA Y QUELOIDE	CORTICOESTEROIDES TOPICOS E INYECTABLES LASER RESURFACING (CO2, ERBIUM, LPI) GELES O MEMBRANAS DE SILICONA

**Tratamiento no quirúrgico de cicatrices de acné**

A) Rellenos:

- Dérmicos                    { Colágeno  
    Acido hialurónico
- Subcutáneos                Implantes de grasa

B) “Peelings”:

- Acido glicólico (50% - 70%)
- Acido tricloroacético (15% - 20% / 30% - 50%) y combinado con solución de Jessner (resorcina 14% - ácido salicílico 14% - ácido láctico 14% en etanol)
- Fenol (bajo monitoreo cardíaco)

C) Crioterapia

D) Microdermoabrasión

**Técnicas no quirúrgicas**

Rellenos

Dérmicos: Indicados para el tratamiento de cicatrices superficiales. Los productos con colágeno humano (Cosmoderm<sup>®</sup> y Cosmoplast<sup>®</sup>).

Subcutáneos: Los implantes de grasa autólogos son indicados como complemento del tratamiento de cicatrices profundas. La inyección se debe realizar en distintos planos para generar una malla tridimensional e inyectar la grasa en dosis de 0,1 a 0,2 ml. por sitio, solamente durante el retroceso de la cánula. El procedimiento puede asociarse con láser, injerto de dermis o subcisión en el mismo acto quirúrgico.

#### Microdermoabrasión

Consiste en la remoción mecánica y controlada de los estratos superficiales de la piel. Esta puede realizarse con equipos que utilizan un flujo de cristales de óxido de aluminio o por medio de cánulas que presentan en su extremo distal partículas de diamante. Estos sistemas se conectan a una bomba de vacío que actúa por succión.

En cicatrices superficiales se requieren un número aproximado de 8 sesiones para observar mejorías de hasta 40 %.

### **Técnicas complementarias del tratamiento de acné**

#### Extracción de comedones

Los comedones abiertos pueden ser extraídos mediante una suave presión alrededor de la apertura folicular o con una pinza saca-comedones. Esto es realizado por el médico especialista o auxiliar cosmiátrico. Los comedones cerrados requieren una incisión con aguja u hoja de bisturí n° 11.

Las limitaciones de la extracción de estas lesiones incluyen: extracción incompleta, frecuente recidiva y riesgo de daño tisular.

#### Electrocauterio

Se utiliza para el tratamiento de comedones cerrados, micro o macroquistes. Requiere de anestesia local. Hay riesgo de secuela cicatrizal.

#### Nieve carbónica

Consiste en la aplicación tópica de anhídrido carbónico, azufre y acetona en lesiones inflamatorias superficiales. Produce efectos descongestivos, bactericidas y cicatrizantes.

#### Crioterapia

Es la aplicación de nitrógeno líquido en forma de spray, durante 5 a 20 segundos sobre los nódulos inflamatorios. Existe riesgo de ampollas con secuelas cicatrizales y pigmentarias.

#### Infiltraciones intralesionales

Este procedimiento es de utilidad en lesiones quísticas y nodulares, de gran tamaño de menos de 2 semanas de evolución y también en cicatrices hipertróficas. Se utiliza acetona de triamcinolona, la cantidad empleada es variable, habitualmente entre 0,1 a 0,2 ml. pura o diluida en xilocaína, a una concentración de 20 a 40 mg./ml. Cada lesión es infiltrada

---

individualmente en el centro de la misma.  
El riesgo de cicatrización atrófica debe tenerse en cuenta.

#### “Peelings” químicos

Representan una opción terapéutica útil en pacientes con acné.  
Los “peelings” pueden ser:

Superficiales: están indicados en formas no inflamatorias de acné, con comedones abiertos, cerrados y en secuelas pigmentarias posinflamatorias. En cicatrices sus efectos terapéuticos son escasos.

Los principios activos utilizados son: ac. glicólico al 50 - 70 %, ac. mandélico entre el 30 y 50 %, ac. salicílico del 15 al 30%, resorcina entre el 15 y 25 % o fórmulas combinadas como la solución de Jessner que contiene ac. salicílico, láctico y resorcina al 14 %.

Se recomiendan aplicaciones seriadas con intervalos cortos. La aplicación repetida de “peelings” superficiales lleva a resultados muy semejantes a los obtenidos con “peelings” intermedios o profundos con menor incidencia de efectos adversos y molestias para el paciente.

Medios: mejoran la superficie cicatrizal, no son recomendados para el tratamiento de cicatrices en pico de hielo debido a los escasos efectos terapéuticos observados.

El ac. tricloroacético es el principio activo más utilizado en concentraciones del 20 al 30 % solo o acompañado previamente de ac. glicólico al 70 %, solución de Jessner, etc.

Se requiere de 3 procedimientos o más con intervalos de 30 días entre cada sesión para observar mejoría en las cicatrices.

Se describe sensación de ardor y dolor moderado que no requiere de anestesia. Es frecuente la observación de hiperpigmentación posinflamatoria especialmente en personas de piel oscura.

Profundos: los principios activos utilizados para la realización de estos procedimientos son: el fenol en la fórmula de Baker y el ac. tricloroacético al 50 %.

No son utilizados en la práctica dermatológica habitual por los riesgos y complicaciones que eventualmente pueden presentarse.

#### Láser - terapia lumínica

La tecnología láser tiene aplicación en el tratamiento del acné tanto para las formas inflamatorias leves o moderadas, como para las cicatrices atróficas e hipertróficas.

El láser de CO<sub>2</sub> y el láser de Erbium son utilizados para el mejoramiento de las cicatrices. Estos sistemas ablativos actúan por el principio de la fototermólisis selectiva vaporizando el agua presente en los tejidos lo cual induce la regeneración de la piel, promoviendo la síntesis de colágeno.

El láser de CO<sub>2</sub>, al tener mayor longitud de onda, tiene mayor penetración dérmica con mejores resultados sobre las cicatrices. El tiempo de recuperación postratamiento es prolongado y variable.

Las complicaciones reversibles más frecuentes son el eritema persistente y la hiperpigmentación y entre las irreversibles puede ocurrir hipopigmentación y cicatrización hipertrófica.

---

El láser Erbium-Yag resulta menos agresivo, con una rápida recuperación pos operatoria y menos efectos adversos. Los resultados son más escasos.

Los sistemas no ablativos como el dye láser pulsado, el diodo, el neodinium yag y los que utilizan la energía de la luz pulsada actúan en el tratamiento de las cicatrices estimulando la dermis, sin provocar daños epidérmicos.

Aquellos pacientes con cicatrices leves o moderadas, o los que no desean someterse a tratamientos agresivos, se les puede indicar la utilización de los mismos. El láser diodo de 1450 nm. de longitud de onda actúa produciendo coagulación térmica de los lóbulos sebáceos, reduciendo la secreción sebácea y en consecuencia, disminuye las lesiones inflamatorias. Este puede ser asociado con vaporizaciones de nitrógeno líquido, pre y postratamiento cuya función es enfriar la epidermis y la unión dermoepidérmica con el fin de protegerla para un acceso más seguro a la dermis superficial.

La luz azul de banda estrecha de 420 a 470 nm. de longitud de onda actúa sobre las porfirinas endógenas producidas por el *P. acnes* en su ciclo normal de vida, produciendo un efecto fototóxico sobre la bacteria.

El número de sesiones semanales requeridas para este tratamiento es de 2 y la duración total del mismo es de 4 a 12 semanas. Aún se necesita mayor experiencia para comprobar la durabilidad del efecto postratamiento.

En cicatrices hipertróficas pos acné el dye láser pulsado y el Nd Yag Q Switched de 585 y 532 nm. de longitud de onda, respectivamente, son propuestos por su acción sobre la vasculatura de las cicatrices.

Las terapias fotodinámicas consisten en la combinación de la luz pulsada o el láser con agentes fotosensibilizantes como el ácido delta aminolevulínico; las cuales han sido recientemente incorporadas al arsenal terapéutico para el tratamiento del acné y cicatrices.

Esto significa que aún se requieren mayor número de pacientes, con estudios controlados, para poder evaluar las ventajas y desventajas en su utilización.

---

## IMPACTO PSICOSOCIAL

La importancia de reconocer el impacto psicosocial de los pacientes con acné es fundamental para un abordaje terapéutico completo.

El acné es una enfermedad multifactorial que aunque nunca pone en peligro la vida, deteriora en alto grado su calidad.

Las lesiones inflamatorias y cicatrizales predominan en la adolescencia, etapa de profundos cambios físicos, psicológicos y sociales que llevan a una gran inestabilidad emocional.

Los trastornos psicosociales que se describen en los pacientes con acné afectan la autoestima, la confianza en sí mismo, la imagen corporal y generan depresión, vergüenza, frustración, enojo, confusión, cambios en el estilo de vida, problemas en la dinámica familiar y laboral, aislamiento social, etc.

La dismorfofobia es una entidad que se asocia con frecuencia en el acné y consiste en la percepción exagerada de los padecimientos cutáneos.

Los pacientes se preocupan por su "fealdad imaginaria" y pasan horas del día frente al espejo, obsesionados en cuanto a la imagen percibida por ellos. Esto lleva a una depresión clínica y a un trastorno obsesivo compulsivo o fobia social.

En el ámbito de la dermatología se han desarrollado algunas herramientas para medir el impacto de las enfermedades cutáneas en el malestar físico y psíquico, el funcionamiento social, el desempeño laboral y escolar. Una de ellas, la Dermatology Specific Quality of Life Instrument (DSQL) brinda una contribución válida y confiable sobre el impacto en la calidad de vida asociada con el acné. Estas escalas se las considera instrumentos de ayuda en las decisiones terapéuticas que se toman sobre los pacientes.

La consulta psiquiátrica está indicada si el paciente está deprimido o abrumado por su experiencia de la enfermedad, o si hay fobia social o trastorno de ansiedad causado o intensificado por la enfermedad.

Las modalidades psicoterapéuticas que pueden ofrecerse comprenden la psicoterapia individual, terapia de grupo y terapia conductual, así como tratamiento del estrés.

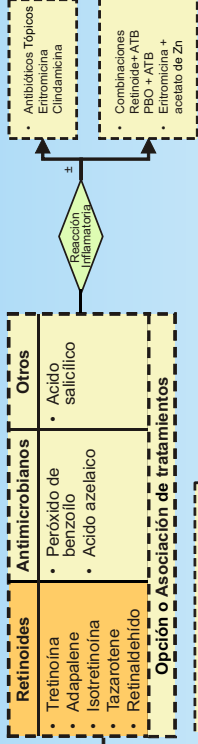
---



**GRUPO LATINOAMERICANO DE ESTUDIOS DEL ACNE**  
**ACNE. ALGORITMO TERAPEUTICO**

**CLASIFICACION DEL ACNE**  
*(De acuerdo a características clínicas de las lesiones predominantes y severidad)*

**COMEDONICO**

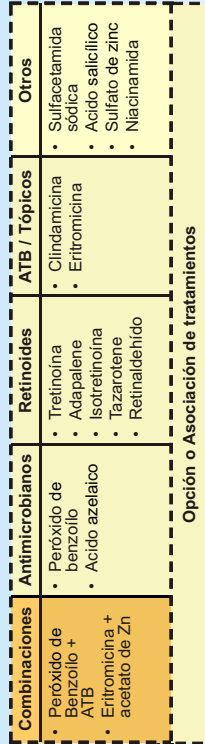


**Tratamiento tópico**

**Tratamiento complementario**

- Opción o Asociación de tratamientos**
- Extracción de comedones
  - Electrocauterio
  - "Peeling" químico superficial
  - Crioterapia
  - Nieve carbónica
  - Nitrógeno líquido
  - Microdermoabrasión

**PAPULO-PUSTULOSO**

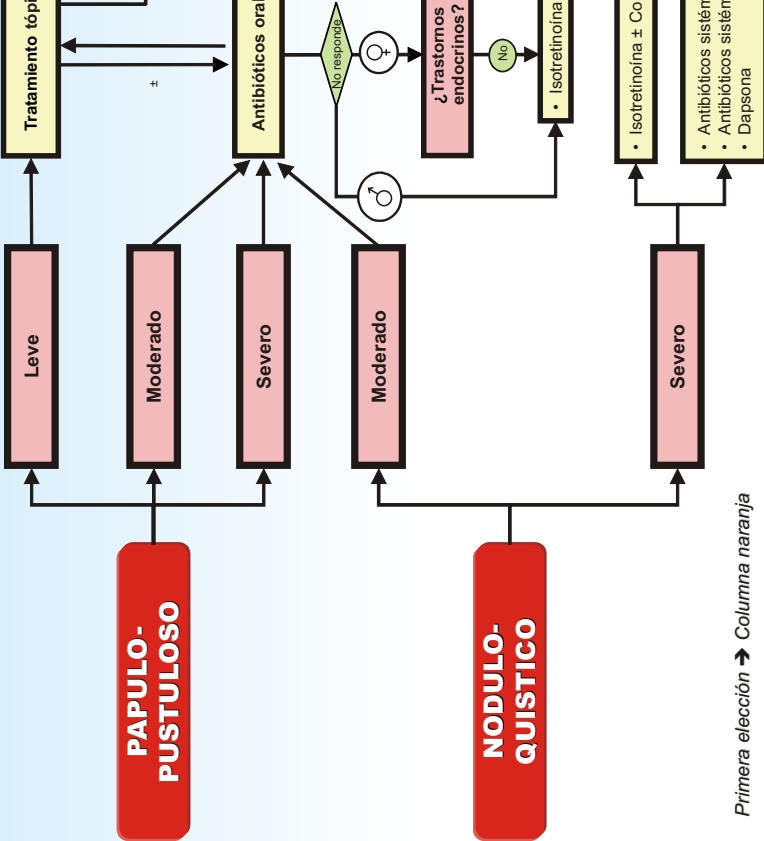


**Tratamiento tópico**

**Tratamiento complementario**

- Tetraciclina
- Minociclina
- Doxiciclina
- Limeciclina

**NODULO-QUISTICO**



Colégio Ibero-Latinoamericano de Dermatología

Modificado de Kaminsky A. y Lago R. Tratamiento del Acné. Dermatol Argent. 2004;3:171-184

Primera elección → Columna naranja



## BIBLIOGRAFIA

### PATOGENESIS

1. Auffret N. Quoi de neuf en physiopathologie dans l'acne ?. *Ann Dermatol Venereol* 2003 Jan; 130: 101-6.
  2. Brüggemann H, Henne A, Hoster F et al. The complete genome sequence of *Propionibacterium acnes*, a commensal of human skin. *Science* 2004 Jul 30; 305: 671-3.
  3. Burkhart CG, Burckhart CN, Lehmann. Acné: a review of immunologic and microbiologic factors. *Postgrad Med*. 1999; 75: 328.
  4. Burckhart CN. Clinical Assessment of Acne pathogenesis with treatment implications. *International Pediatrics* 2003; 18: 1
  5. Coates P, Lady EA, Cove JH. Antibiotic-resistant acne. *Curr Pract Med* 1999; 2: 121
  6. Cunliffe WJ. Biochemistry of the pilosebaceous unit. *Acne*. Martin Dunitz Ed. London 1991; p.163.
  7. Cunliffe WJ, Holland DB. Comedogenesis: some aetiological, clinical and therapeutic strategies. *Brit J Dermatol* 2000; 142 , 1084 .
  8. Cunliffe WJ, Gollnick HPM. Acné: diagnóstico y tratamiento . Ed. Martin Dunitz. (trad.) 2003; (4) : 39.
  9. Cunliffe WJ, Gollnick HPM. Inflamación acnéica. En *Acné*. Fascículo 1. Martin Dunitz (Tr.) 2003.
  10. Deplewski D, Rosenfeld R. Role of hormones in pilosebaceous unit development. *Endocrine reviews* 2000; 21: 363
  11. Gram GM, Cruse JE, Cruse-Sawyer KT, Holland KT, Ingham E. Proinflammatory cytokine production by human keratinocytes stimulated with *Propionibacterium acnes* and *P. acnes* Groel. *Brit J Dermatol* 2004; 150: 421.
  12. Harper JC, Thiboutot DM. Pathogenesis of Acné: Recent Research Advances. *Advances in Dermatology* 2003; 19: 1.
  13. Hasum KM. Acné: etiopatogenia. *Ann Brasil Dermatol* 2000; 75:7.
  14. Honeyman J. Etiopatogenia del acne. *Rev Chilena Dermatol* 1999; 14: 263.
  15. Kim J, Ochoa MT, Krutzik SR et al. Activation of Toll-Like Receptor 2 in Acne Triggers Inflammatory Cytokine Responses. *J Immunol*. 2002; 169: 1535.
  16. Knaggs HE, Holland DB, Morris C et al. Quantification of cellular proliferation in acne using monoclonal antibody Ki67. *J Invest Dermatol*. 1994; 102 : 89.
  17. Leyden JJ , McGinley KJ, Vowel B. *Propionibacterium acnes* colonization in acne and nonacne. *Dermatology* 1998; 196: 55 .
  18. Lucky AW , Biro FM, Leach AD et al. Acne vulgaris: an early sign of puberty associated with rising levels of dehydroepiandrosterona. *Arch Dermatol* 1994; 130: 308 .
  19. Norris JF, Cunliffe WJ. A histological and immunocytochemical study of early acne lesions. *Brit J Dermatol* 1988; 1188: 651.
  20. Okazaki T, Ozaki S, Naogaka T. Antigen specific Th1 cells as direct effectors of *Propionibacterium acnes*-primed lipopolysaccharide-induced hepatic injury. *Immunol* 2001; 13: 607.
  21. Sultan C, Poujol N, Gobinet J. Action moleculaire des androgenes. *Ann Dermatol Venereol*. 2001; 128 : 257 .
-





22. Thiboutot D, Harris C. Activity of the type 5 $\alpha$  reductase exhibits regional differences in isolated sebaceous gland and whole skin. *J Invest Dermatol* 1995; 105: 209.
23. Woscoff A, Troielli PA, Label MG. Principios de Inmunodermatología. Ed. Novartis Bs. As. 2003.

## CLASIFICACION

1. Cunliffe WJ, Holland DB, Clark SM et al. Comedogénesis: some new aetiological, clinical and therapeutic strategies. *Br J Dermatol* 2000; 142: 1084-1091.
2. Barnes CJ, Eichenfield LF, Lee J et al. A practical approach for the use of oral isotretinoin for infantile acne. *Pediatr Dermatol* 2005; Mar/Apr; 22 (2): 166-9.
3. Bedane C, Souyri N. Les acnés induites *Ann Dermatol Venereol* 1990; 117: 53-58.
4. Busso CIM, Savarin MA, de Pablo A et al. Acné fulminans, eritema nodoso y complejos inmunes circulantes postratamiento con isotretinoína. *Arch Argent Dermatol* 1994; 44: 243-245.
5. Cambazard F. L acné néonatale, infantile et pré-pubertaire. *Ann Dermatol Venereol* 2003; 130: 107-112.
6. Constantini SE. Reacciones acneiformes *Dermac*. 1997; 2:16-19.
7. Cordero A. El Tratamiento del Acné Vulgar. *Act Terap Dermatol* 1982; 1:7-21.
8. Cunliffe WJ, Mac Gregor AJ, Tan SG. Acné mecánica *Br J Dermatol* 1976; 1: 130.
9. Cunliffe WJ, Gollnick HPM. Acné Diagnóstico y tratamiento. Fascículo 2.2003.
10. Draelos Z. *Cosmetic in Dermatology*. Churchill Livingstone New York U.S.A. 1990; 9.
11. Ebling FJ, Rook A. The sebaceous gland en Rook A.; Wilkinson DS. y Ebling FJG "Textbook of dermatology" Blackwell scientific Publications Londres Gran Bretaña 3ª ed. 1979; 1729-1730.
12. Erhardt E, Harangi F. Two cases of musculoskeletal syndrome associated with acne. *Pediatr Dermatol* 1997; 14:456-459.
13. Ferrandiz C, Solá MA. Acné. *Biblioteca de Dermatología*, España 1995; 36-39.
14. Fulton J, Bradley S, Aqundez A et al. Non-comedogenic cosmetic. *Cutis* 1976; 17: 344-351.
15. Fulton J, Pay S et al. Comedogenicity of current therapeutic products, cosmetics and ingredients in the rabbit ear. *J Am Acad Dermatol* 1984; 10: 96-105.
16. Goulden V, Clark SM, Cunliffe W. Post-adolescent acne: a review of clinical features. *Br J Dermatol* 1997; 136: 66-70.
17. Henderson CA, Taylor J, Cunliffe WJ. Sebum excretion rates in mothers and neonatos. *Br J Dermatol* 2000; 142: 110-111.
18. Jacob CI, Dover JS y Kaminer MS. Acné scarring : A classification system and review of treatment options. *J Am Acad Dermatol* 2001; 45 : 109-17.
19. Karvonen SL. Acne fulminans: Report of clinical findings and treatment of twenty-four patients. *J Am Acad Dermatol* 1993; 28:572-579.
20. Katsambas A, Katoulis A, Stavropoulos P. Acne neonatorum. Study of 22 cases. *Int J Dermatol* 1999; 38: 128-130.
21. Kligman A. A critical look at acne cosmetica. *J Cut Aging* 1989 1:109-114.
22. Kligman A, Leyden J. Adverse effects of fluorinated steroids applied to the face. *J.A.M.A.* 1974; 229: 60-62.
23. Kligman AM. Post adolescent acne in women. *Cutis* 1991; 48: 75-77.



24. Larralde M, Gotlib N, Lamas F. Acné neonatal. *Patogenia y tratamiento. Dermacos* 1999; 3: 178-180.
25. Leautre-Labreze C., Gautier C., Labbe L. Acné infantile et isotrétinoïne. *Ann Dermatol Venereol* 1998; 125: 132-134.
26. Lucky AW, Biro FM, Huster GA. Acne vulgaris in premenarchal girls: an early sign of puberty associated with rising levels of DHEA. *Arch Dermatol* 1994; 130: 308-314.
27. Lucky AW. A Review of infantile and pediatric acne. *Dermatology* 1998; 196: 95-97.
28. Niepomniszcze H, Amad RH. Skin disorders and thyroid diseases. *J Endocrinol Invest* 2001; 24: 628-638.
29. Pazueta AL, de Misa RF, Pérez B. Acné: Características clínicas en Piquero Martín J. "Acné. Manejo racional". Editorial Panamericana Formas e Impresas S.A. Santa Fé de Bogotá D.C. Colombia 1995; 96-97.
30. Peachey RDG, Mathews CNA. Fiddler's Neck. *Br J Dermatol* 1978; 98: 669.
31. Plewig G, Fulton J, Kligman A. Pomade acne. *Arch Dermatol* 1970; 101: 580-584.
32. Pochi PE, Salita AR, Strauss JS et al. Report of the Consensus Conference on Acné Classification. Washinton DC 1990 March 24 and 25. *J. Am Acad Dermatol* 1991; 24: 495-500.
33. Rapelanoro R, Mortureux P, Couprie B et al. Neonatal Malassezia furfur pustulosis. *Arch Dermatol* 1996; 132: 190-192.
34. Revuz J. Acne juvenile polymorphe et acne del adulte. *Ann Dermatol Venereol* 2003; 130: 113-116.
35. Rosner IA, Burg CG, Wisnieski JJ et al. The clinical spectrum of the arthropathy associated with hidradenitis suppurativa and acne conglobata. *J Rheumatol* 1993, 20: 684-687.
36. Seukeran DC, Cunliffe WJ. The treatment of acne fulminans: a review of 25 cases. *Br J Dermatol* 1999; 141: 307-309.
37. Taylor SC, Cook-Bolden F, Rahman Z et al. Acne vulgaris in skin of color. *J Am Acad Dermatol* 2002; 46: s98-106.
38. Teilac D, Weber MJ, Lowenstein W et al. Acné au survector *Ann. Dermatol. Venereol* 1988; 115; 1183-1184
39. Tindall J. Chloracne and chloracnegens. *J Am Acad Dermatol* 1985; 13:540-557.
40. Urbina F, Herane MI. Erupciones Acneiformes. *Dermatología (Chilena)* 1996; 12: 10-18.
41. Vohradnikova O, Zaruva F, Polaskova S et al. The SAPHO syndrome. *Acta Derm Venereol* 1993; 73:208-209.
42. Walon L, Gilbeau C, Lachapelle JM. Eruption acneiformes induites par le Cetuximab *Ann. Dermatol. Venereol* 2003; 130: 443-446
43. White GM. Recent findings in the epidemiologic evidence, classification and subtypes of acne vulgaris. *J Am Acad Dermatol* 1998; 39: s34-7.
44. Winston MH, Shalita AR. Acne vulgaris pathogenesis and treatment. *Pediatric Clinics* 1991; 38: 889-903.

#### DIAGNOSTICO DIFERENCIAL

1. Bonnar E, Ophth MC, Eustace FC et al, The Demodex mite population in rosacea. *J Am Acad Dermatol* 1993; 28:443-448.
  2. Cunliffe W. Natural history of acne. En: *Acne*. London: Martin Dunitz; 1989.p. 2-10.
-



3. Houben HH, Lemmens JA, Boerbooms AM: Sacroiliitis and acne conglobata. *Clin Rheumatol* 1985; 4: 86-89.
4. Jeon S, Lee CW. Acne conglobata: treatment with isotretinoin, colchicines, and cyclosporin as compares with surgical intervention. *Clin Exp Dermatol* 1996; 21:462-463.
5. Kaminer MS, Gilchrest BA. Many faces of acne. *Journal of the American Academy of Dermatology* 1995; 32:S6-14.
6. Leybiskis B, Fasseas P, Ryan KF et al. Hidradenitis suppurativa and acne conglobata associated with spondyloarthropathy. *Am J Med Sci* 2001; 321:195-197.
7. Molina MT. Variedades de Acné. *Rev. Chilena Dermatol.* 1999; 15(3):179-183.
8. Piquero-Martín J. Acné. *Med Cutan Iber Lat Am* 2001; 29(1):8-23.
9. Plewin G, Kligman AM. *Acne Cosmetica. Acne and Rosacea. 2nd Completely Revised and Enlarged Edition, 1993; 360-371.*
10. Plewin G, Kligman AM. Eds. Gram-negative folliculitis. In: *Acne and Rosacea, 2<sup>nd</sup> Ed. New Cork: Spring-Verlag 1993; 488-91.*
11. Pochi PE, Salita AR, Strauss JS et al. Report of the Consensus Conference on Acne Classification. Washington, D.C., 1990; March 24 and 25. *J Am Acad Dermatol* 1991 Mar; 24 (3): 495-500.
12. Vidal Lliteras J. Acné y erupciones acneiformes. *Medicine* 1987; 88:33-42.
13. Weinrauch L, Peled I, Hacham-Zadeh S et al. Surgical treatment of severe acne conglobata. *J Dermatol Surg Oncol* 1981; 7: 492-494.

## TRATAMIENTO

1. Albesi A, Castelanich D. Y en peeling...hubo novedades? *Act Terap Dermatol* 2004; 27 (1): 22-25.
2. Aronsson A, Eriksson T, Jacobsson S et al. Effects of dermabrasion on acne scarring. A review and study of 25 cases. *Acta Derm Venereol* 1997; 77 (1): 39-42.
3. Berbis P. Traitements des acnés sévères. *Ann Dermatol Venereol* 2003; 130:136-141.
4. Brody H. Superficial peeling in chemical peeling. *St. Louis, Mosby* 1992; 59-60.
5. Burke KE, Naughton G, Cassai N. A histological, immunological and electron microscope study of bovine collagen implants in the human. *Ann Plast Surg* 1985; 14 (6): 515-522.
6. Cantatore JL, Kriegel DA. Láser Surgery: an approach to the pediatric patients *J Am Acad Dermatol* 2004; 50(2): 165-84.
7. Casim G, Margasin S. Seborrea, Acne, Rosacea. *Enfermedades de la Piel: bases para su atención primaria. R. Fernández Bussy-C. Porta Guardia. 1ra. Ed. Univ. Nac. Ros. 2003; (34): 293-298.*
8. Charalabopoulos K, Papalimneou V, Charalabopoulos A et al. Two new adverse effects of isotretinoin. *Br J of Dermatol* 2003; 148:593-611.
9. Chiarello S. The multimodality approach to skin resurfacing. *Advances in Dermatol* 1999; 15 (9): 233-265.
10. Cooper AJ. Treatment of acne with isotretinoin: Recommendations based on Australian experience Alan J. Cooper. *Australas J Dermatol* 2003; 44: 97-105.
11. Cunliffe WJ, Grosshans E, Belaich S et al. A comparison of the efficacy and safety of lymecycline and minocycline in patient with moderately severe acne milgaris. *J Dermatol* 1998; 8: 161-166



12. Cunliffe WJ. Evolution of a strategy for the treatment of acne. *J Am Acad* 1987; 16:591.
13. Drapier-Faure E., Faure M. Quelle est la place des traitements hormonaux dans l'acne ? *Ann Dermatol Venereol* 2001 ;128 :2S19-2S24
14. Dreno B, Reynaud A, Moysé D et al. Erythromycin resistance of cutaneous bacterial flora in acne. *Eur J Dermatol* 2001 No-Dec; 11 (6): 549-53.
15. Eady EA, Gloor M, Leyden J. Propionibacterium acnes resistance: a worldwide problem. *Dermatology*. 2003; 206(1):54-6.
16. Faizal M. Cirugía del acné cicatrizal. *Rev Asoc Colomb Dermatol* 2002; 10 (3): 985-986.
17. Fernández Bussy R, Lurati C. Isotretinoína en el tratamiento del acné severo. *Arch Arg Dermatol* 1990; 40:297-301.
18. Fernandez Vozmediano JM, Armario Hita JC. Educación Médica Continua. Retinoides en Dermatología. *Med Cutan Iber Lat Am* 2003; 31(5): 271-294.
19. Fournier PF. Syringe fat transfer. En: Baran R, Maibach HI eds, *Cosmetic Dermatology*. London: Martin Dunitz, 1994: 421-437.
20. Fulton JE, Pablo G. Topical antibacterial therapy of acne. *Arch Dermatol* 1974; 110:83.
21. Galvan Perez del Pulgar J, Fernández Nebreda R, Laza García J, Cunliffe WJ. Resistencia antibiótica del Propionibacterium acnes en pacientes tratados por acné vulgar en Málaga. *Actas Dermosifilogr*. 2002; 93 (4):271-275.
22. Gollnick H, Schramm M. Topical therapy in acne. *J Eur Acad Dermatol Venerol* 1998; 11 Suppl. 1, 58-521 discussion 528-529.
23. Hanke CW. Soft tissue augmentation. En: Baran R, Maibach HI eds, *Cosmetic Dermatology*. London: Martin Dunitz, 1994: 467-476.
24. Hexsel D, Mazzucco R, Dal Forno T. Manejo de las cicatrices del acné. *Act Therap Dermatol* 2003; 324-333.
25. Jacob CI, Dover JS, Kaminer MS. Acne scarring, classification system and review of treatment options. *J Am Acad Dermatol* 2001; 45(1): 109-11.
26. Jacob CI, Dover JS, Kaminer MS. Acne scarring, classification system and review of treatment options. *J Am Acad Dermatol* 2001; 45(1): 109-17.
27. Jacobs DG, Deutsch NL, Brewer M. Suicide, depression, and isotretinoin: is there causal link? *J Am Acad Dermatol* 2003 Feb; 48(2):306-8
28. Jurassich S, Lo Schiavo A, Pinto F, Nacca M. Vacuum skin-abrasion versus glycolic acid peeling in the treatment of atrophic acne scars. *J Appl Cosmetol* 1996; 14(4): 127-132.
29. Kalka Merk H, Mukhtar H. Photodynamic therapy in dermatology. *J Am Acad Dermatol*. 2000; 42: 389-413.
30. Kaminsky A. "Less common methods to treat acne" *Dermatology* 2003; 206 (1) 68-73.
31. Kaminsky, A. "Tratamiento sistémico del acné" *Monografías de Dermatología* 1990, III (2) 49-59
32. Kaminsky CA, Kaminsky A, Schicci C et al. "Acné Treatment with diamino diphenylsulfone" *Cutis* 1974; 13: 869-871
33. Kanduc B, Trindade de Almeida AR. Surgical treatment of facial acne scars based on morphologic classification. *Dermatol Surg* 2003; 29 (12) 1200-9.
34. Klein AW. Implantation technique for injectable collagen. *J Am Acad Dermatol* 1983; 9: 224-228.
35. Landau M, Mesterman R, Ophir J et al. Clinical significance of markedly elevated serum creatine kinase levels in patients with acne on isotretinoin. *Acta Derm Venereol* 2001; Oct-Nov; 81(5):350-2
36. Leyden J, Kaidberg K, Levy SF. The combination formulation of clindamycin 1% plus benzoyl peroxide 5% versus 3 different formulations of topical clindamycin alone in the



- reduccion of p. acnes in vivo comparative study. *Am J Clin Dermatol* 2001; 2 (4) : 263-6.
37. Leyden J. The antimicrobial effects in vivo of minocycline, doxycycline and tetracycline in humans. *J Dermatol Treatment* 1996; 7: 223-225
  38. Faure M, Drapier-Faure E. L'acne. Les traitements hormonaux *Ann Dermatol Venereol* 2003; 130 :142-147
  39. Verschoore M. Aspects hormonaux de l'acne. *Ann Dermatol. Venereol.*, 1987, 114 :439-454.
  40. Morton C. Photodynamic therapy fot non melanoma skin cancer and more? *Arch Dermatol* 2004; 140: 116-119.
  41. Nishijima S, Kurokawa I, Katoh N et al. The bacteriology of acne vulgaris and antimicrobial susceptibility of Propionibacterium acnes and Staphylococcus epidermidis isolated from acne lesions. *J Dermatol* 2000 May; 27(5): 318-23.
  42. Patton T, Kress D. Light Therapy in the treatment of acne Vulgaris. *Cosmetic Dermatol* 2004; 17(3): 373-378.
  43. Pérez Gil A, Sanchez Conejo-Mir J. Aspectos diferenciales del acné en la mujer. *Piel* 2001; 16: 284-289.
  44. Pffefer C, Dalla Costa M, Garrido MG et al. Isotretinoína en el tratamiento del Acné: Nuestra experiencia en 1995-96. *Arch Arg Dermatol* 1998; 48:19-23.
  45. Ross JI, Snelling AM, Eady EA, Cove JH, Cunliffe WJ, Leyden JJ, Collignon P, Dreno B, Reynaud A, Fluhr J, Oshima S. Phenotypic and genotypic characterization of antibiotic-resistant Propionibacterium acnes isolated from acne patients attending dermatology clinics in Europe, the U.S.A., Japan and Australian. *Br J Dermatol.* 2001 Feb; 144(2):339-46.
  46. Poggio N, Alarcón B, López P et al. Isotretinoína en el tratamiento del acné. Nuestra experiencia sobre 41 casos. *Act Terap Dermatol* 1996; 19: 21-28.
  47. Rojas H. Cicatrices de Acné y sus alternativas terapéuticas. *Rev Chilena Dermatol* 2003; 19(1): 10-12.
  48. Rubin MG. Basic concepts in skin peeling. *Manual of chemical peels.* 1º Ed. Philadelphia JB Lippincott Company 1995; 45-49.
  49. Tanzi EL, Alster TS. Comparison of a 1450-nm diode láser and a 1320-nm Nd Yag in the treatment of atrophic facial scar. *Dermatol Surg* 2004 30 (2): 1527-1533.
  50. Titzmann B, Balda R. Laser skin resurfacing after dermabrasion of acne scars. *J Appl Cosmetol* 2000; 18: 73-75.
  51. Tromovitch TA, Stegman SJ, Glogau RG. Zyderm collagen: implantation technics. *J Am Acad Dermatol* 1984; 10: 273-278.
  52. Tsai R, Wang CN, Chan HL. Aluminium oxide crystal microdermoabrasion. A new technique. *Dermatol Surg* 1995; 21 (6): 539-542.
  53. Wang K, Lee M. The principle of a three- staged operation in the surgery of acne scars. *J Am Acad Dermatol* 1999; 40 (1): 95-7.

#### IMPACTO PSICOSOCIAL DEL ACNE

1. Aktan S, Ozmen E, Sanli B. Anxiety depression, and nature of acne vulgaris in adolescents. *Int J Dermatol* 2000 May; 39 (5): 354-7.
2. Anonymous. Acne: su repercusión psicosocial. *Dermatol Lederle* 1998; 7: 4-6.
3. Ginsburg IH. Impacto psicosocial de las enfermedades cutáneas: aspectos generales.



- 
- Dermatol Clin 1996; (775): 481-491.
4. Gupta MA, Gupta AK. Depression and suicidal ideation in dermatology patients with acne, alopecia areata, atopic dermatitis and psoriasis. *Br J Dermatol* 1998 Nov; 139 (5): 846-50.
  5. Hasson A, Fajardo M, Bolte C et al. Impacto psicológico del acné. *Dermatología (Chile)* 1995; 11 (2): 115-117.
  6. Jiménez Díaz P, Umbert P, Irache E. Factores psíquicos y sociales en el acné. Actitud ante el tratamiento. Estudio en 61 pacientes. *Actas Dermosifiliogr* 1989; 869-872.
  7. Kellett SC, Gawkrödger DJ. The psychological and emotional impact of acne and the effect of treatment with isotretinoin. *Br J Dermatol* 1999 Feb; 140 (2): 273-82.
  8. Koo J. The psychosocial impact of acne: patient's perceptions. *J Am Acad Dermatol* 1995 May; 32 (5 Pt 3): s26-30.
  9. Mulder MM, Sigurdsson V, Van Zuuren EJ et al. Psychosocial impact of acne vulgaris. Evaluation of the relation between a change in clinical acne severity and psychosocial state. *Dermatology* 2001; 203 (2): 124-30.
  10. Smithard A, Glazebrook C, Williams HC. Acne prevalence, knowledge about acne and psychological morbidity in mid- adolescence: a community- based study. *Br J Dermatol* 2001 Aug; 145 (2): 274-9.
  11. Tan JK, Vasey K, Fung KY. Beliefs and perceptions of patients with acne. *J Am Acad Dermatol* 2001 Mar; 44 (3): 439-45.
-

Esta edición se imprimió en los  
Talleres Gráficos de **rue Dominó**  
Beruti 2506 - Tel.: 4822-9898 / 4824-6888  
Buenos Aires, Argentina  
Junio de 2005



# Sociedad Argentina de Dermatología

**Secretaría:**

Av. Callao 852 - Piso 2°

(1023) Buenos Aires

Tel.: (54-11) 4814-4915/4916 / 4815-4649

Fax: (54-11) 4814-4919

sad@sad.org.ar

[http:// www.sad.org.ar](http://www.sad.org.ar)