

Dermatología Argentina

Publicación de la Sociedad Argentina de Dermatología

www.sad.org.ar/publica.htm



2003

Volumen IX
Número 1

Enero-Marzo 2003



Dermatología Argentina

Publicación de la Sociedad Argentina de Dermatología

Director

Prof. Dr. Alberto Woscoff

Directora Asociada

Prof. Dra. Ana Kaminsky

Secretaría de Redacción

Dra. Liliana M. Olivares

Comité de Redacción

Dra. Alejandra Abeldaño
Dra. Elina Dancziger
Dr. Ricardo Achenbach
Dra. Lilian Moyano de Fossati
Dr. Roberto Glorio

Comisión Directiva SAD

Presidente

Dra. Margarita Larralde

Vicepresidente

Prof. Dr. Ricardo Galimberti

Secretario General

Dr. Ramón Fernández Bussy

Secretario Científico

Dr. Osvaldo Stringa

Tesorero

Prof. Dr. Horacio Cabo

Protesorero

Dr. Julio Gil

Secretaría de Actas

Dra. Alcira Bermejo

Archivista

Dr. Nicolás Bellincioni

Vocales Titulares

Dra. Patricia Troielli

Prof. Dr. Roberto Ferradas

Dr. Marcelo Label

Dr. Raúl Villa

Dr. Roberto Schroh

Dr. Javier Consigli

Dra. María Rosa Cordisco

Vocales Suplentes

Dra. María Inés Garlatti

Dra. Cristina Pascutto

Dra. María Antonia Barquín

Dra. Bruna Bassino

Dr. Carlos Marise

Dr. Ariel Sehtman

Dr. Gustavo Carrera

Organo de Fiscalización

Miembros Titulares

Dr. Carlos Lurati

Dra. Nélica Beatriz Pietropaolo

Dra. Susana Block

Director Educación Médica

Prof. Dr. Carlos Fernando Gatti

Comisión Directiva Electa

Presidente

Horacio A. Cabo

Vicepresidente

Esteban Saraceno

Secretaría General

Patricia Troielli

Secretaria Científica

Patricia Della Giovanna

Tesorero

Eduardo Rodríguez

Protesorero

Roberto Retamar

Secretaría de Actas

María Antonia Barquín

Archivista

Alcira Bermejo

Vocales Titulares

Miguel Angel Allevato

Ramón Fernández Bussy

Miguel Angel Mazzini

Nicolás Bellincioni

Ariel Blaustein

Cristina Pascutto

Luis Sevinsky

Vocales Suplentes

Gustavo Carrera

Roxana Del Aguila

Carlos Marise

Oscar Alvarez

Carlos Consigli

María Ranaletta

María Inés Garlatti

Organo de Fiscalización

Susana Block

Abraham Man

Carlos Lurati

Eudoro De Los Rios

Consejo Editorial

Argentina

Abulafia, Jorge

Biagini, Roberto
Casala, Augusto
Consigli, Carlos Alberto
Grinspan, David
Jaimovich, León
Pecoraro, Vicente
Stringa, Sergio
Tello, Enrique
Viglioglia, Pablo

Alemania

Czarnetzki, Beate
Orfanos, Constantín
Plewig, Gerard

Austria

Wolff, Klaus

Australia

Cooper, Alan

Brasil

Rivitti, Evandro
Sampaio, Sebastiao

Canadá

Krafchik, Bernice

Chile

Honeyman, Juan

España

Camacho Martínez, Francisco

De Moragas, José María

Mascaró, José María

Estados Unidos

Bergfeld, Wilma

Eaglestein, William

Fleischmajer, Raúl

Katz, Stephen

Kopf, Alfred

Price, Vera

Strauss, John

Zaias, Nardo

Francia

Belich, Simón

Civatte, Jean

México

Domínguez Soto, Luciano

Ruiz Maldonado, Ramón

Italia

Caputo, Ruggero

Reino Unido

Marks, Ronald

Ryan, Terence

Uruguay

Vignale, Raúl

Dermatología Argentina

Publicación trimestral. © Copyright 1995 Sociedad Argentina de Dermatología.
© Copyright 1995 Propulsora Literaria SRL. Reservados todos los derechos. Ninguna parte de esta publicación puede ser reproducida en forma o medio alguno, electrónico o mecánico, incluyendo las fotocopias, grabaciones y otros sistemas de información sin la autorización por escrito del titular del Copyright. Se distribuye exclusivamente entre los profesionales de la medicina. Es una publicación de la Sociedad Argentina de Dermatología. Editada por Propulsora Literaria SRL, Dr. Ramón Carrillo 294 (C1275AHF) Capital. Telefax: 4305-3310 (línea rotativa). e-mail: prolit@interprov.com. Editor: Carlos A. Rodríguez. Reg. Nac. Prop. Intelectual: 456831

SECCIONES

Cirugía Dermatológica	<i>Horacio Costa Córdoba, Viviana Berben, Patricia López</i>
Congresos	<i>Ariel B. Sebtman</i>
Controversias en Dermatología	<i>Mario Marini, Horacio Cabo, Raúl Valdez, Mario Savarín</i>
¿Cuál es su Diagnóstico?	<i>Edgardo Chouela, María del C. Balian.</i>
Dermatogrilla	<i>Alejandra Abeldaño, Roberto Retamar, Jorge Tiscornia</i>
Dermatoleprología	<i>Silvia Paredes, Roberto Escalada</i>
Dermatopatología	<i>José G. Casas, María C. Kien, Javier S. Anaya, G. Casas (b), Roberto Schrob</i>
Dermatología Pediátrica	<i>Margarita Larralde, María R. Cordisco, Zulema Picone</i>
Informaciones Útiles	<i>Mario Abbruzzese</i>
Inmunodermatología	<i>Patricia Troielli, Ramón Fernández Bussy</i>
Patologías Regionales	<i>Marcelo Biagini, Rut Samson, Ana M. Lorenz, Lucía Iturre de Aguirre</i>
Perlas Dermatológicas	<i>Ana Mordob, Alejandro Ruíz Lascano, Lilian Moyano de Fosatti</i>
Psicodermatología	<i>Liliana Fernández, Roberto Bronstein</i>
Informática	<i>Dante Chinchilla</i>
La Piel en las Letras	<i>Alejandra Abeldaño, María I. Hernández, Marcela Cirigliano</i>

Dermatología Argentina

Sumario

Editorial	9
Nuevos rumbos A. Woscoff	

Educación Médica Continua	10
Reacciones hísticas liquenoides M. Label	

Artículos originales	
Lepra dimorfa lepromatosa localizada	27
J. E. Tiscornia, C. Sánchez Saizar, L. Pincay Cedeño, N. Poggio, M. C. Kien y E. Chouela.	
Manifestaciones cutáneomucosas de lupus eritematoso sistémico en 91 pacientes durante 15 años	32
E. A. Rodríguez, L. M. Mijelshon, P. Bourren, A. Allievi, J. L. Presas, M. C. Basta	
Liquen amiloide	40
L. Lagorio, I. Castellano, M. C. Kien, L. B. de Even	
Tratamiento del seno pilonidal sacrocoxígeo mediante fistulectomía y marsupialización	44
A. J. Uribe Percy, M. Portaluppi, S. Zelalija Gatti	

Caso Clínico	49
Xantomatosis eruptiva	
A propósito de un caso	
M. Gómez, P. Pittana, M. S. Lima	

Sección La piel en las letras	53
A propósito de un caso de callos plantares	
S. Carbia, R. Glorio	

Dermatogrilla	56
M. Demarchi, M. I. Hernández, A. Abeldaño	

Carta al editor	58
E. Chouela	

SecciónCuál es su Diagnóstico	59
Caso 1: tumefacción del labio superior persistente y recurrente	
S. Romano, C. Gallardo Miraval, M. I. Garlatti	
Caso 2: lesión granulomatosa perianal	
D. Castelanich, J. Yaya, M. Savarin, M. Xifra, R. Casco	

Reglamento de Publicaciones	64
------------------------------------	-----------

Perlas Dermatológicas	
A. Ruiz Lascano, L. Moyano de Fosatti	

EDITORIAL

Nuevos rumbos

Dermatología Argentina ingresa en su noveno año de vida. En este logro participamos todos: autores de trabajos, comité de redacción, anunciantes, Propulsora Literaria y obviamente, las distintas Comisiones Directivas de la SAD. Las dificultades fueron innumerables, el trabajo constante, las críticas sólidas y justificadas, los elogios estimulantes, las polémicas y disensos sobre temas científicos, instructivos y encendidos.

Lo publicado fue de innegable interés, dado que cada trabajo fue exhaustivamente analizado, más bien disecado, por los integrantes del Comité de Redacción y por revisores especializados en los distintos temas. Cuando se devolvió un trabajo, se explicitaron los fundamentos, ejerciendo no solo una función fiscalizadora, sino también y esencialmente, docente, sugiriendo modificaciones en distintos aspectos. No hubo, excepto contados casos, enojos ni ofensas. Por el contrario, las correcciones fueron tenidas en cuenta y los temas reenviados a veces dos y aún tres veces para su publicación.

Pero repasando todo el material, surgen reflexiones acerca de la Dermatología argentina. Muchos trabajos, tal vez demasiados, trataban un caso interesante y con tal motivo, actualizaban el tema en forma exhaustiva. Es de interés, pues permite adquirir o refrescar conocimientos sobre las distintas patologías. Los pacientes demandan de nuestra tarea, un preciso diagnóstico y, en lo posible, una terapéutica eficaz.

Sin embargo, la Dermatología en la multiplicidad

de sus aspectos, progresa con nuevos rumbos. Ha sido superado el "cómo" y la orientación es hacia el "porqué". En otros términos lo descriptivo busca complementarse y superarse con lo investigativo, de amplias aplicaciones diagnósticas y terapéuticas. Se avizora ya que nuevos conceptos, técnicas y tratamientos modificarán en un cuasi todo nuestra especialidad.

Es previsible la reacción frente a esta realidad. Investigar en nuestro medio en circunstancias tan adversas y la escasez de recursos existentes: es posible?. La demanda parece irónica. Sin embargo, contamos con centros especializados, algunos de renombre internacional, que no cerrarían sus puertas ante una propuesta de trabajo conjunto, con rigurosidad científica. Haciendo introspección, cuando intentamos dilucidar algo de nuestro interés, ¿hemos agotado la búsqueda de colaboración? o nos hemos conformado con un simple "en nuestro medio no podemos"?

Es hora de incorporarnos y transitar el camino del progreso. Tenemos capacidad de hacerlo. Es imperativo que nos impongamos la tarea de investigar y no meramente describir. El desafío debe ser prioritario y constante. La inquietud del investigador debe incorporarse como una cualidad imprescindible a nuestra personalidad científica.

Así estaremos al compás de los tiempos, como protagonistas y no como espectadores de la deslumbrante y apasionante nueva Dermatología.

Alberto Woscoff

EDUCACION MEDICA CONTINUA

Reacciones hístias liquenoides

*Docente autorizado de Dermatología de la UBA. Hospital Ramos Mejía

Marcelo G. Label*

Se denomina reacción liquenoide a un mecanismo histopatogénico reaccional que comparten un considerable número de entidades con diferentes manifestaciones clínicas. Se llama liquenoide porque el liquen plano es el prototipo, pero abarca entidades tan distantes como la reacción aguda de injerto versus huésped, el lupus eritematoso, el eritema polimorfo, etc (ver Clasificación).

Fue definida por Hermann Pinkus en 1873 como "una exhibición de daño basal epidérmico y los cambios histológicos (histobiológicos) resultantes de los acontecimientos que condujeron al daño".¹

No es imprescindible que la alteración de los queratinocitos basales sea primaria, pues puede deberse a un suceso dérmico precedente. De ese daño basal resulta una cascada de alteraciones que modificarán tanto la epidermis como la dermis. En nuestro medio Jorge Abulafia clasificó y ordenó las entidades que pueden presentar este patrón histológico.²

Fisiopatogenia

El estímulo que puede desencadenar este tipo de reacciones tiene causas muy diversas: estrés emocional, drogas, tumores, infecciones, idiopáticas, etc (ver Clasificación). El resultado común es un ataque autoinmune mediado por linfocitos T (LT), generalmente CD4+, contra la epidermis. Estos linfocitos se alinean en la dermis papilar cercana al límite dermo-epidérmico, generando una imagen denominada infiltrado en banda (ver luego características histopatológicas).

Cuáles son las moléculas que atraen a ciertas células T hacia el epitelio (epidermotropismo) y cómo encuentran los LT su camino hacia la epidermis?

•Primer paso para la activación de las células T: la presentación del Ag.

Habitualmente para que se active una respuesta inmune es necesario que un Ag sea presentado a las células T. Para ello son necesarias células presentadoras de antígeno (del inglés APC), siendo el prototipo de ellas los macrófagos.

Los macrófagos son muy efectivos para ingerir partículas grandes que luego son degradadas dentro de la célula:

procesamiento del Ag (Figura 1). Luego de esta preparación, fragmentos del Ag catabolizado son llevados (recanalizados) a la superficie del macrófago y asociados con glicoproteínas de la membrana citoplasmática. Estas proteínas son producto de la transducción del complejo mayor de histocompatibilidad (C.M.H.) de clase I (HLA-A, B y C) o II (H.L.A-DR, P y Q).³

La piel contiene dos poblaciones de células presentadoras de Ag profesionales, ambas con morfología dendrítica. En la epidermis son conocidas como células de Langerhans y en la dermis como dendrocito. Esta segunda población es heterogénea, incluye varias subclases de células con morfología dendrítica con algunas capacidades diferentes.²

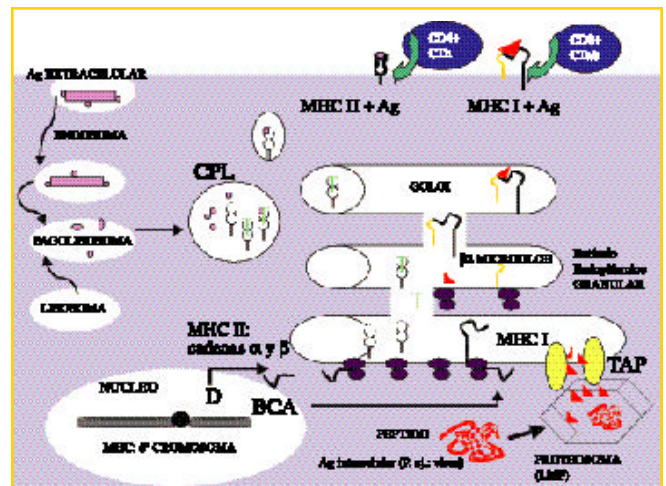


Figura 1. Procesamiento y transporte de un péptido asociado a una molécula clase I del CMH:

- a-Los antígenos intracelulares (representado como un ovillo rojo) son degradados en péptidos por grandes proteosomas multicatalíticos (LMP).
- b-Estos son transportados dentro del retículo endoplásmico (RE) por moléculas transportadoras específicas denominadas TAP-1 y TAP-2.
- c-En el retículo endoplásmico se asocian con moléculas clase I del CMH recién sintetizadas y 2 microglobulina. Luego son transportados a la superficie celular.

• Procesamiento y transporte de un péptido asociado a una molécula clase II del CMH:

- a-El antígeno extracelular es endocitado y luego fraccionado en péptidos, dentro de vesículas intracelulares (endosomas).
- b-Las moléculas de clase II igual que las de clase I se sintetizan en el RE, pero luego se unen a una cadena constante que las protege de la digestión por las enzimas del fagolisosoma. Luego se dirigen al compartimiento de carga de péptidos (CPL).
- c-Una vez en las vesículas la cadena invariable se disocia y el péptido (determinante antigénico o epitope) se une a las moléculas clase II. El complejo péptido antigénico/ MHC clase II es transportado a la superficie celular.

Además de los macrófagos, muchas células pueden presentar Ag a los LT; por ejemplo: células de Langerhans, linfocitos B, neutrófilos, células del endotelio vascular. El elemento común entre ellas es que expresan Ag clase II del C.M.H.(HLA-DR): restricción genética. La importancia de este elemento se pone en evidencia, en células que normalmente no actúan como presentadoras de Ag, como por ejemplo: fibroblastos y queratinocitos. Cuando estas células son inmunoestimuladas por citocinas como la IL-1 y el TNF, expresan Ag clase II del C.M.H. y pueden cumplir funciones de células presentadoras de Ag, estimulando a su vez a LT CD4+ Ag específicos.³

Por lo tanto, la maquinaria para el procesamiento Ag está presente en fibroblastos y queratinocitos humanos normales, pero no poseen la estructura superficial para el mecanismo de reconocimiento antigénico. Cuando son estimulados para expresar Ag HLA-DR "in vivo" pueden generar reacciones autoinmunes.^{3, 4, 4'}

En condiciones normales los queratinocitos y fibroblastos sólo expresan Ag clase I del C.M.H.(HLA-A, B y C) como todas las células nucleadas.⁵

En la epidermis sólo las células de Langerhans expresan Ag clase II del C.M.H.^{3,3',4,6}

En las reacciones liquenoides se supone que las células de Langerhans (CL) por causas diversas, aún no aclaradas totalmente, activan una respuesta autoinmune de células T predominantemente CD4+. El estímulo inicial de las CL luego va a ser amplificado al reaccionar los queratinocitos vecinos y comenzar a expresar Ag HLA-DR y segregar IL-1 y 8.

En el liquen plano, antes que aparezca el infiltrado linfocítico-epidermotropo, aumenta el número de CL⁵. Esto explicaría, en parte, porqué tanto la radiación ultravioleta como el tratamiento con corticoesteroides son efectivos en varias dermatosis con reacción liquenoide; pues uno de sus efectos es disminuir el número de células de Langerhans. Además el uso de psoralenos mas radiación UV-A, disminuye la expresión de LFA-1 en los LT funcionales, lo cual dificulta que dichas células se unan a la molécula de adhesión intercelular: ICAM-1⁸ (ver luego moléculas de adhesión). La cloroquina inhibe los mecanismos intracelulares del proce-

samiento antigénico que permiten la posterior presentación antigénica, inhibe la secreción de IL-1 e impide la secreción de IL-2.⁹

Por lo tanto, el Ag ha sido presentado a los LTo (naive) o un estímulo independiente de la presencia de Ag (radiación UV, stress emocional, etc.) provoca la liberación de citoquinas y/o neuropéptidos que conducen a la activación de una respuesta inmune. Luego, para destruir la supuesta noxa, los linfocitos son atraídos hacia donde se originó el estímulo, en este caso, la epidermis: epidermotropismo.

La subpoblación de células T que expresan receptores para IL-1 en su membrana es la que tiene fenotipo CD4+, es decir que expresan en su superficie la molécula CD4 y que generalmente se comportan como colaboradores/estimuladores (LT-helper) y no aquellos con fenotipo CD8+ que generalmente funcionan como citotóxico /supresor (LTc). Por ello, al liberarse IL-1 se produce una quimiotaxis de LT CD4+, que proliferan en la epidermis y participan en el daño celular.

Además, la IL-1 induce la liberación de: interferón-inmune (INF-), factor de necrosis tumoral (TNF-) e interleuquina-8 (antes factor quimiotáctico de neutrófilos) con capacidad quimiotáctica (quimioquina).

La activación de las células T es un proceso con varios pasos a cumplir:

- 1-Estímulo enviado por el Ag asociado a una molécula CMH hacia el TCR. Sería el estímulo primario.
- 2-Signos accesorios o coestímulos despachados desde la célula presentadora hacia otros receptores celulares Por ejemplo: B7-CD28 (Figura 2).

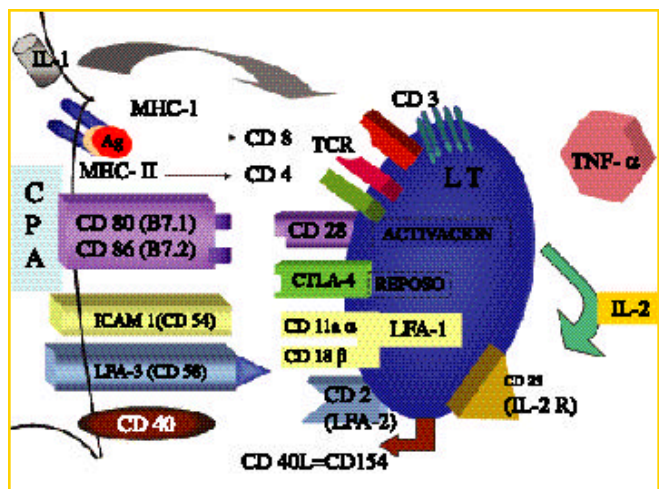


Figura 2. Representación esquemática de la presentación Ag y señales necesarias para la activación linfocitaria:

Señal 1: reconocimiento específico del péptido derivado del antígeno montado en moléculas del MHC. Informa sobre la naturaleza molecular del Ag. **Señal 2:** coestímulos que otorgan potencial proliferativo o no (inhibición/supresión). Involucra pares de moléculas de adhesión celular como: B7.1 (CD80) / CD28, B7.2 (CD86) / CD28, ICAM -1 / LFA-1, CD40 / CD40L (CD154).

Señal 3: mediadores que determinan el tipo de respuesta inmune: citoquinas T1 o T2; IL-12. Influyen en el curso de la respuesta.

3-Estímulos mitóticos Por ejemplo: IL-2.

1- La primera interacción que dispara la activación de las células T es el reconocimiento de un péptido antigénico unido a una molécula MHC ya sea de tipo I (sobre todo para antígenos intracelulares, virus, etc.) o MHC-II (para antígenos extracelulares). Esta es la denominada presentación antigénica, ocurre cuando contacta la célula presentadora (APC) y el linfocito T en los ganglios linfáticos secundarios. El péptido antigénico se "muestra" en una ranura sobre las MHC. Si el péptido es reconocido por una variante particular de receptor antigénico (TCR) se produce un estímulo en la membrana de la célula T y un complejo conjunto de señales que incluye activación de proteinquinasa C y tirosinquinasa; entrada de calcio; secuencias de fosforilación y defosforilación. Esto lleva a la activación de la calmodulina que se une a la calcineurina, adquieren actividad enzimática y fosforila al factor nuclear de linfocitos T activados (NF-AT) que es un factor de transcripción que se encuentra inactivo en el citoplasma. Al fosforilarse puede translocarse (entrar) al núcleo y se une a otra subfracción nuclear (NF-ATn). Actuando ahora como factor de transcripción, activa la lectura de los genes asociados a la producción de interleuquinas (en particular IL-2, TNF- y del receptor de IL-2: molécula CD25). Se traduce en ARNm para estas proteínas y su posterior síntesis.

2- Los signos coestimulatorios son esenciales para la respuesta óptima de la célula T. Una de las señales más importantes se recibe a través de la molécula CD28 que está sobre el LT y las moléculas B7-1 y B7-2 (CD80 y CD86 respectivamente) que están sobre la APC. Estas últimas se sobre-expresan durante la maduración activada por la captación de un antígeno. El estímulo que recibe la célula T a través de este receptor (CD28) junto con el TCR estimulado por el Ag, la lleva a transcribir varias citoquinas, incluyendo: IL-2, TNF-, INF- y factor estimulante de colonias de macrófagos y linfocitos (GM-CSF). La importancia de este coestímulo queda reflejada en la pruebas que se realizan inhibiendo el CD28. Si el estímulo viene sólo del TCR sin mensaje del CD28, la célula T prácticamente no responde. Y si el B7 en lugar de unirse a CD28 se une a otro receptor el CD 152 (CTLA-4) de la célula T, la respuesta es de inhibición (supresión) o tolerancia.

La población de linfocitos T se divide por el patrón de citoquinas que segrega en:

- T1 cuando sintetizan IL-2, INF- y TNF-, a su vez pueden ser: Th1 cuando expresan CD4 o Tc1 si expresan CD8.
- T2 cuando sintetizan IL-4, 5, 6, 10 y 13. También estas células pueden ser Th2 (CD4+) o Tc2 (CD8+).

Normalmente después de producirse la activación de las células T, éstas expresan CD152 (CTLA-4: cytotoxic T lymphocyte-associated antigen-4), una molécula con alta afinidad por CD 80 y CD86. De esta manera cuando el CD80 o el CD86 de la CPA se unen a CD 152 del LT, se inician señales intracelulares que frenan la activación de la célula LT. Así se contrarresta o neutraliza la activación por CD28 y se frena la activación de células T.

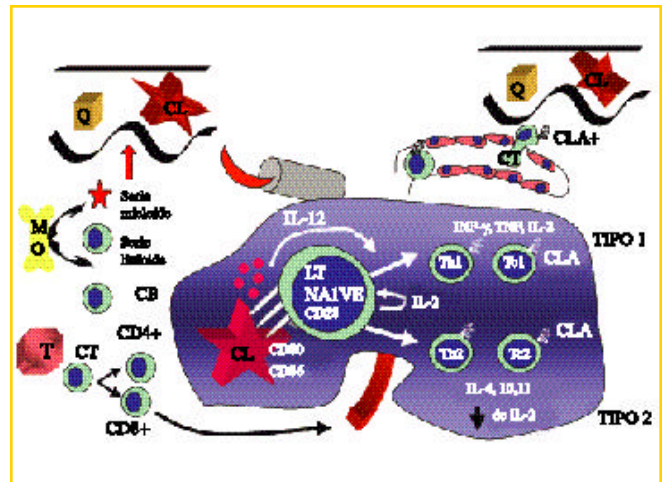


Figura 3. Respuesta inmune, tránsito de linfocitos.

Aunque la función coestimuladora de CD80 y CD86 son similares, su expresión temporal y densidad son diferentes. CD86 se expresa constitutivamente y es sobreexpresada rápidamente, en tanto que CD80 aparece más lentamente y es más importante para mantener y regular la respuesta.

Estos mecanismos de activación son importantes en patología y terapéutica, por ejemplo la activación persistente de las células T puede conducir diversas patologías: liquen, psoriasis, linfomas T, etc. La vía coestimuladora, en particular CD80, provee un punto clave para los tratamientos dirigidos a frenar estas enfermedades (por ejemplo con el anticuerpo monoclonal anti-CD80: IDEC-114, se frena la unión de CD80 con CD28, pero no impide que se una a CD152, logrando frenar la respuesta autoinmune).

Para que estos receptores puedan contactar las células deben acercarse y permanecer unidas esto se consigue por la acción de **moléculas de adhesión** en la superficie de ambas células. Por ejemplo: ICAM-1 / LFA-1; LFA-3/ CD2 y CD40 con su ligando (CD40L = CD154). También hay moléculas de adhesión como las integrinas que las mantienen conectadas, comunicadas y/o unidas a su entorno (colágeno o epitelio). Particularmente integrinas 1 (VLA-1 a colágeno y laminina; VLA-4 a fibronectina) y 2 (LFA-1 a ICAM-1 y 2).^{10, 10'}

Cuando se produce la activación de linfocitos T, se inicia la transcripción de genes para citoquinas tales como la interleuquina-2 (IL-2) y su receptor en la superficie celular (IL-2R). La IL-2 estimula la proliferación de las células que la segregan (efecto autocrino) y otras células que expresan el receptor (efecto paraocrino). Se produce una expansión clonal y diferenciación funcional.

El **TNF**, al igual que otras citoquinas, es una molécula multifuncional, con efectos antagónicos en algunos casos, según la célula diana (por ejemplo: para algunas líneas celulares es citotóxico y para otras es un factor de crecimiento). Debe su nombre a que inicialmente se demostró que provoca una ne-

crisis hemorrágica en diversos tumores.¹¹

La **IL-1**, entre otras acciones, estimula la producción de colagenasa por los fibroblastos dérmicos. Esto facilita la migración de LT en la dermis.³ Además, junto a la IL-6 y el TNF regula la expresión del receptor para la hormona melanocito-estimulante (MSH-a) y la producción de melanina.¹² Esto explica en parte la presencia de alteraciones pigmentarias en las reacciones liquenoides¹³ y sugiere una regulación paraecrina y autocrina de los melanocitos por inmunomoduladores.¹²

Los queratinocitos "activados" también liberan un factor de crecimiento de LT (que es igual al de los macrófagos) denominado interleuquina-3 (**IL-3**) que estimula la multiplicación de linfocitos T colaboradores (LTh) y mastocitos.¹³

Para que los linfocitos lleguen desde los vasos linfáticos o hemáticos, a la epidermis es necesaria la interacción entre moléculas de las superficies celulares entre los **linfocitos** y las **células endoteliales** pos-capilares especializadas ("HIGHT ENDOTELIAL VENULES") (moléculas de adhesión: integrinas-selectinas. Dermatología Argentina 2000; VI: 183-200).^{10,10'}

Se utiliza el término "homing receptor" para referirse a las moléculas de adhesión de la superficie linfocitaria que contribuyen a la localización preferencial de estas células en tejidos específicos. Por ejemplo los linfocitos que anidan en la piel carecen de 4 7, pero expresan altas concentraciones de CLA y CCR4. En el endotelio vascular las moléculas que se ligan con los "homing receptor" se denominan "adresin".¹⁰

Una de las moléculas que se encuentran en la superficie de las células T y que permite la migración diferencial hacia la piel es la glicoproteína conocida como **CLA**. La **CLA** se expresa en la transición entre células T no comprometidas y células T de memoria en los ganglios linfáticos que drenan la piel. Las células T activadas en ganglios que recogen antígenos cutáneos, generan enzimas que glicosilan una glicoproteína existente en la membrana plasmática, el ligando 1 de la selectina P (P-selectin glycoprotein ligand 1). Esta modificación la hace más activa y específica.

Las células **CLA** positivas en sangre periférica representan entre un 10 a un 15 % del total de células T sanguíneas. Las células CLA+ pueden expresar CD4 o CD8, y una vez activadas pueden producir citoquinas tipo 1: INF- , IL-2 y TNF- (linfotóxica) o citoquinas tipo 2 : IL-4, 5, 10 y 13.

La CLA no es sólo un marcador que se utiliza para identificar células T cutáneas; es una molécula de adhesión que media la adhesión inicial del LT al endotelio en las vénulas pos-capilares cutáneas. Su ligando en el endotelio es la selectina-E. Esta selectina se expresa en la microvasculatura cutánea en forma constitutiva en bajo nivel, pero se sobre-expresa, luego de un fenómeno inflamatorio cutáneo. La CLA es importante en los estadios iniciales de la extravasación hacia la piel, pero la interacción con quimioquinas como la IL-8 y otras moléculas de adhesión (ICAM, etc.) es necesaria para que el proceso se complete. Esta interacción mediada por moléculas de adhesión del linfocito y la microvasculatura es esencial para el posterior enlentecimiento, detención y extravasación de las células T.

Las moléculas que permiten la adhesión al endotelio son entonces las que posibilitan que las células T se aparten y se sobrepongan a las fuerzas del flujo sanguíneo.¹⁶

Además, la interacción CLA/selectina-E, en la extravasación sanguínea de células T interviene la adhesión por integrinas (1 y 2) en los linfocitos y moléculas de adhesión de la familia de las inmunoglobulinas en los vasos: ICAM y VCAM. Esta expresión de moléculas de adhesión es exacerbada por la acción de IL-1 y TNF. La extravasación es facilitada por la acción de la IL-8 (quimioquina).

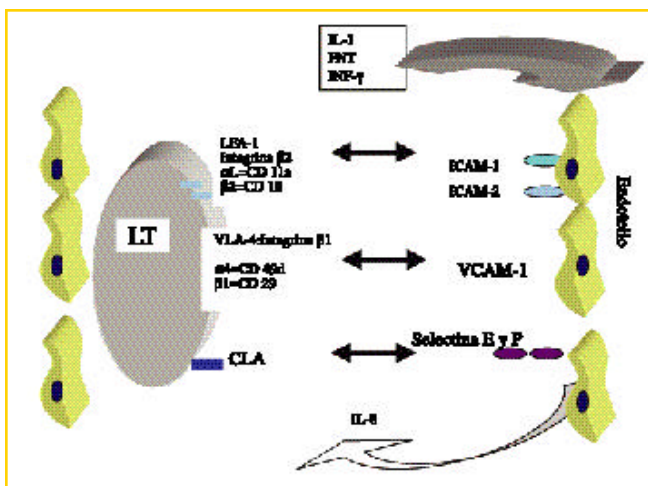


Figura 4. Representación esquemática de las moléculas de adhesión del endotelio ("adresin") y del linfocito (homing receptor).

Para favorecer la llegada de los linfocitos al sitio donde se encuentra la supuesta "noxa" se produce una vasodilatación y aumento de la permeabilidad mediada por distintos factores como las prostaciclina (PG-12) y el factor relajante muscular.¹⁰ Ya en la dermis las citoquinas quimiotácticas liberadas por los queratinocitos (IL-3, 6 y 8) dirigen a los LT efectores (LT memoria y citotóxicos) hacia el sitio donde se encuentran los queratinocitos "activados" que expresan HLA-DR e ICAM-1 (Epidermotrofia).¹³⁻¹⁵

Las reacciones son interactivas. Como respuesta a la IL-1 los linfocitos "activados" liberan (INF-) que actúa sobre los queratinocitos haciendo que estos participen en la reacción inmune (liberación de IL-1, expresión de Ag clase II del C.M.H.y de molécula de adhesión intercelular: ICAM-1 y 2).

Para algunos autores la causa del liquen plano es la sobreproducción de INF- .¹⁵

Los linfocitos CD4+ (LTh) se adhieren preferentemente a las células que expresan MHC clase II. En la interacción entre estas células intervienen también las moléculas de adhesión. En los linfocitos LFA-1 y en los queratinocitos ICAM-1=CD54. La IL-1 y el IFN inducen la rápida expresión de las moléculas ICAM-1 e ICAM-2. La expresión aumentada de ICAM en los queratinocitos ayuda a reclutar linfocitos que expresan LFA-1.

lleva a la apoptosis, en tanto que la morfología de los queratinocitos que mueren por los efectos del complemento es la necrosis.^{7,21,22,23,24}

Necrosis es un término que se refiere a la morfología que se observa con más frecuencia cuando las células mueren por una injuria severa y rápida, tal como isquemia, hipertermia o trauma físico o químico. Es una muerte accidental donde la célula rápidamente pierde su capacidad homeostática. La membrana plasmática es el sitio de mayor daño, perdiendo la aptitud de regular la presión osmótica. No requiere de la expresión de nuevos ARNm o proteínas. El contenido celular es derramado en el espacio tisular circundante, provocando una respuesta inflamatoria cuya finalidad es remover los restos celulares y comenzar el proceso de reparación.

La apoptosis (del gr.: caída de las hojas en otoño. Este ejemplo de la naturaleza donde el sacrificio de algunos miembros permite el beneficio del resto de la comunidad). Se refiere a los cambios que se observan cuando por diversos estímulos se activan distintos mecanismos que, utilizando la información genética que traía la célula, la conducen a cambios funcionales que la llevan a la muerte. Es una muerte celular programada o "suicidio celular"²⁴ (Figuras 8 y 9). El aspecto morfológico es diferente a la necrosis. Aquí hay una condensación del núcleo y del citoplasma y las organelas mantienen su apariencia normal. El ADN es cortado en fracciones que son múltiplos perfectos. Este tipo de muerte celular es la más común en los mamíferos cuando la célula llegó al fin de su vida fisiológica. Los ejemplos son muchos; como: durante la embriogénesis, tumores en regresión, la eliminación de células T autoreactivas (selección negativa), "turnover" de neutrófilos, involución de células deprivadas de factores de crecimiento o células T expuestas a altas dosis de glucocorticoides o radiación ionizante, el ciclo menstrual y por supuesto las células "target" de un ataque por células T o NK. Las vías de activación de este proceso son diferentes pero el mecanismo final es el mismo.

Los cambios morfológicos de la membrana plasmática se denominan "zeiosis" y se comparan al burbujeo de la levadura de cerveza, el contenido celular no es derramado en el entorno y no se induce un proceso inflamatorio.²²

Las alteraciones en el citoesqueleto también pueden iniciar la apoptosis.²²

En el caso de las reacciones liquenoides epidérmicas los queratinocitos que son inducidos a la apoptosis caen a la dermis como cuerpos esféricos, eosinófilos denominados cuerpos coloides, citoides o de Civatte que luego serán fagocitados. La ingestión de estas células por los macrófagos protege el tejido circundante de las posibles consecuencias negativas de exponerse al contenido de las células muertas.²⁵ La rápida fagocitosis de estos cuerpos apoptóticos sugiere que se han activado mecanismos que promueven el reconocimiento de estos cuerpos para su fácil reconocimiento, esta preparación para la fagocitosis se denomina opsonización.

La opsonización de estas células se produce por diferentes mecanismos: modificación de los carbohidratos de superficie, con

pérdida de ácido siálico; cambios en los receptores de superficie como las integrinas. La integrina av $\beta 3$ que es el receptor de la vitronectina y está presente normalmente en el macrófago se asocia a la molécula CD 36 (GPIV), para formar el receptor de trombospondina. El macrófago fabrica trombospondina y la libera al espacio intercelular para que forme un puente entre su propio receptor y otro en el cuerpo apoptótico. También hay receptores de fosfatidilserina que se unen a las moléculas respectivas en la célula apoptótica²⁵ (Figura 6). Las inmunoglobulinas adheridas a la superficie celular contribuyen en gran medida a la opsonización de estos cuerpos. Si realizamos una técnica de inmunofluorescencia directa, incubando con anti-IgM o C'3, se podrán observar cuerpos esféricos y generalmente agrupados, que se han comparado con racimos de uvas (Foto 3) o en forma aislada como ocurre en la dermatomiositis.^{26,27,28,29} Otros elementos que facilitan la adherencia son: la pérdida de ácido siálico en el cuerpo apoptótico, expone cadenas de hidratos de carbono que son facilitadoras de la unión a macrófagos; y la fosfatidilserina expuesta en la superficie del cuerpo apoptótico que facilita su reconocimiento por los macrófagos.

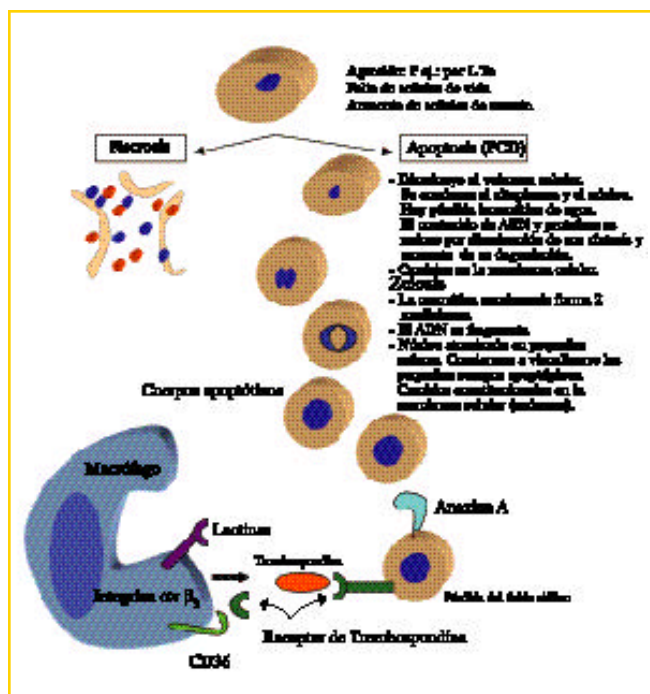


Figura 6. Representación de los cambios morfológicos de la muerte celular programada comparación con la necrosis: cualquiera sea la causa o señal que determina que la célula se dirija a la muerte celular programada (PCD de programed cell death) tiene las mismas características morfológicas. Los acontecimientos moleculares repercuten en el plano morfológico tanto en la membrana celular como en el citoplasma y el núcleo.

Mecanismos que pueden conducir a la apoptosis:

Receptores en la membrana: se denominan también receptores de la muerte (Death Receptor: DR) las señales que los in-

ducen se denominan Death Ligands: DL.

Los DR pertenecen a la familia del receptor del factor de necrosis tumoral (TNFR). Son proteínas transmembrana y el sector interno o citoplasmático se denomina DD (Death domain). (Figura 8).

Cuando se estimulan estos receptores se inicia en segundos una cascada que transforma proenzimas (procaspasas) en enzimas activas (caspasas). El papel más importante de esta enzima es romper el complejo que forma la nucleasa (CAD: caspase-activated deoxyribonuclease) con su inhibidor: el iCAD. Al destruir a este último, la nucleasa fragmenta el ADN nuclear. Además llevan a la condensación de la cromatina. También actúan sobre la gelsolina que normalmente mantiene ordenados los microfilamentos de actina. Al desordenarlos se producen alteraciones que se visualizan en la membrana citoplasmática como protusiones o ampollas, proceso que se denomina zeiosis (Figura 6).

Los receptores (Death Receptor= DR) más conocidos son :

- Fas (CD 95 o APO 1)
- TNFR1 (p55 o CD 120a)
- DR 3 (APO 3)
- DR 4 : el ligante es el APO2L que también puede unirse a el receptor DR5.
- DR 5 (APO 2)
- **La vía del Fas:** participan en varios tipos de PCD (programed cell death), tanto fisiológicas como patológicas:
 - Muerte de los linfocitos T activados al final de una respuesta inmune.
 - Muerte de células infectadas o cancerosas por los LTC y NK
 - Muerte de células del sistema inmune que se encuentran en "santuarios" como el ojo, testículo o el páncreas.

• **La vía del TNFR 1:**

El factor de necrosis tumoral- (TNF-) es secretado entre otras células por los macrófagos, en respuesta a una infección. Actúa sobre las células vecinas a través de un receptor en la membrana citoplasmática (TNFR). Cuando este receptor es estimulado puede responder de dos maneras:

1- Su porción intracelular denominada DD se liga a unas proteínas adaptadoras denominadas TRADD (por TNFR associated death domain) que activan las caspasas llevando a la célula a la PCD (programed cell death).

2- Activar los factores de transcripción NF-KB y AP-1 que al expresarse tienen una acción anti-apoptótica.

• **Vía del DR3:** similar a la del TNFR1. Cuando el ligando Apo3L se liga DR3 puede por un lado actuar sobre proteínas intracelulares RIP/TRAF2 y activar factores de transcripción NF-KB que a su vez activan a los genes antiapoptóticos o, por el otro, actuar sobre las proteínas DD (death domains: porción intracelular del receptor de la muerte) que por sus proteínas adaptadoras activa a las caspasas. Se diferencia del TNFR1 en su expresión. Mientras que el receptor del factor de necrosis tumoral es expresado en casi todos los tejidos, el receptor DR3 se expresa selectivamente en el bazo, timo y células hemato-

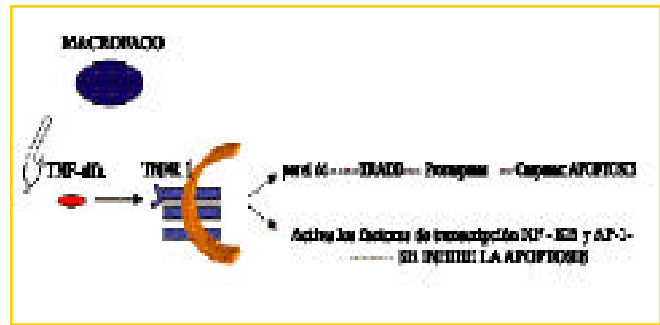


Figura 7. El factor de necrosis tumoral (TNF) al interactuar con su receptor en la membrana celular puede enviar señales de muerte (apoptosis) o de supervivencia a través de factores de transcripción (NF-KB y AP-1).

poéticas en general. Y para los ligantes ocurre la inversa, TNF se libera de macrófagos en tanto Apo3L de muchos tejidos.

• **Vía del Dr4 y Dr5:** su ligante es la Apo2L, similar a FasL. También termina con la activación de las caspasas, pero además puede inhibir la apoptosis.

Moléculas señuelo (Decoy receptor): se conocen dos moléculas en la membrana Decr1 y Decr2 (por Decoy receptor) cuya función aparente es "atraer" y ligar Apo2L, compitiendo con los receptores DR4 y Dr5, evitando la apoptosis.

Caspasas: enzimas proteolíticas que actúan en cascada como la del complemento o la coagulación.

Estas enzimas inactivan las proteínas que protegen a la célula de la apoptosis. Rompen el complejo de la nucleasa CAD (caspase-activated deoxyribonuclease) con su inhibidor, el iCAD/DFF45. Al destruir el inhibidor la nucleasa fragmenta el ADN celular.

Las caspasas también cortan los filamentos intermedios facilitando la condensación de la cromatina. Y en el citoesqueleto se altera la actividad de la gelsolina que normalmente ordena los filamentos de actina. Esto es responsable en parte de la deformación de la MC con la formación de los dedos de guantes o ampollas, tan característicos de la apoptosis.

La **mitocondria** libera citocromo C que se asocia a otros activadores de caspasas. También se producen cambios en el transporte de electrones, pérdida del potencial de membrana, alteración del ciclo de óxido-reducción y participación de moléculas de familia Bcl-2. Las diferentes señales que llegan a la mitocondria modulan efectos antagónicos pro y anti apoptóticos.

Regulación genética de la apoptosis: incluye c-myc, p53 y Bcl-2.

c-myc: este oncogén fue originalmente descubierto en el virus de la mielocitomatosis aviar, de ahí su nombre. Su función está ligada tanto a la proliferación celular como a la apoptosis. Normalmente su capacidad apoptótica está suprimida por factores de crecimiento. Si hay suficientes factores de crecimiento se bloquea la c-myc y la célula prolifera. En cambio, cuando son insuficientes la célula va al camino del suicidio-apoptosis. Un ejemplo de factores de crecimiento son: IGF-2 para

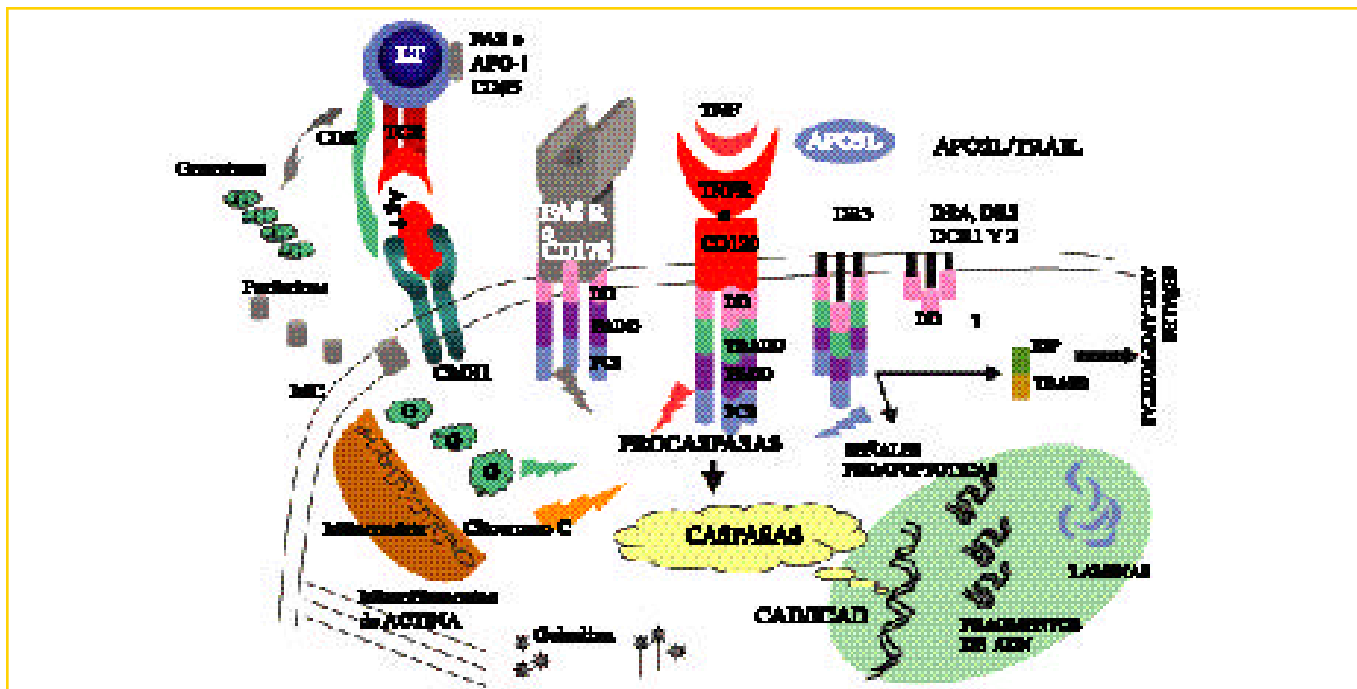


Figura 8. Representación de los receptores de la muerte (DDR) en la membrana celular, mecanismos intracelulares y señales pro-apoptóticas.

Hay múltiples proteínas que están ancladas en la membrana celular (MC) y actúan como receptores. Cuando se unen a sus respectivos ligandos producen una serie de señales que conducen a la muerte celular programada o apoptosis, por ello se denominan en forma genérica "death receptor" (DR). Dentro de los DR conocidos, en la Figura 8 se ha representado al receptor de FAS (FASR), al receptor del factor de necrosis tumoral (TNFR) y al DR3 receptor de APO3. Los DR tienen una porción extracelular, una transmembrana y una intracelular. En esta última se encuentran los "death domain" (DD), que se agrupan en trímeros igual que las proteínas extracelulares. El DD puede contactar con el FADD: FasR-associated death domain, que a su vez puede unirse a una pro-caspasa (PC8) induciendo su autocatálisis para pasar a caspasa efectora que activa la caspasa 9 e induce la apoptosis. La PC8 por su acción también se llama "caspase recruitment domain". Las vías del TNFR y del DR3 son globalmente similares en cuanto a las estructuras que las componen (sector intracelular DD-TRADD-FADD-PC8), así como por los roles biológicos que cumplen. (TRADD por TNFR associated death domain). Ambas pueden inducir vías pro y anti apoptóticas. En la Figura 8 se representa la vía pro-apoptótica como una línea con aspecto de rayo y hace reaccionar la secuencia DD-TRADD-FADD-PC8. La antiapoptótica con una flecha negra activa las proteínas intracelulares RIP ("receptor interacting protein") y TRAF2 (TNFR-associated factor 2) y luego factores de transcripción NF-KB y AP-1.

los fibroblastos e interleuquina-3 para las células mieloides. Pero la c-myc no es imprescindible para iniciar la apoptosis en todas las circunstancias. Por ejemplo, no interviene directamente en la apoptosis iniciada por la proteína Bcl-2.

Gen p53: Es el gen que se encuentra con más frecuencia mutado en las malignidades humanas. La proteína p53 tiene una vida media muy corta. Es fundamental para iniciar la apoptosis cuando se daña el ADN. En otras palabras, si el ADN dañado no puede ser reparado la p53 induce apoptosis.

Gen Bcl-2: es una superfamilia de genes que intervienen en la regulación de la apoptosis y por lo tanto en la supervivencia celular. La proteína Bcl-2 propiamente dicha es fácilmente detectada por técnicas inmuno-histoquímicas. Ciertos tipos celulares, particularmente las células progenitoras que la expresan tienen resistencia a la apoptosis. En un tumor refleja la resistencia de las células que lo componen para sobrevivir. Por ejemplo: los centros germinales de los nódulos linfáticos donde la apoptosis es prominente son no reactivos para Bcl-2; pero en cam-

bio los linfomas foliculares son inmunorreactivos cuando se marcan con técnicas para Bcl-2.

la superfamilia está compuesta a su vez por tres subfamilias: Bcl-2 propiamente dicha, Bax y BH3.

Cuando la proteína Bcl-2 propiamente dicha se une a otra proteína denominada Bax forma un heterodímero Bcl-2-Bax que inhibe la apoptosis. En tanto que el homodímero Bax-Bax la favorece. La proteína Bcl-x tiene dos variedades Bcl-xL y Bcl-xS. El primero inhibe y el segundo promueve la apoptosis.

Conclusión: La causa que desencadena el prototipo de las reacciones liquenoides, el liquen plano, suele originarse en trastornos emocionales. Un mecanismo fisiopatogénico probable sería a través de neuropéptidos, como la sustancia P que pueden estimular la liberación de FNT e IL-1.³¹

Una vez desencadenada una respuesta inmune, ésta es balanceada (regulada) y los circuitos facilitadores (helper) y supresores son activados. En general, el resultado neto es al inicio con predominio de LTh (CD4+), que luego debe ser suprimido

- Poiquilodermatomiositis.
- Congénitas: Rothmund-Thomson, síndrome de Bloom. Infiltrados focales y sutiles.
- De cara y cuello: actínica (poiquilodermia de civatte).
- Cosméticos, alquitrán o aceites (melanosis de Riehl).

4- En tumores (con fenómenos regresivos):

- Queratosis actínica liquenoide (displasia basal).
- Queratosis seborreica.
- Queratoacantoma.
- Carcinoma espinocelular "in situ" (Bowen).
- Acantoma de células claras.
- Verrugas virósicas en regresión.
- Halo perinéxico.
- Fase regresiva de los melanomas (parcial excepcionalmente total).

5-Miscelánea:

- Hiperplasia pseudoepiteliomatosa (úlceras).
- Liquen plano-penfigoides.
- Histiocitosis X (infiltrado a expensas de células de Langerhans).
- Sífilis secundaria (plasmocitos).

Análisis histológico de las reacciones liquenoides

1- Naturaleza y distribución del infiltrado:

- En banda o focal (superficial y profundo): Lupus eritematoso (LE).
- Borra la interfase dermo-epidérmica: eritema polimorfo pitiriasis liquenoide (mas infiltrado perivascular).
- Se extiende rodeando folículos pilosebáceos: L.E..Liquen plano piloso.
- Tipo celular:-eosinófilos: drogas.
 - histiocitos:histiocitosis X (células de Langerhans).
 - neutrófilos: dermatitis de contacto por irritantes.
 - plasmocitos: sífilis.
 - linfoblastos: papulosis linfomatoide

2- Tipo de daño epidérmico:

- Predominantemente vacuolar: L.E.agudo, dermatomiositis, poiquilodermias.
- Cuerpos de Civatte o necrosis confluyente: eritema polimorfo epidérmico, pitiriasis liquenoide aguda,erupción fija por drogas.
- Mixto: L.E. variedad liquenoide (con refuerzo de la M.B.), pitiriasis liquenoide crónica.

3- Otros cambios significativos:

- queratinocitos necrobióticos en los estratos superficiales y rodeados por linfocitos (satelitis): injerto vs .huésped.
- engrosamiento de la membrana basal: lupus eritematoso.
- cuerpos coloides dérmicos prominentes: dermatomiositis.
- hiperplasia epidérmica: variantes hipertróficas de L.E.D. y liquen plano.
- vasculitis linfocíticas: pitiriasis liquenoide.
- cambios vésico-ampollares: eritema polimorfo, erupción fija por drogas, PLEVA, L.P. ampollar, L. P. penfigoides.

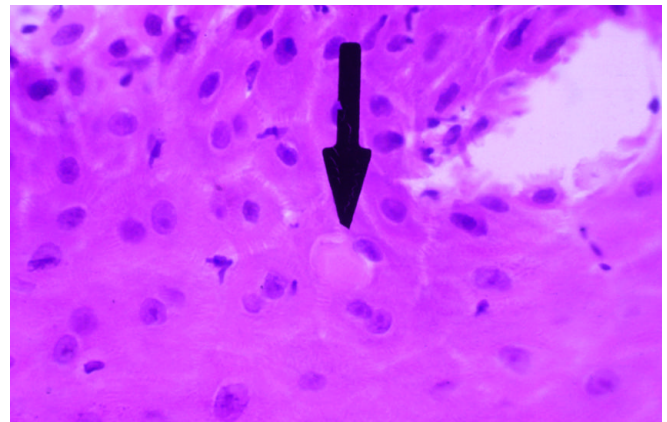


Foto 1: Biopsia de liquen córneo hipertrófico H-E 100X Capa Córnea: hiperqueratosis ortoqueratósica. Epidermis: acantosis e hipergranulomatosis. Dermis: infiltrado mononuclear en banda.

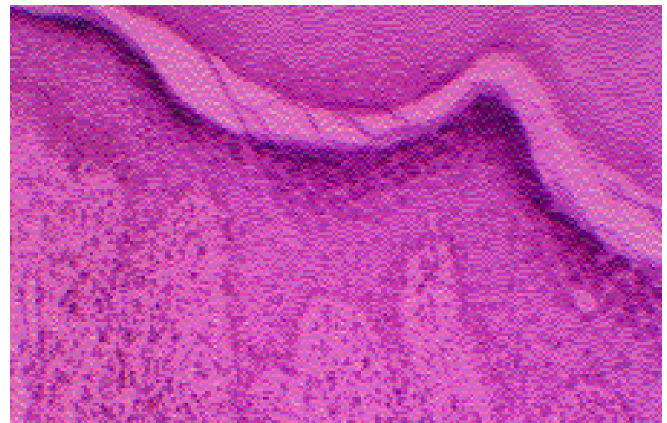


Foto 2: H-E 400X. Biopsia de liquen plano. Epidermis: la flecha señala un cuerpo coloide acidófilo con un linfocito adyacente (satelitis).En dermis papilar racimos de cuerpos esféricos rodeados de IgM.

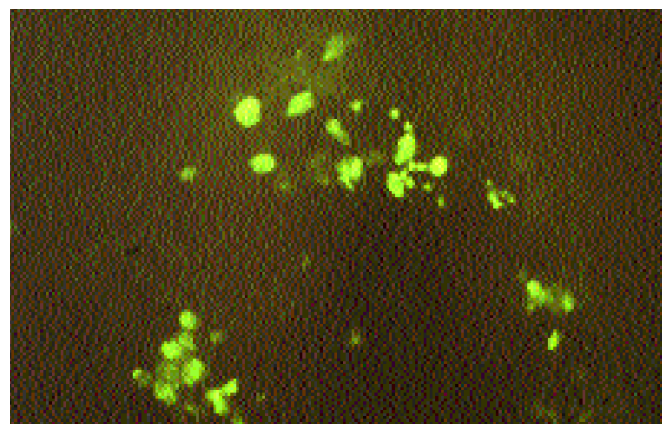


Foto 3: Biopsia cutánea de lesión de liquen plano. Técnica de inmunofluorescencia directa 100X. Suero anti IgM con isotiocianato de fluoresceína. En dermis papilar se observan racimos de cuerpos coloides marcados con el antisuero.

Técnica TUNEL (TERMINAL DEOXYNUCLEOTIDYL TRANSFERASE-MEDIATED DUTP NICK END LABELLING).

Es una técnica inmunohistoquímica basada en el principio que durante la apoptosis se FRAGMENTA el DNA nuclear. En vez de tener un extremo 3', ahora existen muchísimos, ya que cada fragmento tiene uno. Usando una enzima deoxynucleotidil transferasa terminal, se agrega uridina marcada (con biotina P.ej.) a cada terminal. Si hay apoptosis, habrán miles de uridinas marcadas, que con un sustrato dan color. Si no hay apoptosis habra una sola, lo que obviamente no es visible.

Tabla 1: Características diferenciales entre necrosis y apoptosis

NECROSIS	APOPTOSIS
CAUSA: infecciones, isquemia, tóxicos	CAUSA: Programada genéticamente
Es un proceso patológico, violento y catastrófico. Induce la inflamación	Proceso natural desde el embrión al adulto
Las células se hinchan, la membrana celular se rompe y las enzimas intracelulares son liberadas. Se liberan quimioquinas que atraen células inflamatorias.	Se despegan de sus vecinas (pierden sus moléculas de adhesión) y luego se desintegran en forma ordenada. Las células mueren sin dejar rastros ni células inflamadas.
El ADN se desintegra	Núcleo: se condensa en mini-núcleos. Los cromosomas están fragmentados.
Termina con neoformación tisular. Cicatrización con una disfunción de la arquitectura del tejido o la muerte del organismo cuando el proceso no es controlado.	La membrana citoplasmática no se rompe pero se modifica y presenta nuevas moléculas. Por ejemplo con capacidad quimiotáctica. Dentro tiene las organelas desestructuradas. Así se forman los cuerpos apoptóticos (en dermis C. de Civatte) que son fagocitados y desaparecen sin dejar rastros ni proceso inflamatorio.

Algunos términos y definiciones

Muerte celular	Pérdida irreversible de las funciones celulares.
Necrosis	Es una muerte accidental donde la célula rápidamente pierde su capacidad homeostática. La membrana plasmática es el sitio de mayor daño, perdiendo la aptitud de regular la presión osmótica. No requiere de la expresión de nuevos ARNm o proteínas. El contenido celular es derramado en el espacio tisular circundante, provocando una respuesta inflamatoria cuya finalidad es remover los restos celulares y comenzar el proceso de reparación.
Apoptosis	Muerte celular empleando la maquinaria celular que está programada genéticamente. El ADN se corta en fragmentos iguales. La Membrana citoplasmática se modificada pero no se rompe. No hay inflamación.
Anoikis	Apoptosis inducida por la pérdida de las uniones celulares (acantolisis, etc.).
Muere celular programada	Tipo de muerte celular que se produce como consecuencia de la "agenda genética" en el momento genéticamente programado y que permite por ejemplo los cambios durante la organogénesis y morfogénesis. Es más amplio que apoptosis.



Referencias

- Lectura recomendada:
- Roseto, A. y Brenner, C.: Apoptosis o la muerte celular programada. Arch. Arg. Pediat. 1999; 97: 253-275.
- Renehan, A.G.; Booth, C. y Potten, C.S.: What is apoptosis, and why is it important?. BMJ 2001; 322: 1536-39
- Tapia, F.J., Fermín, Z., Corado, J.A. Las Células Dendríticas de la Piel: De Paul Langerhans al concepto de los inmunocitos viajeros. Piel 2000, 15:419-427.
- Lodish, H.; Berk, A.; Zipursky, S.L.; Matsudaira, P. Baltimore, D. y Darnell, J.: Biología celular y molecular, 4ta ed. Edit Panamericana, Bs.As. 2002.
- 1- Pinkus, H.: Lichenoid tissue reactions. Arch. Dermatol. 1973; 107: 840-846.
- 2- Abulafia, J.: Erupciones liquenoides: concepto y clasificación. Arch. Arg. Dermatol. 1983; XXXIII: 3-22.
- 2'-Tapia, F.J., Fermín, Z., Corado, J.A. Las Células Dendríticas de la Piel: De Paul Langerhans al concepto de los inmunocitos viajeros. Piel 2000, 15:419-427.
- 3- Shiohara, T.: The lichenoid tissue reaction. An immunological perspective. Am. J. Dermatopathol. 1988; 10:252-6.
- 3'-Volc-Platzer, B.; Groh, V. y Wolff, K.: Differential expression of class II alloantigens by keratinocytes in disease. J. Invest. Dermatol. 1987; 89: 64-8.
- 4- Woscoff, A. y Troielli, P.A.: Introducción a la inmunodermatología, 1994, Ed. Roche, Bs As, Argentina, pag.:40-50.
- 4' -Seliger, B.; Maeuer, M.J. y Ferrone, S.: Antigen-Processing machinery breakdown and tumor growth. Immunol. Today 2000; 21: 455-464.
- 5- Morhenn, V.B.: The etiology of lichen planus. Am. J. Dermatopathol. 1986; 8: 154-6.
- 6- Consigli, J.E.; Morsino, R.; Brueira, A. y Guidi, A.: Inmunopatogenia del linfoma cutáneo de células T. Rev. Arg. Derm. 1995; 76:17-25.
- 6'-Ferrara, J.L.M. y Deeg, H.J.: Graft-versus-host disease. New England Journal of medicine 1991; 324: 667-673.
- 7-Kourilsky, P. y Truffa-Bachi, P.: Cytokine fields and the polarization of the immune response. TRENDS in Immunology. 2001; 22: 502-509.
- 8- Mizutani, H.; Rothein, R.; Mainolfi, L. y Kupper, T.S.: Effects of PUVA on the binding of T-cell LFA-1 to epithelial cell ICAM-1 and the autologous expression of T-cell ICAM-1: Potential therapeutic mechanisms in epidermotropic T-cell diseases. Clin. Res. 1989; 37: 353.
- 9-Herrero-Mateu, C.: Antipalúdicos de síntesis: nuevas perspectivas. Piel 1994; 9:303-306.
- 10-Bevilacqua, M.P.: Endothelial-leucocyte adhesion molecules. Annu. Rev. Immunol. 1993; 11: 767-804.
- 10'- Label, M.G. y Dickson, C.: Moléculas de Adhesión. Dermatol. Arg. 2000; VI: 183-200.
- 11- Pizarro-Redondo, A.: Factor de Necrosis Tumoral en terapéutica dermatológica (Editorial). Piel 1992; 7: 59-61.
- 12- Swope, V.B., Abdel-Malek, Z.; Kassem, L.M. y Nordlund, J.J.: Interleukins 1a and 6 and tumor necrosis factor- α are paracrine inhibitors of human melanocyte proliferation and melanogenesis. J. Invest. Dermatol. 1991; 96:180-185.
- 13-Luger, T.A.: Epidermal cytokines. Acta Derm.-Venereol.(Stockh) 1989; suppl.151:61-76.
- 14- Horuk, R.: The interleukin-8-receptor family: from chemokines to malaria. Immunology today 1994; 15: 169-173.
- 15- Larsen, C.; Oppenheim, J. y Matsushima, K.: Interleukin-1 or Tumor Necrosis Factor stimulate the production of neutrophil activating protein by normal human fibroblasts and keratinocytes. J. Invest. Dermatol. 1989; 92:467.
- 16- Górski, A.: The role of cell adhesion molecules in immunopathology. Immunology today 1994; 15: 251-255.
- 17- Redondo-Bellón, P.: Etiopatogenia de la necrólisis epidérmica tóxica. Piel 1994; 9:423-426.
- 18- Smoller, B.R. y Glusac, E.J.: Immunofluorescent analysis of the basement membrane zone in lichen planus suggests destruction of the lamina lucida in bullous lesions. J. Cutan. Pathol. 1994; 21: 123-128.
- 19-Shiohara, T.; Nikoloff, B.J.; Sagawa, Y.; Gomi, T. y Nagashima, M.: Erupción fija por fármacos. Expresión de la molécula de adhesión intercelular-1 (ICAM-1) de los queratinocitos epidérmicos. Arch. Dermatol. Ed. española 1990; 1: 23-28.
- 20- Kupper, T.S.: Mecanismos de la inflamación cutánea. Interacciones entre citocinas, moléculas de adhesión y leucocitos. Arch. Dermatol. (Ed. Española) 1990; 1:52-58.
- 21-Patterson, J.W.: The spectrum of lichenoid dermatitis. J. Cutan. Pathol. 1991; 18:67-74.
- 22- Mc. Conkey, D.J.; Orrenius, S. y Jondal, M.: Cellular signalling in programmed cell death (apoptosis). Immunology Today 1990; 11: 120.
- 23- Cohen, J.J.: Apoptosis. Immunology today 1993; 14:126-30.
- 24- Cohen, J. J.; Duke, R. C.; Fadok, V. A. y Sellins, K. S.: Apoptosis and programmed cell death in Immunity. Ann. Rev. Immunol. 1992; 10: 267-93.
- 25- Schwartz, L. M. y Osborne, B. A.: Preprogrammed cell death, apoptosis and killer genes. Immunol Today 1993; 14: 582-90.
- 26- Savill, J.; Fadok, V.; Henson, P. y Haslett, C.: Phagocyte recognition of cells undergoing apoptosis. Immunology Today 1993; 14: 131-6.
- 27- Label, M.G. y Feinsilberg, D.G.: Inmunofluorescencia directa en Mixedema Circunscripto Pretibial. Rev. Arg. Dermatol. 1983; 64: 401.
- 28- Label, M.G.; Larralde de Luna, M. y Moreno, P.: Liquen Nítido Cutáneo asociado con lesiones ungueales de Liquen Plano. Rev. Arg. Dermatol. 1986; 67: 318.
- 29- Label, M.G.: Inmunofluorescencia en dermatología. Tesis de doctorado en medicina. U.B.A. 1989, pag.146.
- 30- Estrach-Panella, M.T.: Aplicaciones terapéuticas de las citocinas en dermatología. Piel 1994; 9: 220-227.
- 31-Luber-Narod, J.; Kage, R. y Lee-man, S.E.: Substance P enhances the secretion of tumor necrosis factor- α from neuroglial cells stimulated with lipopolysaccharide. J. Immunol. 1994; 152: 819-824.

Reacciones hísticas liquenoides

Marcelo G. Label

Apellido y Nombre:	
Matrícula profesional:	N° de inscripción al PRONADERM:
Horas crédito: 3	Categoría: *(1)
Requisito: 70% de respuestas correctas	
Remitir a: Av. Callao 852 2° piso (1023) - Buenos Aires	
<small>*(1): Categoría libre: los créditos pueden ser asignados a la categoría que el inscripto determine según su conveniencia (de I a III, según el Reglamento PRONADERM). Marcar claramente la categoría elegida.</small>	

Cuestionario de autoevaluación

1- La reacción liquenoide es:

- a- Exclusiva del liquen plano.
- b- Se ve en liquen simple crónico (neurodermitis) y liquen plano
- c- Se observa sólo en un comienzo cuando se producen las lesiones de liquen plano y liquen "striatus".
- d- Es un mecanismo histopatogénico reaccional que comparten un considerable número de entidades con diferentes manifestaciones clínicas como: el liquen plano, reacción de injerto contra el huésped aguda, el lupus eritematoso, eritema polimorfo, etc.
- e- El estímulo que puede desencadenar este tipo de reacciones tiene causas muy diversas: estrés emocional, drogas, tumores, infecciones, radiación ultravioleta y gamma, idiopáticas, etc.
- f- d y e son correctas.

2- Observe los enunciados y responda cuál es correcto:

- a- La apoptosis es un proceso genéticamente controlado.
- b- Es fundamental en el desarrollo embrionario, la morfogénesis, la renovación celular (piel, sangre, intestino, etc.) y el envejecimiento.
- c- El principal mecanismo efector está mediado por una familia de proteasas denominadas caspasas.

- d-** Hay proteínas en la membrana que funcionan como receptoras de señales que conducen a la apoptosis, otras que la frenan o inhiben (señales de sobrevida) y otras que la regulan como la p53 y la Bcl-2.
- e-** Todas son correctas.

3- Analice si las siguientes causas pueden conducir a la apoptosis:

- a-** Exposición a la radiación ultravioleta.
- b-** Ausencia de factores de sobrevida como la interleuquina-1.
- c-** Acción de citoquinas que activan receptores de la muerte como el TNF, Fas, etc.
- d-** Infecciones virales, acción de drogas como la quimioterapia antitumoral.
- e-** Todas son correctas.

4- Los pasos que conducen a la activación del sistema inmune son:

- a-** Procesamiento enzimático del Ag en los endosomas de la célula presentadora.
- b-** Montaje del péptido sobre las proteínas de la membrana codificadas por el CMH. Este complejo se expresa en la superficie celular para presentar el Ag a la célula T (restricción genética).
- c-** La célula dendrítica migra a través del vaso linfático aferente y en los nódulos linfáticos que drenan la zona se encuentra con células T "naive" que provienen de la sangre.
- d-** En el ganglio se encuentran la célula presentadora de Ag y la célula T que tiene el TCR que corresponde a ese Ag.

- e-** El receptor de Ag de las células T CD4+ sólo reconoce un fragmento proteico como Ag cuando están asociados a moléculas clase II del CMH (HLA-DR, P o Q).
- f-** El receptor de Ag de las células T CD8+ sólo reconoce un péptido antigénico cuando está montado sobre moléculas clase I del CMH (HLA-A, B o C).
- g-** La célula T se diferencia y expande de acuerdo a la respuesta generada por el Ag y la capacidad genética del anfitrión.
- h-** Todas son correctas.

5- Detalle los elementos microscópicos que caracterizan una reacción liquenoide típica:

- a-** Degeneración hidrópica o vacuolar de los queratinocitos basales.
- b-** Conservación o aumento de la capa granulosa.
- c-** Capa córnea ortoqueratósica.
- d-** APOPTOSIS de queratinocitos que caen a la dermis como cuerpos coloides, citoides o de Civatte.
- e-** Daño de los melanocitos, incontinencia de pigmento, melanófagos.
- f-** Infiltrado linfocitario "en banda" que borra el límite dermo-epidérmico (epidermotropismo). Algunos linfocitos contactan con queratinocitos apoptóticos (satelitos).
- g-** Proliferación capilar.
- h-** Todas son correctas.

Lepra dimorfa lepromatosa localizada

Localized borderline lepromatous leprosy

Jorge Enrique Tiscornia*, Christian Sánchez Saizar**,
Letty Pincay Cedeño***, Nora Poggio*, María Cristina
Kien**** y Edgardo Néstor Chouela*****

* Médico de planta
** Cursista segundo año COMEDE
*** Médica concurrente
**** Médica patóloga
***** Jefe de unidad

Unidad de Dermatología, Hospital
General de Agudos "
Dr. Cosme Argerich"

Resumen

Presentamos el caso de una mujer de 24 años, que consultó por una única placa eritematosa en la pierna derecha; el resto de la piel era normal. Daba la impresión de ser una lesión de lepra tuberculoide, pero tenía un índice baciloscópico elevado. La baciloscopia en el resto de la piel y las mucosas fue negativa. La evidencia histológica de lepra dimorfa lepromatosa fue notable. El caso se diagnosticó como lepra dimorfa lepromatosa localizada, una forma de presentación infrecuente de la lepra multibacilar.

Este trabajo informa el caso de una paciente con lepra dimorfa lepromatosa limitada a un sitio del tegumento. Se destaca la importancia de realizar baciloscopia y biopsia en todos los casos de lepra. (Dermatol Argent 2003;N° 1: 27-30).

Palabras claves: lepra, dimorfa, localizada.

Abstract

A 24 year-old-woman who presented a single erythematous patch in the right leg is reported. The rest of the skin was normal. The lesion looked like tuberculoid leprosy but had a high bacterial index. No acid fast bacilli could be demonstrated from any other site of the body. Histological evidence of borderline lepromatous leprosy was conspicuous. The case was diagnosed as localized borderline lepromatous leprosy, an unusual presentation of multibacillary leprosy. This report presents a borderline lepromatous patient with a disease limited to one site of the skin. It stresses the importance of slit-smear and biopsy in all patients of leprosy.

Key words: leprosy, borderline, localized.

Fecha recepción: 19/12/01
Fecha aprobación: 24/5/02

Introducción

Según la clasificación de Ridley y Jopling, la lepra "borderline" o dimorfa se subdivide en "borderline" tuberculoide (BT), "borderline-borderline" (BB) y "borderline" lepromatosa (BL).¹ Esta última se presenta con múltiples lesiones en la piel, con tendencia a la simetría: máculas y placas que comprometen el tronco y los miembros, con una forma anular característica que respeta el área central "en recorte de hostia". Es frecuente el compromiso de los nervios periféricos en forma asimétrica, por episodios de reacción reversal.²⁻⁴

Motiva esta comunicación una paciente de 24 años con una sola lesión localizada en la pierna derecha, de tres años de evolución, cuyo diagnóstico histológico fue lepra borderline lepromatosa.

La paciente no presentaba otras lesiones en la piel, las mucosas, las faneras y los nervios periféricos; en el resto del tegumento, el moco nasal y el lóbulo de oreja el resultado de la baciloscopia fue negativo. Ante la presentación clínica, y los hallazgos de la histología y la baciloscopia, se diagnosticó lepra dimorfa lepromatosa localizada, forma de presentación no habitual de la lepra multibacilar.

Caso clínico

Motivo de consulta: placa eritematoescamosa en la cara externa del tobillo derecho.

Antecedentes de la enfermedad en curso: tres años antes se había iniciado con una lesión eritematoescamosa, levemente pruriginosa, en la que no se percibió alteración de la sensibilidad. Se realizó diagnóstico de eccema crónico y se efectuaron múltiples tratamientos con corticoides tópicos, por vía oral e infiltraciones intralesionales, sin obtener mejoría.

Antecedentes personales: paciente de 24 años, sexo femenino y soltera. Nacida en la provincia de Misiones, desde la infancia reside en la provincia de Buenos Aires.

Antecedentes familiares: sin interés.

Examen físico: placa eritematoescamosa anular, de 4 cm de diámetro, localizada en el área supramaleolar externa del tobi-

llo derecho (Fotos 1 y 2). Presentaba hipoestesia leve. El resto del examen dermatológico y neurológico no reveló alteraciones.

Exámenes complementarios: estudios de laboratorio de rutina y radiografía de tórax, todos ellos sin particularidades.

Estudio histopatológico (Protocolo 138655 Dra. Kien): epidermis con acantosis. Dermis con infiltrado linfocitario perivascular y perianexial, en el que se identifican numerosos bacilos ácido-alcohol resistentes (BAAR) sólidos y fragmentados.

Diagnóstico: Hansen "borderline" lepromatosa (Fotos 3 y 4).

Baciloscopia de la lesión: índice baciloscópico (IB) 3+, índice morfológico (IM) 30%. Piel sana; moco nasal y lóbulo de la oreja negativos. Se formuló entonces el diagnóstico de lepra borderline lepromatosa localizada y se inició terapéutica con múltiples fármacos, según el esquema de la OMS para enfermos multibacilares (TMD-MB).

Discusión

La lepra BL se caracteriza por la presencia de máculas que se extienden, con tendencia a la simetría, por el tronco y las extremidades. Llegan a ser muy numerosas, su color es castaño a ferruginoso y sus formas son variables. Son características las máculas anulares, con un área central indemne, de límite interno neto y externo difuso, "en recorte de hostia".^{5,6}

En las lesiones cutáneas, la hipoestesia, la disminución de la sudación y la alopecia se instalan con más rapidez que en la lepra lepromatosa polar (LL), pero no tanta como en las formas BB y BT. Si la enfermedad no se trata, pueden desarrollarse pápulas y nódulos que son más definidos y menos simétricos que los de la LL. Las máculas pueden infiltrarse y transformarse en placas. El compromiso nervioso es más temprano y asimétrico que en la LL; la neuritis por reacción tipo I es la causa más importante. Por lo general no hay síntomas relacionados con la mucosa nasal, la cavidad oral o el ojo. Con mucho menor frecuencia que en la LL pueden observarse episodios reaccionales tipo II, con eritema nudoso leproso o neuritis (o ambos).^{7,8}

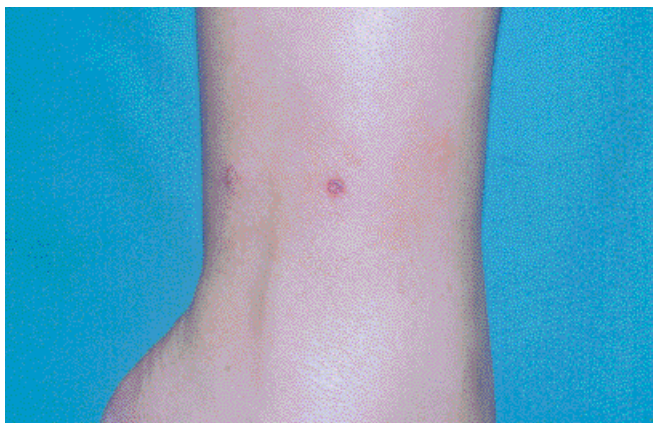

Foto 1.

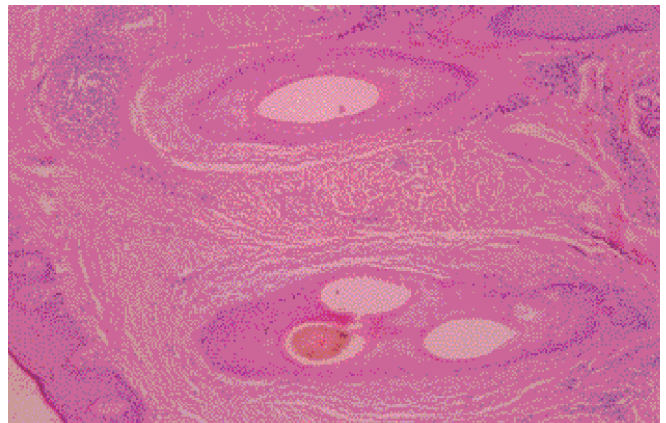


Foto 2.

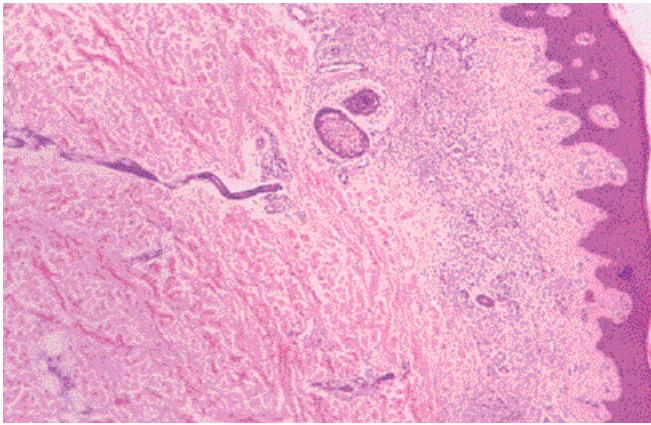


Foto 3.

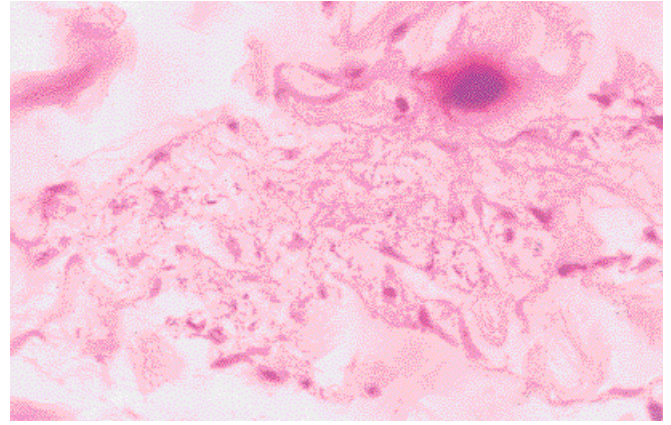


Foto 4.

La paciente presentaba lepra dimorfa lepromatosa localizada, confirmada por estudios histopatológicos y bacteriológicos.

Estas formas multibacilares localizadas tienen la característica de imitar la lepra paucibacilar. La lepra BL localizada se podría incluir entre las formas de presentación infrecuentes descritas por Hastings y col.⁹ (Cuadro 1). Es una forma de expresión no habitual de la lepra, difícil de incluir en las clasificaciones, que puede llevar a errores diagnósticos. El aspecto clínico es de una o pocas lesiones, que pueden ser lepromas aislados circunscriptos a un área de piel o una mácula o placa. El resto del tegumento, las mucosas y las faneras no están comprometidos. La alteración de la sensibilidad en la lesión puede ser leve y en ocasiones no es percibida por el paciente. En la lesión, los IB e IM son elevados, mientras que en el resto de la piel o las mucosas hay pocos bacilos o ninguno.

En la bibliografía, la casuística de formas multibacilares localizadas BL o LL es numerosa.¹⁰⁻¹⁷ En nuestro país, Achenbach y col. describieron el caso de una paciente, con microtubérculos localizados en el muslo derecho, que presentaba lepra lepromatosa localizada.¹⁸

Los casos antes mencionados causaron las mismas dificultades

diagnósticas: o no se pensó en lepra o el primer diagnóstico presuntivo fue el de Hansen tuberculoide, lo que llevaría a un grave error terapéutico puesto que no estaría indicado el esquema OMS para enfermos paucibacilares.¹⁹⁻²¹

Esta discrepancia clínica e histológica obliga a tener cautela al clasificar un caso de lepra y confirma la utilidad de la baciloscopia y la biopsia. La lepra multibacilar localizada plantea el interrogante de si en estos enfermos es la piel la puerta de entrada y si hay factores no conocidos que limitan la diseminación de la enfermedad. Otra hipótesis propuesta sería el papel de la resistencia del huésped dada por su respuesta inmune, pero los trabajos previos no han demostrado diferencia entre los perfiles inmunitarios de los pacientes con LL localizada y los de quienes presentan formas de LL generalizadas. En la lepra multibacilar, en las formas cercanas a LL se detecta bacteriemia con presencia de *M. leprae* en sangre periférica en un 90% de los pacientes, así como una mayor tendencia a la diseminación sistémica.²² No está claro qué factores locales o sistémicos desconocidos influyen para que estas formas multibacilares queden limitadas a una pequeña área de la piel. En pacientes con lepra multibacilar diseminada bajo TMD-MB, la disminución del IB por lo general es de 0,6 a 1 unidad por año; en pacientes con formas localizadas se duplica.¹¹ Esto sustentaría la excelente respuesta al tratamiento y la curación como regla evidenciadas en la clínica.

Cuadro 1. Formas de presentación infrecuentes de la lepra

Formas paucibacilares

1. Forma nerviosa pura
2. Tenosinovitis (componente de la reacción tipo I)
3. Ulceraciones espontáneas (componente de la reacción tipo I)

Formas multibacilares

1. Histioides
2. Ulceraciones espontáneas en una enfermedad de larga duración
3. Lepra de Lucio
4. Localizada en una área pequeña, con el resto del tegumento y las mucosas de apariencia normal

Conclusión

Varios aspectos importantes de este caso de lepra nos llevaron a investigar y comunicarlo. Uno de ellos fue la dificultad diagnóstica dada la clínica de nuestra paciente, que llevó a un diagnóstico erróneo de eccema crónico tratado con corticoides en forma reiterada y por tiempo prolongado. "Pensar en la lepra" mantiene su vigencia.⁸ Lo más destacable es comunicar esta forma de presentación no habitual de la lepra multibacilar, que tanto en BL o LL puede manifestarse en forma localizada y así ampliar el número de diagnósticos diferenciales que plantea la lepra al dermatólogo. El diagnóstico en estos casos

se basa en un examen cuidadoso, que evidencie la afectación de la sensibilidad en la lesión, no detectada en este caso por la paciente. La baciloscopia positiva para BAAR, con IM e IB elevados, y los hallazgos del estudio histopatológico son definitorios.

J. Tiscornia: Rivadavia 5854 1° "B" Capital Federal



Referencias

1. Ridley DS, Jopling WH. Clasificación de lepra según el sistema de inmunidad; un sistema de cinco grupos. *Int J Lepr* 1966;34:255-73.
2. Balaña LM, Valdez RP. La lepra en la última década del siglo XX. *Acta Terap Dermatol* 1996; 19 Suplemento.
3. McDougall, C, Ulrich MI. Enfermedad por micobacterias: lepra. En: Fitzpatrick T, Eisen A, Wolff K y col. *Dermatología en Medicina General*. Cuarta edición, Editorial Médica Panamericana, 1997, pp 2491-2506.
4. Achenbach RE, Tiscornia JE. Reacción reversal. Nuestra experiencia *Rev Arg Derm* 1992;73:88-93.
5. Jopling WH. Clinical manifestations of Hansen's disease. *The Start* 1983;4:7 y 42-44.
6. Meyers WM. Lepra *Dermatologic Clinics* 1992;10:134-141.
7. Manzi RO, Marzetti AA, Melamed AJ y col. Compendio de leprología. *Temas de leprología* 1976;20:58.
8. Magnin PH y Achenbach RE. Piense en la lepra. *Medicine*, 36, 3ª serie, 1987, 2424.
9. Hastings RC. *Leprosy*. Churchill-Livingstone. Second Edition, Edinburgh, 1994, pp. 265-268.
10. Jha PK, Talwar S, Suresh MS, et al. Localized borderline lepromatous leprosy. *Lepr Rev* 1991; 62:212-6.
11. Beena K, Zaheer MB, Guleria I, et al. Localized borderline leprosy and its response to chemioimmunotherapy. *Int J Dermatol* 1994;33:64-7.
12. Ramesh V, Saxema V, Misra RS, Mukherjee A. Multibacillary leprosy presenting as a solitary skin lesion; report of 3 cases and its significance in control programmes. *Int J Dermatol* 1991;59:1-4.
13. Arunthathi S, Samuel J, Ebenezzer, GJ, Jacob M. Localized borderline lepromatous leprosy. *Indian J Lepr* 1995;67:177-81.
14. Mascaro JM, Ferrando J, Gratacos R. Lepromatous leprosy clinically localized to one-half of the face. Report of a case. *Int J Lepr* 1981, 49:315-6.
15. Yoder LJ, Jacobson RR, Job CK. A single skin lesion —an unusual presentation of lepromatous leprosy. *Int J Lepr* 1985, 53:554-8.
16. Job CK, Kahkonen ME, Jacobson RR, Hastings RC. Single lesion subpolar lepromatous leprosy and its possible mode of origin. *Int J Lepr* 1989;57:12-9.
17. Misra RS, Ravi S, Iyengar B, Nath I. A histopathological and immunological profile of single lesion lepromatous leprosy. *Int J Lepr* 1991;59:645-8.
18. Achenbach RE, Diez A, Di Fabio N. Lepra lepromatosa: forma de presentación inusual. *Rev Arg Derm* 1992;73:88-93.
19. Achenbach RE. Experiencia con el tratamiento combinado y supervisado de la lepra. En base a un esquema multidroga propuesto por la OMS. Tesis de Doctorado. UBA, Facultad de Medicina, 1987.
20. WHO Study Group. Chemotherapy of leprosy for control programmes Geneva. World Health Organization 1982. *Tech Rep Ser* 675.
21. WHO Expert Committee on leprosy sixth report. Geneva. World Health Organization. 1988 *Tech Rep Ser* 768.
22. Klioze A and Ramos Caro F. Visceral Leprosy. *Int J Dermatol* 2000, 39:641-58.

★

Un estudio en el que se compararon los niveles de expresión de ciertos péptidos antimicrobianos —catelicidinas (LL-37) y beta-defensinas 2 (HBD-2)— en la piel inflamada de pacientes con dermatitis atópica y en otros con psoriasis, confirmaron que en los últimos son más elevados que en los pacientes atópicos. La susceptibilidad para infecciones cutáneas por *Staphylococcus aureus* en los pacientes con dermatitis atópica podría deberse a un déficit en la expresión de esos péptidos antimicrobianos en la piel.

N Engl J Med 2002;347:1151-60.

Alejandro Ruiz Lascano

★

En un estudio de casos y controles se evaluó la importancia de la seroconversión para HHV-8 en relación con el desarrollo de sarcoma de Kaposi (SK) en receptores de trasplante de órgano sólido. Durante un período de 23 años, en una institución de Madrid se realizaron 1.328 trasplantes. De éstos, 7 (0,5%) desarrollaron SK. La seroconversión para HHV-8 se demostró en 4/7 pacientes con SK y en 3/59 de los controles; los títulos en los seropositivos fueron significativamente más altos en los pacientes con SK. Los autores consideran conveniente realizar el seguimiento de estos pacientes con títulos altos o seroconversión reciente.

Medicine 2002;81:293-304.

ARL

★

Es una serie de 400 pacientes con síndrome de Sjögren primario, la positividad para uno de cuatro de marcadores inmunológicos (ANA, FR, Ro/La y crioglobulinas) se relacionó con la existencia de uno o más síntomas extraglandulares, como linfadenopatía (crioglobulinas), compromiso articular (FR), vasculitis cutánea (FR), afección pulmonar (ANA) y fenómeno de Raynaud (ANA y anti-Ro). En consecuencia estos pacientes entran en un subgrupo de seguimiento, por la mayor frecuencia de manifestaciones sistémicas.

Medicine 2002;81:270-80.

ARL

Manifestaciones cutaneomucosas de lupus eritematoso sistémico en 91 pacientes durante 15 años

Sistemic lupus erythematosus. Mucocutaneous manifestations in 91 patients during 15 years

Eduardo Adolfo Rodríguez*, Laura Manuela Mijelshon**,
Paula Bourren**, Alberto Allievi***, José Luis Presas****,
María Cristina Basta****

* Profesor asociado de Dermatología,
Universidad del Salvador.
Docente autorizado UBA.

** Jefa de Trabajos prácticos.
Dermatología, UBA.

*** Jefe de la División Autoinmunidad.
Prof. adjunto Universidad del Salvador.

**** Médico de planta de
Clínica Médica.

Hospital "Juan A. Fernández",
Buenos Aires, Servicios de
Dermatología y Autoinmunidad.

Resumen

El lupus eritematoso (LE) es una enfermedad multisistémica de patogenia autoinmune.

Las manifestaciones cutáneas en el LE son frecuentes -estudios en grandes cohortes han estimado que se presentan en más del 65% de los caso- y se las clasifica en:

1. Lesiones específicas:

- a) LE cutáneo agudo (eritema malar, fotosensibilidad, etc.).
- b) LE cutáneo subagudo (LESA).
- c) LE cutáneo crónico (p. ej., LE discoide, paniculitis lúpica, etc.).

Fecha recepción: 11/3/02

Fecha aprobación: 6/6/02

2. Lesiones inespecíficas:

Por ejemplo, vasculitis, livedo reticularis, etc.

Objetivo. El propósito del presente trabajo es determinar la incidencia de las diversas manifestaciones cutaneomucosas en pacientes con LE y ordenar las características consideradas desde un punto de vista estadístico.

Material y métodos. Entre 1983 y 1997, en el Hospital "J. A. Fernández" de Buenos Aires, se realizó el diagnóstico, control y seguimiento retrospectivo de 91 pacientes con lupus eritematoso sistémico (87 mujeres y 4 hombres).

Resultados. Del total de pacientes estudiados, el eritema malar (en alas de mariposa) fue la manifestación más frecuente de lupus. Las lesiones inespecíficas, como el eritema nudoso, las telangiectasias y otras lesiones vasculíticas, tuvieron menor incidencia. Hubo un claro predominio del sexo femenino y la edad de aparición de la enfermedad osciló entre los 20 y los 48 años.

Destacamos la importancia del examen dermatológico en la búsqueda e identificación de lesiones cutáneas de LE en todas sus formas, como herramienta para un correcto diagnóstico, seguimiento y tratamiento de los pacientes afectados. (Dermatol Argent 2003;N° 1: 32-38).

Abstract

Lupus erythematosus (LE) is a multiorganic, autoimmune disease that includes a pure cutaneous variety (discoid lupus), and intermediate stages.

Infrequent presentations of this disease and association to other pathologies are described.

Objective: The purpose of the present report was to determine the incidence of muco-cutaneous manifestations of patients with LE, performing statistics, based on our findings.

Materials and methods: Between 1983 and 1997, in Hospital J.A. Fernández of Buenos Aires, diagnoses, control and retrospective follow-up of 91 lupic patients were performed.

Results: From the 91 patients under surveillance, malar erythema (butterfly rash) was the most frequent sign of lupus, nodose erythema, telangiectasias and other vascular lesions, were less common, with minor incidence. Female predominance was clear and the age of commencement, oscillated between 20 and 48 years old.

We distinguish the importance of Dermatology as an instrument in search and identification of cutaneous lesions of LE and its varieties, in order to get a correct diagnosis, follow-up and treatment of affected patients.

Introducción

El lupus eritematoso (LE) es un trastorno autoinmune con un gran espectro de formas de presentación, desde la forma cutánea pura (lupus eritematoso discoide, LED) hasta el compromiso de múltiples órganos y sistemas (lupus eritematoso sistémico, LES), pasando por estadios intermedios como el lupus eritematoso cutáneo subagudo (LECSA).^{1,2}

Es una enfermedad de fisiopatogenia autoinmune, con una incidencia anual de 30 a 50 casos por millón y una prevalencia de 500 casos/millón de habitantes.³ Entre los individuos afectados

predominan los de sexo femenino de 20 a 40 años, en quienes compromete en particular la piel, el sistema musculoesquelético, y los aparatos cardiovascular, renal, pulmonar y gastrointestinal. Se asocian manifestaciones neuropsiquiátricas,

hemáticas e inmunitarias diversas.^{4,6} La etiología se desconoce. Intervienen factores genéticos: HLA B7-B8 en el LED, HLA B8-DR37 y DR2 en el LECSA y HLA B8-DR3-A1-DR2 y DQ23 en el LES.² Esta entidad se vincula, además, con déficit de complemento, administración de ciertos fármacos, hormonas y factores ambientales como UVB, entre otros.⁴

Sontheimer y otros autores proponen categorizar las lesiones cutáneas de LE dentro de una clasificación que lo divide en formas agudas, subagudas y crónicas, que a su vez pueden subclasificarse en localizadas y generalizadas.^{5-8,10}

El LE cutáneo agudo (LECA), caracterizado por rash malar en alas de mariposa, es evanescente, se cura sin dejar cicatriz y habitualmente se asocia con enfermedad sistémica activa (LES) (Foto 1). El LE cutáneo crónico -LED, paniculitis lúpica, etc.- es persistente, deja atrofia cicatrizal y se asocia con menor frecuencia a enfermedad sistémica⁸ (Fotos 2 y 3). En 1979 al espectro del LE se agregó un subtipo clínico diferente, el LECSA.^{7,11} En esta entidad las lesiones se presentan con una distribución característica y su aspecto es papuloescamoso o anular; persisten durante semanas o meses y en general se curan sin dejar atrofia ni cicatriz (Foto 4). A menudo hay compromiso sistémico leve o moderado, con afectación musculoesquelética y anomalías serológicas. Por su severidad esta forma de LE se considera intermedia entre el LECA y el LED.⁸

Se describen otras formas clínicas menos frecuentes, como el LE profundo o paniculitis lúpica, que es similar al LED por ser crónico y puede presentarse solo o asociado al LES.

El LE neonatal es un síndrome raro asociado al pasaje traspla-

Foto 1. LECSA: eritema facial en "alas de mariposa", lesiones anulares y psoriasiformes en los miembros superiores.

Foto 3. LED: placa alopecica cicatrizal.

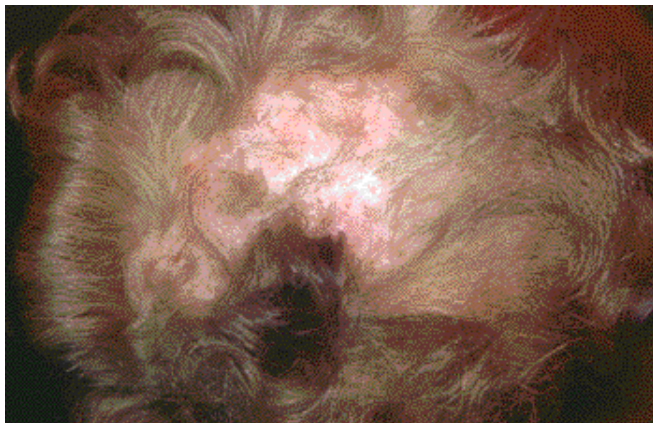

Foto 2. LED: placa con eritema, escamas y atrofia.

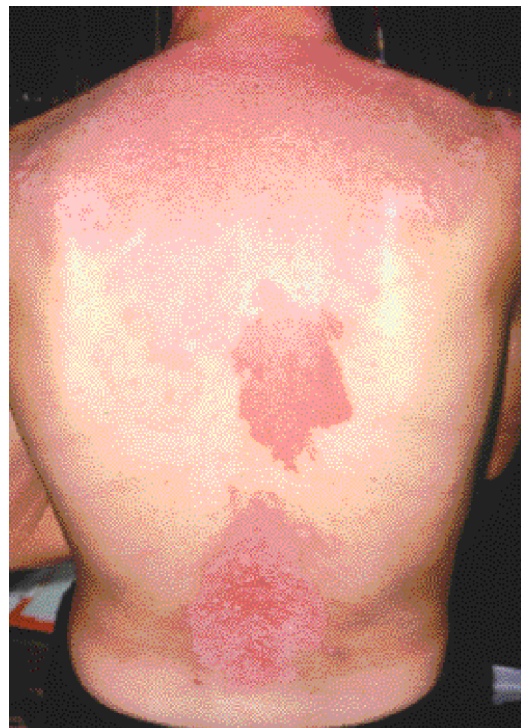

Foto 4. LECSA: imagen en "reloj de arena".

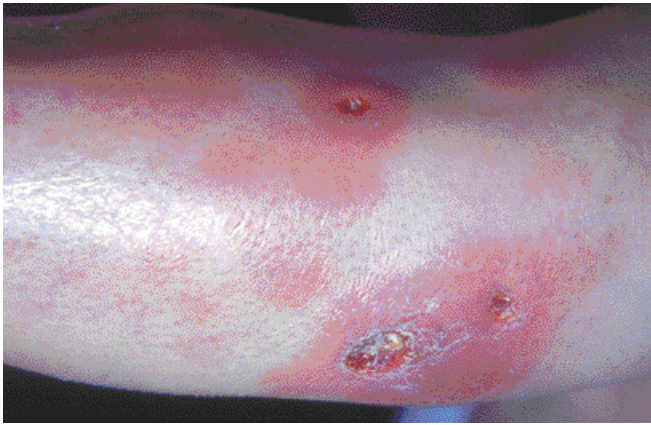


Foto 5. LES: úlceras por vasculitis.

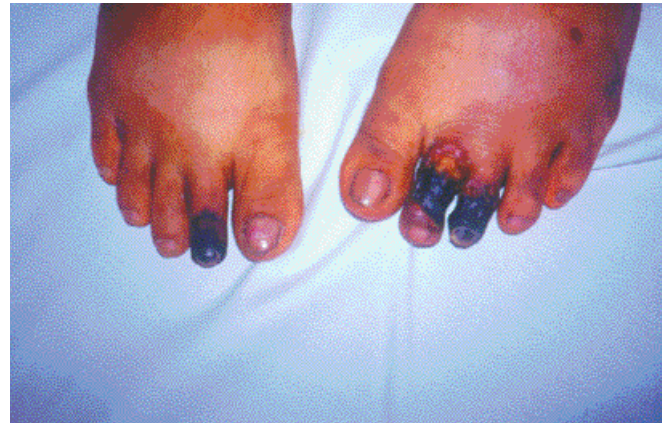

Foto 6. LES: lesiones necróticas con pérdida posterior de falanges.

centario de anticuerpos anti-Ro, anti-La o ambos¹² y, con menos frecuencia, a U1RNP.¹³ En el 40% de los casos las manifestaciones cutáneas se presentan dentro de los primeros dos meses; la mejoría sobreviene entre el cuarto y el quinto mes de vida del niño. Cuando la afección es sólo cutánea el pronóstico es bueno.

Hay formas clínicas que asocian LE a otras patologías, como el síndrome de Rowell, una entidad controversial en la que el LE cutáneo se asocia al eritema polimorfo.

En el 40% de los casos de LE hay anticuerpos antifosfolípidos; estos pacientes presentan fenómenos trombóticos, arteriales o venosos, y abortos recurrentes; sus manifestaciones cutáneas características son livedo reticularis, úlceras recidivantes de miembros inferiores, necrosis digital y lesiones cutáneas seudovasculíticas (Foto 5).¹⁴

La crioglobulinemia puede presentarse en el curso del LES, lo que da lugar a manifestaciones cutáneas dependientes de ella, como el síndrome de Raynaud, la isquemia digital y las lesiones ulceronecroticas (Foto 6).⁵

El LE pernicio (Hutchinson) es una forma crónica rebelde de LE con distribución en zonas acrales, predomina en el sexo femenino y habitualmente es precedido por LED en la cara.

Sharp y col. describieron un proceso con características superpuestas de LES, esclerodermia y dermatomiositis, al que denominaron "enfermedad mixta del tejido conectivo", "enfermedad indiferenciada del tejido conectivo" (según LeRoy) o "síndrome de superposición".¹⁵

En el Hospital "J. A. Fernández" de Buenos Aires, Argentina, entre 1983 y 1997, en el consultorio de seguimiento de pacientes de enfermedades autoinmunes se presentaron 91 pacientes con LES que reunían cuatro o más criterios del American College of Rheumatology ACRI. En todos ellos se relevaron los datos de la afección cutánea.

Objetivos

- Determinar la incidencia de diversas manifestaciones cutaneomucosas en pacientes con LE.
- Tabular las características de LE cutáneo según su frecuencia.

Material y métodos

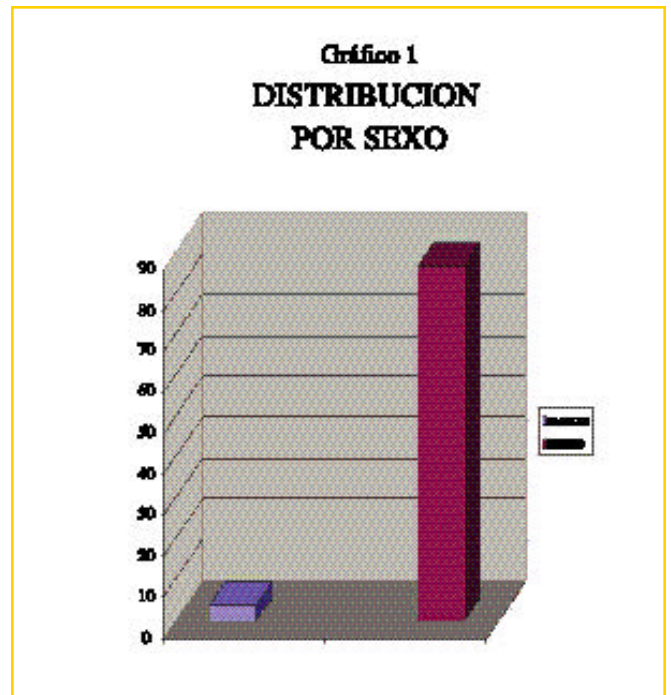
Se efectuó una revisión retrospectiva de 91 pacientes, 87 mujeres y 4 hombres, afectados por LES en el lapso de 15 años (1983-1997) analizados por los servicios de Dermatología y Autoinmunidad del Hospital "J. A. Fernández" (Gráfico 1).

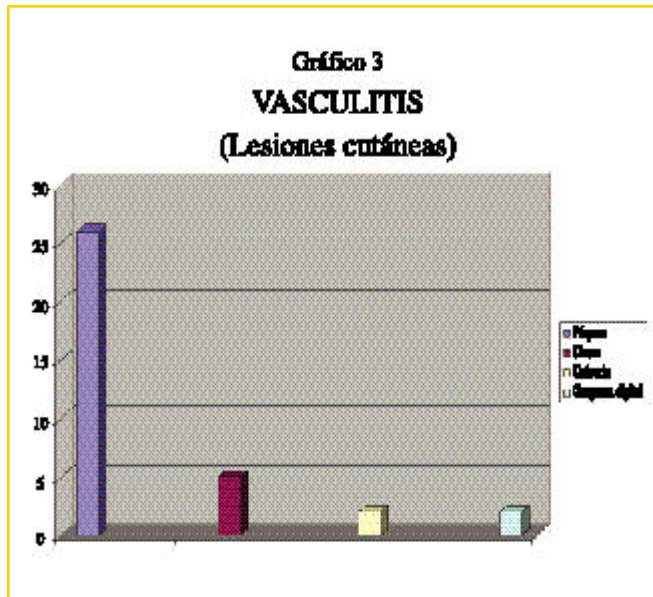
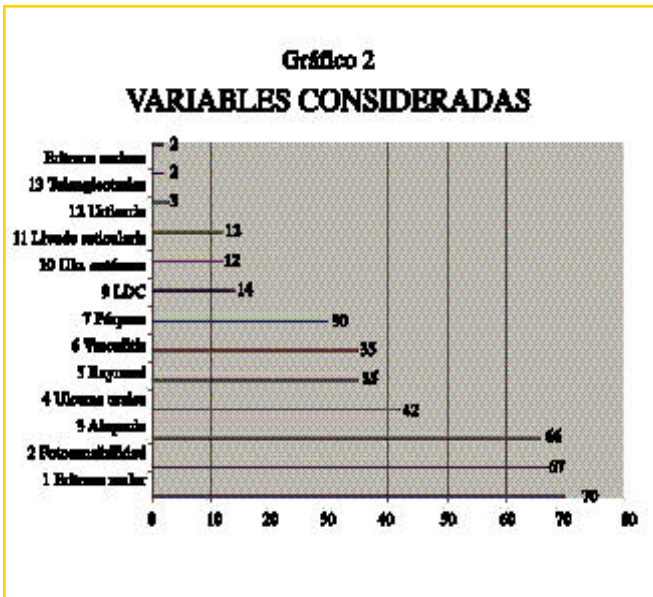
El presente trabajo se llevó a cabo en una población exclusiva de pacientes con LES. De los 91 enfermos con LES considerados, 14 desarrollaron LED y no se constató ningún caso de LECSA .

Los pacientes incluidos reunían cuatro o más criterios del ACR para el diagnóstico de LES.

Para el desarrollo de este trabajo, como parámetros de inclusión se consideraron las siguientes manifestaciones cutaneomucosas:

- Eritema malar





- Lupus discoide
- Fotosensibilidad
- Alopecia
- Úlceras orales
- Livedo reticularis
- Telangiectasias
- Síndrome de Raynaud

- Vasculitis

- Urticaria
- Urticaria
- Púrpura
- Infartos digitales
- Úlcera vasculítica
- Gangrena digital

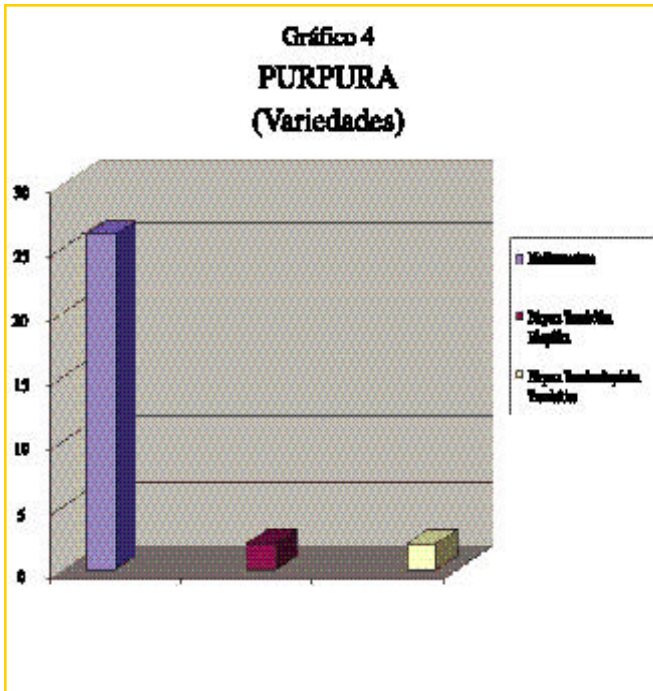
- Úlceras cutáneas

- Síndrome antifosfolípidos (SAP)

- Púrpura

- Trombótica idiopática (PTI)
- Medicamentosa (trombocitopénica por corticoides)
- Trombocitopénica trombótica (PTT)

- Eritema nudoso
- Lesiones ampollares
- Úlceras nasales



Resultados

El eritema malar, la manifestación más frecuente, se observó en el 76,92% (70/91), seguida por la fotosensibilidad, 73,62% (67/91) y por la alopecia, 72,52% (66/91). Con una incidencia menor, aunque trascendente, se ubicaron las úlceras orales, 46,15% (42/91); el fenómeno de Raynaud y la suma de las vasculitis consideradas se presentaron en el 38,46% (35/91) mientras que la púrpura, incluyendo sus diferentes tipos, alcanzó el 36,26% de los casos (33/91) (Gráfico 2).

Las manifestaciones menos frecuentes fueron las telangiectasias, la urticaria vasculitis, la gangrena digital vasculítica, la PTT y el eritema nudoso, con un 2,19% (2/91) (Gráficos 3 y 4). Del total de la población con LES considerada (91 pacientes), 15,4% (14 pacientes) presentaron LED; no hubo ningún caso de LECSA.

En números absolutos y por orden decreciente los resultados obtenidos se exponen en la Tabla 1.

Discusión

Para definir los subtipos de LE es útil basarse en las características clínicas. Las manifestaciones cutáneas están presentes en

Tabla 1

Manifestaciones cutaneomucosas	N° de pacientes afectados
Eritema malar	70
Fotosensibilidad	67
Alopecia	66
Úlceras orales	42
Raynaud	35
Vasculitis (todas las consideradas)	35
Púrpura	30
Lupus discoide	14
Livedo reticularis	12
Úlceras cutáneas (todas las consideradas)	12
Urticaria	3
Gangrena digital	3
Telangiectasias	2
Eritema nudoso	2
Lesiones ampollares	0
Úlceras nasales	0

la mayoría de los pacientes con LE. A excepción de los enfermos con LED, la identificación de las formas clínicas de LE sobre la base de una definición cuidadosa del compromiso cutáneo en general no ha sido muy considerada.

El diagnóstico macroscópico e histopatológico de la piel a veces permite definir cuadros de LE no claros desde el punto de vista clínico.

El trabajo multidisciplinario de las diferentes especialidades involu-

cradas en esta patología es indispensable para su abordaje correcto.

Conclusiones

Del estudio efectuado y en función de las observaciones realizadas, se pueden sacar las siguientes conclusiones:

1. La ausencia, durante años, de un sistema ampliamente aceptado de clasificación según variables morfológicas cutáneas ha retrasado el progreso, así como el acercamiento, a un mayor conocimiento de la enfermedad y de sus manifestaciones individuales.
2. Sobre la base de los hallazgos cutáneos se ha realizado una subclasificación de pacientes con LE que en general coincide con los resultados obtenidos por otros autores, como Sontheimer y col.
3. Del total de 91 pacientes estudiados, el eritema malar fue la manifestación más frecuente (76,92%), mientras que el eritema nudoso, las telangiectasias y otras lesiones vasculíticas (2,19%) fueron las de menor incidencia.
4. Con respecto al sexo, hubo un neto predominio femenino (87 mujeres) respecto del masculino (4 hombres).
5. La edad de aparición osciló entre los 20 y los 48 años, con un pico de incidencia en los 30 años.
6. Se destaca la trascendencia de la Dermatología en la búsqueda e identificación de lesiones cutáneas de LE y de los subtipos comentados. Ello constituye una ayuda inestimable para el diagnóstico, tratamiento y seguimiento de los pacientes afectados por esta patología.

E. A. Rodríguez: Arenales 2901 1° A (1425) Capital Federal



Referencias

1. Tan EM, et al. Special article The 1982 revised criteria for the classification of systemic lupus erythematosus. *Arthritis Rheum* 1982 ;25:1271-1277.
2. Stringa S, Stringa O. Lupus eritematoso. En: Allevato MA, Stringa S, Stringa O, Donatti L. *Conectivopatías: Manifestaciones cutáneas*. Buenos Aires, 1993, pág. 1.
3. Klippel JH. Systemic lupus erythematosus: demographics, prognosis and outcome. *J Rheumatol Suppl* 1997;48:67-71.
4. Von Feldt JM. Systemic lupus erythematosus. Recognizing its various presentations. *Postgrad Med* 1995;97(4):79-86.
5. Sontheimer RD. The lexicon of cutaneous lupus erythematosus: A review and personal perspective on the nomenclature and classification of the cutaneous manifestations of lupus erythematosus. *Lupus* 1997;6(2):84-95.
6. Petri M. Clinical features of systemic lupus erythematosus. *Curr Opin Rheumatol* 1995;7(5):395-401.
7. Sontheimer RD. Clinical significance of subacute cutaneous lupus erythematosus skin lesions. *J Dermatol* 1985;12(3):205-12.
8. Bangert JL, Freeman RG, Sontheimer RD, Gilliam JN. Subacute cutaneous lupus erythematosus and discoid lupus erythematosus. Comparative histopathologic findings. *Arch Dermatol* 1984;120 :332-7.
9. Gilliam JN, Sontheimer RD. Distinctive cutaneous subsets in the spectrum of lupus erythematosus. *J Acad Dermatol* 1981;4(4):471-5.
10. Gilliam JN, Sontheimer RD. Skin manifestations of SLE. *Clin Rheum Dis* 1982;8(1):207-18.
11. Sontheimer RD, Thomas JR, Gilliam JN. Subacute cutaneous lupus erythematosus. *Arch Dermatol* 1979;115:1409-15.
12. Buyon JP, et al. Acquired congenital block, pattern of maternal antibody response to biochemically defined antigens of the SS-A/Ro- SS-B/La system in neonatal lupus. *J Clin Invest* 1989;84:627.
13. Provost TT, et al. The neonatal lupus syndrome associated with U1RNP (aRNP) antibodies. *N Engl J Med* 1987;316:1135.
14. Cordero A. Enfermedades reumáticas. En: Cordero A, Cobreros M, Allevato MA, Donatti L. *Manifestaciones cutáneas de las enfermedades sistémicas*. Atlas, 1ª Ed. Editorial Médica Panamericana, Buenos Aires, Argentina, 1997.
15. Arnold Jr. HL, Odom RB, James WD. *Enfermedades del tejido conjuntivo*. En: Andrews, *Tratado de Dermatología*, 4ª Ed. Ediciones Científicas y Técnicas, S.A., Barcelona, España, 1993, pág 167.

Liquen amiloide

Lichen amyloidosis

Laura Lagorio*, Inés Castellano*,
María Cristina Kien**, Lilian Bobrik de Even***

* Médica Dermatóloga
Hospital Sirio-Libanés
** Médica dermatopatóloga
*** Médica anatomopatóloga

Hospital Sirio-Libanés

Resumen

El liquen amiloide es una forma de amiloidosis cutánea primaria, papular, intensamente pruriginosa, de etiología desconocida.

La biopsia muestra depósitos de amiloide limitados a la dermis papilar, que producen birrefringencia verdosa con la tinción de rojo Congo.

Presentamos el caso de una paciente con un cuadro clínico e histológico típico, y efectuamos una revisión de la literatura. (Dermatol Argent 2003;Nº 1: 40-42).

Palabras claves: liquen amiloide, amiloidosis cutánea, rojo congo.

Fecha recepción: 11/02/02

Fecha aprobación: 6/6/02

Abstract

Lichen amyloidosis is a papular, intensely pruritic type of cutaneous amyloidosis of unknown aetiology.

All biopsy specimens revealed amyloid deposits limited to the papillary dermis that demonstrated greenish birefringence on Congo red staining.

We report a case of a woman with the clinical and histopathological characteristics findings of this disease and we realized a review of the literature.

Key words: Lichen amyloidosis, cutaneous amyloidosis, congo red.

Introducción

El liquen amiloide cutáneo (LAC) es un tipo de amiloidosis papular, intensamente pruriginosa, de causa desconocida. Se caracteriza por múltiples pápulas hiperqueratósicas, aisladas o formando placas, localizadas preferentemente en los miembros inferiores.

Se trata de una amiloidosis cutánea primaria en la que el material amiloide se deposita en la piel, sin evidencia de afectación visceral.

Se han documentado formas hereditarias esporádicas, autosómicas dominantes (liquen amiloide cutáneo familiar). Lesiones similares fueron halladas en pacientes con neoplasia endocrina múltiple tipo 2A (MEN 2A).

En su fisiopatogenia se menciona el rascado como una causa probable, como también un defecto en el metabolismo de los queratinocitos, con producción de amiloide.

La principal característica histopatológica es el depósito de amiloide

en la dermis papilar, que se visualiza con la tinción de rojo Congo.

Se informaron diversos tratamientos; por vía sistémica: antihistamínicos, corticoides y retinoides, y en forma tópica: corticoides, calipotriol y DMSO (dimetilsulfóxido), con respuestas variables.

Caso clínico

Paciente de sexo femenino de 82 años.

Dos meses antes de la consulta notó la aparición de pápulas pequeñas en los miembros inferiores, de 1 a 2 mm de diámetro y superficie hiperqueratósica, que al confluir formaban placas hiperpigmentadas.

Las lesiones eran intensamente pruriginosas, por lo que estaban excoriadas y cubiertas por costras hemáticas.

Comprometían ambas piernas y la cara posterior de los muslos en forma simétrica, pero sin afectar los huecos poplíteos.

Antecedentes personales: sin datos relevantes.

Rutina de laboratorio: dentro de parámetros normales excepto el hemograma, que evidenció anemia moderada (hematócrito, 31%; hemoglobina, 9,70 g%, y glóbulos rojos, 3,5 millones/mm³). Se efectuó el estudio histopatológico de las lesiones (Protocolo N° 6773 Dra. Bobrik de Even) con el siguiente resultado: epidermis con hiperqueratosis marcada, capa granulosa delgada y acantosis de red de crestas. En la zona papilar se halló un cúmulo de material eosinófilo homogéneo positivo para el rojo Congo. Un segundo estudio histopatológico (Protocolo N° 150892 Dra. Kien) confirmó los hallazgos.

Diagnóstico: liquen amiloide (amiloidosis liquenoide).

Se indicó tratamiento con hidroxicina, 50 mg/día; clobetasol 0,05% (ungüento) en forma oclusiva y emolientes. El cuadro evolucionó con disminución franca del prurito y mejoría lenta de las lesiones.

Discusión

En 1928 Gutmann describió esta entidad como amiloidosis. El término liquen amiloide fue empleado más tarde, en 1930, por Freudenthal.¹

El liquen amiloide es una erupción en general simétrica, caracterizada por pápulas de color rojo-pardo que a veces se presentan excoriadas y cubiertas por costras hemáticas. El prurito es intenso, paroxístico y su evolución es prolongada (años).

Se asienta con preferencia en la cara anterior de las piernas y pue-

de extenderse a los tobillos y los muslos. Afecta a adultos de ambos sexos entre la quinta y la sexta décadas de la vida.

De características similares al prurigo nodular y al liquen simple crónico, los tres trastornos se caracterizan por la presencia de pápulas pruriginosas con hiperplasia epitelial, hipergranulosis y ortoqueratosis compacta. Sin embargo, el liquen amiloide se distingue de ambos y de los otros tipos de amiloidosis por los depósitos, en la dermis papilar, de material eosinófilo globular y homogéneo (amiloide).² Con la tinción con rojo Congo se observa una refringencia de color verdoso. Próximos a los depósitos hay fibroblastos estelares y melanófagos.

Hay tres teorías principales que tratan de explicar la fisiopatología del liquen amiloide:

- Consecuencia del rascado:² está bien establecido que la formación de amiloide puede ser inducida por el rascado (el ejemplo más saliente es el desarrollo de liquen amiloide o amiloidosis macular en pacientes que rascan su espalda con toallas o cepillos, hábito común en Japón).

- A menudo el liquen amiloide se asocia con enfermedades pruriginosas, como insuficiencia venosa, dermatitis atópica, dermatitis por contacto (p. ej., de fibras textiles³) y colestasis.

Ahora se sabe que en el LAC el amiloide no deriva de inmunoglobulinas o proteínas séricas, como en la amiloidosis sistémica, sino de péptidos de queratina provenientes de queratinocitos necróticos. Esta apoptosis de queratinocitos puede ser inducida por el rascado prolongado.

- Defecto del metabolismo de la queratina, con síntesis de un productor de amiloide.

- Síntesis anormal de colágeno, con degeneración de estas fibras.

El liquen amiloide familiar es una forma de presentación rara dentro de la amiloidosis primaria cutánea localizada. Se transmite con carácter autosómico dominante y penetrancia variable. No es común en europeos y norteamericanos, pero es frecuente en sudamericanos y asiáticos.⁴ Se han descrito lesiones similares a las del LAC en pacientes con neoplasia endocrina múltiple tipo 2A (MEN 2A). Este es un síndrome caracterizado por hiperplasia de células C, carcinoma medular de tiroides, feocromocitoma e hiperplasia paratiroidea. Su causa son mutaciones específicas en el protooncogén ret, que no estaría involucrado en los casos de LA familiar.⁵ Además, clínicamente se diferencian en los sitios afectados; mientras que en los pacientes con MEN 2A las lesiones cutáneas siempre se encuentran en la región interescapular, en los pacientes con

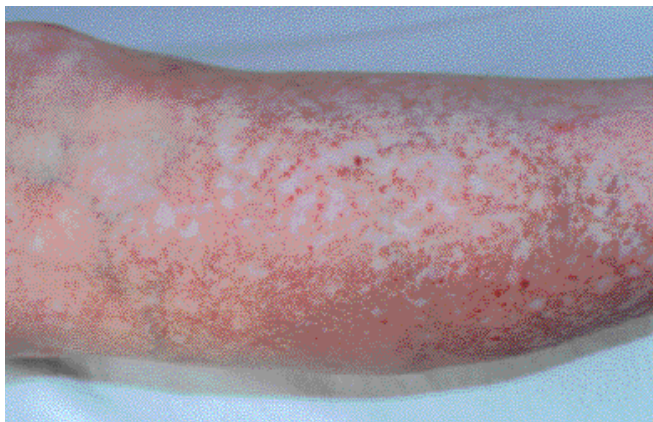

Foto 1. Lesiones de liquen amiloide en la pierna.

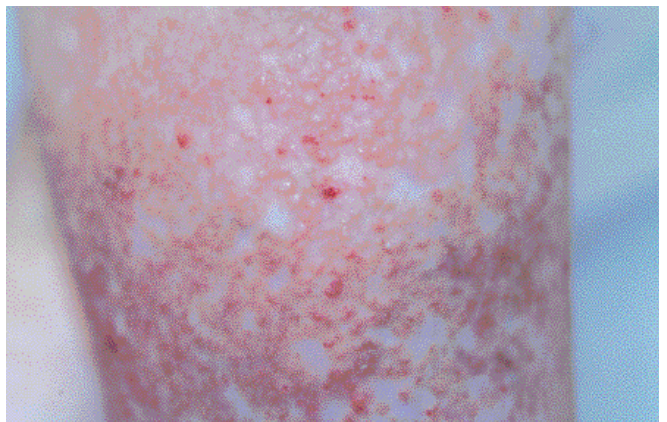

Foto 2. Pápulas hiperqueratósicas pigmentadas y excoriadas.

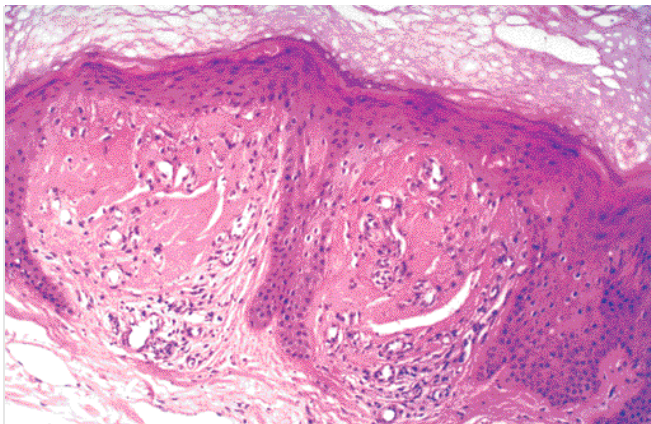


Foto 3. Liquen amiloide. Depósitos eosinófilos de amiloide en la dermis papilar (H-E 100 X).

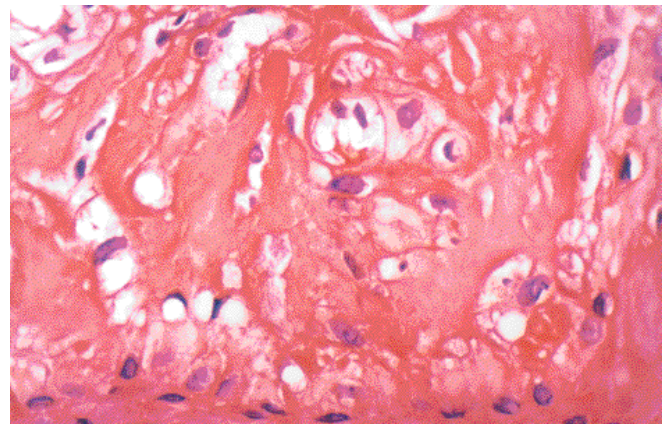


Foto 4. Liquen amiloide. Coloración con rojo Congo (400 X).

LA familiar éstas son más generalizadas.⁵ Hay algunos informes de LAC en pacientes infectados por HIV (Buezo,⁶ Goller,⁷ Vaghjimal⁸ y Talhari⁹). Se desconoce si esta asociación puede tener algún significado. Estudios de inmunohistoquímica, inmunoblot y microscopía electrónica indicaron que la apolipoproteína E10 es un componente de la amiloidosis cutánea primaria, patología en la que puede desempeñar un papel importante. También mediante inmunohistoquímica se investigó la expresión de queratinas, mediante anticuerpos monoclonales y policlonales antiqueratina. Los resultados confirmaron que en la amiloidosis macular y en el LAC el amiloide contiene epitopos de queratina; se sugiere que los componentes fibrilares derivan de los filamentos intermedios de queratina. Los anticuerpos LP 34, MNF 116 y RCK 102, que tienen en común la capacidad de reconocer la queratina K5, pueden ser útiles en el diagnóstico de la amiloidosis macular y papular en secciones de tejido congelado.¹¹ En cuanto a la terapéutica, es fundamental disminuir el prurito para suspender el rascado; para eso los antihistamínicos sedantes son los agentes más efectivos. También la corticoterapia tópica o las

inyecciones intralesionales de triamcinolona pueden dar resultado. Se ha comparado el tratamiento con 17-valerato de betametasona con el ungüento de calcipotriol; ambos resultaron ser igualmente efectivos, aunque el último es más irritante y costoso.¹² Se describió el efecto beneficioso del tratamiento con dimetilsulfóxido tópico al 50% en solución acuosa.¹³ Los retinoides sistémicos (etretinato y, con posterioridad, acitretina) en dosis de 30 mg/día pueden producir la remisión de la enfermedad después de dos a tres meses de tratamiento.¹⁴ También se ha empleado crioterapia, radioterapia, puvaterapia y topicaciones con ácido tricloroacético, con mejorías transitorias. Se ha mencionado el uso del láser de dióxido de carbono para el tratamiento de la amiloidosis cutánea nodular.¹⁵ Harahap y Marwali, de la Universidad de North Sumatra, Medan, Indonesia, describieron una técnica quirúrgica nueva, en la que para remover la epidermis y los depósitos de amiloide en la dermis se utiliza una hoja de bisturí, con buenos resultados estéticos.¹⁶

Laura B. Lagorio: Tucumán 2181 PB 1 - Buenos Aires - Rep. Argentina



Referencias

1. Al-Ratrout JT, Satti MB. Primary localized cutaneous amyloidosis: A clinicopathologic study from Saudi Arabia. *Int J Dermatol* 1997;36:427-34.
2. Weyers W, Weyers L, Bonczkowitz M, et al. Lichen amyloidosis: a consequence of scratching. *J Am Acad Dermatol* 1997;38:923-8.
3. Trattner A, David M. Textile contact dermatitis presenting as lichen amyloidosis. *Contact. Dermatit* 2000;42:107-8.
4. Calderon P, Riberra M, Mate JL y col. Liquen amiloide familiar. *Actas Dermo Sif* 1991;82:692-4.
5. Hofstra RM, Sijmons RH, Stelwagen T, et al. Ret mutation screening in familial cutaneous lichen amyloidosis and in skin amyloidosis associated with multiple endocrine neoplasia. *J Invest Dermatol* 1996;107:215-8.
6. Buezo GF, Penas PF, Dauden-Tello E, et al. Lichen amyloidosis and human immunodeficiency virus infection. *Dermatology* 1995;191: 56-8.
7. Goller MM, Cohen PR, Duvic M. Lichen amyloidosis presenting as a papular pruritus syndrome in a human-immunodeficiency-virus-infected man. *Dermatology* 1997; 194:62-4.
8. Vaghjimal A, Ahmad H, Soto NE, et al. Lichen amyloidosis in a HIV infected patient. A case report and review of the literature (Letter). *Acta Derm Venereol* 1998;78:399.
9. Talharis S, De Lima Ferreira LC, Silveira de Barros F e col. Liquen amiloide em paciente com sida. *An Bras Dermatol* 2000;75:103-5.
10. Furomoto H, Shimizu T, Asagami C, et al. Apolipoprotein E is present in primary localized cutaneous amyloidosis. *J Invest Dermatol* 1998;111:417-21.
11. Huilgol SC, Ramnarain C, Carrington P, et al. Cytokeratins primary cutaneous amyloidosis. *Austral J Dermatol* 1998;39:81-5.
12. Khoo BP, Tay YK, Goh CL. Calcipotriol ointment vs betamethasone 17-valerate ointment in the treatment of lichen amyloidosis. *Int J Dermatol* 1999;38:539-41.
13. Ozkaya-Bayazit E, Baykal C, Kavak A. Local DMSO treatment of macular and papular amyloidosis. *Hautarzt* 1997;48:31-7.
14. Reider N, Sepp N, Fritsch P. Remission of lichen amyloidosis after treatment with acitretin (Letter). *Dermatology* 1997;194:309-11.
15. Kakani R, Goldstein A, Meisher I, et al. Nodular amyloidosis: case report and literature review. *J Cutan Med Surg* 2001;5:101-4.
16. Harahap M, Marwali MR. The treatment of lichen amyloidosis a review and a new technique. *Dermatol Surg* 1998;24:251-4.

Tratamiento del seno pilonidal sacroccígeo mediante fistulectomía y marsupialización

Alberto José Uribe Percy*, Mercedes Portaluppi**,
Sandra Zelalija Gatti***, Mariana Demarchi****,
Edgardo Néstor Chouela*****

* Médico dermatólogo a cargo
del sector de Cirugía Dermatológica.

** Médica residente de 4° año.

*** Jefa de residentes del H.I.G.A.

"Gral. San Martín" de La Plata.

**** Médica concurrente de 2° año.

***** Jefe de Unidad

de Dermatología.

Unidad de Dermatología,

Hospital de Agudos

"Dr. Cosme Argerich"

Resumen

El seno pilonidal sacroccígeo es una patología dermatológica relativamente frecuente, que implica un proceso reaccional ocasionado por la introducción de pelo en el tejido celular subcutáneo en el nivel del surco interglúteo.

Presentamos aquí la técnica de fistulectomía más marsupialización, descrita originalmente por Buie, Abramson y Culp. Este método es aplicable a todos los tipos de seno pilonidal y permite al dermatólogo resolver esta afección en forma ambulatoria y sencilla, con un 90% de efectividad. (Dermatol Argent 2003;N° 1: 44-47).

Palabras claves: seno pilonidal, fistulectomía, marsupialización.

Abstract

The sacrococcygeal pilonidal sinus is a relatively frequent dermatologic disease. It implies a reactional process caused by the introduction of hair into the subcutaneous tissue at the intergluteal cleft.

We present the fistulectomy plus marsupialization surgical technique which was originally described by Buie, Abramson and Culp. It is a simple and ambulatory method of treatment that can be applied to all varieties of pilonidal sinus providing a 90% rate of effectiveness.

Key words: Pilonidal sinus – Fistulectomy – Marsupialization.

Fecha recepción: 6/2/02

Fecha aprobación: 6/6/02

Introducción

El seno pilonidal sacrococcígeo es una patología relativamente frecuente, de mayor incidencia en varones entre los 15 y los 40 años de edad.¹ El proceso se circunscribe a la región sacrococcígea, en el pliegue interglúteo. Se trata de un proceso reaccional ocasionado por la introducción de pelo dentro del tejido celular subcutáneo. De allí el término "pilonidal", acuñado por Hodges en 1880,² que significa literalmente "nido de pelo".

La introducción y acumulación de pelos en el tejido celular subcutáneo se produce a partir de uno o varios orificios, llamados primarios, que se encuentran ubicados en el surco interglúteo, orientados cefálicamente al ano.

En la actualidad no se considera que el origen de esos orificios sea congénito, sino que se forman a partir de folículos pilosos que sufrieron episodios de inflamación y luego se abscedaron, por lo que quedaron dilatados, distorsionados y convertidos en tubos epiteliales que alcanzan el tejido celular subcutáneo. Con posterioridad, el o los bulbos pilosos de la pared folicular que lograron sobrevivir al proceso inflamatorio dan origen a un crecimiento cíclico de pelos que, dirigidos a la profundidad y en sentido cefálico, forman los "nidos de pelos".^{3,4} Esto explica el hallazgo intraoperatorio constante de pelos en forma de rizo, todos con la misma orientación, color, grosor y longitud.⁵

El depósito paulatino de los pelos, favorecido por factores locales como la fricción, la sudación excesiva, la obesidad o el hirsutismo,¹ conducirá a la formación de tractos o fístulas que se abren lateralmente como orificios secundarios a un lado de la línea media. Estos constituyen el principal motivo de consulta y a menudo se los confunde con quistes abscedados o furúnculos. Clínicamente se presentan como bocas fistulosas elevadas, de coloración eritematoviolácea o amarronada (Foto 1), que en forma espontánea o por presión drenan un material oscuro, achocolatado y de aspecto sucio.⁶

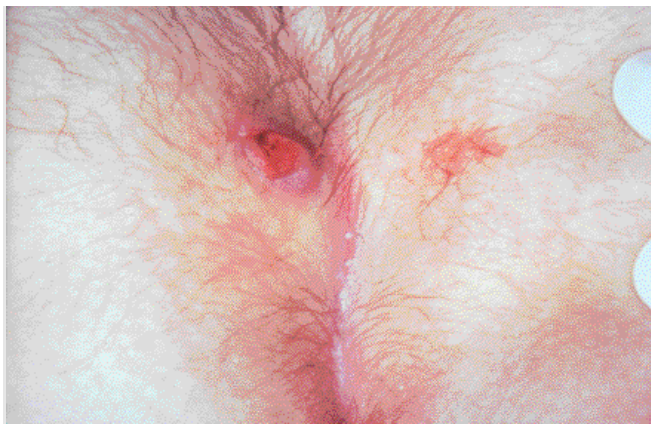

Foto 1. Seno pilonidal sacrococcígeo. Nótase el orificio secundario como una boca fistulosa, de borde sobreelevado y eritematoso, a un lado de la línea media, y los orificios primarios, menos evidentes, sobre el surco interglúteo.

Es importante recordar que no hay orificios secundarios sin primarios. Siempre se debe examinar el surco interglúteo en busca de estos últimos, ya que su presencia confirma el diagnóstico clínico de seno pilonidal.

En nuestro medio el tratamiento de esta patología no forma parte de la práctica corriente del dermatólogo, lo que puede explicarse por el desconocimiento de una técnica quirúrgica efectiva y sencilla para su resolución, como la fistulectomía más marsupialización. Esta consiste en incidir abriendo el seno y los trayectos, dejando sin resecar y al descubierto una porción del fondo y de las paredes laterales del seno o tracto, para que cierre por segunda intención.

Esta técnica sigue siendo la que ofrece el mayor porcentaje de curación definitiva. Por esta razón fue de elección en un principio, pero fue perdiendo adeptos debido a que la curación de la herida requería unos 60 días.^{7,8} Esto llevó a que la técnica fuera reemplazada por las escisiones radicales con cierres primarios totales, directos o por colgajos, o escisiones radicales con cierres parciales. Estas técnicas implican el uso de anestesia general o epidural y se asocian con un menor porcentaje de curación definitiva.

Se intentaron variaciones de la técnica con cierre por segunda intención^{9,10} y otros métodos quirúrgicos, cerrados y semicerrados, para acortar el posoperatorio y evitar las curaciones engorrosas,¹¹⁻¹⁵ pero la incidencia de recurrencias fue mayor.

En la actualidad la única desventaja de la marsupialización, que era el cierre secundario prolongado, ha sido superada. Esto se logró gracias a la gran diversidad de apósitos disponibles para acelerar la curación por segunda intención, que en los senos pilonidales poco extensos permite el cierre completo de la herida al cabo de 30 días.

El propósito de este artículo es rescatar las técnicas de fistulectomía,¹⁶ inicialmente llamada "cistostomía"¹¹, más marsupialización descriptas por Buie⁷, Abramsom⁸ y Culp,¹ y volver a ponerlas en vigencia como tratamiento ambulatorio, ideal para

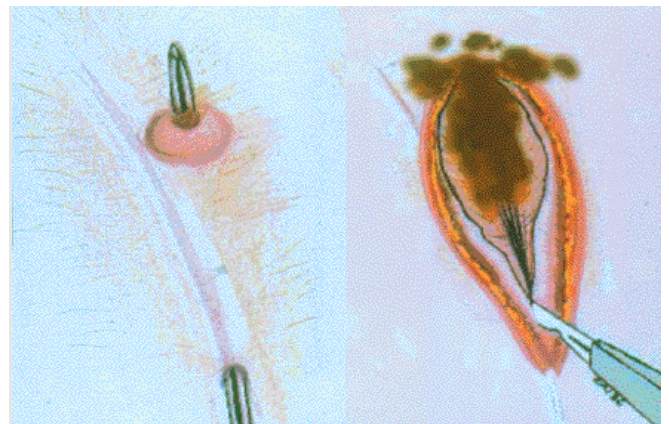


Figura 1a. Penetración en el tracto pilonidal con una sonda que ingresa por el orificio primario caudal y sale por el orificio secundario.

Figura 1b. Incisión sobre el trayecto demarcado por la sonda, que deja expuesta la cavidad del seno y su contenido.

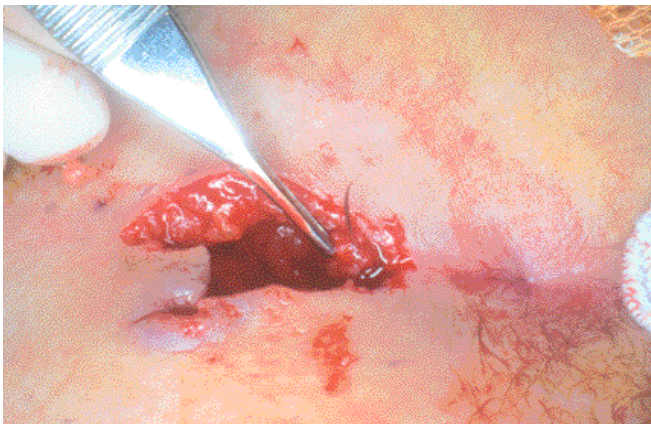


Foto 2. Cavidad del seno pilonidal. En su extremo caudal se observa el orificio primario a resecar junto con el "mechón de pelos".

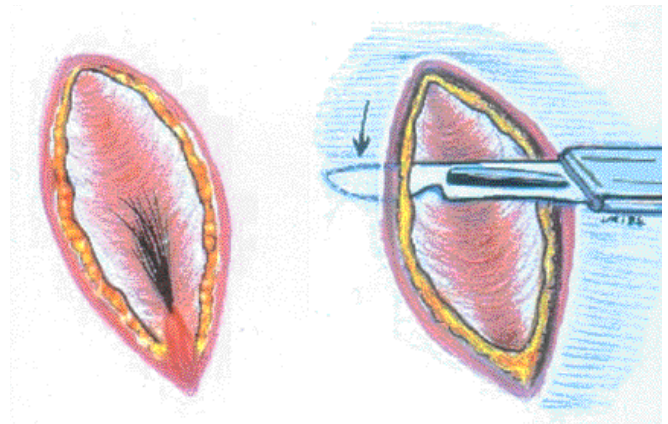


Figura 2. Divulsión de los bordes de la herida con bisturí ingresando por el tejido celular subcutáneo.

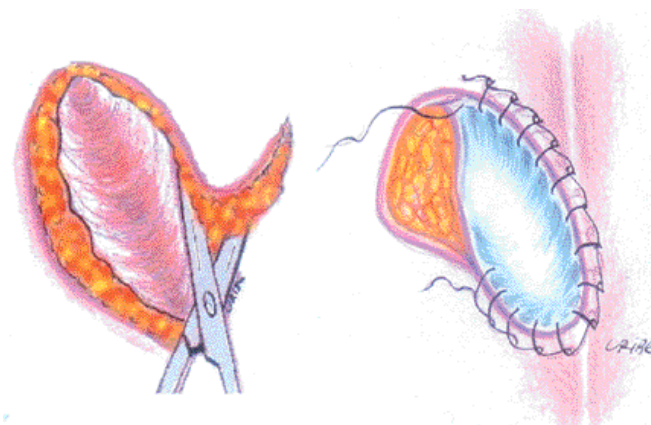


Figura 3a. Resección en bisel de los bordes de la herida.

Figura 3b. Sutura continua en cadena del borde cutáneo al piso del seno pilonidal.

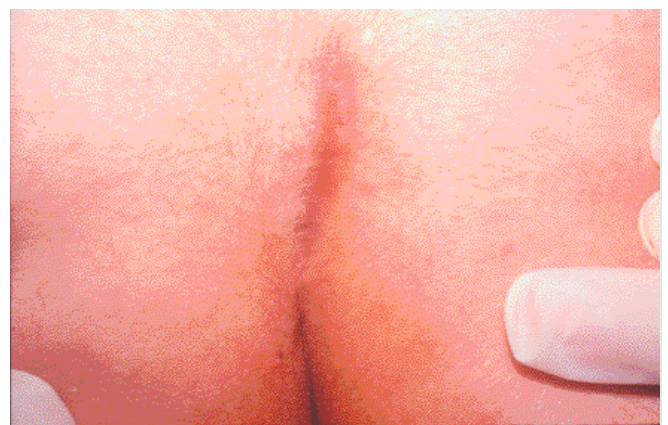


Foto 3. Cierre completo de la herida a los treinta días del posoperatorio.

resolver esta afección en forma sencilla y con un 90% de efectividad.⁹ Estas técnicas unificadas se explicarán e ilustrarán en forma detallada.

Técnica quirúrgica de fistulectomía más marsupialización

Esta técnica es aplicable a todos los tipos de seno pilonidal: simple, complicado, primario o recurrente.

Los cuidados preoperatorios incluyen rasurado de la zona tres días antes del procedimiento, profilaxis antibiótica y antisepsia local.

En el quirófano el paciente se coloca en decúbito ventral, con una almohadilla en la región hipogástrica con el fin de elevar la región sacra. Los glúteos se separan con cintas adhesivas anchas a la altura del sacro, para aplanar el campo operatorio. Se utiliza anestesia local por bloqueo de campo, como está descrita para esta intervención.⁶

La técnica consiste en: a) introducir una sonda acanalada por el orificio primario caudal, penetrando en el tracto pilonidal en dirección cefálica, hasta verificar su salida por el orificio secun-

dario (Figura 1a). b) Incidir (con hoja de bisturí N° 10 o 15) todo el grosor cutáneo y la pared fibrosa del seno, hasta llegar a la sonda (figura 1b). La incisión, que debe extenderse unos milímetros más allá de ambos orificios, produce la abertura del saco, y expone la cavidad del seno y de la fistula, que en su interior contienen un material gelatinoso y achocolatado dentro del cual se encuentra el nido de pelos. El sangrado es mínimo y no obstaculiza los pasos siguientes. c) Curetear el tracto con energía y el contenido se retira del seno. d) Resequear el orificio primario, donde en ocasiones puede observarse el rizo de pelo sujeto a su porción dérmica, y remitir la pieza para su estudio histopatológico (Foto 2 y Figura 2a). e) Inspeccionar el fondo y las paredes en busca de fistulas ocultas, que se advierten por la persistencia de tejido de granulación, y se procede a la eventual fistulectomía. Para determinar el número de fistulas no es necesario el uso de azul de metileno. f) Los bordes se despegan con bisturí; se ingresa por el subcutáneo profundo extendiéndose más allá del borde colgante de la herida (Figura 2b). g) Se procede a la resección en bisel -con tijeras- de la porción despegada de los bordes de la herida (Fi-

gura 3a). h) El borde cutáneo se sutura al piso del seno pilonidal. Antes se retira la cinta adhesiva del glúteo correspondiente, para relajar el tejido. Se prefiere utilizar nailon o poli-propileno 3-0 o 4-0, se efectúa sutura continua en cadena, con los puntos no muy cercanos entre sí y sin demasiada tensión. Con esto se aplana la herida y se reduce su tamaño hasta en un 60%, lo que permite un buen cierre sin mayores dificultades (Figura 3b). i) Se lleva a cabo una cura plana compresiva, con un primer control a las 24 horas, en el que se aplicará crema con antibióticos y un apósito hidrocoloide para mantener la humedad durante todo el proceso de cicatrización. Entre el séptimo y el décimo días del posoperatorio se extraen los puntos. j) El control debe ser semanal, para rasurar la zona en forma meticulosa hasta la cicatrización completa de la herida. Esta última se alcanza en alrededor de treinta días (Foto 3). En la primera semana después de la operación el paciente puede volver a sus tareas habituales, lo que parece repercutir en una curación más rápida. Se le aconseja un rasurado adicional ca-

da quince días por dos meses más y reducir los factores de riesgo, para evitar recidivas.

Comentario

El método de fistulectomía más marsupialización se destaca por ser una técnica quirúrgica simple, que no implica riesgos intraoperatorios o posoperatorios serios. Requiere un tiempo operatorio mínimo, instrumental quirúrgico básico, no sofisticado, y el uso de anestesia local le da el carácter ambulatorio.¹⁶ Consideramos que el tratamiento del seno pilonidal sacrocóccigeo puede ser abordado por el dermatólogo, sin inconvenientes, mediante este método. En la actualidad, con apósitos adecuados se asegura un pronto cierre de la herida y, sobre todo, menor tasa de recurrencias que con los métodos cerrados y semicerrados, sin pasar por la anestesia general.

Edgardo Néstor Chouela: Uriburu 1590, Capital Federal - Rep. Argentina



Referencias

1. Culp, CE. Pilonidal disease and its treatment. *Surg Clin North Am* 1967;47:1007-14.
2. Hodges RM. Pilonidal sinus. *Boston Med Surg J* 1880;103:485-6.
3. Bascom J. Pilonidal disease: Origin from follicles of hairs and results of follicle removal as treatment. *Surgery* 1980;87(5):567-72.
4. Bascom J. Pilonidal disease: Long-term results of follicle removal. *Dis Colon Rectum* 1983;26(12):800-7.
5. Lord PH. Anorectal Problems: Etiology of Pilonidal Sinus. *Dis Colon Rectum* 1975;18(8):661-4.
6. Keighley MR, Williams NS. Surgery of the anus, rectum and colon. WB Saunders Company Ltd. Philadelphia, 1993, pp. 467-489.
7. Buie LA, Curtiss RK. Pilonidal disease. *Surg Clin North Am* 1952;32:1247-59.
8. Abramsom DJ, Cox PA. Marsupialization operation for pilonidal cyst and sinuses under local anesthesia with lidocaine: An ambulatory method of treatment. *Ann Surg* 1954;139:341-9.
9. Abramsom DJ. A simple marsupialization technic for the treatment of pilonidal sinus. Long-term follow up. *Ann Surg* 1960;151:261-7.
10. Abramsom DJ. An open semi-primary closure operation for pilonidal sinuses, using local anesthesia. *Dis Colon Rectum* 1970;13(3):215-9.
11. Pyrttek LJ, Bartus SA. Excision of pilonidal cyst with simplified partial wound closure. *Surg Gynecol Obstet* 1964;118:605-8.
12. Karydakis GE. New approach to the problem of pilonidal sinus. *Lancet*, 1973;2(7843):1414-5.
13. Zimmerman CE. Outpatient excision and primary closure of pilonidal cyst and sinuses. *Am J Surg* 1978;136:640-2.
14. Zimmerman CE. Outpatient excision and primary closure of pilonidal cyst and sinuses. Long-term follow up. *Am J Surg* 1984;148:658-9.
15. Azab AS, Kamal MS, Bassyoni F. The rationale of using the rhomboid fasciocutaneous transposition flap for the radical cure of pilonidal sinus. *J Dermatol Surg Oncol* 1986;12(12):1295-9.
16. Ortiz HH, Marti J, Sitges A. Pilonidal sinus: A claim for simple track incision. *Dis Colon Rectum* 1977;20(4):325-8.
17. Anderson A W. Hair extracted from an ulcer. *Boston Med Surg J* 1847;36:74.

★

El autoexamen de piel puede reducir la tasa de mortalidad por melanoma en un 63%. Este estudio determinó cuáles son los factores de predicción de realización del autoexamen en una población con alto riesgo para melanoma y cáncer no melanoma. Se realizó una encuesta según la cual los tres predictores mayores fueron la aptitud y la confianza o seguridad, haber realizado visitas al dermatólogo y la realización de por lo menos una biopsia de piel en los tres años previos. Otros factores fueron la percepción de riesgo, el conocimiento de la patología y la menor edad de los pacientes.

Cancer 2002;95:135-146.

ARL

★

Se analizaron 387 células CD30+ en forma individual de catorce biopsias compatibles con papulosis linfomatoide (PL) extraídas de 11 pacientes. Aparte del estudio histológico y del análisis del inmunofenotipo, una amplificación del reordenamiento del TCR gamma en las células individuales y en extractos de DNA de tejidos enteros, además de un análisis de la secuencia del DNA, la conclusión es que la PL es un trastorno monoclonal de las células T.

Blood 2002;100:578-84.

ARL

★

En ratas, el ungüento de vitamina E al 20% suprime la dermatitis por contacto, protege los queratinocitos y mejora la función de barrera de la epidermis; su efecto es superior al de la prednisona al 0,5%.

Inflammation Research 2002;51:483-9.

Lilian Moyano de Fossati

CASO CLINICO

**Xantomatosis eruptiva.
A propósito de un caso.****Eruptive xanthomata**

Mónica Gómez*, Pedro Pittana**, María Silvia Lima***

* Dermatóloga concurrente
** Jefe Unidad de Internación
Dermatología
*** Patóloga médica de plantaServicio de Dermatología -
Servicio de Patología.
Hospital Dr. Alejandro Korn**Resumen**

Se presenta el caso de un paciente de sexo masculino y 41 años, diabético tipo II, que manifiesta la aparición en forma abrupta de múltiples lesiones diagnosticadas como xantomas eruptivos.

Debido a que la hiperlipidemia puede presentarse con xantomas, los dermatólogos pueden ser los primeros en diagnosticar estas lesiones cutáneas asociadas con anomalías lipídicas. (Dermatol Argent 2003;N° 1: 48-52).

Abstract

We report the case of a 41 years old male patient with had type II diabetes who shows the abrupt appearing of multiple skin lesions diagnosed as eruptive xanthoma.

Because hyperlipidemia may present as xanthomas, a dermatologist may be the first to diagnose these skin lesions associated lipid abnormalities.

Introducción

Una expresión clínica frecuente de dislipoproteinemia es la presencia de depósitos de componentes lipoproteicos en la piel, tejidos subcutáneos y tendones: los xantomas (del griego xanthoas, amarillo, y oma, tumor). Se los clasifica en eruptivos, tuberosos, planos o tendinosos (Cuadro 1). Por lo tanto, la piel es un indicador particularmente valioso para el diagnóstico de estas patologías, así como para el seguimiento de los efectos terapéuticos. Con frecuencia los dermatólogos son los primeros médicos consultados por las lesiones desencadenadas por el trastorno metabólico. Sus manifestaciones son de importancia considerable, debido a su relación con las enfermedades vasculares que ponen en riesgo la vida.

Caso clínico

Un hombre obeso, de 41 años, concurrió a la consulta en nuestro servicio porque desde hacía algunas semanas notó la aparición de gran cantidad de pápulas asintomáticas. En el examen fí-

Cuadro 1: Tipos clínicos de xantomas

TIPO	CAUSAS
1 - Xantomas planos	Xantelasma: alrededor del 25% de estos pacientes tiene hiperlipidemia, casi siempre hipercolesterolemia tipos IIa o IIb. Xantoma estriado palmar: hiperlipoproteinemia tipo III. Xantoma disseminado: niveles de lípidos normales; se asocia con mieloma múltiple, paraproteinemia y deficiencia adquirida del inhibidor de C1 esterasa del complemento
2 - Xantomas eruptivos	Hiperlipoproteinemia tipos I, IV y V, asociada a diabetes mellitus, pancreatitis, hipotiroidismo y alcoholismo
3 - Xantomas tendinosos	Hiperlipoproteinemia tipos IIa, IIb, III, asociada con hipotiroidismo, enfermedad hepática obstructiva, xantomatosis cerebrotendinosa.
4 - Xantomas tuberosos	Hiperlipoproteinemia tipos IIa, IIb, III.

sico se observaron lesiones de color amarillento y tamaño variable entre 1 y 4 mm, con un halo eritematoso; disseminadas en zonas de extensión de los miembros (Foto 1), el abdomen (Foto 2), los muslos y el dorso (Foto 3). Como antecedentes de importancia debemos destacar el diagnóstico de diabetes no insulinodependiente dos años antes -trastorno que en el momento de la consulta se hallaba sin control- y tratamiento psiquiátrico con clozapina por trastorno bipolar desde hacía 6 años. El paciente no refirió antecedentes familiares ni personales de hiperlipidemia o enfermedades tiroideas.

Se solicitaron estudios de laboratorio, que proporcionaron los siguientes datos positivos: triglicéridos, 1.600 mg/dl; colesterol, 398 mg/dl, y glucosa, 280 mg/dl. En orina, la glucosuria era de 1.000 mg/dl y la presencia de cuerpos cetónicos, de 15 mg/dl. Se realizó biopsia de piel (Protocolo N° 66834) con el siguiente informe: sector cutáneo tapizado por epidermis, con leve hiperqueratosis compacta. La dermis muestra abundantes histiocitos espumosos, dispuestos en forma difusa, e infiltrado inflamatorio moderado acompañante, de tipo linfocitario y neutrofílico (Foto 4).

El paciente fue derivado al Servicio de Endocrinología, donde se instauró tratamiento con fenofibrato y metformina, además de indicársele dieta estricta. Un mes después durante el control se comprobó una involución notable de las lesiones y adelgazamiento.

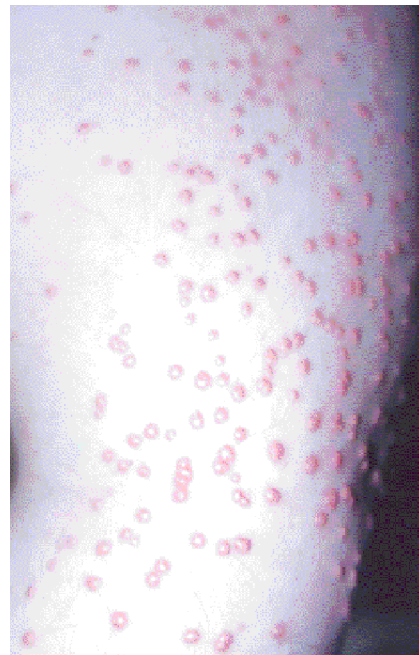

Foto 1. Pápulas amarillentas en la zona de extensión de los miembros superiores.

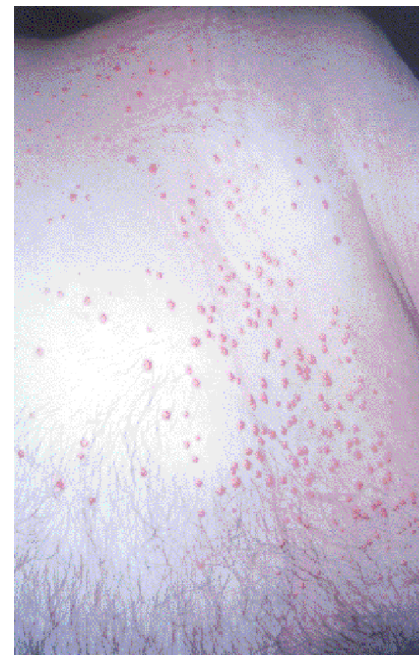


Foto 2. Las mismas lesiones distribuidas en el abdomen y la pelvis.

Discusión

Las xantomatosis son cuadros determinados por la acumulación intracelular de lípidos, cuya expresión clínica son eflorescencias papuloides, noduloides o tumorales, de color amarillento, tamaño y forma variables, localizadas o disseminadas. Se acompañan con aumento del colesterol o los triglicéridos, o ambos, y se dividen en dos grandes grupos: familiar y adquirida. Los xantomas son acumulaciones de estas sustancias en la piel, los tendones, las aponeurosis y el periostio.^{1,2} Las hiperlipidemias adquiridas o secundarias son mucho más frecuen-

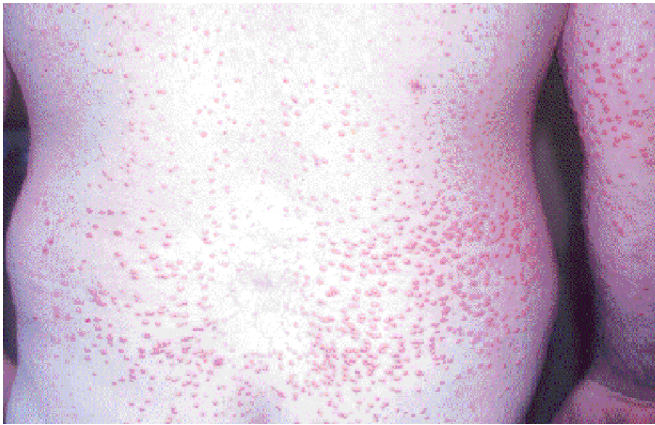


Foto 3. Lesiones xantomatosas en el dorso.

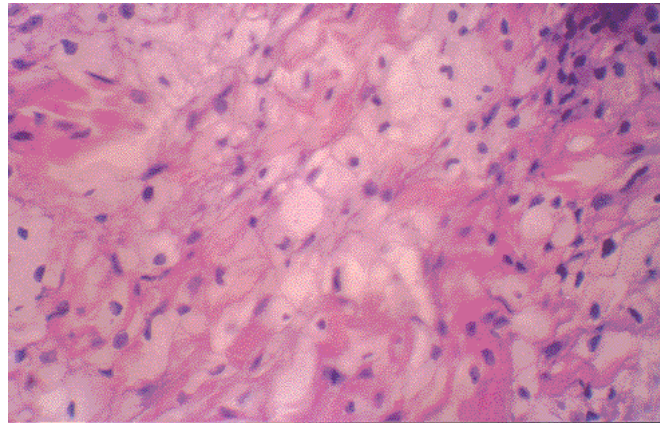


Foto 4. Abundantes histiocitos espumosos e infiltrado inflamatorio moderado, linfocitario y neutrofilico, en la dermis (H-E X 400).

tes que las familiares: se asocian con diabetes mellitus, obesidad, hipotiroidismo, cirrosis biliar, mieloma, nefrosis, tratamiento con isotretinoína, ingestión excesiva de grasas saturadas y enfermedad por almacenamiento de glucógeno.³

Los xantomas eruptivos son pápulas pequeñas amarillo-rojizas, con base eritematosa, que aparecen en brotes sobre todo en los glúteos, la cara posterior de los muslos y los pliegues corporales; también pueden afectar la mucosa oral. Su aparición indica un aumento brusco de los triglicéridos en el suero. Estas lesiones pueden aparecer en áreas de traumatismos (fenómeno de Koebner).^{3,4} Con frecuencia los dermatólogos son los primeros en realizar un diagnóstico de hiperlipidemia debido a su expresión cutánea,⁵ por lo tanto, los xantomas deben con-

siderarse marcadores de enfermedad sistémica.

Corresponde mencionar que otras patologías cursan con lesiones similares al xantoma eruptivo, como la histiocitosis de células de Langerhans en adultos⁶ o el síndrome de Sweet, en el que las manifestaciones pueden ser muy variables, en especial en casos asociados con malignidad.⁷

El diagnóstico precoz de esta afección permite instaurar el tratamiento adecuado y evitar complicaciones que puedan poner en riesgo la vida del paciente.⁸

Mónica Gómez: Calle 6 N° 86, La Plata (Pcia. Bs. As.) - Rep. Argentina.

1. Fitzpatrick TB, Eisen AZ, Wolff K, et al. *Dermatology in general medicine*; vol 2. 4th ed. New York: Mc Graw-Hill, 1993, pp 1901-15.
2. Parker F. Xanthomas and hyperlipidemias. *J Am Acad Dermatol* 1985; 13:1-30.
3. Miller DM, Brodell RT. Eruptive

xanthomatosis with linear koebnerization. *J Am Acad Dermatol* 1995 Nov; 33 (5 Pt 1): 834-5.
4. Goldstein GD. The Koebner response with eruptive xanthomas (Letter) *J. Am Acad Dermatol* 1984; 10:1064-5.
5. Hentges P, Huerter C. Eruptive

xanthomas and chest pain in the absence of coronary artery disease. *Cutis* 2001 Apr; 67(4):299-302.
6. Chi DH, Sung KJ, Koh JK. Eruptive xanthoma-like cutaneous Langerhans cell histiocytosis in an adult. *J Am Acad Dermatol* 1996 Apr; 34(4):688-9.

7. Ahn SJ, Choi JH, Sung KJ, Moon KC. Sweet's syndrome presenting with lesions resembling eruptive xanthoma. *Br J Dermatol* 2000 Aug; 143(2):4449-50.
8. Ganun, MT. Xantomas eruptivos/Eruptives xanthomas. *Rev Argent Dermatol* 2001; 82(2):89-94.



Referencias

SECCION LA PIEL EN LAS LETRAS

A propósito de un caso de callos plantares. Fragmentos extraídos de "Op Oloop" (Juan Filloy)

* Médicos de planta

Sergio Gabriel Carbia*, Roberto Glorio*

" — Le ruego, señor, la mayor delicadeza. Me consta que mis callos plantares son extendidos y rugosos. Que ofrecen la apariencia de una suela de crépe de goma cruda. Ni más ni menos. ¡Pero no se intimide ni se apure! Tiene media hora exacta para llenar su contenido.

— A la verdad, señor... Fue la prontitud... Sus pies quedarán muy bien. Le voy a indicar, además, una fórmula maravillosa. Colodio, tres gramos; ácido salicílico, tres gramos y medio. Humedézcase las plantas todas las noches...

— Concrétese a lo suyo. No dispongo de ninguna noche (sic).

No hay duda que la respuesta de Op Oloop, le torturó a él primero que a nadie. (sic)

El pedicuro había terminado su trabajo. Asentados los talones en las palmas de las manos, su vista traducía, contemplando los pies, el deleite ante la obra de arte. Cuando se llega al éxtasis en una profesión de esta índole, el éxtasis significa misticismo, psicopatología. (sic)

Fue un grito impreciso el que lanzó Op Oloop, desarmando la postura de sus antepasados. Al ver esa especie de adoración a sus pies semi-tarados, todo el escuadrón mental que pugnaba por vencer sus zozobras interiores viró hacia fuera:

— ¡Aberración! ¡Absurdo! ¡Quítenme de adelante a este fetichista! Y corrió desnudo, con una toalla de frisa en la mano, hacia las cabinas del apodyterium. (sic)

— Lo curioso es que se me encoló porque le miraba los pies; sin ningún motivo, porque sí, nomás... Yo le vengo haciendo los pies desde cuatro años a esta parte.

— A mí no me jode. Tiene piojos en la sangre. Es safilítico. (sic)

Op Oloop se incorporó, como impelido por un resorte.

— ¿Un médico para mí? ¿Por qué? (sic)

El joven galeno no advirtió otra anomalía aparente. El mal tenía un desarrollo insidioso, oculto. De repente, Op Oloop, jadeante, se tendió en el sofá. (sic)

— El pulso es correcto. No tiene fiebre. Se trata de un shock nervioso. (sic) Todo es transitorio. Al menos que se concrete una

lesión histológica... Entonces el asunto variaría. El gran simpático...
 — ... el gran simpático es usted —prorrumpió Op Oloop incorporándose imperativamente. (sic)
 — Es un loco. Un loco razonable. Es peligroso. Otra vez no me llamen para estos casos. No soy especialista.
 — Bien, doctor. Pero, ¿qué le parece que debemos hacer?
 — Hagan lo que quieran. Llénlo a un manicomio... denle cianuro... adiós."

Op Oloop
 Juan Filloy

El autor

Juan Filloy escribió sus trabajos en Río Cuarto (Córdoba) y los hizo circular en pequeñas ediciones privadas. No se sabe por qué este notable escritor argentino deliberadamente impidió la difusión de su obra.

Sus principales obras pertenecen a la década del 30 y se caracterizan por llevar un título de siete letras: Periplo (1931), ¡Estafen! (1932), Balumba (1933), Op Oloop (1934), Caterva (1937). Sus libros hurtan en el libre juego de la subconscien-

cia utilizando la riqueza del lenguaje coloquial.

Fue magistrado judicial y campeón mundial de palindromia o frases de vaivén, o sea de esas como "dábale arroz a la zorra el abad", que se leen igual en sentido inverso.

Ante la pregunta de un periodista acerca de si le gustaba escribir, Filloy contestó: "¡Claro! Por lo mismo que es un placer muy duro. Si fuera un placer blando, esa función sería mucilaginoso. Me convertiría en un molusco y no podría golpear y machacarme. ¿Quién puede flagelar una babosa?".

*

En el vérnix caseoso y en la piel del recién nacido sano hay péptidos antibacterianos que determinan una protección inmune, innata y efectiva, durante la vida fetal y neonatal.

Br J Dermatol 2002;147:1127.

LMF

*

Entre las células dendríticas epidérmicas que se encuentran en la piel inflamada se incluyen las células de Langerhans y una población de células epidérmicas dendríticas inflamatorias identificada hace poco. Otro subtipo, las células dendríticas plasmocitoides, se encuentran en sangre periférica y se caracterizan por la gran producción de interferón a partir de una infección viral. Están aumentadas en pacientes con psoriasis y con dermatitis atópica, pero son escasas o están ausentes en pacientes con eccema atópico, lo que predispondría a estos últimos a las infecciones por virus.

J Invest Dermatol 2002;119:1091.

LMF

*

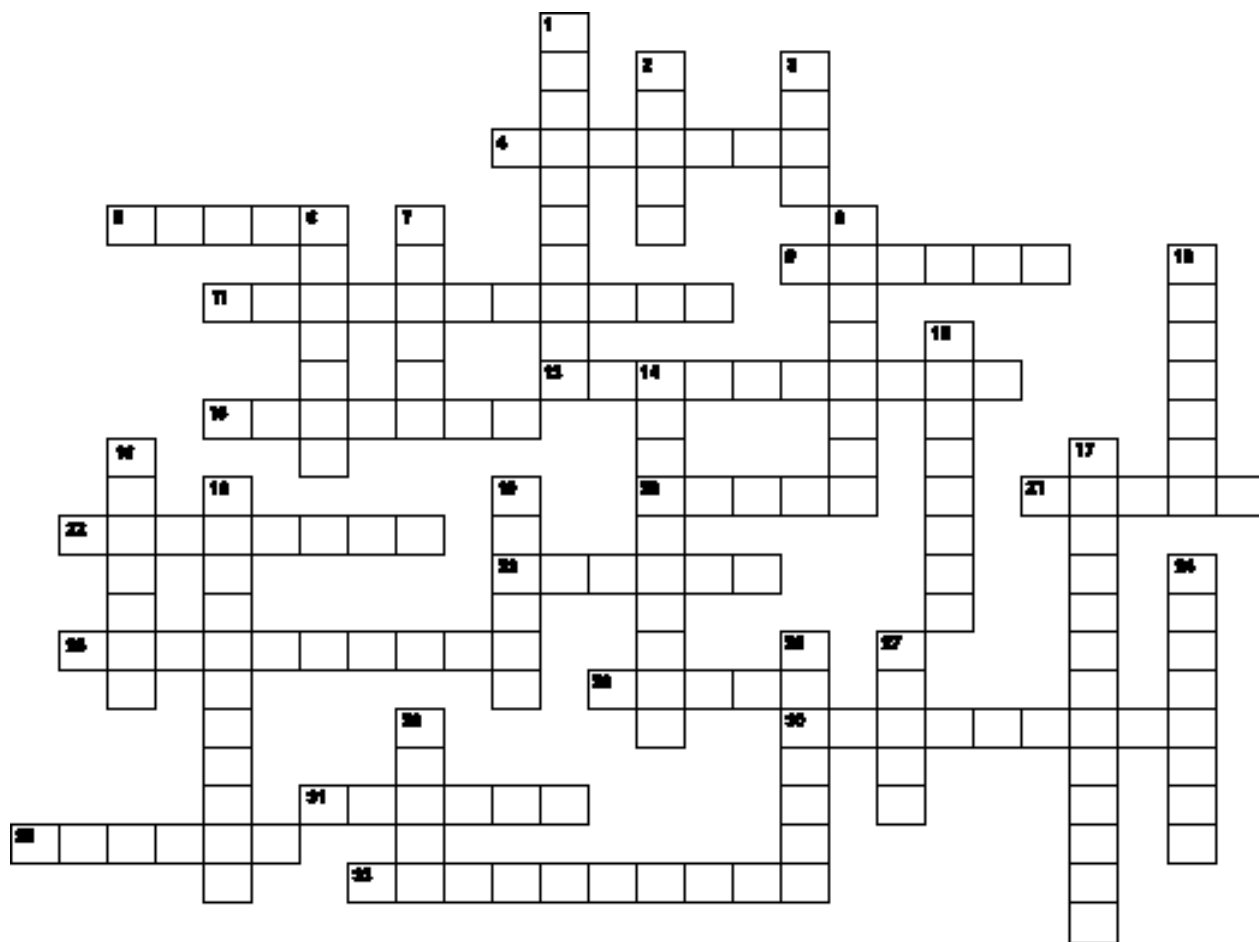
El aceite del árbol de té es un aceite esencial de *Melaleuca alternifolia*, planta australiana que se ha usado en años recientes para el tratamiento de la tinea pedis y del acné. En este estudio se lo ensaya con éxito para reducir las ronchas provocadas por la liberación de histamina.

Br J Dermatol 2002;147:1212.

LMF

DERMATOGRILLA

Mariana Demarchi, María Inés Hernández,
Alejandra Abeldaño.



Horizontales

4. Signo que aparece como consecuencia de episodios intermitentes de nutrición inadecuada; afecta el color del pelo, que se presenta con bandas claras y oscuras alternantes. Se ve con frecuencia en el kwashiorkor.
5. Imagen con la que se comparan las lesiones del eritema multiforme, caracterizadas por el cambio concéntrico de la coloración.
9. Nombre del signo que precede en 24 a 48 horas el comienzo de la erupción en el sarampión. Se caracteriza por la aparición de manchas eritematosas con centro blanco agrupadas en la mucosa yugal. Nombre propio.
11. Queratosis seborreicas eruptivas múltiples. Signo asociado a neoplasias internas. Nombre propio.
13. Signo que se pone en evidencia en el lupus vulgar al clavar una aguja en una placa. Luego de atravesar la epidermis la aguja cae en una zona blanda, el tubérculo y queda adherida a la piel en forma perpendicular. Nombre propio.
15. Signo característico de la dermatomiositis que consiste en la presencia de máculas eritematovioláceas, ligeramente escamosas y simétricas, localizadas en el dorso de las articulaciones interfalángicas proximales, las metacarpofalángicas, los dedos, o los maléolos internos. Nombre propio.
20. Signo observado en la pitiriasis versicolor cuando, luego del raspado firme o de un golpe de cureta, se pone de manifiesto la descamación. "Signo del ...".
21. Descripción de las uñas con depresiones puntiformes o "pits" en su lámina. "Uñas en ...".
22. Signo que consiste en el desprendimiento de las capas superiores de la epidermis por presión tangencial sobre la piel sana. Expresión clínica de acantólisis. Nombre propio.
23. Signo frecuente en la fase aguda de la enfermedad de Chagas, caracterizado por una conjuntivitis unilateral, acompañada de edema palpebral, firme y violáceo, y adenopatía satélite preauricular o parotídea. Nombre propio.
25. Signo que consiste en la pigmentación periungular, que se evidencia adyacente al melanoma subungular. Nombre propio.
28. Signo que constituye uno de los criterios diagnósticos de la neurofibromatosis tipo 1: efélides en la región axilar. Nombre propio.
30. Signo que se pone en evidencia al traccionar el cabello en el nivel de la región mastoidea. Se logra desprenderlo en una alopecia infecciosa o posfebril, pero no en la alopecia androgénica. Nombre propio.
31. Signo caracterizado por pigmentación azulada alrededor del ombligo, que por lo general denota pancreatitis o embarazo ectópico complicado. Nombre propio.
32. Signo que se ve en la pancreatitis y se caracteriza por equimosis en flanco (por lo general el izquierdo). Nombre propio.
33. Coloración violácea de la mucosa vulvar a nivel del introito y vaginal anterior, signo que se observa a partir de la cuarta semana de embarazo. Nombre propio.

Verticales

1. (Ídem definición Nº 5) Otro elemento que remeda las lesiones en blanco de tiro del eritema multiforme.
2. Signo que resulta positivo cuando, luego de presionar la piel edematosa, persiste por segundos un área deprimida en el sitio donde se ejerció la presión. Nombre propio.
3. Signo con el que se describe la distribución del eritema en la dermatomiositis, cuando éste compromete la parte posterior de la nuca, los hombros y el dorso superior.
6. Signo que se evidencia al realizar el raspado metódico de una placa de psoriasis, por la aparición de pequeñas gotas de sangre sobre la superficie eritematosa. Nombre propio.
7. Signo que se pone de manifiesto en la mastocitosis, luego de rascar o frotar las lesiones, con consecuente prurito o eritema. Nombre propio.
8. Signo que describe las placas edematosas, eritematosas y confluentes en las eminencias malares del niño con eritema infeccioso (quinta enfermedad). "Signo del ...".
10. En la paroniquia candidiásica el desprendimiento del pliegue cutáneo proximal permite deslizar, entre la piel y la tabla externa de la uña, el vértice de un papel. Esto se conoce como "signo de la ...".
12. Signo que se puede ver en las lesiones orales del lupus eritematoso. Consiste en la extensión de las lesiones de la semimucosa del labio hacia la piel sana. También se lo conoce como signo de la invasión cutánea. Nombre propio.
14. Signo que se evidencia cuando al comprimir una lesión emana pus por múltiples bocas, como en el ántrax o en el queirion de Celso.
16. Signo que resulta positivo en la alopecia cicatrizal, útil para diferenciarla de la no cicatrizal. "Signo del...".
17. Nombre que se le da al desarrollo de una pápula urticariana luego del roce y presión de la piel; el fenómeno se limita al área excitada. Puede ser esencial o sintomático.
18. Signo que consiste en la erupción maculopapular en el paladar blando evidenciable al final de la etapa prodrómica de la rubéola, previo al rash cutáneo. Nombre propio.
19. Signo de valor para el diagnóstico de la tiña fávica. Al mojar una costra con alcohol ésta toma un color amarillo oro. Nombre propio.
24. Nombre del árbol que, por su forma, se usa para describir la distribución típica de las lesiones en la pitiriasis rosada de Gibert.
26. En el lupus eritematoso crónico la palpación de la placa produce dolor, lo que se conoce como "signo de ...". Nombre propio.
27. Signo que consiste en el desplazamiento de la ampolla por el plano de clivaje suprabasal, por presión vertical sobre una ampolla preexistente.
29. En la pitiriasis liquenoide crónica la escama gruesa, adherente, se desprende con facilidad y en bloque con la cureta, lo que se describe como "signo de la ...".

CARTA AL DIRECTOR

Sr. Director:

La realidad puede ser interpretada de muchas maneras. En el número 3 Vol. VIII correspondiente a Julio-Agosto de 2002, La Dra. Lilian Moyano de Fosatti hace referencia al Taller de Educación Médica desarrollado durante el último Congreso Argentino de Dermatología en Mendoza.

A partir de una evaluación meramente numérica de la cantidad de asistentes al taller manifiesta una serie de elucubraciones respecto a la sociedad argentina y sus políticas educativas sobre las toma claramente una posición ideológica que merecería un debate más amplio.

No fue esto lo que se discutió en el taller ni el objetivo de la revista Dermatología Argentina la discusión de estos temas.

Quisiera rescatar un cambio, lo que sucedió realmente en ese taller, en el cuál expuso en primer lugar el Prof. Mario Marini sobre metodologías de educación médica en el pre y postgrado y las nuevas direcciones de la enseñanza, conclusiones de un extenso trabajo que realizó con expertos en educación y será publicado, según manifestó, a la brevedad.

Luego el Prof. Fernando Gatti se refirió extensamente a los resultados de los programas de Educación Médica Continua de la Sociedad Argentina de Dermatología, haciendo una adecuada valoración crítica de los mismos.

Finalmente, el Dr. Gustavo Carreras nos impresionó con las posibilidades de la educación a distancia que ofrece Internet. las propuestas eran de tal magnitud que, en mi carácter de Presidente del próximo RADLA 2005, lo convoque para que la

efectivice a través de la página de Internet www.radla.org como coordinador de los Talleres de Discusión y Consenso que se llevará a cabo durante los próximos dos años, mediante este método.

Si bien la concurrencia fue escasa, es de destacar la presencia de tres dermatólogos jóvenes interesados en el tema, lo que asegura un futuro promisorio para el desarrollo de la educación médica en nuestro país.

El taller fue muy interesante y enriquecedor, no por las ausencias sino por las presencias.

¡Los que no fueron se lo perdieron!

Lamento la apreciación de la Dra. Fosatti respecto al suicidio de la Universidad de Buenos Aires a la que pertenece. Su esperanza puesta en las nuevas universidades (a cuales se referirá) parecería estar señalando el camino que debiera elegir para su vocación docente.

Prof. Dr Eduardo Chouela
Facultad de Medicina
Universidad de Buenos Aires

SECCION HAGA SU DIAGNOSTICO

Caso 1: tumefacción del labio superior persistente y recurrente

Susana Romano*, Carolina M. Gallardo Miraval**,
María Inés Garlatti***

* Docente autorizada
de Dermatología,
dermatopatóloga
** Médica dermatóloga
*** Docente autorizada
de Dermatología,
Cátedra de Dermatología,
Universidad Nacional de Tucumán

Historia clínica

Paciente de 43 años, de sexo femenino, que consultó por edema del labio superior recurrente de un año de evolución. En el examen físico se observó un agrandamiento localizado asimétrico del labio superior, surcado por vesículas pequeñas con costras serosas (Foto 1). La lesión continuaba, con el aspecto de mácula eritematosa, hacia la semimucosa y la mucosa bucal, comprometía la encía y el tercio anterior homolateral del paladar duro (Foto 2). No se palparon adenopatías.

El primer tratamiento consistió en la administración de antihistamínicos, antivirales locales y corticoides tópicos, pero la respuesta fue mínima. Se solicitó análisis de sangre de rutina (hemograma, VSG, glucemia, ácido úrico, hepatograma), VDRL y placa de tórax. Todos los resultados estuvieron dentro de parámetros normales.

Se efectuó una biopsia (Protocolo Nº 8541) cuyo estudio reveló epidermis con espesor conservado. La dermis presentaba edema e infiltrados granulomatosos con escasa corona de linfocitos y presencia de células gigantes tipo Lang-

hans. La hipodermis carecía de particularidades (Foto 3). Se realizaron tinciones especiales sin que se pudiera demostrar la presencia de bacilos o de elementos específicos.

Foto 1.

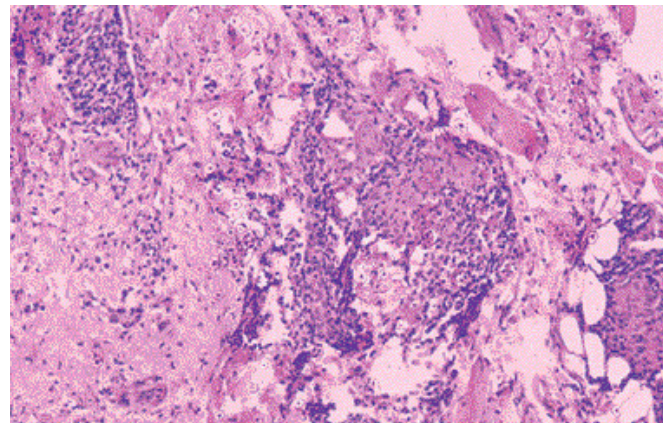


Foto 2.

Foto 3.

Diagnóstico: queilitis granulomatosa de Miescher.

Comentario: La queilitis granulomatosa se describió por primera vez en 1945 (Miescher) como una tumefacción crónica del labio, que se manifiesta por episodios de edema duro, difuso y recurrente. Aparece en la edad media de la vida y en general afecta el labio superior, pero cuando compromete ambos confiere el aspecto de hocico o trompa. Pueden observarse lesiones en las mejillas y en la cavidad oral, al igual que en las glándulas salivales.¹ Al inicio la evolución es por brotes y luego se produce un agrandamiento permanente de los labios (macroqueilitis). Esta entidad forma parte del síndrome de Melkersson-Rosenthal, que se caracteriza por la tríada queilitis granulomatosa, parálisis facial unilateral y lengua escrotal.^{1,2} Hay informes de que la queilitis granulomatosa se reconoce como una manifestación cutánea que coincide o precede el inicio de la enfermedad de Crohn, por lo que estos pacientes deben estudiarse para descartar enfermedad de Crohn asintomática.^{3,4} Se vieron asociaciones con la sarcoidosis, con la granulomatosis gingival y con la enfermedad de Anderson-Fabry.⁵ Su etiología se desconoce; para tratar de dilucidar o encontrar la causa se realizaron numerosos trabajos de investigación. En uno de ellos se buscó la relación de la queilitis granulomatosa con *Borrelia burgdorferi*. Se sugiere el papel etiológico de esta espiroqueta en varias enfermedades granulomatosas, pero los resultados no indican la existencia de un papel etiopatogénico de este agente.⁶ También se investigó el tipo de infiltrado inflamatorio y la presencia de inmunoglobulinas. Se encontró un infiltrado inflamatorio con predominio de células T helper e IgM, lo que sugiere el papel protagónico de la inmunidad celular. Los autores de este estudio consideran que este resultado ayudará a determinar la patogenia y comprender las manifestaciones clínicas, además será una referencia teórica para buscar un tratamiento inmuno-

modulador.

El diagnóstico es clínico, principalmente por la cronicidad de la patología y por los hallazgos del estudio histológico, en el que se observa edema del tejido conectivo e infiltrado inflamatorio variable, con nódulos granulomatosos con histiocitos epitelioides y células gigantes tipo Langhans similar al granuloma sarcoides.⁷

Se debe realizar el diagnóstico diferencial con:

- Angioedema o edema de Quincke
- Síndrome de Melkersson-Rosenthal
- Enfermedad de Crohn
- Enfermedad de Asher
- Erisipela o erisipela crónica recurrente
- Furúnculos
- Herpes simple labial
- Hialinosis cutaneomucosa
- Amiloidosis
- Sarcoidosis
- Enfermedades infecciosas granulomatosas
- Infiltración leucémica, etc.

Como en toda patología de causa desconocida, no hay un tratamiento específico; se ensayaron múltiples terapéuticas con resultados variables, desde los corticoides sistémicos e intralesionales, con resultados favorables: clofazimina (100 mg/día durante diez días y luego 200 mg/semana por cuatro semanas), hidroxicloquina⁸ y minociclina (100 mg/día por seis meses) con disminución de la inflamación en un 80%.⁹ Otra opción propuesta es el metronidazol¹⁰ por vía oral.

En aquellos casos en los que persiste el agrandamiento de los labios, sin respuesta a la terapéutica, está indicada la cirugía correctiva a través de una queiloplastia.¹

Carolina Gallardo: Bolívar 1140 - Tucumán (4000) - Rep. Argentina

1. Gallagher GT. Biología y patología de la mucosa oral. En: Fitzpatrick TB, Eisen AZ. Dermatología en medicina general. Ed. Médica Panamericana, 4ta. ed., Buenos Aires, 1997, pp. 1445-1446.
2. Nasemann T, Sauerbrey W. Enfermedades granulomatosas de la piel. Enfermedades cutáneas e infecciones venéreas. Editorial AC, 1ª Ed., Madrid, 1981, pp. 105-6.
3. Olivier V, Lacour JP, Castanet J, Perrin C, Ortonne JP. Cheilitis granu-

lomatous in a child. Arch Pediatric 2000;7(3):274-7.
4. Dummer W, Lurz C, Jeschke R, Meissner N, et al. Granulomatous cheilitis and Crohn disease in a 3 year old boy. Pediatric Dermatol 1999;16(1):39-42.
5. Maldonado SM, Chappuis JM, Papa MB y col. Queilitis granulomatosa de Miescher. Rev Arg Dermatol 1999;80:26-30.
6. Muellegger RR, Weger W, Zoehling N, et al. Granulomatous cheilitis

and *Borrelia burgdorferi*; polymerase chain reaction and serologic studies in a retrospective case series of 12 patients. Arch Dermatol 2000; 136(12):1502-6.
7. McKee Ph. Necrobiotic and granulomatous disease en pathology of the skin with dinical correlations. Mosby Wolfe, 2ª ed, Barcelona, 1996, p 24.
8. Ochonisky S, Bonvalet D, Caron C, et al. Granulomatous cheilitis with cutaneous extension in Crohn

disease. Regression with hydrxycloquine. Ann Dermatol Venereol 1992;119(11):844-6.
9. Veller Fornasa C, Catalano P, Perisero A. Minocycline in granulomatous cheilitis: experience with 6 cases. Dermatology 1992;185(3):220.
10. Miralles J, Barnadas MA, Morgadas. Cheilitis granulomatous treated with metronidazole. Dermatology 1995;191:252-3.



Referencias

Caso 2: lesión granulomatosa perianal

Médicos de planta
del Hospital de Clínicas
"José de San Martín".
Jefe: Prof. Dr. Alberto Woscoff

Désirée Giselle Castelanich, José Yaya, Mario Ariel Savarin,
Mariana Xifra, Ricardo Casco

Caso clínico

Paciente varón de 17 años, que ejercía la prostitución desde los 10 años, se presenta a la consulta con lesiones en la región anal: una úlcera granulomatosa sangrante, de límites definidos, olor fétido y no dolorosa (Foto1). En dos años de evolución había aumentado de tamaño en forma progresiva y no tenía adenopatía regional.

Estudios de laboratorio: el cultivo bacteriológico mostró el desarrollo de distintos microorganismos: Acinetobacter, Streptococcus viridans, Escherichia coli y Candida albicans. Biopsia de piel: granuloma inflamatorio constituido por histiocitos plasmocitos y escasos linfocitos (Foto 2). Tinciones especiales: argéntica (Foto3).

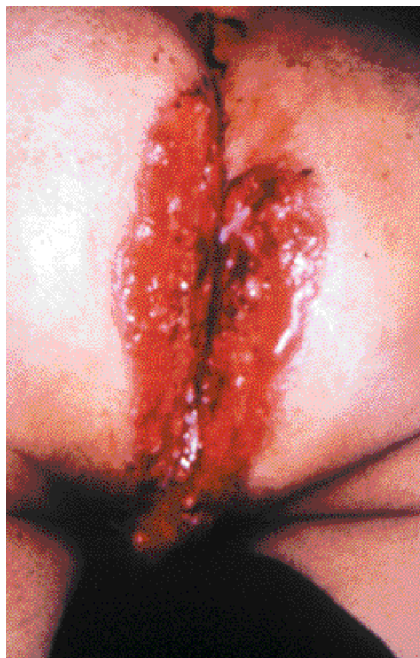

Foto 1. Úlcera granulomatosa sangrante de límites definidos, olor fétido y no dolorosa.

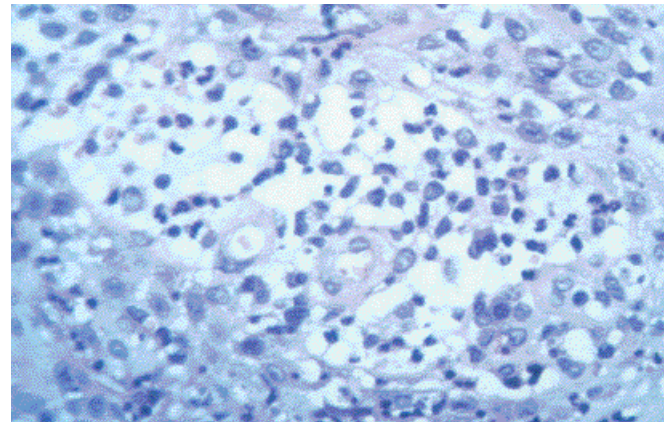


Foto 2. Granuloma inflamatorio constituido por histiocitos plasmocitos y escasos linfocitos.

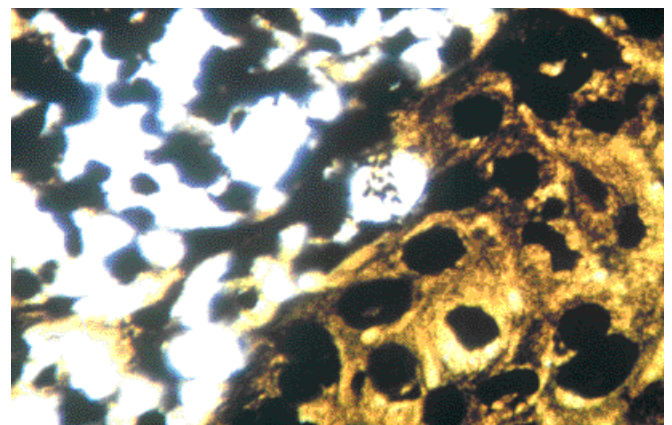


Foto 3. Tinción argéntica.

Diagnóstico: donovanosis.

Comentario: La donovanosis fue descrita en 1882, por Mac L. Cod, en la India; en 1896, por Daniels y Conyers, en la Guayana Inglesa; en 1898, por Dempwolf, en Nueva Guinea, y en España, por Covisa y Bejarano, en 1929.¹

El granuloma inguinal también es llamado granuloma venéreo, granuloma donovani, granuloma genital o ulceración serpigiosa. El agente causal es *Calymmatobacterium granulomatis*, una bacteria gramnegativa, anaerobia facultativa e intracelular obligada. Esta bacteria pleomorfa tiene características morfológicas y serológicas de algunas especies de *Klebsiella*, por lo que algunos la agrupan dentro de este género. Es huésped habitual del intestino delgado. Se la puede encontrar dentro de los macrófagos como corpúsculos capsulados ("cuerpos de Donovan") que se tiñen con Giemsa. Necesita medios especiales de cultivo y medio anaerobio similar al del intestino. *Calymmatobacterium granulomatis* posee características antigénicas comunes con las enterobacterias. Se ubica dentro de la célula y raramente en el espacio extracelular, en parejas o sola.

La donovanosis es una enfermedad infectocontagiosa crónica y localmente destructiva. Es endémica en ciertos países tropicales y subtropicales, como Guinea, India, Sur de África, Caribe, Brasil y Australia.^{2,3}

El 70% de los pacientes tiene entre 20 y 40 años; la mayoría son hombres, pero puede encontrarse en recién nacidos y ancianos. Los casos conyugales son escasos.

Se desconoce el modo de transmisión; algunos sugieren la transmisión sexual aunque son posibles otras vías de contagio. La base de esta hipótesis es que hay un antecedente de contacto previo a la aparición de la enfermedad, la incidencia en grupo de edad con vida sexual activa es elevada; en mujeres pueden observarse lesiones en el cuello uterino como única manifestación, y en el orificio anal en pacientes que practican sexo anal. Lo que se opone a esta teoría es que es raro encontrar lesiones en las parejas de los infectados; es excepcional en prostitutas, y más frecuente en pacientes pobres y poco higiénicas.

La donovanosis (enterobacteria) no causa patología en el intestino, pero en condiciones apropiadas sería transportada a la piel por autoinoculación directa o por coito anal, tras lo cual aparecen las lesiones características en estos sitios.^{1,4}

El período de incubación es de 24 horas a seis meses (puede ser mucho más prolongado); sobre la zona de la inoculación aparecen una o varias úlceras, pápulas o nódulos subcutáneos. Estas lesiones crecen y forman ulceraciones con fondo granulomatoso y friable (sangran con facilidad), tienen bordes bien marcados y son indoloras. Aparecen múltiples lesiones que crecen en forma persis-

tente y empiezan a confluir, lo que causa mutilación y destrucción progresiva del tejido circundante. Las lesiones se propagan por autoinoculación; aparecen lesiones satélites y las denominadas en beso.^{5,6}

Las formas de presentación pueden ser generalizadas o localizadas, las que a su vez se dividen en nodular, ulcerovegetante, hipertrofica, cicatrizal y tumoral.

La forma generalizada puede afectar el hueso, las articulaciones, el hígado, el bazo y muchas veces comprometen el estado general. Se propaga por vía linfática o hemática.⁷ Es más frecuentes en mujeres; las localizaciones más comunes son la ingle, el pubis, la vulva y el pene.

Las complicaciones son elefantiasis, estenosis orificial, fagedenismo y, más raramente, transformación carcinomatosa.⁸ En el embarazo se propaga y disemina con rapidez. Otro riesgo de las úlceras genitales es la predisposición a contraer infección por HIV.⁹

El diagnóstico^{10,11} se basa en el hallazgo de la bacteria en el material de biopsia o por frotis de la lesión. En el frotis teñido con Giemsa se observan monocitos con bacilos encapsulados o monocitos polivacuolados: "cuerpos de Donovan".

En las biopsias se observan granulomas inflamatorios, constituidos por histiocitos, plasmocitos y escasos linfocitos. El diagnóstico se confirma con el hallazgo de los cuerpos de Donovan en el citoplasma histiocitario, los cuales con tinciones argentícas se ponen de manifiesto como corpúsculos negros rodeados de una cápsula intracelular.

La epidermis se observa adelgazada, con acantosis, y puede tener hiperplasia seudoeplieliomatosa.

La bacteria se puede cultivar en saco vitelino de embrión de pollo o en yema de huevo coagulada en planos inclinados; se desarrolla al cabo de 72 horas.

Los diagnósticos diferenciales incluyen sífilis, carcinoma, tuberculosis, úlcera estreptocócica crónica, enfermedad de Crohn, amebiasis, chancro blando y herpes genital. No olvidar las asociaciones que esta enfermedad puede tener con sífilis, gonorrea y linfogranuloma venéreo, entre otras.

El tratamiento consiste en la administración de minociclina o doxiciclina, 200 mg/día durante tres semanas; roxitromicina, 300 mg/día por tres semanas, o clorhidrato de tetraciclina, 2 g/día durante tres semanas. Este último es el tratamiento de elección. El tratamiento quirúrgico es otra opción terapéutica cuando hay complicaciones o falta de respuesta a los antibióticos por vía oral.^{12,13}

El motivo de la publicación es la infrecuencia de esta enfermedad y la larga evolución que presentaba este paciente en particular. Se destaca la importancia del seguimiento, por las probables recaídas y la posible transformación carcinomatosa.



Referencias

- Martínez T, Biagini R, Guaymas R, Abulafia J. Nuestro aporte en granuloma inguinal. *Arch Argent Dermatol* 1986;26:267-77.
- Goa Y, Ni K, Hu, Zheng K. Granuloma inguinal: first case reported in the last four decades in China. *Int J Dermatol* 1996;35:785-9.
- Hacker P, Fisher B, Dekoven J, Shier R. Granuloma inguinal: three cases diagnosed in Toronto, Canada. *Int J Dermatol* 1992;31:696-9.
- Pradianaud R. Epidemiology and pathogenesis of donovanosis. *Med Cutan Ibero Lat Am* 1986;14:153-6.
- Casco R, Barrera A. Erosiones y/o ulceraciones genitales. *Act Terap Dermatol* 1994;17:413-23.
- Seghal V, Prasad A. Donovanosis. Current concepts. *Int J Dermatol* 1986;5:8-16.
- Brown JT, Yen Moore A, Tyring K. An overview of sexually transmitted diseases. *J Am Acad Dermatol* 1999; 41:511-29.
- Seghal V, Sharma H. Pseudoelephantiasis of the penis following donovanosis. *J Dermatol* 1990;17:130-1.
- Manders S, Baxter J. Granuloma inguinal and HIV: A unique presentation and novel treatment regimen. *J Am Acad Dermatol* 1997;37:494-6.
- Kraus S. Diagnosis and management of acute genital ulcers in sexually active patients. *Semin Dermatol* 1990;9(2):160-6.
- Shegal V, Jain M. Tissue section Donovan bodies identification through slow Giemsa. *Dermatológica* 1987;174(5):228-31.
- Bozborja A, Erbil Y, Berber E, Ozamagan S, Ozamagan G. Surgical treatment of granuloma inguinal. *Br J Dermatol* 1998;138:1079-1081.
- Casco R, Barrio L, Belli L. Donovanosis. A propósito de tres casos. *Arch Argent Dermatol* 1990;40:345-52.

Reglamento y normas para la presentación de artículos

Dermatología Argentina es la publicación oficial de la Sociedad Argentina de Dermatología.

El pedido de publicación deberá dirigirse a:
Dermatología Argentina
Comité Editorial
Av. Callao 852 2° Piso 1023 - Buenos Aires - Argentina

Todo artículo deberá ser acompañado por la siguiente declaración escrita, firmada por cada autor o por el autor principal, haciendo constar su dirección postal y teléfono: "El/los autor/es transfieren todos los derechos del manuscrito titulado"... a Dermatología Argentina en el caso de que el trabajo sea publicado. El/los abajo firmante/s declaran que el artículo es original, que no infringe ningún derecho de propiedad intelectual u otros derechos de terceros, que no se encuentra bajo consideración de otra revista y que no ha sido previamente publicado. El/los autor/es confirman que han revisado y aprobado la versión final del artículo, así como certifican que no hay un interés económico directo en el sujeto de estudio ni en el material discutido en el manuscrito".

Los artículos enviados para su publicación deben ser originales e inéditos, si bien pueden haber sido comunicados en sociedades científicas, en cuyo caso corresponderá mencionarlo. El Comité Editorial se reserva el derecho de rechazar los artículos, así como de proponer modificaciones cuando lo estime necesario. El artículo enviado a Dermatología Argentina para su publicación será sometido a la evaluación del Comité Editorial, el que se expedirá en un plazo menor de noventa días y la Secretaría de Redacción informará su dictamen en forma anónima a los autores del artículo, así como de su aceptación y rechazo. La publicación de un artículo no implica que la Revista comparta las expresiones vertidas en él.

Dermatología Argentina considerará para la publicación de los artículos, los requerimientos establecidos por el Comité Internacional de Directores de Revistas Médicas que elaboraron los "Requisitos Uniformes para Preparar los Manuscritos Enviados a Revistas Biomédicas" (New England Journal of Medicine 1997; 336 (4): 309-315). La lengua de publicación es el castellano.

Los artículos deben ser impresos con el siguiente

formato: papel blanco, tamaño carta o A4 con márgenes superior e inferior de 30mm y laterales de 25mm, a simple faz, doble espacio en todas las hojas, incluidas la correspondiente al título, agradecimientos, referencias, etc. Cada sección comenzará en una página nueva. Las páginas serán numeradas correlativamente en el ángulo superior derecho de cada página (siendo la número uno la página del título). Para la revisión se deben entregar un original y dos copias de buena calidad (tres juegos). Se acompañará en lo posible otra copia en disquete de 3.5 HD, la que debe tener el texto y gráficos completos, indicando los nombres de cada archivo (un archivo para el resumen, otro para el cuerpo del artículo y los que fueran necesarios para los gráficos y tablas), nombrando el programa de tratamiento de textos y la versión utilizada. El archivo de texto en el contenido debe estar libre de la mayoría de los códigos y sangrías, con el texto justificado a la izquierda, todo él tendrá el mismo tamaño de letra y se utilizan los tipos negrita o cursiva para recalcar las frases destacadas del trabajo. Se trata de poder disponer del texto puro para una mejor y más rápida edición y maquetación. El autor deberá contar con copia de todo lo que remita para su evaluación. No deben exceder diez páginas de texto y seis ilustraciones (tablas y/o gráficos) y hasta 6 fotografías. Un autor será responsable del trabajo y consignará su dirección, número telefónico y e-mail para recibir la correspondencia vinculada a la publicación.

Estructura del trabajo: Cada parte del manuscrito empezará en página aparte, siguiendo esta secuencia:

I. Página de título o primera página; II. Resumen y palabras clave; III. Texto del artículo; IV. Agradecimientos; V. Bibliografía; VI. Ilustraciones (tablas, gráficos, y fotografías).

I. Página de título: Es la primera página y debe incluir (1) el título (que no exceda de ocho palabras, conciso e informativo, también traducido al inglés); (2) el nombre completo de los autores, el grado máximo académico u hospitalario, el jefe de servicio; (3) el nombre y dirección de la institución donde se ha realizado el trabajo; (4) el nombre, dirección, número telefónico, fax y e-mail del autor responsable de la correspondencia sobre el manuscrito; (5) el/las fuente (s) de apoyo si las hubiere.

II. Página de resumen y palabras clave: En español e inglés acompañarán al trabajo por separado. El máximo de palabras permitidas será de 150 si es un resumen ordinario y de 250 si es uno estructurado. El resumen estructurado contiene:

Antecedentes: (en inglés, background): Son una puesta al día del estado actual del problema o sea, cuál es el problema que llega al estudio.

Objetivo: (en inglés, objective): Explicita qué se quería hacer, con quiénes y para qué.

Diseño: (en inglés, design): Es el tipo de estudio realizado.

Métodos: (en inglés, methods): Es la forma en que se realizó el estudio.

Resultados: (en inglés, results): Deben incluir los hallazgos más importantes.

Conclusiones: (en inglés, conclusion): Son la respuesta directa a los objetivos planteados y deben estar avaladas por los resultados. Al pie de cada resumen deberá figurar una lista de 2 ó 3 palabras clave (key words) (preferentemente deberán utilizar los términos incluidos en la lista de encabezamientos de materias médicas (Medical Subject Headings MeSH del Index Medicus).

III. Tipos de Trabajos: Artículos originales, comunicaciones, artículos de actualización, artículos de revisión, cartas al editor. Artículos originales: Deben describir totalmente, pero lo más brevemente posible, los resultados de una investigación clínica o de laboratorio que cumpla con los criterios de una metodología científica. Se considera aceptable una longitud inferior a diez páginas. En los artículos largos se pueden agregar subtítulos para que quede más claro. El artículo deberá estar organizado de la siguiente manera: a) Introducción: Se indicará el campo genérico al cual se referirá el trabajo, así como el propósito del mismo. Se resumirá la justificación del estudio y se deberán dar a conocer de la investigación (qué se quiere hacer, con quiénes y para qué). Se evitará aquí la inclusión de datos o conclusiones del trabajo. b) Material y métodos: Se definirá la población, es decir, los criterios de inclusión, exclusión y eliminación empleados para el ingreso de pacientes al estudio, así como también el lugar y fecha exacta de realización del estudio. En caso de haber empleado procesos de aleatorización, se consignará la técnica. Se debe dejar constancia en caso de ser necesario, de la solicitud del consentimiento informado a los pacientes y de la aprobación del Comité de Ética responsable de la Institución. Se definirán con precisión las variables estudiadas y las técnicas empleadas para medirlas. Se informarán las pruebas estadísticas, con suficiente detalle, de modo que los datos puedan ser verificados por otros investigadores, fundamentando el empleo de cada una de ellas. Se proporcionará el nombre del programa estadístico empleado para el procesamiento de los datos y se identificarán con suficiente detalle los procedimientos, equipos (nombre y dirección del fabricante entre paréntesis), así como medicamentos y sustancias químicas empleadas, incluidos los nombres genéticos, las dosis y las vías de administración, para que los otros investigadores puedan reproducir los resultados. c) Resultados: Se presentarán en

el texto, en las tablas o en los gráficos siguiendo una secuencia lógica. No se repetirán en el texto todos los datos que aparezcan en las tablas o en los gráficos; sólo se destacarán o resumirán únicamente las observaciones importantes. d) Comentarios: Incluyen las conclusiones (consistirán en afirmaciones breves y precisas que responderán al objetivo de la investigación fundamentadas por los resultados obtenidos y a la Discusión (donde se pueden plantear especulaciones y formular nuevas hipótesis, surgidas de la investigación).

Comunicaciones: Estarán constituidas por Introducción, Caso clínico y Discusión. Preferentemente tendrán una extensión máxima de seis hojas de texto, con cuatro ilustraciones (tablas, gráficos o fotografías). Los resúmenes (castellano e inglés) no deberán exceder las ciento cincuenta palabras cada uno. Es conveniente que la bibliografía no exceda de quince citas.

Artículos de Actualización y de Revisión: La estructura de éstos tiene una organización libre con el desarrollo de los diferentes aspectos del tema y si el autor ha realizado un análisis crítico de información, se incluirá un apartado de Discusión. Se pueden utilizar para lograr una mejor presentación didáctica. Los autores que remitan este tipo de artículos deben incluir una sección en la que se describan los métodos utilizados para localizar, seleccionar, recoger y sintetizar los datos. El texto tendrá una extensión máxima de diez páginas de texto y la bibliografía deberá ser lo más completa según las necesidades de cada tema. No requiere Resumen, sí palabras claves.

Carta al Editor: Estarán referidas a los artículos publicados o cualquier otro tipo de interés, incluyendo sugerencias y críticas. Serán precedidas por el encabezado "Sr. Editor": y se procurará que no tengan una extensión mayor de dos hojas tipeadas con procesador de texto a doble espacio. Si la carta es aceptada, en todos los casos el Comité de Redacción enviará copia de la carta al autor del artículo referido, dando oportunidad en el mismo número de edición de la carta, de contestar o comentar la consulta y/o opinión del autor de la carta, con las mismas limitaciones de extensión.

IV) Agradecimientos: Cuando se lo considere necesario y en relación a personas o instituciones que no deben figurar como autores pero que han sido esenciales por su ayuda técnica, por apoyo financiero o por conflicto de intereses.

V) Bibliografía: Se indicará en hoja aparte mediante un número correlativo arábigo colocado entre paréntesis y se limitará a las realmente relacionadas con el tema. El nombre de la revista se abreviará según el estilo del Index Medicus. Para las revistas: Nombre de los autores (si son más de cuatro nombres, los tres primeros, agregando: y colaboradores), título completo del trabajo, nombre de la revista, año, volumen, número de las páginas inicial y final, todo en el idioma original. Para los libros. autor/es del capítulo, título del capítulo, autor/es del libro, título del libro, editorial, edición, lugar, año, páginas. Las referencias se colocarán en el texto como subíndice donde corresponda. Se encarece a los autores se aclare al pie de la bibliografía si hay A.R.B. (ampliación de referencias bibliográficas), las cuales podrán ser remitidas por el autor a pedido del

lector. Se recomienda la revisión de la bibliografía nacional y su inclusión.

VI) Ilustraciones: Las tablas y gráficos se harán en papel blanco, con tinta negra y deben ser legibles y claros, realizados con impresora de chorro de tinta o superior. Deben estar presentadas en páginas separadas, una tabla o gráfico (barras o torta) por página. El orden será en números romanos. Se les colocará un epígrafe breve a cada ilustración y se aclararán todas las abreviaturas en forma de pie de página. No serán aceptadas fotografías de tablas ni reducciones. Las fotografías serán preferentemente en diapositivas o en papel color, brillante, tamaño 13 x 18 cm y de buena calidad. La orientación de la figura se hará en el dorso con lápiz con una fecha orientativa, indicando su extremo superior derecho, como así también orden, nombre del autor y título del trabajo. Los textos explicativos de las fotografías figurarán en hoja aparte. Con las fotografías correspondientes a pacientes se tomarán las medidas necesarias a fin de que no puedan ser identificados. Se requiere autorización para ser publicadas. Las observaciones microscópicas llevarán el número de la ampliación efectuada. Si se utilizan de otros autores, publicados o no, deberá adjuntarse el permiso de reproducción correspondiente. Se aceptará como máximo un número total de seis (tablas y/o gráficos) y hasta seis fotografías.

La abreviatura adoptada por Dermatología Argentina es: Dermatol. Argent. El Comité de Redacción se reserva el derecho de no publicar trabajos que no se ajusten estrictamente al reglamento señalado o que no posean el nivel de calidad mínimo exigible acorde con la jerarquía de la publicación. En es-

tos casos le se serán devueltos al autor con las respectivas observaciones y recomendaciones. Asimismo, en los casos en que, por razones de diagramación o espacio, lo estime conveniente, podrán efectuarse correcciones de estilo que no afecten los conceptos o conclusiones del artículo, previa autorización de los autores.

La responsabilidad por el contenido, afirmaciones y autoría los trabajos corresponde exclusivamente a los autores. La Revista no se responsabiliza tampoco por la pérdida del material enviado. No se devuelven los originales una vez publicados.

Guía de datos a enviar junto al trabajo

- 1) Carta de presentación
- 2) Tres copias del trabajo
- 3) Portada con nombres completos de los autores y sus grados académicos
- 4) Dirección y teléfono del autor encargado de la correspondencia
- 5) Nombre de la institución en que se realizó el trabajo
- 6) Resumen (entre 150 y 250 palabras) y lista de palabras clave en castellano e inglés
- 7) Respetar la estructura según el tipo de trabajo: por ejemplo, si es un artículo original, introducción, material y métodos, conclusiones y comentarios.
- 8) Utilizar los tipos negrita o cursiva para recalcar las frases destacadas del trabajo
- 9) Figuras y fotos apropiadamente identificadas
- 10) Bibliografía citada según el estilo del Index Medicus