

MINICASO CURSO PIERINI

Acroangiodermatitis tipo Stewart-Bluefarb (pseudosarcoma de Kaposi)

Stewart-Bluefarb-type acroangiodermatitis (Kaposi's pseudo sarcoma)

Ignacio Rébora*, Raúl P. Valdez**, Matías Stringa*, Carla Castro***, Javier Anaya****.

* Médico residente de Dermatología. ** Jefe del Servicio de Dermatología. *** Médica de planta del Servicio de Dermatología. **** Médico dermatopatólogo del Servicio de Dermatología. Hospital Universitario Austral.

Fecha de recepción: 17/10/2007

Fecha de aprobación: 20/11/2007

Dermatol Argent 2008;14(2):137-140

Palabras clave: acroangiodermatitis, pseudosarcoma de Kaposi.

Key words: acroangiodermatitis, pseudo-sarcoma of Kaposi.

INTRODUCCIÓN

El término acroangiodermatitis o pseudosarcoma de Kaposi es una entidad angioproliferativa, benigna y autolimitada, que incluye a un grupo de enfermedades, congénitas o adquiridas, con lesiones cutáneas similares a las del sarcoma de Kaposi. Han sido descritas principalmente dos variedades: el tipo Mali, asociado a insuficiencia venosa crónica y habitualmente de presentación bilateral; y el tipo Stewart-Bluefarb, asociado a malformaciones vasculares y fístulas arteriovenosas y de presentación habitualmente unilateral.

CASO CLÍNICO

Paciente masculino, de 38 años, sin antecedentes relevantes; que consulta por una lesión eritematoviolácea en rodilla derecha, de crecimiento indolente, de 1 año de evolución.

Al examen físico presentó una lesión tumoral, en forma de placa de 6 cm de diámetro, de color eritematovioláceo, infiltrada, con bordes festoneados y límite neto. Presentaba a su vez múltiples lesiones más pequeñas en la periferia, dando el aspecto de satelitosis (Foto 1). No tenía lesiones en mucosas ni en otras áreas de la piel. Existía además una diferencia en la circunferencia de ambos muslos de 4 cm a favor del lado derecho, que había sido notada varios años antes.

Con la sospecha clínica de sarcoma de Kaposi epidémico *versus* angiosarcoma, se solicitó serología para HIV y se realizó una biopsia de la lesión. La serología para HIV fue negativa y el estudio histopatológico informó: proliferación de vasos tipo capilar que tienden a conformar lóbulos con un patrón más difuso en dermis superior y media, y en forma aislada en dermis reticular. Presencia de escasos eritrocitos en luces vasculares. Aislada hendidura periférica. Acompañan algunos infiltrados linfocitarios y depósitos de hemosiderina focales. Sin evidencia de

atipia citológica. En la profundidad presenta una estructura vascular de pared gruesa y tortuosa de aspecto compatible con malformación vascular (Fotos 2 y 3).

La ecografía de partes blandas evidenció engrosamiento y alteraciones de los planos del tejido celular subcutáneo con espesor de 13,5 mm y múltiples estructuras vasculares en topografía del celular subcutáneo con vasos que llegan a medir 8,3 mm de diámetro. Mediante una resonancia magnética nuclear de rodilla, se confirmó la presencia de una malformación vascular extensa predominante en tejido celular subcutáneo (Foto 4).

En conformidad con los hallazgos clínicos, histológicos y de estudios por imágenes se arribó al diagnóstico de pseudosarcoma de Kaposi o acroangiodermatitis del tipo Stewart-Bluefarb. El paciente fue derivado al servicio de hemodinamia para realización de una arteriografía y evaluar eventual embolización.

COMENTARIO

La acroangiodermatitis o pseudosarcoma de Kaposi es una entidad angioproliferativa, benigna y autolimitada. Se presenta como máculas eritematovioláceas, lesiones papuloides o placas tumorales que remedan clínicamente a las lesiones características del sarcoma de Kaposi. Afecta principalmente los miembros inferiores, si bien ha sido descrito en otras localizaciones.¹⁻⁴

Se distinguen dos variantes de pseudosarcoma de Kaposi: la tipo Mali, asociada a insuficiencia venosa crónica con hipertensión venosa; y la tipo Stewart-Bluefarb, que se presenta sobre malformaciones vasculares con fístulas arteriovenosas.^{1,2,5-7} Estas últimas pueden ser malformaciones venosas o arteriovenosas (congénitas) o fístulas de hemodiálisis (iatrogénica). Ha sido descrito también en pacientes con síndrome de Klippel-Trenaunay, amputación de miembros inferiores que utilizan prótesis adheridas por succión, parálisis del miembro afectado, abuso de drogas endovenosas, mutación 20210A de la protrombina y síndrome posttrombótico, entre otros.^{1,2,5-14}

Recientemente se ha propuesto agrupar a la acroangiodermatitis junto con otras alteraciones vasculares, como la angioendoteliomatosis reactiva, la angiomasia dérmica difusa, la histiocitosis intravascular reactiva, la angioendoteliomatosis glomeruloide reactiva y la angiopericitosis, bajo el nombre de "angiomasia cutáneas reactivas", dado que, si bien presentan pequeñas diferencias clínicas e histológicas, comparten el mismo mecanismo fisiopatológico.¹

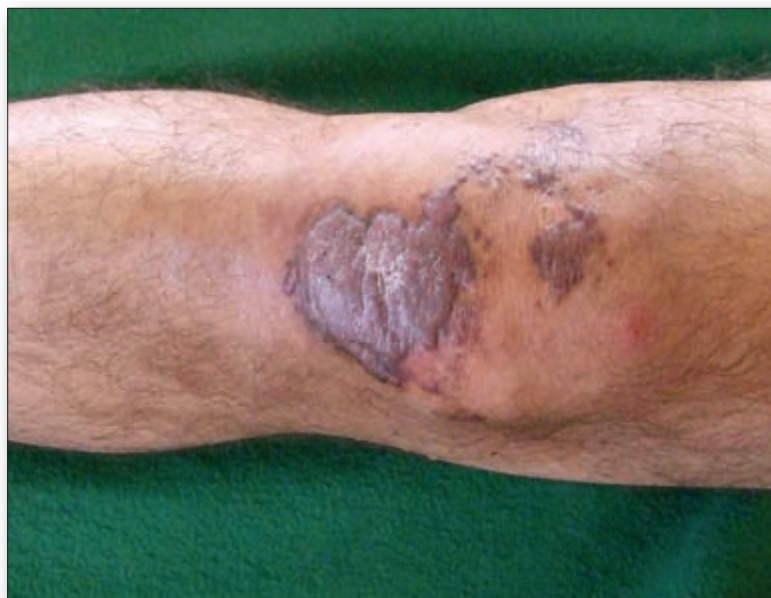

Foto 1. Lesión tumoral eritematoviolácea con lesiones satélite.

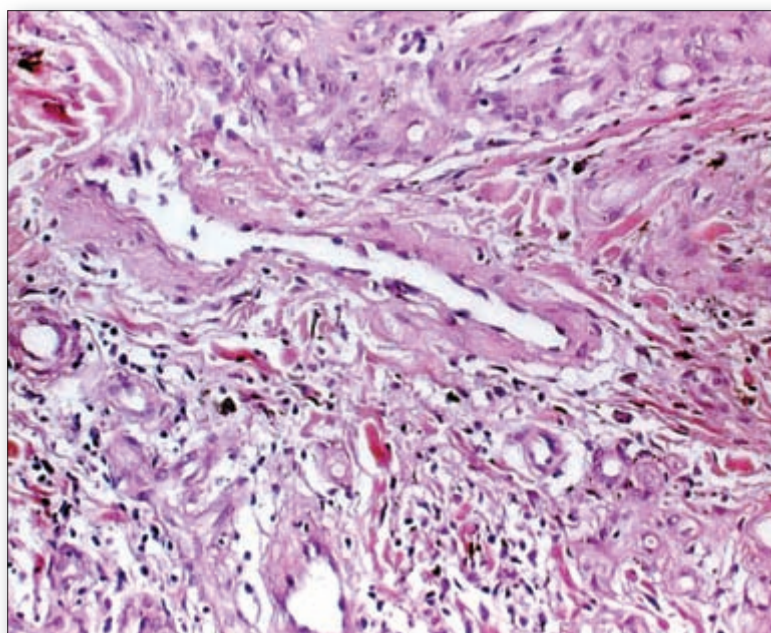


Foto 2. Proliferación de vasos tipo capilar que tienden a conformar lóbulos, en dermis superior y media. Escasos eritrocitos en luces vasculares; algunos infiltrados linfocitarios y siderófagos (H&E x 20).

La histopatología de la acroangiodermatitis se caracteriza por proliferación de células endoteliales con vasos de pared gruesa, frecuentemente con patrón lobulado, en dermis superior. Generalmente estos vasos presentan pericitos a su alrededor. Se describe también la presencia de glóbulos rojos extravasados, depósitos de hemosiderina, fibrosis dérmica y un infiltrado superficial compuesto por linfocitos, histiocitos y eosinófilos.^{1,2,4,7,13,15}

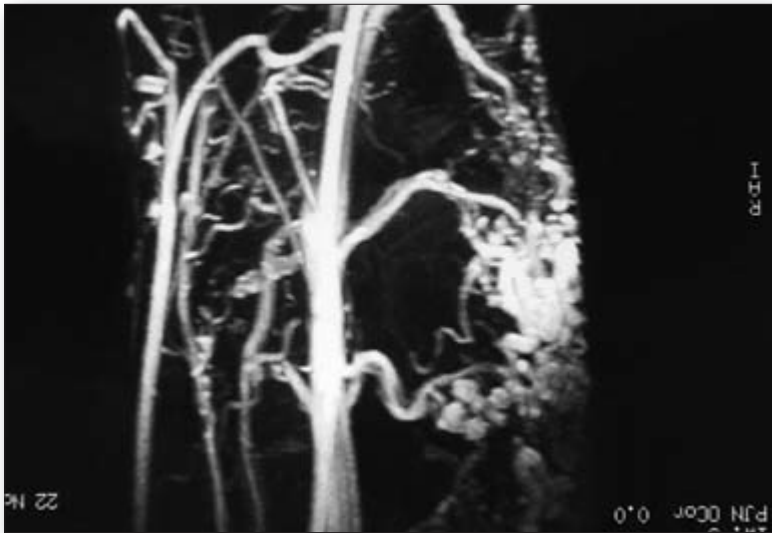


Foto 2. RMN: malformación vascular subyacente a la lesión tumoral cutánea.

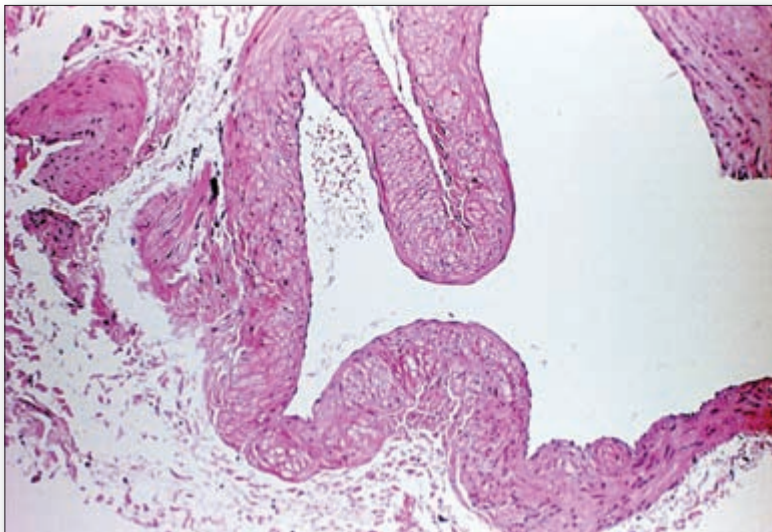


Foto 3. Estructura vascular de pared gruesa y tortuosa, compatible con malformación vascular (H&E x 10).

La diferenciación histológica con el sarcoma de Kaposi puede presentar cierta dificultad. Habitualmente, el sarcoma de Kaposi muestra células fusiformes que podrían confundirse con los pericitos del pseudosarcoma de Kaposi. El infiltrado en el sarcoma de Kaposi suele ser más intenso y generalmente presenta plasmocitos, hallazgo que no es tan frecuente en el pseudosarcoma de Kaposi.⁷ La inmunohistoquímica puede ser útil en los casos dudosos, ya que el marcador CD34 es positivo únicamente en las células endoteliales y no en los pericitos en el pseudosarcoma de Kaposi, pero es positivo en células endoteliales y fusiformes en el sarcoma de Kaposi.^{2,7,16} Además el pseudosarcoma de Kaposi es negativo para herpes virus humano 8 (HHV 8) por PCR.^{5,7}

El tratamiento de la acroangiodermatitis o pseudosarcoma de Kaposi se basa en la corrección de la hipertensión venosa que es el factor desencadenante de esta respuesta proliferativa vascular. En la literatura se mencionan diferentes procedimientos, con resultados variables. Entre ellos, elevación del miembro afectado, vendajes compresivos asociados con hidrocortisona tópica, escleroterapia de la malformación vascular, ablación con láser y la embolización de las fístulas arteriovenosas con el riesgo de producir isquemia tisular.^{1,3,7,14}

Ignacio Rébora: Av. Juan D. Perón 1500, (1635) Pilar - Prov. Buenos Aires - República Argentina.
Teléfono: 02322-482487.
E-mail: irebora@cas.austral.edu.ar

Referencias

1. Rongioletti F, Rebora A. Cutaneous reactive angiomatoses: Patterns and classification of reactive vascular proliferation. *J Am Acad Dermatol* 2003;49:887-896.
2. Requena L, Sangueza OP. Cutaneous vascular proliferations. Part II. Hyperplasia and benign neoplasms. *J Am Acad Dermatol* 1997; 37:887-920.
3. Utermann S, Kahle B, Petzoldt D. Successful long-term therapy of Stewart-Bluefarb syndrome. *Hautarzt* 2000;51:336-339.
4. Rao B, Unis M, Poulos E. Acroangiodermatitis: a study of ten cases. *Int J Dermatol* 1994;33:179-183.
5. Kregel S, Goerd S, Krüger K, Schnitzler P, et al. Kaposiform HHV-8 negative acroangiodermatitis in chronic venous insufficiency. *Hautarzt* 1999;50:208-213.
6. De Villez RL, Roberts LC. Acroangiodermatitis of Mali. *South Med J* 1984;77:255-258.

7. Fernández R, Vereá M, Martínez W, Yebra-Pimentel M y cols. Pseudosarcoma de Kaposi bilateral en miembros superiores. *Actas Dermosifiliogr* 2007;98:268-270.
8. Meulenbelt HE, Geertzen JH, Dijkstra PU, Jonkman MF. Skin problems in lower limb amputees: an overview by case reports. *J Eur Acad Dermatol Venereol* 2007;21:147-155.
9. Virgili A, Trincone S, Zampino MR, Corazza M. Acroangiokeratosis of amputation stump. *Eur J Dermatol* 2003;13:402-403.
10. Lyle WG, Given KS. Acroangiokeratosis (pseudo-Kaposi's sarcoma) associated with Klippel-Trenaunay syndrome. *Ann Plast Surg* 1996;37:654-656.
11. Wlotzke U, Hohenleutner U, Landthaler M. Dermatitis in leg amputees. *Hautarzt* 1996;47:493-501.
12. Kolde G, Wörheide J, Baumgartner R, Bröscher EB. Kaposi-like acroangiokeratosis in an above-knee amputation stump. *Br J Dermatol* 1989;120:575-580.
13. Sbrano P, Miracco C, Risulo M, Fimiani M. Acroangiokeratosis (pseudo-Kaposi sarcoma) associated with hyperplasia induced by suction-socket lower limb prótesis. *J Cutan Pathol* 2005;32:429-432.
14. Hung NA, Strack M, Van Rij A, North CJ, et al. Spontaneous acroangiokeratosis in a young woman. *Dermatology Online Journal* 2004;10:8.
15. Requena L, Sanguenza OP. Cutaneous vascular proliferations. Part III. Malignant neoplasms, other cutaneous neoplasms with significant vascular component, and disorders erroneously considered as vascular neoplasms. *J Am Acad Dermatol* 1998;38:143-175.
16. Kanitakis J, Narváez D, Claudy A. Expresión of the CD34 antigen distinguishes Kaposi's sarcoma from pseudo-Kaposi's sarcoma (acroangiokeratosis). *Br J Dermatol* 1996;134:44-46.



Aspectos histopatológicos en el vitiligo

Es a veces difícil diferenciar un vitiligo de un nevo acrómico. Los autores postulan que los cambios histológicos en piel lesional y perilesional podrían ser diferentes en las dos afecciones. Se comparó la histopatología y se vio que el vitiligo mostró mayor hipopigmentación basal e inflamación dérmica que la piel normal perilesional. Dieciséis por ciento de casos de vitiligo mostraron la presencia de melanina. La relación de la zona pigmentada con la zona epidérmica fue de 0,06% en vitiligo, en tanto que fue del 17% en la piel normal y del 8,9% en el nevo acrómico. El número de melanocitos también disminuyó en el nevo acrómico, pero no tanto como en vitiligo. Se confirmó la presencia de melanocitos en 1 de cada 3 casos de vitiligo por medio de la microscopía electrónica.

En conclusión, hay pocos melanocitos y melanina en algunos casos de vitiligo. El diagnóstico debería realizarse considerando estos puntos.

Kim YC, et al.
Am J Dermatopathol 2008;30:112-116.

LJ



Manifestaciones dérmicas y paniculares de neoplasias internas

El concepto de que las neoplasias no-cutáneas pueden inducir reacciones inflamatorias paraneoplásicas y neoplásicas o proliferaciones no-neoplásicas en la piel es un hecho bien conocido. Trabajos previos sobre este tema suministran listas y descripciones de entidades dermatológicas que exclusiva u ocasionalmente se asocian con cáncer visceral variado o estados precancerosos.

Esta revisión busca suministrar una perspectiva diferente a este tema, enfatizando componentes de la piel (dermis y celular subcutáneo) como puntos focales de fenómenos paraneoplásicos, con el intento de ampliar el pensamiento y los diagnósticos diferenciales cuando los hallazgos descriptos son encontrados en la clínica dermatológica y laboratorios de dermatopatología.

Weenig RH, et al.
Dermatol Clin 2008;26:31-43.

LJ



Una nueva forma de enfermedad injerto contra huesped

Se trata de una nueva forma que combina características clínicas e histológicas de enfermedad injerto contra huesped (GvHD) y eczema. La GvHD tiene como blanco a los epitelios cutáneo e intestinal y a los hepatocitos, que lleva a la tríada clásica: exantema con eritema acral, diarrea y laboratorio hepático alterado. Si persiste durante más de 100 días, se convierte en la forma crónica con lesiones liquenoides o esclerodermoides.

Un análisis sobre 254 casos vistos durante 4 años reveló que 10 pacientes (edad promedio 54,5 años) presentaron, entre 2 y 18 meses luego de alotransplante, eczema diseminado "no explicado" (tiempo promedio 7,5 meses), con eritema difuso extenso, descamación furfurácea, prurito severo e hiperqueratosis palmoplantar, que progresaron a eritrodermia.

Creamer D, et al.
Arch Dermatol 2007;143:1157-1162.

ACC