

Hongos miceliales no dermatofitos en onicodistrofias. Experiencia de un centro médico privado en Buenos Aires

Non-dermatophyte mycelial fungi in onychodystrophies.
Experience of a private medical center in Buenos Aires city

Ricardo Negroni, Alicia Arechavala, Pablo Bonvehí

Centro de Estudios Micológicos. Ciudad Autónoma de Buenos Aires, Rep. Argentina.

Fecha de recepción: 26/12/2007

Fecha de aprobación: 6/3/2008

RESUMEN

Antecedentes. En un trabajo anterior encontramos un número significativo de onicodistrofias producidas por hongos miceliales no dermatofitos.

Objetivos. El propósito del presente estudio fue determinar la real existencia de onicomiosis por hongos miceliales no-dermatofitos, mediante la realización de, al menos, 2 exámenes micológicos por paciente.

Métodos. Fueron examinadas 317 muestras de uñas; cuyo examen microscópico directo con KOH al 40% acusó la presencia de hifas hialinas septadas y en los cultivos se aislaron hongos filamentosos no dermatofitos. A estos pacientes se los citó para un segundo examen micológico.

Resultados. En sólo 116 casos (36,6%) se pudo obtener una segunda muestra clínica, fueron 60 mujeres y 56 hombres, entre 25 y 81 años de edad (media: 49,5 años); 13 correspondieron a uñas de las manos y 103 a uñas de los pies. En 75 casos, el segundo aislamiento confirmó el resultado del primero, con los siguientes géneros y especies: *Fusarium* spp. 44, *Acremonium* spp. 22, *Scapulariopsis brevicaulis* 5, *Paecilomyces lilacinus* 2, *Geotrichum candidum* 1 y *Aspergillus ochraceus* 1; 3 de estos casos pueden considerarse infecciones mixtas, por *Trichophyton rubrum* asociado con *Acremonium* spp. en 2 y con *S. brevicaulis* en el tercero. En 41 casos, los aislamientos de ambas muestras no coincidieron: los cultivos de la segunda muestra fueron negativos en 23, desarrolló de un dermatofito en 10 y en 8 casos se aisló un hongo diferente.

Conclusiones. 75 pacientes cumplieron las exigencias mínimas para considerar que padecían una onicomiosis por hongos miceliales no dermatofitos, la incidencia fue similar en ambos sexos, fueron todos adultos, las lesiones se ubicaron mayoritariamente en las uñas de los pies y en particular en las de los hallux, no presentaron caracteres clínicos especiales y hubo un neto predominio de *Fusarium* spp. (Dermatol Argent 2008;14(2):118-123).

Palabras clave: onicomiosis, hongos miceliales no dermatofitos, micosis superficiales.

ABSTRACT

Background: In a former study we observed a significant number of onychodystrophies in which a non-dermatophyte mycelial fungus was isolated.

Objectives: The aim of the present study is prove the real existence of a non-dermatophyte mycelial fungus as the etiologic agent of observed nail dystrophies, performing at least two mycological examination.

Methods: A total of 317 nail scrapings presented hyaline hyphae with septae upon direct microscopic examination, and the growth on cultures of a non-dermatophyte mycelial fungus. On these patients we obtained a second nail sample.

Results: In 116 cases (36.6%) it was possible to obtain a second specimen. 60 were women and 56 men, all of them were adults, between 25 and 81 years of age (mean age 49,5 ys.); locations were: fingernails 13, and toenails 103. In 75 cases (64.7%) both nail samples showed the same result, with the following genus and species: *Fusarium* spp. 44; *Acremonium* spp 22; *Scopulariopsis brevicaulis* 5; *Paecilomyces lilacinus* 2; *Geotrichum candidum* 1 y *Aspergillus ochraceus* 1. In three of these cases, 2 with *Acremonium* spp. and 1 with *Scopulariopsis brevicaulis*, *Trichophyton rubrum* was also isolated, so they could be considered mixed infections. In 41 cases (35.3%) the second clinical sample did not show the same result, in 23 cultures were negative, 10 presented the growth of a dermatophyte and 8 cases showed the development of another fungus.

Conclusions: It was possible to fulfill minimum criteria to diagnose non-dermatophyte mycelial fungi onychomycosis in 75 patients. The incidence was similar on both sexes. All patients were adults, toenails and especially hallux were the locations most frequently affected. No specific clinical characteristic was detected and a clear predominance of *Fusarium* spp. (58,6 %) was observed (Dermatol Argent;14(2):118-123).

Key words: superficial mycoses, onychomycosis, non-dermatophyte mycelial fungi.

INTRODUCCIÓN

Las onicomycosis se definen como las infecciones fúngicas del plato ungueal. Representan entre el 30 y el 60% de las patologías de las uñas y su incidencia ha sido calculada entre el 1,7% y 8,4% de las personas, cifras que superan el 20% después de los 60 años de edad.¹⁻⁶

Las infecciones fúngicas de las uñas son producidas por tres tipos de microorganismos: los dermatofitos, cuyo papel patógeno es indiscutible, los hongos levaduriformes y los hongos miceliales no dermatofitos (HMND). Estos últimos integran un grupo heterogéneo de micromicetos cuyo papel patógeno ha sido muy discutido, ya que pueden comportarse como contaminantes, colonizantes o patógenos.⁷⁻¹⁴

Diversos autores han propuesto requisitos mínimos indispensables para considerar que una onicomycosis es producida por un HMND: 1) hallazgo de hifas y/o esporos en el examen microscópico directo de la muestra clínica y 2) aislamiento de la misma especie fúngica en una segunda muestra de uñas, tomada con algunos días de intervalo y extremando las medidas de higiene preparatoria.^{7,9,15-18}

También se han propuesto como criterios importantes la comprobación de la invasión fúngica de la lámina ungueal mediante la demostración de hifas PAS-positivas en los estudios histopatológicos de recortes de uña distal y la ausencia de recuperación de dermatofitos en los cultivos sobre medios con cicloheximida.^{7,9,12} Esta última condición no es requerida por todos los expertos, ya que otros aceptan entre un 10% y 15% de infecciones mixtas, con una tendencia creciente.¹⁵⁻¹⁷ En estos casos es muy importante que el HMND desarrolle en más del 50% de los puntos de siembra.¹⁷

En un estudio realizado en el Centro de Estudios Micológicos sobre onicomycosis, el 4,2% de las muestras clínicas de uñas

presentó desarrollo significativo de HMND y presencia de hifas hialinas y septadas en el examen microscópico directo.¹⁹ Ésta es una incidencia relativamente alta para una región que no es endémica para el hongo *Scytalidium dimidiatum*, agente productor de onicomycosis en zonas tropicales.^{10,20-22}

El propósito de esta investigación fue procurar cumplir con los requisitos mínimos para alcanzar el diagnóstico de onicomycosis por HMND en todos aquellos casos que tuviesen un examen microscópico directo positivo para hongos miceliales y el desarrollo en los cultivos de uno de estos géneros de hongos.

MATERIALES Y MÉTODOS

Fueron citados para una segunda muestra clínica de uñas 317 pacientes que habían presentado exámenes microscópicos directos positivos para hifas hialinas y cultivos con el desarrollo de un HMND en ausencia del crecimiento de dermatofitos en una primera muestra clínica de uñas.

Sólo se obtuvo una segunda muestra en 116 casos (36,6%), 13 correspondieron a uñas de las manos y 103 a uñas de los pies; en 47 de estos últimos pacientes sólo estaban afectadas las uñas de los hallux. Todos eran adultos, con edades comprendidas entre los 25 y 81 años (media: 49,5 años); 60 eran mujeres.

Las formas clínicas observadas fueron onicolisis, invasión distal y lateral subungueal, blanco superficial, proximal profunda, sola o acompañada de inflamación del pliegue proximal de la uña sin secreción purulenta.

Se les indicó a los pacientes la supresión de todo tratamiento antifúngico sistémico o tópico 15 días antes de la obtención de la muestra clínica, evitar el uso de polvos, cremas o esmaltes de uñas, cepillar las uñas con agua y jabón de tocador, al menos 2 veces por día, en los tres días previos a la extracción

del material y concurrir al Centro con calzado cerrado y medias, a fin de evitar las contaminaciones ambientales.

El examen microscópico directo de las escamas de uñas fue realizado con hidróxido de potasio al 40% mezclado en partes iguales con tinta azul-negra permanente Parker®. La muestra clínica y la solución se colocaron entre porta y cubreobjetos y se la examinó con microscopio óptico a 200X y 400X durante 10 minutos.¹⁹

La siembra se realizó con gancho de alambre Nikron en medios de cultivo dispuestos en tubos de ensayo y marcando puntos de siembra sobre la superficie de éstos cada 5 mm. Cada material fue sembrado en 3 medios de cultivo: agar-miel de Sabouraud (miel 40 g, peptona 10 g, extracto de levadura 5 g, agar 20 g, agua csp. 1000 ml) con cloranfenicol-colistin; lactrimel de Borelli (miel 10 g, harina de trigo 10 g, leche 200 ml, agar 18 g, agua csp. 1000 ml) con la misma mezcla anti-biótica, y Mycosel® (BBL, Becton-Dickinson, EE,UU.). La incubación fue efectuada a 28°C durante 3 semanas. La identificación de los géneros y especies se realizó mediante los caracteres macro y micromorfológicos de las colonias, de acuerdo con manuales y atlas de Micología Médica.^{23,24}

Los pacientes incluidos en este estudio estaban asociados a sistemas de medicina prepaga con aranceles elevados y eran de clase social media o alta, residentes en la Ciudad de Buenos Aires o ciudades vecinas.

RESULTADOS

Los hongos aislados en la primera muestra de uñas de los 317 pacientes citados están resumidos en el Cuadro 1.

En 75 de los 116 pacientes, que concurrieron para obtener la segunda muestra clínica de uñas, se confirmó el resultado del primer espécimen, cumpliéndose, de esta forma, con el requisito mínimo para el diagnóstico. Los géneros y especies de los hongos aislados se presentan en el Cuadro 2. Tres casos fueron considerados infecciones mixtas porque la segunda muestra clínica presentó el desarrollo de un dermatofito junto al crecimiento de un HMND en más del 50% de los puntos de siembra.

En 41 casos el resultado de la segunda muestra no coincidió con el de la primera, los cultivos fueron negativos en 23 casos, presentaron el desarrollo de *Trichophyton rubrum* en 9, de *Trichophyton tonsurans* en 1 y de otros hongos no dermatofitos, diferentes de los identificados en la primera muestra, en los 8 restantes.

En cuanto a los caracteres clínicos de las onicomycosis, se catalogaron como onicolisis 51 casos, lesiones de tipo distal-lateral subungueal en 30, blanco superficial en 16, proximal subungueal en 15, y en los 4 restantes esta lesión se acompañó de paroniquia sin secreción purulenta. En este último tipo de lesión el hongo aislado fue siempre *Fusarium* spp. (Fotos 1 y 2). No hubo relación, salvo en el caso señalado, entre las alteraciones clínicas y un género o especie de hongo determinado.

Cuadro 1. Identificación de género de los 317 hongos aislados en la primera muestra clínica de uñas.

Hongos aislados	Nº de casos
<i>Fusarium</i> spp.	148
<i>Acremonium</i> spp.	94
<i>Aspergillus</i> spp.	25
<i>Scopulariopsis</i> spp.	17
<i>Paecilomyces</i> spp.	5
<i>Curvularia</i> spp.	3
<i>Alternaria</i> spp.	3
<i>Scedosporium</i> spp.	2
<i>Bipolaris</i>	2
<i>Penicillium</i> spp.	2
<i>Geotrichum</i> spp.	2
<i>Epicoccum</i> spp.	1
<i>Verticillium</i> spp.	1
<i>Trichoderma</i> spp.	1
<i>Scytalidium</i> spp.	1
<i>Chrysosporium</i> spp.	1

Cuadro 2. Identificación de los hongos aislados en las dos muestras clínicas de las uñas. Total 75 casos.

Hongos	Nº de casos
<i>Fusarium</i> spp.	44
<i>Acremonium</i> spp.	22 *
<i>Scopulariopsis brevicaulis</i>	5 *
<i>Paecilomyces lilacinus</i>	2
<i>Geotrichum candidum</i>	1 **
<i>Aspergillus ochraceus</i>	1

Referencias: *: 2 casos con desarrollo de *Acremonium* spp. y 1 con *Scopulariopsis brevicaulis* presentaron también crecimiento de *Trichophyton rubrum*. **: Este caso presentó una onicolisis de uña de mano.

DISCUSIÓN

En las últimas décadas ha habido un incremento en la incidencia de las onicomycosis debidas a HMND y, al mismo tiempo, se han obtenido pruebas inequívocas de su existencia.^{1,2,6,9,10,14,16,17,22} El aislamiento en cultivos de uno de estos microorganismos, a partir de muestras clínicas de las uñas, puede tener diversos significados: a veces es simplemente un contaminante ambiental, otras aparece como un colonizador transitorio o permanente de un daño ungueal de otro origen y, finalmente, puede ser el agente causal de una onico-



Foto 1. Macroscopia de colonias de *Fusarium* spp. en medios de Sabouraud y lactrimel sembrados con material de uñas de pie.

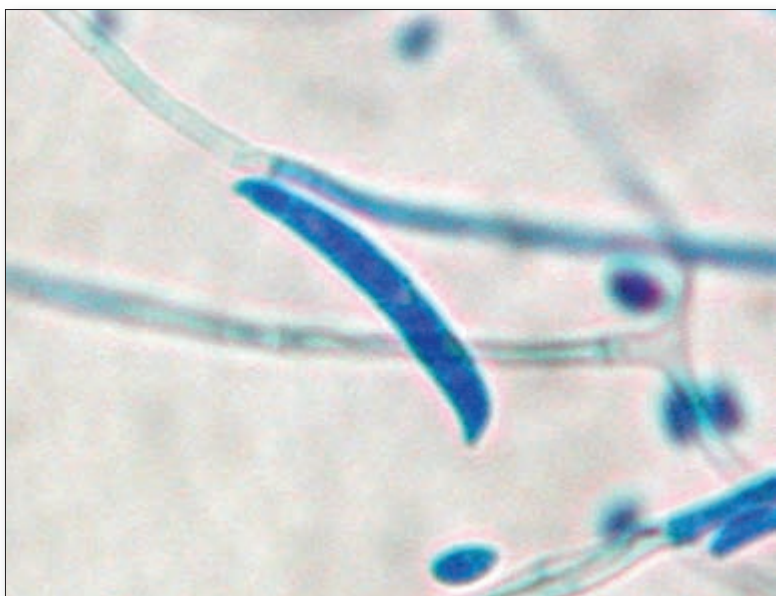


Foto 2. Macroconidias de *Fusarium* spp. en preparación con lactofenol 400X.

micosis o complicar una dermatofitosis de las uñas, ocasionando así una infección mixta.^{1,2,9,16,17} Con el fin de esclarecer cuál es el papel que desempeñan estos hongos en las lesiones ungueales, se han propuesto distintas exigencias para considerar que son los agentes causales de la onicomicosis, que han sido puntualizadas en la introducción. Estas exigencias no son fáciles de cumplir en la práctica diaria, lo que llevó a considerar que las dos primeras son indispensables. En este estudio procuramos cumplir con esta condición mínima y aún así sólo tuvimos éxito en el 36,6% de los pacientes citados para la obtención de la segunda muestra. Los resultados obtenidos permitieron comprobar que en el 64,6% de los casos se confirmó el resultado de la primera muestra clínica, razón por la cual podrían considerarse como agentes causales de infecciones puras o mixtas o colonizantes permanentes. En 23 de los 41 casos (56%) en los que la segunda muestra no dio igual resultado, los cultivos fueron negativos y en 8 presentaron el desarrollo de otro microorganismo, lo que permite concluir que en el 26,7% de los casos hubo una colonización transitoria o contaminación ambiental. Finalmente, en 10 pacientes (8,2%) se obtuvo sólo el desarrollo de dermatofitos en la segunda muestra y, por lo tanto, fue un error del primer examen.

Los estudios en varias partes del mundo demuestran que los HMND representan entre el 1,47% y el 22% de los aislamientos de muestras de uñas.^{2,6,8,10,11,20,21,25-27} Los géneros más frecuentemente recuperados en Europa, Norteamérica y México son *Scopulariopsis* spp., *Aspergillus* spp. y *Fusarium* spp.^{8,10,11,13,14,26-28}

Por el contrario, en nuestro país, Pakistán, Brasil y Colombia se observó un predominio de *Fusarium* spp. y *Acremonium* spp.^{20,21,25,29,30}

Algunos de los HMND productores de lesiones ungueales parecen tener una mayor prevalencia en determinadas áreas geográficas, como el *Scytalidium dimidiatum* en las zonas tropicales, *Onychocola canadensis* en Canadá y *Aspergillus versicolor* en España.^{10,28,31} *Aspergillus terreus* ha sido señalado con una especie emergente productora de onicomicosis en personas ańosas con trastornos circulatorios periféricos.^{2,6,9}

En este estudio, los géneros *Fusarium* y *Acremonium* representaron el 88% de los aislamientos confirmados, relegando a un tercer lugar a *Scopulariopsis brevicaulis* con sólo 5,3% de los cultivos recuperados (Foto 3). Estas diferencias pueden estar vinculadas a la mayor o menor presencia de estos microorganismos en el ambiente, así como los hábitos de la población (tipo de calzado, prácticas deportivas, etc.).^{1,6}

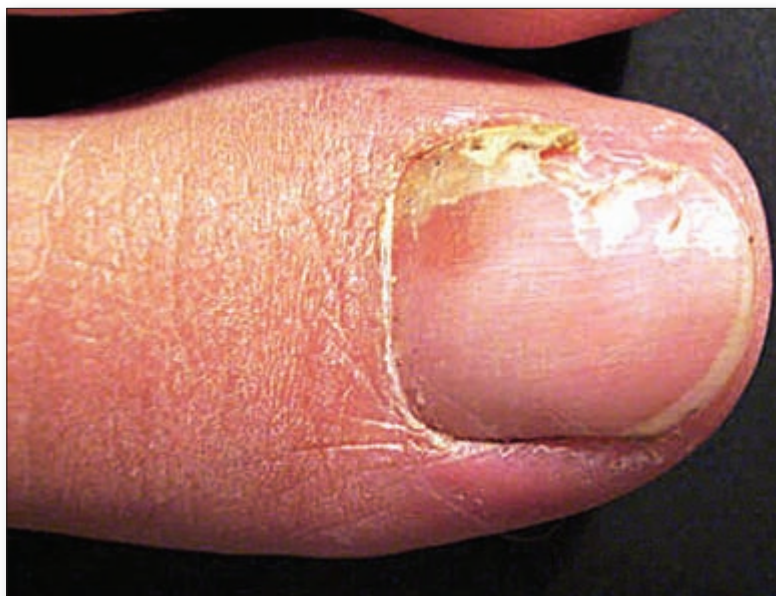

Foto 3. Onicomicosis lateral subungueal producida por *Fusarium* spp., en una joven de 25 años sin factores predisponentes.

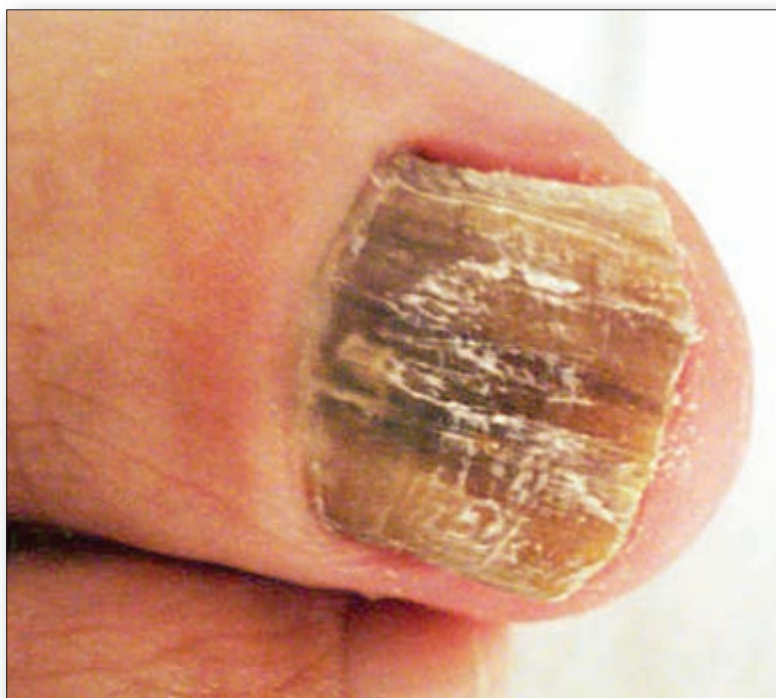

Foto 4. Profunda onicolisis de la uña del hallux con hematomas, en una mujer de 63 años con trauma ortopédico, en la cual se aisló *Aspergillus flavus* en dos oportunidades.

La mayor parte de los estudios señalan que las onicomicosis por HMHD son más frecuentes en las uñas de los pies, particularmente en las de los hallux y que afectan a adultos de ambos sexos y son muy raras en la infancia.^{6,7,9,11-13,20,21,26,27,32} En nuestro estudio todos los pacientes eran adultos, con una edad promedio de 49,5 años, sin diferencias significativas en relación al sexo; el 88,7% de los casos tenían lesiones en las uñas de los pies y de ellos el 45,6% tenían compromiso sólo en las uñas de los ortijos mayores. Esto hace suponer que el factor traumático desempeña un papel importante en el comienzo de la infección.

El patrón clínico de las onicomicosis por HMND es variable, se han señalado lesiones de tipo distal y lateral subungueal, blanco superficial y proximal profunda, a veces acompañada de paroniquia no supurativa.^{7,8,10,11,14} Todas estas lesiones y además onicolisis fueron encontradas en este estudio, lo que demuestra que es difícil sospechar clínicamente esta infección fúngica. La única excepción fueron los 4 pacientes con invasión proximal profunda y paroniquia en los cuales se aisló *Fusarium* spp. Sin embargo, este mismo patrón clínico fue encontrado por otros autores en infecciones ungueales producidas por *Aspergillus* spp (Foto 4).^{12,28,33}

Una consideración especial merece el único caso de onicomicosis con aislamiento reiterado de *Geotrichum candidum*, fue una onicolisis de uñas de mano. Este hongo no es agente causal habitual de infecciones ungueales; se lo encuentra con frecuencia como contaminante en alimentos lácteos y como colonizante del tubo digestivo, con los cuales las uñas de las manos tienen contactos comúnmente.

Es nuestro propósito profundizar en el estudio de las onicomicosis por *Fusarium* spp mediante los estudios histopatológicos de los recortes de uña distal y la identificación de las especies más frecuentemente implicadas.

Agradecimientos

A los colegas dermatólogos que nos ayudaron en el envío de los pacientes a un nuevo estudio micológico.

Ricardo Negroni: José E. Uriburu 1252. 1º piso "C" - (1114) Ciudad Aut. de Buenos Aires - Rep. Argentina.

Referencias

- Baran R, Hay R, Haneke E, Tosti A. Onychomycosis. The current approach to Diagnosis and Therapy. 2nd. Edition. Boca Raton, FL, USA: Taylor & Francis Group; 2006.
- Ghannoum M, Hajjeh R, Scher R, et al. A large-scale North American study of fungal isolates from nails: the frequency of onychomycosis, fungal distribution and antifungal susceptibility pattern. *J Amer Acad Dermatol* 2000;43:641-648.
- Midgley G, Moore MK, Cook JC, Phan QG. Mycology of nail disorders. *J Amer Acad Dermatol* 1994;31:568-574.
- Roberts DT. Prevalence of dermatophyte onychomycosis in the United Kingdom. Results of an omnibus survey. *Brit J Dermatol* 1992;126(Suppl. 39):23-27.
- Sais G, Juclá A, Peyrí J. Prevalence of dermatophyte onychomycosis in Spain: a cross-sectional study. *Brit J Dermatol* 1995;132:758-761.
- Torres-Rodríguez JM, López-Jodrío O. Epidemiology of nail infections due to keratinophilic fungi. En: Kushwaha RKS, Guarro J. *Biology of Dermatophytes and other keratinophilic fungi*. Rev Iberoamer Micol 2000. pp. 122-135.
- André J, Achten G. Onychomycoses. *Intern J Dermatol* 1987;26:481-490.
- Bonifaz A, Cruz-Aguilar P, Ponce RM. Onychomycosis by molds. Reported of 78 cases. *Eur J Dermatol* 2007;17:70-72.
- Elewski B. Onychomycosis: Pathogenesis, Diagnosis and Management. *Clin Microbiol Rev* 1998;11:415-429.
- Ellis DH, Watson AB, Marley JE, Williams TG. Non-dermatophytes in onychomycosis of the toenails. *Brit J Dermatol* 1997;136:490-493.
- García-Martos P, Domínguez I, Marín P, Linares M, Mirá J, Calap J. Onicomycosis causada por hongos filamentosos no-dermatofitos. *Enferm Infecc Microbiol Clin* 2000;18:319-324.
- Gianni C, Romano C. Clinical and histological aspects of toenail onychomycosis caused by *Aspergillus* spp: 34 cases treated with weekly intermittent terbinafine. *Dermatology* 2004;209:104-110.
- Madrenys-Brunet N, Torres-Rodríguez JM, Urrea-Arbeláez A. Estudio epidemiológico de las micosis ungueales en Barcelona. *Rev Iberoamer Micol* 1996;13:14-17.
- Tosti A, Piraccini BM, Lorenzi S. Onychomycosis caused by non-dermatophytic molds: clinical features and response to treatment of 59 cases. *Amer Acad Dermatol* 2000;42:217-224.
- English MP. Comment. Nails and fungi. *Brit J Dermatol* 1987;94:481-490.
- Summerbell RC, Kane J, Krajden S. Onychomycosis, tinea pedis and tinea marmorata caused by non-dermatophytic filamentous fungi. *Mycoses* 1989;32:609-619.
- Summerbell RC, Cooper E, Bunn U, Jamieson F, Gupta AK. Onychomycosis: a critical study of techniques and criteria for confirming the etiologic significance of non-dermatophytes. *Medical Mycology* 2005;43:39-59.
- Vander Straten MR, Hossain MA, Ghannoum MA. Cutaneous infections dermatophytosis, onychomycosis and tinea versicolor. *Infect. Dis Clin N Amer* 2003;17:87-112.
- Arechavala A, Bonvehí P, Negroni R. Perfil de las onicomycosis basado en 2106 exámenes micológicos. *Dermatol Argent* 2006;12:205-212.
- Alvarez MI, González LA, Castro LA. Onychomycosis in Cali, Colombia. *Mycopathologia* 2004;158:181-186.
- Bokhari MA, Hossain I, Jahangir M, Haroon TS, Aman S, Khurshid K. Onychomycosis in Lahore, Pakistan. *Intern J Dermatology* 1999;38:591-595.
- Richardson M, Warnock DW. Chapter 7. Mould infections of nails. In: *Fungal Infections. Diagnosis and Management*. 2nd. Edition. Blackwell Science. Oxford, London, Edinburgh. 1993. pp. 104-106.
- Lacaz C. da S, Porto E, Heins-Vaccari E, Takahashi de Melo N. *Guia para identificação de Fungos, Actinomicetos, Algas de interesse médico*. São Paulo, Brasil: Sarvier Editora de Livros Médicos Ltda; 1998.
- Larone DH. *Medically Important Fungi. A guide to identification*. 4th. Edition. Washington DC, USA: ASM Press; 2002.
- Garg A, Venkatesh V, Singh M, Pathak KP, Kaurhal GP, Agrawal SK. Onychomycosis in central India: clinicoetiologic correlation. *Intern J Dermatol* 2004;43:498-502.
- Mercantini R, Marsalla R, Moretto D. Onychomycosis in Rome. Italy. *Mycopathologia* 1996;136:25-32.
- Romano C, Gianni C, Difonzo EM. Retrospective study of onychomycosis in Italy: 1985-2000. *Mycoses* 2005;48:42-44.
- Torres-Rodríguez JM, Madrenys-Brunet N, Sidat M, López-Jordá O, Jiménez T. *Aspergillus versicolor* as cause of onychomycosis. Report of 12 cases and susceptibility testing to antifungal drugs. *J Eur Acad Dermatol Venereol* 1998;11:25-31.
- Luque A, Biasoli M, Alvarez D. Aumento de la incidencia de micosis superficiales producidas por hongos del género *Fusarium*. *Rev Iberoamer Micol* 1995;12:65-67.
- Pontes ZB, Lima Ede O, Oliveira NM, Dos Santos JP, Ramos AL, Carvalho MF. Onychomycosis in Joao Pessoa City, Brazil. *Rev Argent Microbiol* 2002;34:95-99.
- Gupta AK, Hogan-Bell CB, Summerbell RC. Onychomycosis associated with *Onychocella canadensis*: ten cases report and review of the literature. *J Amer Acad Dermatol* 1998;39:410-417.
- Romano C, Pappini M, Ghilardi A, Gianni C. Onychomycosis in children: a survey of 46 cases. *Mycoses* 2005;48:430-437.
- Mahmoudabadi AZ, Zarrin M. Onychomycosis with *Aspergillus flavus*, a case report from Iram. Pakistan. *J Med Sciences* 2005;21:497-498.



Una loción que contiene citrato trietilico y etil-linolato ha resultado ser efectiva en el acné leve a moderado. Actúa rápidamente y es bien tolerada. Es llamativo su efecto sobre la producción de sebo, por lo que también sería útil en estados seboreicos.

Charakida A, et al.
Br J Dermatol 2008;158:201-202.

LMdeF



La terapia combinada de metilprednisolona intravenosa durante 3 días, seguida de PUVA 2 veces por semana, parece un tratamiento altamente efectivo para el vitiligo generalizado.

Lee Y, et al.
Clin Exp Dermatol 2007;32:499-501.

LMdeF