

Estudio retrospectivo de 10 pacientes adultos con enfermedad ampollar autoinmune por inmunoglobulina A lineal

Retrospective study of 10 adult patients with linear IgA autoimmune bullous disease

Sabrina Merenzon¹, Mónica Beatriz Di Milia², Luciana Cabral Campana³, Cinthia Dickson² y Marcelo Gabriel Label⁴

RESUMEN

Antecedentes: la enfermedad ampollar autoinmune por IgA lineal (EIAL) es una afección adquirida, crónica, poco frecuente, que cursa con ampollas subepidérmicas y presencia de depósitos de IgA en un patrón lineal, en la zona de la membrana basal (ZMB), observados por inmunofluorescencia directa (IFD) o técnicas inmunohistoquímicas.

Objetivo: determinar las características epidemiológicas y clínicas, y la respuesta al tratamiento de pacientes con EIAL.

Diseño: estudio descriptivo, observacional y retrospectivo.

Materiales y métodos: se evaluaron las historias clínicas de 648 pacientes que asistieron al Sector de Enfermedades Ampollares Autoinmunes del Servicio de Dermatología del Hospital General de Agudos Dr. José María Ramos Mejía, entre noviembre de 1997 y diciembre de 2021. Se incluyeron pacientes de ambos sexos, mayores de 18 años, que presentaban síntomas clínicos y resultados de IFD compatibles con EIAL.

Resultados: se estudió la evolución de 10 pacientes con diagnóstico de

EIAL (1,54% del total de los pacientes). El sexo más afectado fue el femenino. La edad promedio de presentación fue de 52,5 años. Solo el 20% tenían compromiso mucoso. Todos los pacientes presentaron en la IFD depósitos lineales de IgA en la ZMB. El 60% fueron tratados con dapsona en combinación con metilprednisona.

Conclusiones: destacamos la heterogeneidad del cuadro clínico y que la entidad se define por el hallazgo de depósitos de IgA en la IFD, con un patrón lineal siguiendo la ZMB. En este estudio, a diferencia de lo publicado en la literatura, la edad de presentación fue menor, el compromiso mucoso fue menos frecuente y se observó el estrés emocional como un factor desencadenante no mencionado en la bibliografía.

Palabras clave: dermatosis por IgA lineal, dapsona, enfermedades ampollares autoinmunes.

Dermatol. Argent. 2023; 29(3): 113-119

ABSTRACT

Background: linear IgA autoimmune blistering disease (LABD) is a rare, chronic and acquired autoimmune disease that presents with subepidermal blisters with IgA deposits in a linear pattern along in the basement membrane zone (BMZ) observed by direct immunofluorescence or immunohistochemical techniques.

Objectives: the aim of this study was to determine the epidemiological and clinical characteristics and the response to treatment of patients with LABD.

Design: a descriptive, observational and retrospective study was performed.

Materials and methods: 648 clinical histories were evaluated, including 10 patients with a confirmed diagnosis of LABD who attended the Autoimmune Bullous Diseases Section of the Dermatology Service of the José María Ramos Mejía Acute General Hospital between November 1997 and December 2021.

Results: of 648 patients, 10 were diagnosed with LABD (1.54% of all patients). The most affected sex was female. Mean age at diagnosis was 52.5 years. Only 20% presented mucosal involvement. All patients presented in the direct immunofluorescence (DIF) linear deposit of IgA in the BMZ. 80% were treated with dapsone associated with methylprednisone.

Conclusions: we highlight that the symptoms are heterogeneous, so the entity is defined by the finding in the DIF of IgA deposits with a linear pattern following the ZMB. In this study, unlike the literature, the age of onset was younger, mucosal involvement less frequent, and we observed emotional stress as a trigger not previously mentioned in the bibliography.

Key words: linear IgA bullous dermatosis, dapsone, autoimmune bullous diseases.

Dermatol. Argent. 2023; 29(3): 113-119

¹ Jefa de Residentes de Dermatología

² Médica Dermatóloga, Sector de Enfermedades Ampollares Autoinmunes

³ Médica Dermatóloga, a cargo del Sector de Enfermedades Ampollares Autoinmunes, Docente Adscripta a la Universidad de Buenos Aires

⁴ Exmédico de Planta de Dermatología, Docente Autorizado de Dermatología, Universidad de Buenos Aires
División de Dermatología, Hospital General de Agudos Dr. José María Ramos Mejía, Ciudad Autónoma de Buenos Aires, Argentina

Contacto de la autora: Sabrina Merenzon

E-mail: sabrimeren@gmail.com

Fecha de trabajo recibido: 16/2/2023

Fecha de trabajo aceptado: 30/10/2023

Conflicto de interés: los autores declaran que no existe conflicto de interés.

INTRODUCCIÓN

La enfermedad ampollar autoinmune por IgA lineal (EIAL), descrita por primera vez por Chorzelki y Jablonska en 1979, es una entidad autoinmune adquirida, de evolución crónica y baja incidencia¹. Las lesiones más características son las ampollas tensas, pero en muchas ocasiones pueden aparecer placas eritematoedematosas acompañadas de un prurito intenso. Con menor frecuencia, se presentan lesiones mucosas de predominio en la boca, por lo que se prefiere el término enfermedad al de dermatosis.

Tiene dos picos de presentación, uno en la edad preescolar y otro en la edad adulta, entre los 60 y 65 años, con un ligero predominio en las mujeres. Es la enfermedad ampollar autoinmune más frecuente en pediatría, mientras que en los adultos lo es el pénfigo vulgar (PV), seguido del penfigoide ampollar (PA)^{2,3}. En este último grupo etario, en nuestro medio predomina primero el PV y luego el PA.

La causa que determina la aparición de la EIAL en diferentes momentos de la vida estaría asociada a la expresión de ciertos genes del complejo mayor de histocompatibilidad como DQ2, B8, DR3 y CW7^{4,5}. Se trata de una enfermedad infrecuente cuya incidencia se estima entre 0,5 y 2,3 casos por millón de habitantes por año⁶.

El mecanismo fisiopatogénico se desconoce. Se piensa que están involucradas tanto respuestas humorales como celulares. Los linfocitos T CD4, al ser activados, expresan marcadores de superficie como las moléculas HLA-DR de clase I, las moléculas de adhesión y las interleuquinas (IL): IL-4, IL-5 e IL-8. La IL-5 también intervendría en la estimulación de los linfocitos B, con la consecuente síntesis y liberación de autoanticuerpos (aAc) de tipo IgA. La IL-8 estimularía el reclutamiento de células inflamatorias (neutrófilos y eosinófilos), con la consiguiente liberación de enzimas que dañan la zona de la membrana basal (ZMB). La generación de las ampollas se iniciaría por la producción de aAc IgA dirigidos contra diversas dianas de la ZMB, que en la IFD aparecen como depósitos lineales^{6,7}.

Su inicio se ha relacionado con diversos factores precipitantes como la ingesta de fármacos (vancomicina,

penicilina y derivados, anticonvulsivos y AINE)⁸⁻¹⁰. Esta asociación ha sido cuestionada por varios autores^{11,12}. También se la ha relacionado con otras enfermedades autoinmunes como colitis ulcerosa, enfermedad de Crohn, dermatomiositis, lupus sistémico y artritis reumatoide^{13,14}. Menos documentada es su relación con las neoplasias de origen linfoproliferativo, colónico, tiroideo, vesical y esofágico¹⁵.

La expresión clínica característica de la EIAL son ampollas grandes o pequeñas, de contenido seroso, que se disponen en forma arciforme o circinada en la periferia de placas eritematosas, con aspecto de “collar de perlas” o “rosetas” (Fotos 1 y 2). Sin embargo, esta expresión no es exclusiva de la EIAL; puede observarse también en otras enfermedades ampollares como epidermolísis ampollar adquirida, lupus eritematoso ampollar y eritema multiforme ampollar. Las lesiones se localizan en los miembros, glúteos, tronco, manos, pies y cara⁶.

El 70% de los pacientes tienen afección de las mucosas (oral, ocular, genital). La mucosa oral suele ser la más comprometida (Foto 3). Por lo general, acompaña a las lesiones cutáneas; es excepcional encontrarla aislada. Se manifiesta más a menudo con erosiones dolorosas en el paladar blando, la mucosa yugal y las encías (gingivitis erosiva), aunque puede afectar otras áreas. Es difícil distinguirla clínicamente de otras enfermedades ampollares^{16,17}. Como tratamiento local está indicada la corticoterapia tópica (triamcinolona al 0,2% o clobetasol al 0,05% o betametasona al 0,1%, con o sin ketoconazol al 2% en orobase), o inmunomoduladores (tacrolimus al 0,03-0,1% en orobase). La mucosa ocular está afectada en el 50% de los casos. Se manifiesta con sensación de cuerpo extraño, ojo seco, triquiasis o entropión. Si el cuadro no es diagnosticado y progresa, se evidencian anquilobléfaron y simbléfaron, que pueden conducir a la pérdida de la visión. Las lesiones mucosas suelen ser más refractarias al tratamiento o de resolución más lenta que las lesiones cutáneas¹⁸.

En la histopatología se observan ampollas subepidérmicas con infiltrado lineal de neutrófilos a lo largo de la ZMB que pueden formar microabscesos en las papilas

dérmicas. Luego, el infiltrado se extiende a la dermis subyacente, y se acompaña o no con eosinófilos (Foto 4)².

La IFD con depósitos de IgA con disposición lineal siguiendo la ZMB es la que define esta entidad (Foto 5) y debe solicitarse mediante la técnica de *salt split*. Si bien suele observarse un depósito epidérmico (techo), debido a su heterogeneidad antigénica también puede localizarse a nivel dérmico (piso) o en ambos (Gráfico 1)¹⁹. Asimismo, pueden solicitarse otros métodos diagnósticos como *Western blot*, microscopia inmunoelectrónica e inmunotransferencia, pero en nuestro medio son de difícil acceso²⁰.

Se han publicado casos con aAc dirigidos contra distintos componentes de la membrana basal (Gráfico 2): el dominio extracelular del Ag 2 del PA o colágeno XVII de 180 kDa y diversos dominios que lo componen (las proteínas de 97 y 120 kDa o antígeno LABD1)¹⁰. Esta proteína también es blanco antigénico del PA, el penfigoide gestacional y la mayoría de los casos de penfigoide de las mucosas. Pero también se han publicado casos donde presenta aAc contra el colágeno VII, la laminina 332 (colágeno V) y la cadena gamma 1 (antígeno p200) de las lamininas 311 y 511. Algunos de ellos se pueden solicitar de la sangre periférica y evaluar mediante inmunofluorescencia indirecta (IFI) o ELISA^{19,21-24}.

En cuanto al tratamiento sistémico, la dapsona es la primera línea de elección en dosis de 100 mg/día, aunque pueden requerirse dosis mayores. Puede asociarse a esteroides sistémicos según la gravedad (0,5-1 mg/kg/día)². Debido a la falta de respuesta, los efectos adversos y el difícil acceso en algunos países de la dapsona, se ha propuesto el uso de rituximab, gammaglobulina intravenosa, omalizumab, sulfonamidas, entre otros²⁵⁻²⁸.

En concordancia con otros autores, consideramos que para que una enfermedad ampollar autoinmune sea denominada IgA lineal, solo debe detectarse IgA con o sin C3 en la IFD. Cuando se presentan otras Ig (IgG o IgM), las incluimos en los penfigoides ampollares. De todos modos, entendemos que la EIAL pertenece al espectro de los penfigoides, tanto en su fisiopatogenia como en la respuesta al tratamiento^{2,29,30}.

El objetivo de este trabajo fue determinar las características epidemiológicas y clínicas, y la respuesta al tratamiento de los pacientes con esta rara entidad atendidos en el Hospital General de Agudos Ramos Mejía entre noviembre de 1997 y diciembre de 2021, y compararlas con los datos obtenidos de la literatura analizada.

MATERIALES Y MÉTODOS

Se evaluaron 648 historias clínicas en archivos de papel y electrónicas del Sector de Enfermedades Ampollares Autoinmunes del Hospital General de Agudos

J. M. Ramos Mejía entre noviembre de 1997 y diciembre de 2021. Se incluyeron pacientes de ambos sexos, mayores de 18 años, con clínica e IFD compatibles con EIAL. Las variables evaluadas fueron: edad, sexo, tiempo de evolución hasta el diagnóstico, comorbilidades, localización de las lesiones, desencadenantes asociados, síntomas subjetivos, características clínicas, recaídas, hallazgos de la IFD, seguimiento clínico y tratamientos instaurados.

RESULTADOS

Se evaluaron 648 historias clínicas, de las cuales 10 cumplieron con los criterios de inclusión (1,54% del total) (Tabla). Siete (7/10) pacientes fueron mujeres y 3 (3/10) varones (Gráfico 3). La edad promedio en el momento del diagnóstico fue de 52,5 años, con edades comprendidas entre 23 y 90 años. Tiempo de evolución: la mediana hasta el diagnóstico fue de 12 semanas (rango de 3-72 semanas). Cuatro (4/10) pacientes refirieron estrés como desencadenante (Tabla, casos 3, 5, 7 y 8), 3 (3/10) ingesta de AINE (Tabla, casos 2, 4 y 6) y en 3 (3/10) no se halló una causa (Tabla, casos 1, 9 y 10) (Gráfico 4). Dos pacientes (2/10) presentaban enfermedades autoinmunes como comorbilidad (uno artritis reumatoide y otro lupus eritematoso discoideo), y otro había presentado en la infancia *alopecia areata*. En cuanto a la localización de las lesiones, el 90% presentaron compromiso del dorso (Fotos 1 y 6); el 90% del tórax (Fotos 2 y 7); el 60% de los glúteos, el abdomen y los miembros (Foto 6); el 10% del cuero cabelludo (Tabla, caso 9); el 30% de la cara (Tabla, casos 4 y 5); el 10% de los grandes pliegues (Tabla, caso 5); el 20% compromiso de la mucosa oral (Tabla, casos 5 y 6), y el 10% de ambas narinas (Tabla, caso 6). Nueve (9/10) pacientes manifestaron prurito y 3 (3/9) de ellos lo refirieron como ardor cutáneo. Las características clínicas de las ampollas fueron tensas en el 100% de los pacientes, pequeñas en el 60%, con contenido seroso en el 60% y cetrino en el 20% de los casos. Todos los pacientes estaban en buen estado general, excepto uno. La histopatología en todos fue de ampolla subepidérmica. El 100% tuvo una IFD positiva lineal por IgA en ZMB. En el 40% se realizó IFI, con resultado negativo. Se indicó como tratamiento dapsona por vía oral a 6 pacientes (Tabla, casos 1, 2, 3, 4, 5 y 7) en una dosis de 100 mg/día, asociada a metilprednisona 0,5 mg/kg/día. Dos de estos pacientes (Tabla, casos 3 y 7), por intolerancia a la dapsona, rotaron a la sulfasalazina, 3-4 g/día, como segunda línea y uno de ellos (Tabla, caso 3) además asoció doxiciclina, 100 mg cada 12 horas, y colchicina. Otrapaciente(1/10)recibiósulfasalazina,3-4mg/día, con desonida tópica en emulsión como primera línea

(Tabla, caso 10). Un paciente (1/10) se trató con sulfasalazina, 3-4 mg/día, asociado a metilprednisona 0,5 mg/kg/día (Tabla, caso 9). Un paciente (1/10) solo recibió tratamiento con metilprednisona en dosis de 0,5 mg/kg/día (Tabla, caso 6). Una paciente (1/10) no realizó tratamiento por pérdida del seguimiento (Tabla, caso 8). En cuanto a la evolución de los pacientes en seguimiento, 7 (7/9) presentaron un único episodio de EIAL y 2 (2/9) sufrieron una recaída. Cuatro (4/10) pacientes tuvieron complicaciones durante el curso de la enfermedad, las cuales fueron anemia, metahemoglobinemia por el tratamiento con dapsona, impetiginización de las lesiones y reactivación del herpes zóster (Tabla).

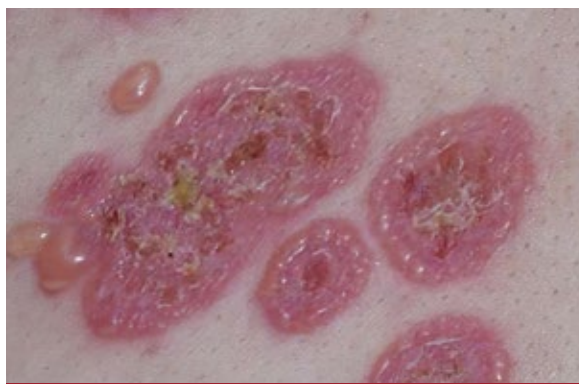

FOTO 1: Ampollas tensas, pequeñas, con disposición en "collar de perlas".

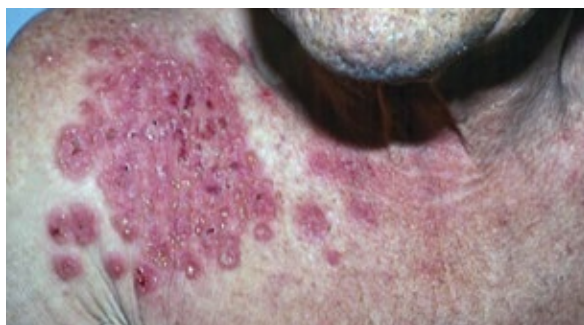

FOTO 2: Placa eritematoedematosa en el hombro derecho con ampollas con disposición arciforme.

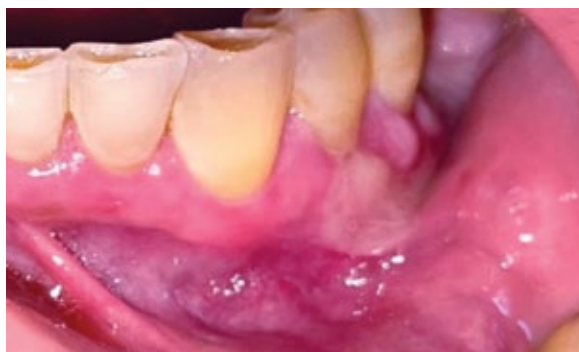

FOTO 3: Erosión de la mucosa yugal.

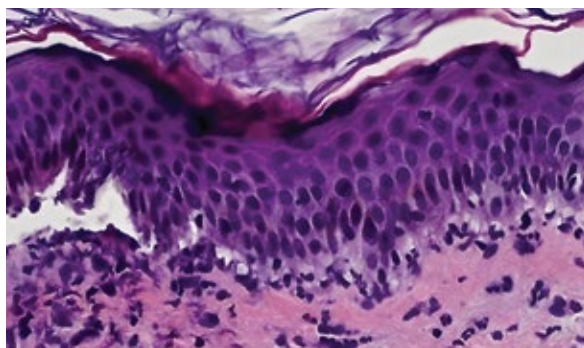


FOTO 4: Histopatología de piel teñida con hematoxilina y eosina (HyE, 40X). Despegamiento subepidérmico e infiltrado inflamatorio neutrofílico.

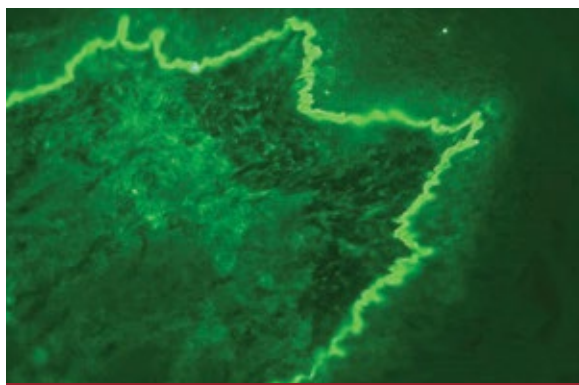


FOTO 5: Inmunofluorescencia directa: depósito de IgA con patrón lineal.

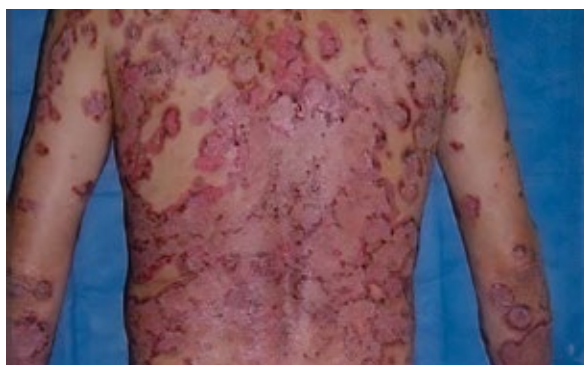

FOTO 6: Placas eritematosas, arciformes y ampollas periféricas extendidas por el dorso y los miembros.

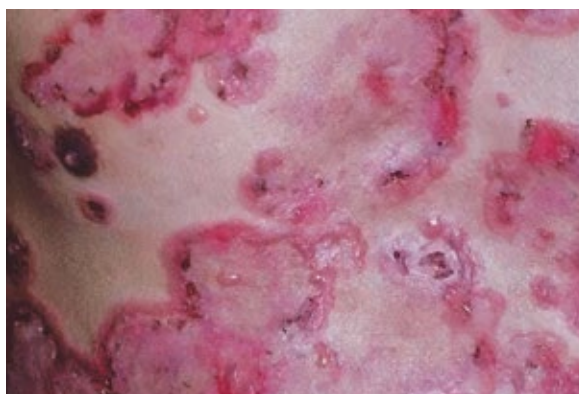

FOTO 7: Placas eritematosas arciformes y ampollas periféricas en el tórax.

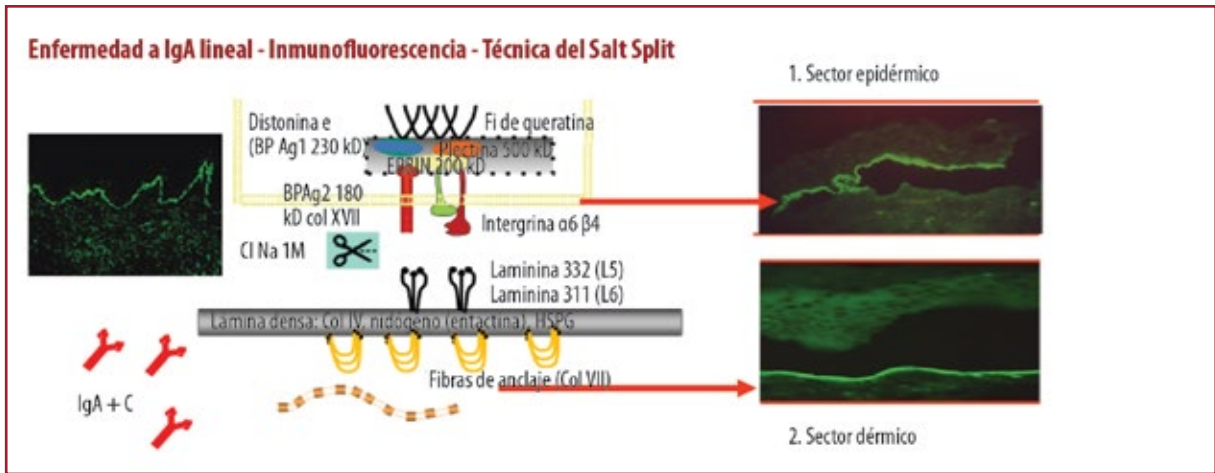


GRÁFICO 1: Técnica de salt split (solución de cloruro de sodio [NaCl] 1 M) sobre una muestra de biopsia cutánea o mucosa perilesional por inmunofluorescencia directa para evidenciar los depósitos de IgA y C3 en la zona de la membrana basal con un patrón lineal.

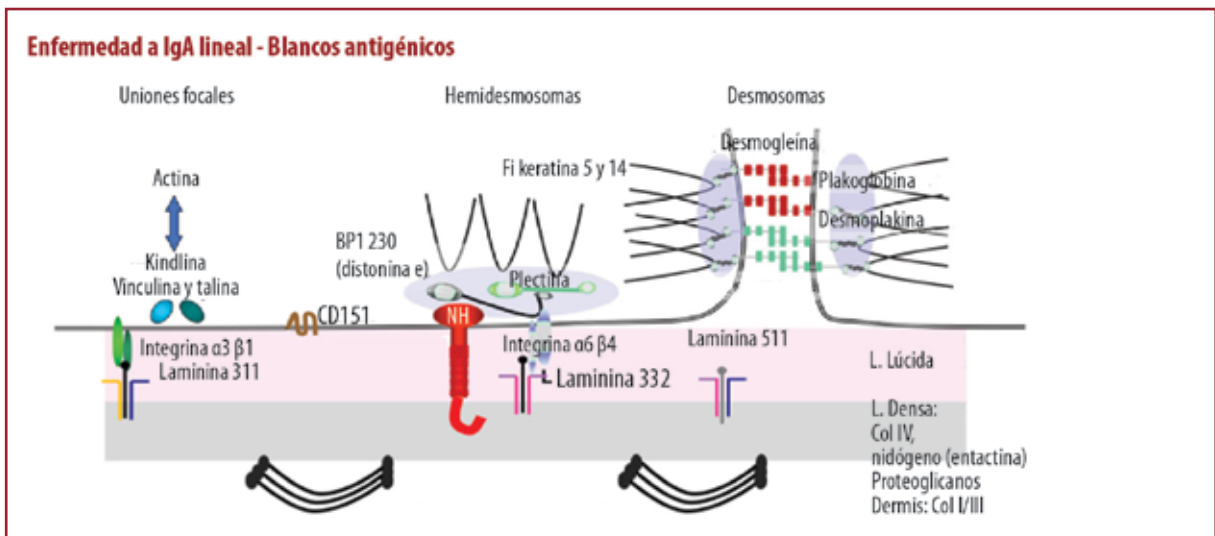


GRÁFICO 2: Zona de la membrana basal constituida por moléculas de los queratinocitos basales y de la dermis.

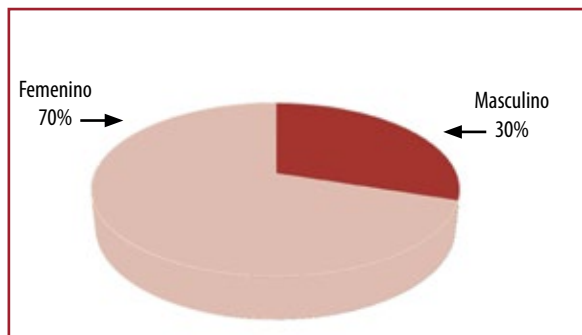


GRÁFICO 3: Distribución según el sexo. Predominio femenino.

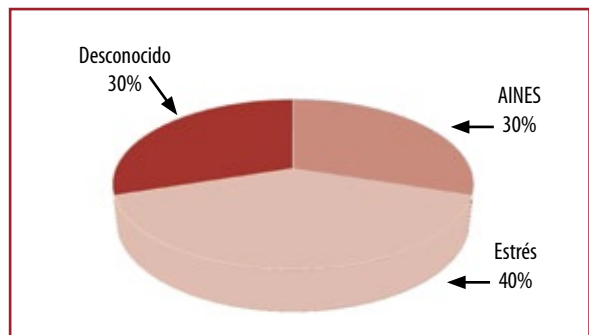


GRÁFICO 4: Desencadenantes, el más frecuente asociado a estrés emocional.

Caso	Sexo	Edad	Desencadenante	Localización	Tratamiento	Complicaciones
1	Femenino	52	Desconocido	Tórax, dorso, glúteos, abdomen	Metilprednisona-dapsona	No
2	Femenino	45	AINE	Tórax, dorso, glúteos, abdomen, miembros superiores	Metilprednisona-dapsona	Impetiginización
3	Masculino	3	Estrés	Tórax, dorso, glúteos, abdomen	Metilprednisona- dapsona Sulfasalazina-doxiciclina Colchicina	Metahemoglobinemia
4	Femenino	23	AINE	Tórax, dorso, glúteos, miembros, cara	Metilprednisona-dapsona	No
5	Femenino	44	Estrés	Tórax, dorso (lumbar y nuca), abdomen, miembro, axilas, ingles, cara, boca	Metilprednisona-dapsona	Anemia
6	Masculino	52	AINE	Tórax, dorso, abdomen, miembros, región retroauricular, boca, narinas	Metilprednisona	No
7	Masculino	46	Estrés	Tórax, dorso (nuca), miembros superiores	Dapsona-sulfasalazina	Herpes zóster, HTA
8	Femenino	30	Estrés	Tórax, cara, dorso del pie	No	No
9	Femenino	60	Desconocido	Tórax, dorso, glúteos, abdomen, miembros, cuero cabelludo	Sulfasalazina- metilprednisona	No
10	Femenino	82	Desconocido	Dorso, glúteos, muslos, miembros superiores	Sulfasalazina- desonida 0,05% emulsión	No

HTA: hipertensión arterial.

TABLA: Pacientes con enfermedad ampollar autoinmune por IgA lineal.

COMENTARIOS

En la serie de casos descripta se observó un promedio menor de edad de presentación (52,5 años) en relación con los datos de otras publicaciones (60-65 años)³. Predominaron las mujeres, en concordancia con la bibliografía³. Cuatro pacientes atribuyeron como desencadenantes factores emocionales, no descriptos en la literatura, y 3 refirieron haber ingerido AINE antes de la aparición de la enfermedad. Ninguno se asoció al uso de vancomicina, el fármaco con mayor frecuencia asociado a EIAL⁹. Las comorbilidades encontradas de artritis reumatoide, lupus eritematoso discoide y *alopecia areata* coinciden con las halladas en la literatura²⁻⁴. Todos los pacientes tuvieron un compromiso de tres o más áreas anatómicas entre el dorso, el tórax, los glúteos, el abdomen y los miembros como se describe en otras publicaciones (Fotos 2, 6 y 8)²⁻⁴.

En nuestra casuística, el compromiso mucoso se observó solo en un 20% de los pacientes, porcentaje menor que el referido en otros textos (70%), siempre acompañando el compromiso cutáneo⁶. Ningún paciente presentó afección de la mucosa ocular.

El pronóstico de la EIAL es favorable: un tercio

de los pacientes presentan remisión completa de la enfermedad, mientras que dos tercios pueden recaer con el tiempo². Esto difiere de lo observado en nuestro estudio, ya que 7 de los 9 pacientes en seguimiento tuvieron resolución completa de la enfermedad.

En cuanto al tratamiento, la dapsona fue el fármaco más empleado, al igual que lo referido en la bibliografía consultada¹⁻⁶.

En conclusión, podemos observar en nuestra casuística similitudes en cuanto a la forma clínica de presentación, las comorbilidades asociadas, el tratamiento utilizado y la evolución de los pacientes en comparación con la literatura. Sin embargo, encontramos de forma excepcional una menor edad de inicio, menor afectación de la mucosa y el estrés emocional como posible factor desencadenante.

La EIAL es una enfermedad clínicamente heterogénea, con polimorfismo genético, múltiples blancos antigénicos, cuyo diagnóstico solo se confirma mediante el estudio de IFD cuando se observa un depósito de IgA lineal en la ZMB. A diferencia de otras enfermedades ampollares autoinmunes, el tratamiento de elección es la dapsona sumada a los corticosteroides.

BIBLIOGRAFÍA

- Chorzelski TP, Jablonska S. IgA linear dermatosis of childhood (chronic bullous disease of childhood). *Br J Dermatol.* 1979; 101:535-542.
- Hull CM, Zone JJ. Dermatitis herpetiforme y dermatosis ampollosa por Ig A lineal. En: Bologna JL, Schaffer JV, Cerroni L (eds.). *Dermatología.* 4.ª ed. Barcelona: Elsevier, 2019:527-537.
- Egan CA, Zone JJ. Linear IgA bullous dermatosis. *Int J Dermatol.* 1999;38:818-827.
- Díaz MS, Morita L, Ferrari B, Sartori S, et al. Dermatitis ampollar IgA lineal: serie de 17 casos. *Actas Dermosifiliogr.* 2019;110: 673-680.
- Horiguchi Y, Ikoma A, Sakai R, Masatsugu A, et al. Linear IgA dermatosis: report of an infantile case an analysis of 213 cases in Japan. *J Dermatology.* 2008;35:737-743.
- Di Milia M. Caso 24. Diagnóstico. Dermatitis por IG A lineal. En: Forero O, Candiz ME, Olivares L. Dermatitis ampollares autoinmunes. Haga su diagnóstico. 1.ª ed. Argentina: *Journal* 2021:241-243.
- Genovese G, Venegoni L, Fanoni D, Muratori S, et al. Linear IgA bullous dermatosis in adults and children: a clinical and immunopathological study of 38 patients. *Orphanet J Rare Dis.* 2019;14:115.
- Tula M, Pazos M, Friedman P, Emilia N. Cohen Sabban, et al. Dermatitis a IgA lineal asociada a fármacos: a propósito de un caso. *Arch Argent Dermatol.* 2015;65:45-49.
- Rodríguez L, Forero OL, Olivares L, Candiz ME, et al. Dermatitis por IgA lineal vinculada a fármacos. *Dermatol Argent.* 2017;23:42-45.
- Han J, Russo G, Stratman S, Psomadakis CE, et al. Toxic epidermal necrolysis-like linear IgA bullous dermatosis after third Moderna COVID-19 vaccine in the setting of oral terbinafine. *JAAD Case Rep.* 2022;24:101-104.
- Fortuna G, Salas-Alanis JC, Guidetti E, Marinkovich MP. A critical reappraisal of the current data on drug-induced linear immunoglobulin A bullous dermatosis: a real and separate nosological entity? *J Am Acad Dermatol.* 2012;66:988-994.
- Chanal J, Ingen-Housz-Oro, Ortonne N, Duong TA, et al. Linear IgA bullous dermatosis: comparison between the drug-induced and spontaneous forms. *Br J Dermatol.* 2013;169:1041-1044.
- Shipman AR, Reddy H, Wojnarowska F. Association between the subepidermal autoimmune blistering diseases linear IgA disease and the pemphigoid group and inflammatory bowel disease: two case reports and literature review. *Clin Exp Dermatol.* 2012;37:461-468.
- Whittington CP, Huelsman MM, Bogner RR, Callen JP. IgA pemphigus and linear IgA bullous dermatosis in a patient with ulcerative colitis. *Australas J Dermatol.* 2020;61:e443-e445.
- Lings K, Bygum A. Linear IgA bullous dermatosis: a retrospective study of 23 patients in Denmark. *Acta Derm Venereol.* 2015;95:466-471.
- Eguia del Valle A, Aguirre-Urizar JM, Martínez-Sahuquillo A. Manifestaciones orales de la enfermedad por depósito de IgA lineal. *Med Oral Patol Oral Cir Bucal.* 2004;9:39-44.
- Kashyap RR, Nair GR, Kashyap RS. Dilemmatic presentation of linear IgA disease: a case report. *Stomatological Dis Sci.* 2017;1:93-96.
- Ramos-Castellón C, Ortiz-Nieva G, Fresán F, Villalvazo L, et al. Ocular involvement and blindness secondary to linear IgA dermatosis. *J Ophthalmol.* 2010. 2010:280396.
- Zone JJ, Taylor TB, Kadunce DP, Meyer LJ. Identification of the cutaneous basement membrane zone antigen and isolation of antibody in linear immunoglobulin A bullous dermatosis. *J Clin Invest.* 1990;85:812-820.
- Matsuura K, Ujiie H, Hayashi M, Muramatsu K, et al. Linear IgA bullous dermatosis in a pregnant woman with autoantibodies to the non-collagenous 16A domain of type XVII collagen. *Acta Derm Venereol.* 2017;97:404-405.
- Horváth B, Niedermeier A, Podstawa E, Müller R, et al. IgA autoantibodies in the pemphigoids and linear IgA bullous dermatosis. *Exp Dermatol.* 2010;19:648-653.
- Kasperkiewicz M, Zillikens D, Schmidt E. Pemphigoid diseases: pathogenesis, diagnosis, and treatment. *Autoimmunity.* 2012;45:39-44.
- Izaki S, Mitsuya J, Okada T, Koga H, et al. A Case of Linear IgA/IgG bullous dermatosis with anti-laminin-332 autoantibodies. *Acta Derm Venereol.* 2015;95:359-360.
- Hashimoto T, Ishii N, Tsuruta D. Production of neoepitopes by dynamic structural changes on BP180/type XVII collagen. *J Invest Dermatol.* 2017;137:2462-2464.
- Shin L, Gardner JT, Dao H Jr. Updates in the diagnosis and management of linear IgA disease: a systematic review. *Medicina (Kaunas).* 2021;57:818.
- Pinard C, Hebert V, Lecuyer M, Sacre L, et al. Linear IgA bullous dermatosis treated with rituximab. *JAAD Case Rep.* 2019;5: 124-126.
- Benbenisty KM, Bowman PH, Davis LS. Localized linear IgA disease responding to colchicine. *Int J Dermatol.* 2002;41:56-58.
- He Y, Shimoda M, Ono Y, Villalobos IB, et al. Persistence of autoreactive IgA-secreting B cells despite multiple immunosuppressive medications including rituximab. *JAMA Dermatol.* 2015;151:646-650.
- Antiga E, Caproni M, Fabbri P. Linear immunoglobulin A bullous dermatosis: need for an agreement on diagnostic criteria. *Dermatology.* 2013;226:329-332.
- Gottlieb J, Ingen-Housz-Oro S, Alexandre M, Grootenboer-Mignot S, et al. Idiopathic linear IgA bullous dermatosis: prog-nostic factors based on a case series of 72 adults. *Br J Dermatol.* 2017;177:212-222.