

CASOS CLÍNICOS

Pseudomicetoma tuberculoso

Tuberculous pseudomycetoma

Marina Agriello¹, Eugenia Miraglia², Mariana Virginia Teberobsky², Gabriela Laura Arena³ y María Roxana Maradeo⁴

RESUMEN

La tuberculosis (TB) es una enfermedad infecciosa causada por el *Mycobacterium tuberculosis* o bacilo de Koch, también aunque menos frecuente por el *M. bovis*. La tuberculosis cutánea representa del 1 al 4% de las formas extrapulmonares y posee un amplio espectro clínico. El pseudomicetoma es una variante colicuativa, extremadamente infrecuente. Se caracteriza por lesiones inflamatorias, de consistencia du-

ro-leñosa, que fistulizan y drenan material sin granos. La localización más frecuente es en las extremidades y puede presentar compromiso óseo. Se presenta un caso clínico de pseudomicetoma tuberculoso localizado en la mano derecha asociado a TB intestinal y pulmonar.

Palabras clave: tuberculosis cutánea, tuberculosis colicuativas, pseudomicetoma tuberculoso.

Dermatol. Argent. 2024; 30(2): 92-94

ABSTRACT

Tuberculosis (TB) is an infectious disease caused by Mycobacterium tuberculosis, also known as Koch's bacillus, as well, although less frequent, M. bovis. Cutaneous tuberculosis accounts for 1 to 4% of extrapulmonary forms and has a wide clinical spectrum. Pseudomycetoma is an extremely rare, colliquative variant. It is characterized by inflammatory lesions, hard-wood-like in consistency, which form fistulas and drain material

without granules. It most commonly occurs in the extremities and may present bone compromise. We present the clinical case of a patient with tuberculous pseudomycetoma located in the right hand, associated with intestinal and pulmonary TB.

Key words: cutaneous tuberculosis, tuberculosis colliquativa, tuberculous pseudomycetoma.

Dermatol. Argent. 2024; 30(2): 92-94

¹ Médica Cursista de la Carrera de Médico Especialista en Dermatología, Universidad de Buenos Aires (UBA)

² Médica de Planta de Dermatología

³ Jefa de Sala de Dermatología

⁴ Jefa del Servicio de Dermatología

Servicio de Dermatología, Hospital Interzonal General de Aguados San Martín de La Plata, Provincia de Buenos Aires, Argentina

Contacto de la autora: Marina Agriello

E-mail: marinaagriello@gmail.com

Fecha de trabajo recibido: 16/8/2023

Fecha de trabajo aceptado: 6/2/2024

Conflicto de interés: las autoras declaran que no existe conflicto de interés.

CASO CLÍNICO

Varón de 26 años, sin antecedentes personales ni heredofamiliares de relevancia, detenido en una institución carcelaria hacía 8 años, cursaba internación en la sala de Cirugía General por abdomen agudo, por lo que se realizó una laparotomía exploradora con hallazgo de múltiples implantes peritoneales. Ante la sospecha de tuberculosis (TB) intestinal, se enviaron muestras para estudio histopatológico, cultivo y PCR para *Mycobacterium tuberculosis*. Se realizó interconsulta con Dermatología por una lesión en la mano derecha de 8 meses de evolución.

Al examen físico, a nivel del dorso de la mano presentaba una tumoración inflamatoria de 5 cm de diámetro, indurada a la palpación, levemente dolorosa, con múltiples bocas que drenaban material purulento caren-

te de granos (Foto 1). El paciente no refería antecedente de traumatismo previo, pero sí contacto estrecho con casos de tuberculosis en la unidad penitenciaria.

Con sospecha clínica de pseudomicetoma, micetoma y ántrax se realizó biopsia para estudio histopatológico, PCR y cultivos para *Mycobacterium tuberculosis*, hongos y gérmenes comunes. A su vez se solicitó radiografía de la mano que informó reacción perióstica y un laboratorio con serologías que no arrojó particularidades.

En la histopatología se evidenció un proceso inflamatorio mixto a predominio mononuclear en la dermis, sin formación de granulomas (Foto 2). Las técnicas de PAS, Grocott, Ziehl Neelsen y Kinyoun

fueron negativas. Asimismo, en la histología intestinal se hallaron granulomas caseificantes (Foto 3). La PCR para *Mycobacterium tuberculosis* fue positiva tanto en la piel como en la mucosa intestinal.

La baciloscopia y la PCR de esputo fueron negativas y la prueba de tuberculina (PPD) fue positiva (15 mm). La tomografía de tórax informó múltiples opacidades centrolobulillares de aspecto en árbol en brote.

Se arribó al diagnóstico de pseudomicetoma tuberculoso con compromiso óseo en la mano asociado a TB pulmonar e intestinal. Se indicó tratamiento con isoniacida, rifampicina, etambutol y pirazinamida por 2 meses, para luego continuar con isoniacida y rifampicina por 7 meses debido al compromiso óseo. El paciente no concurrió a los controles.

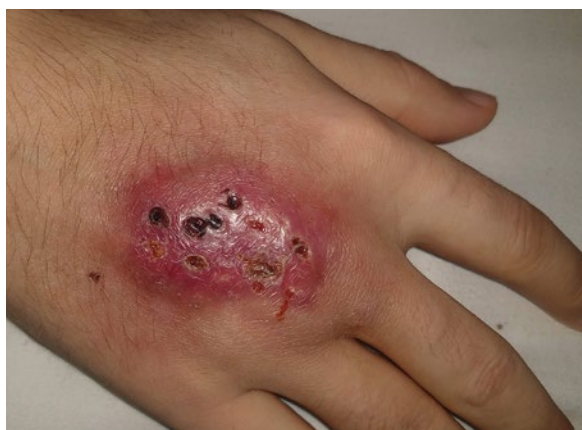

FOTO 1: Lesión nodular eritematosa con múltiples bocas de drenaje en el dorso de la mano derecha.

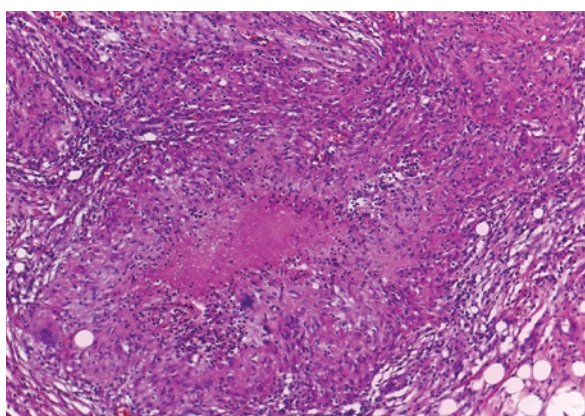


FOTO 2: Granuloma caseificante en epiplón (HyE, 40X).

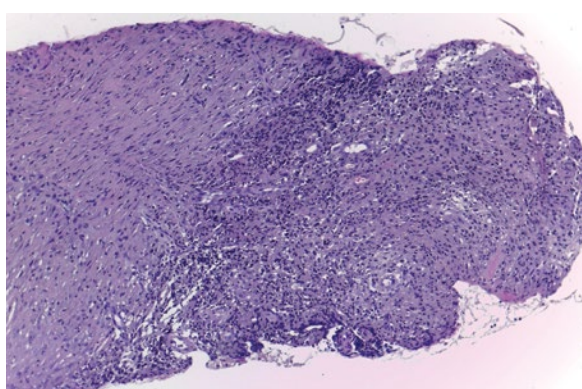


FOTO 3: En dermis se observa infiltrado inflamatorio mixto a predominio mononuclear (HyE, 10X).

COMENTARIOS

La TB es una enfermedad infectocontagiosa causada por micobacterias del complejo *Mycobacterium tuberculosis* (más frecuentemente por la especie *M. tuberculosis*), también denominado bacilo de Koch en honor a su descubridor¹⁻³.

Las lesiones cutáneas representan del 1 al 4% de todas las manifestaciones de TB extrapulmonares². En 2021, en la Argentina, la prevalencia de TB extrapulmonar fue del 8,8%^{1,4}.

El bacilo llega a la piel a través de dos vías. La vía exógena ocurre cuando ingresa por alteraciones en la piel o las mucosas (inoculación directa). En cambio, la inoculación endógena se produce cuando el foco tuberculoso se extiende a la piel por contigüidad o por diseminación hematogena o linfática^{2,3,8,9}.

La TB cutánea se clasifica por su patrón morfológico-clínico, vía de inoculación y el estado inmunológico del hospedador⁵. Dentro de ella se encuentra el grupo de las TB colicuativas, formas de moderada/baja resistencia que se caracterizan por abscesos fríos que

fistulizan hacia el exterior e incluyen tres variantes clínicas: escrofuloderma, goma y pseudomicetoma^{1,3,6,7}. Este último es una forma de moderada resistencia y la inoculación se produce por vía exógena. La mayoría de los pacientes tiene antecedentes de traumatismo en la zona afectada⁶.

Esta forma clínica, descrita por Cabrera *et al.* en 1972, no es reconocida internacionalmente. Sin embargo, en 2013, Pizzariello *et al.* consideran nuevamente a esta entidad como parte de las manifestaciones cutáneas de la TB.

La localización más frecuente es en los miembros inferiores, especialmente en el pie. No obstante, existen comunicaciones de casos menos comunes en otras localizaciones, como manos, al igual que lo observado en el paciente del caso descrito por Pizzariello *et al.*⁶.

El 50% de los pacientes presenta TB de otros órganos, por lo que se recomienda realizar radiografía de tórax y otros estudios complementarios de acuerdo a la signo-sintomatología. El compromiso óseo puede obser-

vase en esta forma clínica y, cuando ocurre, existe mayor riesgo de secuelas, por lo que en estos casos se recomienda extender el tratamiento. Tres de los ocho casos descriptos por Pizzariello *et ál.* presentaron esta afectación y dos de ellos requirieron amputación del miembro⁶.

En la histopatología se observan granulomas constituidos por histiocitos epiteloideos, células gigantes multinucleadas y corona linfocitaria, con o sin áreas centrales de necrosis⁶. En nuestro paciente no se encontraron granulomas pero, al igual que en otras formas colicuativas, se informó un infiltrado inflamatorio linfocitario.

El diagnóstico se confirma con el aislamiento de la micobacteria en el cultivo o por su tipificación mediante la técnica de reacción en cadena de la polimerasa (PCR). Existen otros determinantes que se consideran criterios relativos: la historia clínica y la exploración compatible, TB activa en otra localización, histología compatible, bacilos ácido alcohol resistentes (BAAR) presentes en la lesión, la respuesta al tratamiento específico y la PPD positiva. Esta última fue positiva en la mayoría de los casos informados, algunos de ellos hiperérgicos, sin implicancia en el pronóstico^{2,6,7}. En

esta variedad clínica, los cultivos son positivos en un 50% según Pizzariello *et ál.* En nuestro caso el cultivo fue negativo y, en contraposición, la PCR fue positiva⁶.

Los principales diagnósticos diferenciales son el micetoma, que se diferencia por la eliminación de granos, y otros pseudomicetomas (*S. aureus* y *P. aeruginosa*). Otros son el ántrax y otras formas de TB colicuativas⁶.

El tratamiento recomendado consta de dos fases: la intensiva con una duración de 2 meses con isoniacida, rifampicina, pirazinamida y etambutol, para luego continuar con la fase de consolidación hasta completar los 6 meses de tratamiento con isoniacida y rifampicina.

Si existe compromiso óseo, como el caso de nuestro paciente, la última fase se extenderá hasta completar al menos 9 meses de tratamiento^{1,6,7}. Su instauración temprana es de vital importancia para prevenir secuelas irreversibles como amputaciones y limitaciones funcionales^{3,6}.

Presentamos un caso de pseudomicetoma con clínica florida y epidemiología positiva. Al tratarse de una variedad excepcional, existe escasa bibliografía sobre el tema, por lo que consideramos necesario reconocerla y tratarla de forma oportuna.

BIBLIOGRAFÍA

1. Pizzariello G, Fernández Pardo P, Novac V, Uranga A. Espectro clínico de tuberculosis cutánea. *Dermatol Argent.* 2008;89: 177-187.
2. Correia, MIG. Tuberculosis cutánea: revisión de la literatura. *Dermatol Venez.* 2019; 5:7-14.
3. Moreno CA, Martínez KY, Duarte JP, Mantilla JC. Tuberculosis cutánea en pabellón auricular. Reporte de un caso. *Rev Otorrinolaringol Cir Cabeza Cuello.* 2019;79:179-184.
4. Angueira L, Barletta P, Chernomoretz M, Loannoy M, *et ál.* Boletín N° 6: Tuberculosis y Lepra en la Argentina. Ministerio de Salud de la Nación Argentina, 31 de marzo de 2023. Disponible en: www.bancos.salud.gob.ar/recurso/boletin-ndeg-6-tuberculosis-y-lepra-en-la-argentina. [Consultado mayo de 2023].
5. Zamora-Perea P, Moreno A, Panduro-García E, Paredes-Obando MF, *et ál.* Tuberculosis cutánea esporotricóide en la Amazonía peruana: reporte de caso. *Rev Perú Med Exp Salud Pública.* 2022;39: 368-371.
6. Pizzariello G, Pardo PF, D'Atri G. Pseudomicetoma tuberculoso. Presentación de ocho casos. *Med Cutan Iber Lat Am.* 2013;41:254-260.
7. Aidar O, Ambroggi M, José AJ, Brian MC, *et ál.* Guías de diagnóstico, tratamiento y prevención de la tuberculosis. Hospital Muñiz. Instituto Vaccarezza 2010;2-38. Disponible en: http://www.neumo-argentina.org/images/guias_consensos/guia_tuberculosis_del_hospital_muniz_2011.pdf.
8. Palacios CP, Gaviria M, Restrepo R, Tamayo LM. Tuberculosis cutánea: reto diagnóstico. *Rev Asoc Colomb Dermatol Cir Dermatol.* 2019;19:249-251.
9. Almaguer-Chávez J, Ocampo-Candiani J, Rendón A. Panorama actual en el diagnóstico de la tuberculosis cutánea. *Actas Dermosifiliogr.* 2009;100:562-570.