

# Infección cutánea por micobacteria atípica asociada a mesoterapia

## Cutaneous infection with atypical mycobacteria associated with mesotherapy

Viviana Leiro<sup>1</sup>, Norma Porteiro<sup>2</sup>, Liliana Olivares<sup>3</sup>, Esteban Maronna<sup>4</sup>

### Resumen

La infección por micobacterias atípicas de crecimiento rápido ha sido asociada a diversos procedimientos invasores, incluida la mesoterapia. Comunicamos el caso de una paciente que presentó infección por micobacteria atípica, un mes después de haber realizado mesoterapia en ambos muslos.

Recibió tratamiento con claritromicina y levofloxacina, con buena respuesta clínica (Dermatol Argent 2010;16 Supl 2:41-43).

**Palabras clave:** micobacteria atípica, mesoterapia.

### Abstract

The infection with rapidly-growing atypical mycobacteria has been associated with different invasive procedures, including mesotherapy.

We report the case of a patient who presented an infection with atypical mycobacteria one month after undergoing mesotherapy on her thighs.

She was treated with claritromycin and levofloxacin with good clinical response (Dermatol Argent 2010;16 Supl 2:41-43).

**Key words:** atypical mycobacteria, mesotherapy.

### Caso clínico

Paciente de sexo femenino, que consultó por lesiones en ambos muslos localizadas en su cara anteroexterna de dos meses de evolución. Como antecedente de enfermedad actual, refería haber realizado mesoterapia en ambos muslos, un mes previo a la aparición de las lesiones. Al examen físico presentaba placas eritematosas calientes, con nódulos en su interior, algunos abscedados y fistulizados al exterior, que drenaban material purulento (**Fotos 1 y 2**). Se palpaba adenopatía inguinal derecha. La paciente se encontraba en buen estado general, afebril. Realizó estudio bacteriológico donde no se aisló germen y recibió tratamiento empírico con cefalexina oral durante 10 días, sin mejoría. Ante la aparición de nuevos nódulos, consultó en nuestro Servicio. Se solicitó laboratorio y se realizó biopsia cutánea. Se envió material para estudio a: histopatología, micología, bacteriología y búsqueda de bacilos ácido alcohol resistentes (BAAR). La histopatología informó: epidermis con ortoqueratosis y acantosis irregular. Dermis con densos infiltrados intersticiales constituidos por linfocitos, neutrófilos e histiocitos, sin formación de granulomas, con focos de supuración. Hipodermis con infiltrado inflamatorio septal constituido por linfocitos, histiocitos y neutrófilos, con foco de necrosis y supuración (**Foto 3**).

No se identificaron BAAR con técnica de Ziehl-Neelsen. Micológico: directo y cultivo negativo. Bacteriológico de microorganismos habituales, cultivo: desarrollo de *Mycobacterium sp* (de crecimiento rápido). El cultivo para micobacterias

**Fecha de recepción:** 17/11/2009 | **Fecha de aprobación:** 3/12/2009

1. Médica dermatóloga de planta.
2. Médica infectóloga.
3. Jefa de Unidad.
4. Médico anatomopatólogo.

Servicio de Dermatología, Hospital de Infecciosas "F. J. Muñoz". CABA, Rep. Argentina.

### Correspondencia

Viviana Leiro. Tel. 4242-1036 | Fax: 4242-4830 | e-mail: vivianaleiro@gmail.com

fue negativo y no pudo ser identificada la especie. Laboratorio completo normal. VDRL y HIV: no reactivos.

**Tratamiento:** claritromicina 500 mg cada 12 horas vía oral y levofloxacin 500 mg día vía oral. Al segundo mes de tratamiento se cambia levofloxacin por ciprofloxacina 500 mg cada 12 horas por intolerancia de la paciente. Se completaron 6 meses de tratamiento con buena respuesta clínica (**Foto 4**).

## Comentario

Las micobacterias no tuberculosas de crecimiento rápido conforman el grupo IV de Runyon: *Mycobacterium fortuitum*, *Mycobacterium abscesus* y *Mycobacterium chelonae*.<sup>1</sup>

El período de incubación es de 4 a 6 semanas. Se identifican en un plazo de siete días.

La fuente de infección de estas micobacterias proviene del agua, la tierra, o puede ser nosocomial.<sup>2</sup>

En individuos inmunocompetentes, la afectación cutánea es generalmente secundaria a la inoculación de la micobacteria en una herida producida por un traumatismo invasor accidental o por un procedimiento quirúrgico. Las lesiones tienden a ser únicas, en forma de celulitis o abscesos.

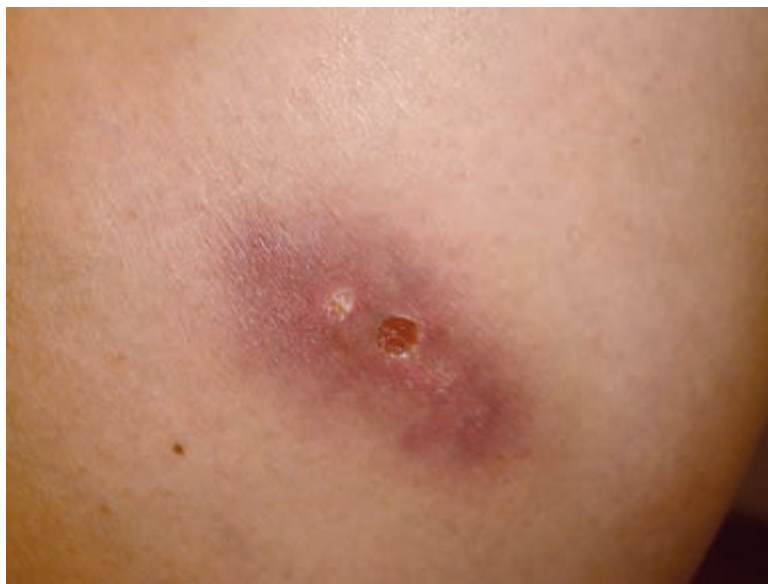En los pacientes inmunodeprimidos se comporta como patógeno oportunista y las lesiones pueden diseminarse.<sup>3</sup> Se han comunicado diversos procedimientos asociados a esta infección: mesoterapia, lipoaspiración, pedicuría, cirugía de Mohs, mamoplastias, depilación, acupuntura, laparoscopías diagnósticas, implantación de catéteres de hemodiálisis y marcapasos.<sup>1,4-9</sup>

También se ha comunicado un caso de inoculación cutánea de micobacteria atípica secundaria a tatuaje.<sup>10</sup> El paciente puede infectarse por inoculación ambiental directa, por utilización de material mal esterilizado o por uso de soluciones contaminadas. El diagnóstico se realiza por la presencia de colonias de crecimiento rápido en el cultivo de material de biopsia cutánea, hallazgo con frecuencia muy difícil de obtener, especialmente en infecciones por *M. fortuitum*.

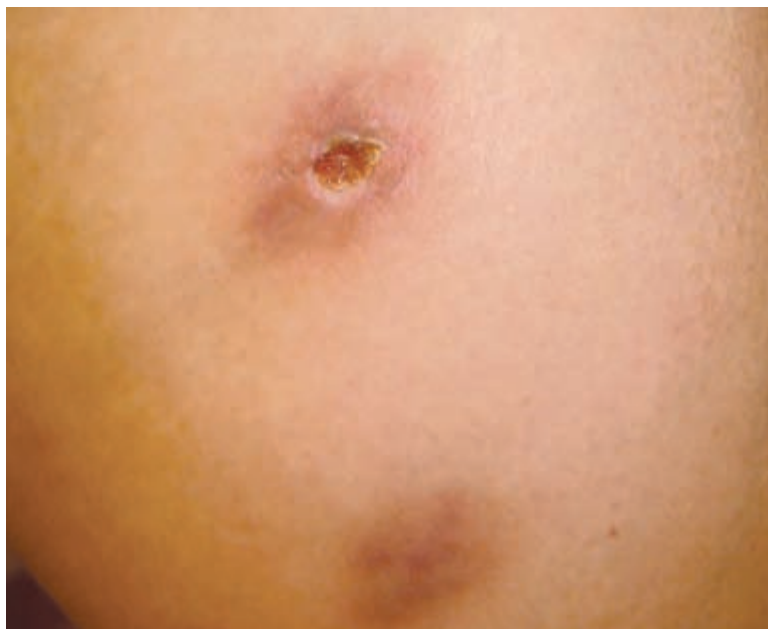En la actualidad, las técnicas de biología molecular permiten la identificación de la especie de micobacteria involucrada a través del análisis de los productos de restricción de ampliaciones (PRA TEST) de 439 pb del gen hsp 65, amplificados por PCR.<sup>11</sup>

Estas tres especies suelen ser sensibles a claritromicina y amikacina. Otros agentes activos son: imipenem, doxiciclina y fluoroquinolonas.

El tiempo de tratamiento recomendado es de 4 a 6 meses y el seguimiento es de 6 a 12 meses por el riesgo de recurrencia de las lesiones.<sup>12</sup>



**Foto 1.** Nódulos eritematosos, algunos fistulizados, en muslo.



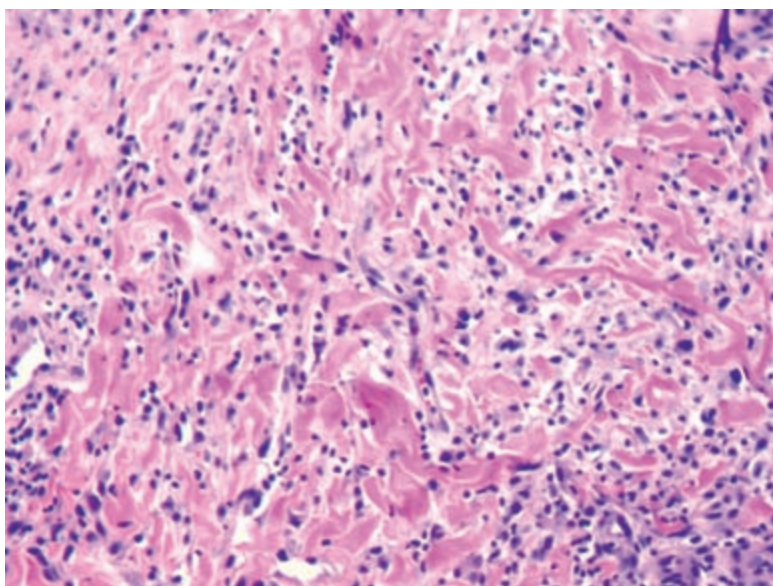
**Foto 2.** Nódulos con reblandecimiento y drenaje.

En nuestra paciente, se sospechó la participación del *Mycobacterium fortuitum*, como microorganismo responsable, por la dificultad de su aislamiento y por el antecedente de la mesoterapia.

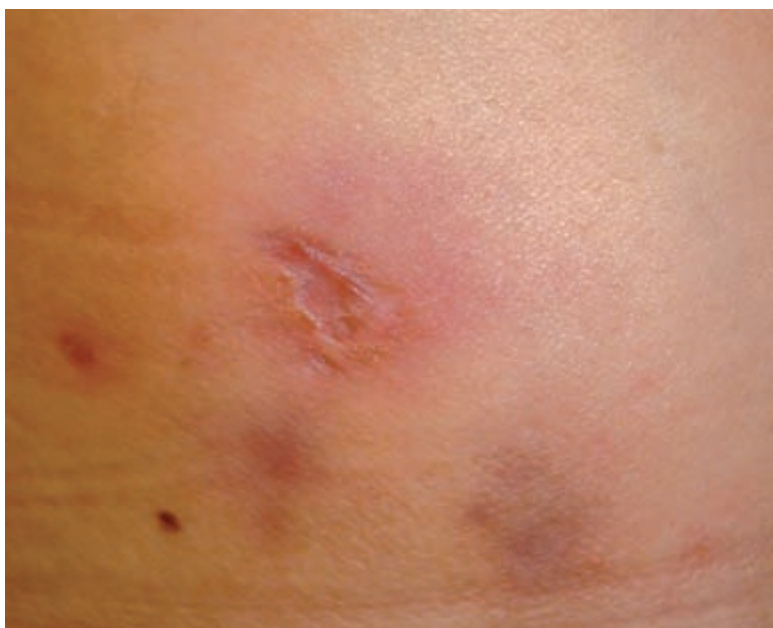
La clínica y la histopatología compatibles, la presencia de *Mycobacterium sp* en el examen bacteriológico, y la buena respuesta terapéutica avalarían nuestra presunción diagnóstica.

## Conclusiones

Debido a que la mesoterapia es un procedimiento ampliamente utilizado, no sólo por dermatólogos, es importante tener en cuenta a la infección por micobacterias atípicas como posible complicación cuando no se realiza la



**Foto 3.** Infiltrado intersticial constituido predominantemente por histiocitos.



**Foto 4.** Lesiones luego de 2 meses de tratamiento.

técnica adecuada y no se optimizan las medidas de bioseguridad que requieren estas prácticas.

La mesoterapia se utiliza con fines estéticos y ante una complicación de este tipo pueden quedar secuelas indeseables definitivas a pesar de un diagnóstico correcto y un tratamiento oportuno.

## Referencias

1. Rébora I, Busso C, Jacob NR, Anaya J y cols. Infección cutánea por *Mycobacterium chelonae* asociada a lipoaspiración. *Dermatol Argent* 2007;3:195-198.
2. Sungkanuparph S, Sathapatayavongs B, Prachartam R. Infections with rapidly growing mycobacteria: report of 20 cases. *Int J Infect Dis* 2003;7:198-205.
3. Ho MH, Ho CK, Chong LY. Atypical mycobacterial cutaneous infections in Hong Kong: 10 year retrospective study. *Hong Kong Med J* 2006;12:21-26.
4. Woo PCY, Leung K, Wong SSS, Chong KTK, et al. Relatively alcohol-resistant mycobacteria are emerging pathogens in patients receiving acupuncture treatment. *J Clin Microbiol* 2002;40:1219-1224.
5. Vijayaraghavan R, Chandrashekhar R, Sujatha Y, Belagavi CS. Hospital outbreak of atypical mycobacterial infection of port sites after laparoscopic surgery. *J Hosp Infect* 2006;64:344-347.
6. Murillo J, Torres J, Boffil L, Rios-Fabra A, et al. Skin and wound infection by rapidly growing atypical mycobacteria. An unsuspected complication of liposuction and liposculpture. *Arch Dermatol* 2000;136:1347-1352.
7. Meyers H, Brown-Elliott BA, Moore D, Curry J, et al. An outbreak of *Mycobacterium chelonae* infection following liposuction. *CID* 2002;34:1500-1507.
8. Wenger JD, Spika JS, Smithwick RW, Pryor V, et al. Outbreak of *Mycobacterium chelonae* infection associated with the use of jet injectors. *JAMA* 1990; 264:373-376.
9. Fisher EJ, Closter HM. Infection with mycobacterium abscessus after Mohs micrographic surgery in an immunocompetent patient. *Dermatol Surg* 2005;31:790-794.
10. Wolf R, Wolf D. A tattooed butterfly as a vector of atypical *Mycobacteria*. *J Am Acad Dermatol* 2003;48:73-74.
11. Sampaio JL, Viana-Nieto C, de Freitas D, Hofling-Lima AL, et al. Enterobacterial repetitive intergenic consensus PCR is a useful tool for typing *Mycobacterium chelonae* and *Mycobacterium abscessus* isolates. *Diagn Microbiol Infect Dis* 2006;55:107-118.
12. Griffith DE, Aksamit T, Brown-Elliott BA, Catanzaro A, et al., on behalf of the ATS Mycobacterial Diseases Subcommittee. An Official ATS/IDSA Statement: Diagnosis, Treatment, and Prevention of Nontuberculous Mycobacterial Diseases. *Am J Respir Crit Care Med* 2007;175:367-416.