

BIBLIOGRAFÍA

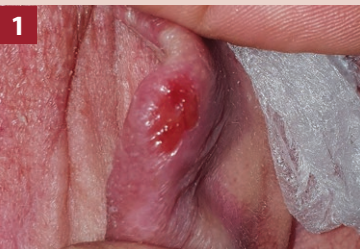- Hu XLJ, Fu M, Zhao X, Wang W. The JAK/STAT signaling pathway: from bench to clinic. *Signal Transduct Target Ther.* 2021;6:402.
- Jiménez GA, Vélez Hoyos A, Buchelli Ibarra N. Mitología griega y romana asociada con algunos términos en patología. *Patología.* 2020;58:1-11.
- Chapman S, Kwa M, Gold LS, Lim HW. Janus kinase inhibitors in dermatology: Part I. A comprehensive review. *J Am Acad Dermatol.* 2022;86:406-413.
- Wan YY, Flavell RA. How diverse-CD4 effector T cells and their functions. *J Mol Cell Biol.* 2009;1:20-36.
- García-Melendo C, Cubiró X, Puig L. Inhibidores de JAK: usos en dermatología. Parte 1: generalidades, aplicaciones en vitiligo y en alopecia areata. *Actas Dermosifiliogr.* 2021;112:503-515.
- Xin P, Xu X, Deng C, Liu S, et al. The role of JAK/STAT signaling pathway and its inhibitors in diseases. *Int Immunopharmacol.* 2020;80:106210.
- Damsky W, Peterson D, Ramseier J, Al-Bawardy B, et al. The emerging role of Janus kinase inhibitors in the treatment of autoimmune and inflammatory diseases. *J Allergy Clin Immunol.* 2021;147:814-826.
- Kotyla PJ, Engelmann M, Gienza-Stokłosa J, Wnuk B, et al. Thromboembolic adverse drug reactions in Janus Kinase (JAK) inhibitors: Does the inhibitor specificity play a role? *Int J Mol Sci.* 2021;22:2449.
- Howell MD, Kuo FI, Smith PA. Targeting the Janus kinase family in autoimmune skin diseases. *Front Immunol.* 2019;10:2342.
- Wan YY. GATA3: a master of many trades in immune regulation. *Trends Immunol.* 2014;35:233-242.
- Wan YY, Flavell RA. How diverse-CD4 effector T cells and their functions. *J Mol Cell Biol.* 2009;1:20-36.
- Jiang Q, Yang G, Xiao F, Xie J, et al. Role of Th22 cells in the pathogenesis of autoimmune diseases. *Front Immunol.* 2021;12:688066.
- Chakraborty S, Kubatzky KF, Mitra DK. An Update on interleukin-9: From its cellular source and signal transduction to its role in immunopathogenesis. *Int J Mol Sci.* 2019;20:2113.
- Tanaka Y, Luo Y, O'Shea JJ, Nakayamada S. Janus kinase-targeting therapies in rheumatology: a mechanisms-based approach. *Nat Rev Rheumatol.* 2022;18:133-145.
- Ciechanowicz P, Rakowska A, Sikora M, Rudnicka L. JAK-inhibitors in dermatology. Current evidence and future applications. *J Dermatolog Treat.* 2019;30:648-658.
- Clarke B, Yates M, Adas M, Bechman K, et al. The safety of JAK-1 inhibitors. *Rheumatology (Oxford).* 2021;60(Suppl 2):II24-II30.
- Alharthi S, Turkmani MG, AlJasser MI. Acne exacerbation after tofacitinib treatment for alopecia areata. *Dermatol Reports.* 2022;14:9396.
- Hoisnard L, Lebrun-Vignes B, Maury S, Mahevas M, et al. Adverse events associated with JAK inhibitors in 126,815 reports from the WHO pharmacovigilance database. *Sci Rep.* 2022;12:7140.
- Kragstrup TW, Glintborg B, Svensson AL, McMaster, et al. Waiting for JAK inhibitor safety data. *RMD Open.* 2022;8:e002236.
- Ozdede A, Yazıcı H. Cardiovascular and cancer risk with tofacitinib in rheumatoid arthritis. *N Engl J Med.* 2022;386:1766.
- U.S. Food and Drug Administration. FDA requires warnings about increased risk of serious heart-related events, cancer, blood clots, and death for JAK inhibitors that treat certain chronic inflammatory conditions. December 7, 2021. Disponible en: <https://www.fda.gov/drugs/drug-safety-and-availability/fda-requires-warnings-about-increased-risk-serious-heart-related-events-cancer-blood-clots-and-death> [Consultado: mayo 2022].
- Elmariah SB, Smith JS, Merola, JF. JAK in the [Black] Box: A dermatology perspective on systemic JAK inhibitor safety. *Am J Clin Dermatol.* 2022;23:427-431.
- Setyawan J, Azimi N, Strand V, Yarur A, et al. Reporting of Thromboembolic Events with JAK Inhibitors: Analysis of the FAERS Database 2010-2019. *Drug Saf.* 2021;44:889-897.

DERMATÓLOGOS JÓVENES

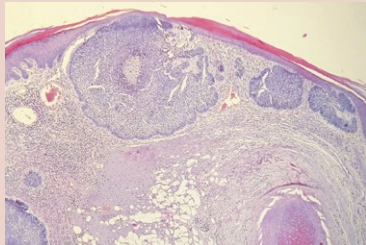
★ Piense en: CONDRODERMATITIS NODULAR DEL HÉLIX y elija una opción

María Julia Boulet, María Florencia Aguerre y Laura Cantú Parra

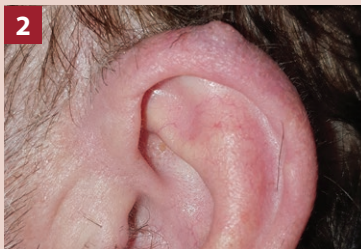Servicio de Dermatología, Hospital Luis C. Lagomaggiore, Mendoza, Argentina



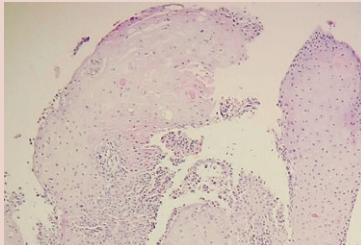
1



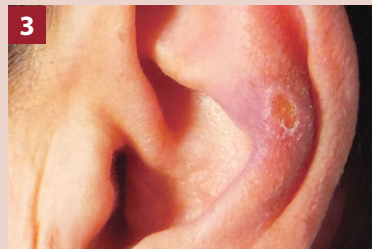Hombre de 66 años.
Antecedente: múltiples carcinomas basocelulares.



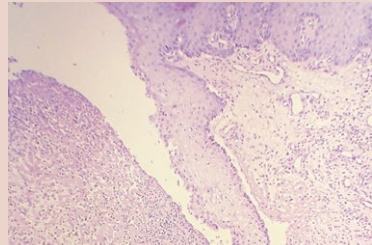
2



Hombre de 68 años.
Sin antecedentes.



3



Mujer de 71 años.
Sin antecedentes.

Las respuestas en pág. 96

LUIS TREPAT (ARGENTINA)

A pesar de los escasos datos encontrados sobre la vida y la obra del doctor Luis Trepat, se sabe que fue uno de los pioneros de la Dermatología Pediátrica en nuestro país, junto con los doctores Dagoberto Pierini, Gregorio Álvarez y su maestro, Pacífico Díaz.

Se desempeñó como Jefe de Servicio en el Hospital de Niños de Buenos Aires y fue reconocido por el famoso pediatra Florencio Escardó, en el libro *La sala 17: Florencio Escardó y la mirada nueva*, como un dermatólogo brillante.

Fue uno de los dermatólogos fundadores, en 1934, de la Sociedad de Dermatología, Sifilografía y Venereología, la actual Sociedad Argentina de Dermatología (SAD), donde fue su presidente en los períodos 1951-1952 y 1959-1960.

Publicó numerosos artículos, algunos aún vigentes en la Old Medline de PubMed (Public Medicine) de la National Library of Medicine (NLM) de los Estados Unidos.

Su libro *Enfermedades de la piel y sífilis: síntesis elemental* -una referencia obligada para los médicos en formación de su época- fue concebido gracias al cons-

tante estímulo que recibió por parte de los estudiantes concurrentes a los cursos de repaso de Clínica Dermatosisifilográfica que dictaba en el Hospital de Niños, el Centro Médico Argentino y el Centro de Estudiantes de Medicina. En esta obra, didácticamente armada en más de cien capítulos, realiza una notable síntesis de la especialidad y, al decir del propio autor, sin colocar observaciones personales y desprovisto de la “hojarasca” teórica capaz de perturbar el concepto fundamental, claro y práctico que toda clínica de especialidad debe tener.

Al respecto, señala en el prólogo: “Bajo ningún concepto pretendo reemplazar los excelentes tratados clásicos de la materia y mucho menos aún las clases magistrales de la Cátedra que, aparte de la ciencia profunda y la madura experiencia de nuestros profesores, tienen la ventaja insustituible de permitirnos ver enfermos a granel... y la Dermatología como todas las materias clínicas se aprende al lado del enfermo; en nuestro caso nunca habremos de ver bastantes afecciones cutáneas, pero ello debe ser al lado de alguien que nos enseñe a deletrear y leer en la piel de los enfermos”.

BIBLIOGRAFÍA

Trepat L. Zona. En: Trepat L. *Enfermedades de la piel y sífilis: síntesis elemental*. 1.ª ed. Buenos Aires: Aniceto López eds., 1932, pp. 61-63.

DERMATÓLOGOS JÓVENES

★ Piense en: CONDRODermatITIS NODULAR DEL HÉLIX. Respuestas

María Julia Boulet, María Florencia Aguerre y Laura Cantú Parra

Servicio de Dermatología, Hospital Luis C. Lagomaggiore, Mendoza, Argentina



1 CARCINOMA BASOCELULAR NODULAR

Cáncer de piel más frecuente, derivado de los queratinocitos de la capa basal. El subtipo nodular representa entre el 50% y el 80% del total.

Su clínica es característica, ya que se presenta como un nódulo asintomático de superficie lisa y brillante, con telangiectasias. Es de crecimiento lento y puede ulcerarse, por lo que debe sospecharse en lesiones que no cicatrizan.

Se localiza principalmente en las zonas fotoexpuestas. En la histología se destacan nidos de células basaloideas dispuestas en empalizada y retracción del estroma. Tratamiento de elección: cirugía.

2 CARCINOMA ESPINOCELULAR DIFERENCIADO ACANTOLÍTICO

Neoplasia que se origina por proliferación anormal de los queratinocitos del estrato espinoso de la epidermis. Clínicamente se presenta como una pápula o placa queratósica, dura, eritematocostrosa, indolora.

Se sitúa con mayor frecuencia en la piel fotoexpuesta. El pabellón auricular se considera una localización de alto riesgo de metástasis.

El estudio histopatológico es necesario para confirmar el diagnóstico y determinar el grado de diferenciación. Los subtipos menos diferenciados tienen un comportamiento más agresivo.

La variedad acantolítica se observa en 2-4% de los casos. Tratamiento de elección: cirugía de Mohs.

3 CONDRODermatITIS NODULAR DEL HÉLIX

Patología inflamatoria benigna que afecta la piel y el cartilago auricular. La etiopatogenia se desconoce, aunque se ha relacionado con un traumatismo repetido sobre el cartilago.

Se manifiesta como un nódulo eritematoso solitario que puede ulcerarse y tener una costra central. Su característica principal es el dolor ante la presión, y es un síntoma que contribuye al diagnóstico presuntivo. Se localiza en el hélix o, con menor frecuencia, en el antehélix.

En la histología se observan hiperqueratosis con áreas de paraqueratosis, acantosis y degeneración del cartilago.

Tratamiento: conservador con nitroglicerina tópica al 2% o corticosteroide tópico, versus quirúrgico.

Si los tratamientos conservadores fallan, se opta por la cirugía, que debe incluir cartilago.

La tasa de recidiva varía entre el 10% y el 30%.

BIBLIOGRAFÍA

- Cameron MC, Lee E, Hibler BP, Barker CA, et al. Basal cell carcinoma: Epidemiology; pathophysiology; clinical and histological subtypes; and disease associations. *J Am Acad Dermatol*. 2019;80:303-317.

- González VM, Busso P, Leitner R, Casas G, et al. Estudio epidemiológico del carcinoma basocelular en un hospital de la comunidad. *Dermatol Argent*. 2009;15:37-43.

- Stratigos A, Garbe C, Lebbe C, Malvehy J, et al. Diagnosis and treatment of invasive squamous cell carcinoma of the skin: European consensus-based interdisciplinary guideline. *Eur J Cancer*. 2015;51:1989-2007.

- Yélamos O, Dalmau J, Puig L. Condrodermatitis nodularis helicis tratada con éxito con nitroglicerina al 2% en gel. *Actas Dermosifilogr*. 2013;104:531-532.