

TRABAJOS ORIGINALES

Eritema anular centrífugo recurrente anual

Annually recurring erythema annulare centrifugum

Carla Irene Aranda¹, Teresa Soliz¹, Paula Barrios², Juliana Martínez del Sel³ y Graciela Manzur⁴

RESUMEN

El eritema anular centrífugo es una dermatosis inflamatoria crónica, poco frecuente, de patogenia desconocida, que forma parte de los eritemas figurados. Se caracteriza por la presencia de placas eritematosas anulares que aumentan de tamaño centrífugamente, con aclaramiento central, y que adquieren un aspecto policíclico en el tronco y los miembros inferiores. El eritema anular centrífugo recurrente anual es una variante rara del eritema anular centrífugo clásico, indistinguible clínica e histológicamente de este, pero con un curso evolutivo particular: la recurrencia anual y estacional (en primavera-verano) de las lesiones durante muchos años, con tendencia a la remisión espon-

tánea después de un período variable de días a meses (en otoño). Este comportamiento distintivo es la clave diagnóstica.

Se presentan los casos de 2 pacientes con eritema anular centrífugo recurrente en verano, en quienes no se había realizado el diagnóstico de la entidad en más de 20 y 32 años de evolución de la dermatosis, respectivamente.

Palabras clave: eritema anular centrífugo, eritema anular recurrente, eritema anular.

Dermatol. Argent. 2023; 29(1): 24-28

ABSTRACT

Erythema annulare centrifugum is a rare chronic inflammatory dermatosis of unknown pathogenesis that belongs to the figurative erythema group. It is characterized by the presence of annular erythematous plaques that increase in size centrifugally with central clearing, acquiring a polycyclic appearance, on the trunk and lower extremities. Annually recurring erythema annulare centrifugum is an infrequent variant of classic erythema annulare centrifugum, indistinguishable from it both clinically and histologically, but with a particular evolutionary course: annual and seasonal

recurrence (in spring-summer) of the lesions, for many years, with tendency to spontaneous remission after a variable period of days to months (in autumn). This distinctive behavior is the diagnostic key.

We present two patients with annually recurring erythema annulare centrifugum in summer, in whom the diagnosis of the entity had not been made over more than 20 and 32 years, respectively.

Key words: erythema annulare centrifugum, recurring erythema annulare, erythema annulare.

Dermatol. Argent. 2023; 29(1): 24-28

¹ Médica de Tercer Año, Carrera de Especialistas en Dermatología, UBA-SAD

² Jefa de Residentes

³ Médica de Planta

⁴ Jefa de División

División y Cátedra de Dermatología, Hospital de Clínicas José de San Martín, Universidad de Buenos Aires, Ciudad Autónoma de Buenos Aires, Argentina

Contacto de la autora: Carla Irene Aranda

E-mail: divisiondermatologia@gmail.com

Fecha de trabajo recibido: 10/10/2022

Fecha de trabajo aceptado: 16/4/2023

Conflicto de interés: las autoras declaran que no existe conflicto de interés.

INTRODUCCIÓN

Descrito por primera vez por Darier en 1916, el eritema anular centrífugo (EAC) es una dermatosis muy poco frecuente, cuya incidencia y prevalencia son difíciles de establecer debido a que se han publicado principalmente informes de casos y revisiones breves.

Su incidencia se estima en un caso por 100.000 habitantes por año. La etiología y la patogenia exactas aún se desconocen. Se ha sugerido que se debe a una reacción de hipersensibilidad a antígenos de diversos orígenes: infecciosos (micóticos, como dermatofitos

y *Candida*; bacterianos, como *Pseudomonas*; virales como poxvirus; o parasitarios), por fármacos, alimentos, picaduras de insectos o antígenos inhalados aerotransportados inespecíficos, variables según la geografía y la estación. También se lo ha vinculado a enfermedades autoinmunes, enfermedad inflamatoria intestinal (como la enfermedad de Crohn), trastornos hormonales y neoplasias (principalmente linfomas y leucemias). Afecta a ambos sexos por igual, en la edad media de la vida. Se caracteriza por la presencia de placas eritematosas anulares que aumentan de tamaño centrífugamente, con aclaramiento central, y que adquieren un aspecto policíclico. Puede haber una escama fina dentro del borde de avance. Las lesiones tienden a afectar los miembros, en particular los muslos y las piernas y, con menor frecuencia, el tronco. El cuadro es asintomático, aunque a veces los pacientes refieren prurito. Las lesiones desaparecen, pero son reemplazadas por otras nuevas, por lo que la dermatosis persiste durante muchos años¹⁻⁴.

El eritema anular centrífugo recurrente anual (EAC-RA) es una variante infrecuente del EAC, con el cual comparte la clínica y los hallazgos histopatológicos. Su curso clínico es característico: recurrencia anual y estacional (en primavera-verano) de las lesiones, durante muchos años, con tendencia a la remisión espontánea después de un período variable de días a meses (en otoño)^{2,5}.

Se presentan los casos de 2 pacientes con eritema anular centrífugo recurrente anual en verano, de más de 20 años de evolución, y se realiza una revisión del tema.

SERIE DE CASOS

Caso clínico 1

Una mujer de 52 años, con antecedentes de hipertensión arterial, consultó por una dermatosis pruriginosa en los miembros inferiores de 20 años de evolución, que recurría anualmente en los meses de verano y se resolvía de forma espontánea en el otoño. En ocasiones, había recibido tratamiento con corticosteroides sistémicos debido a la intensidad del prurito.

En el examen físico dermatológico se evidenciaron placas eritematovioláceas, anulares, en sectores confluentes, que formaban placas policíclicas, con centro claro, no descamativas, con límite ligeramente sobrelevado, distribuidas en los miembros inferiores (Fotos 1 y 2).

Los resultados de laboratorio y la evaluación clínica sistémica estaban dentro de los límites normales. Se realizó una biopsia de la piel para estudio histopatológico que mostró en la epidermis, capa córnea ortoqueratósica y estrato espinoso con leve espongirosis y, en la dermis papilar y reticular, infiltrado inflamatorio

linfocitario moderado, con disposición perivascular “en manguito” (Foto 3). Con los resultados clínicos, el curso evolutivo característico y la histopatología se llegó al diagnóstico de EAC-RA.

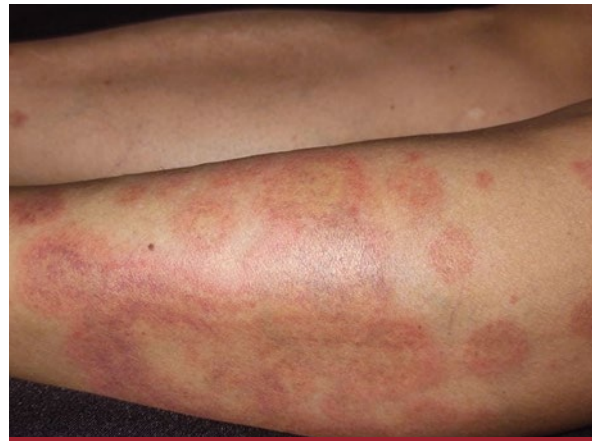

FOTO 1: Placas eritematovioláceas, anulares, en sectores confluentes, que forman placas policíclicas, con centro claro, no descamativas, con límite ligeramente sobrelevado, en los miembros inferiores.

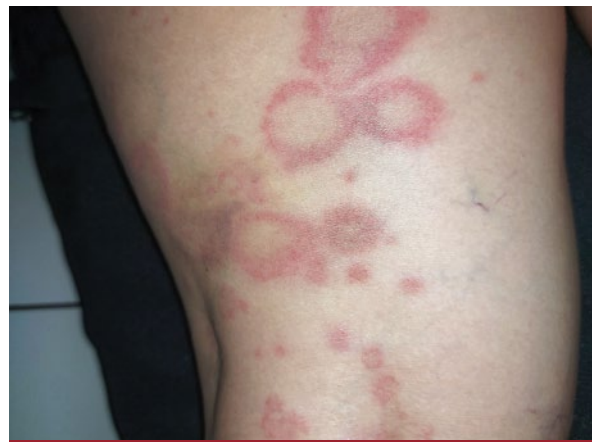

FOTO 2: Placas anulares, con centro claro, límite eritematoso levemente sobrelevado, sin escama, en los muslos.

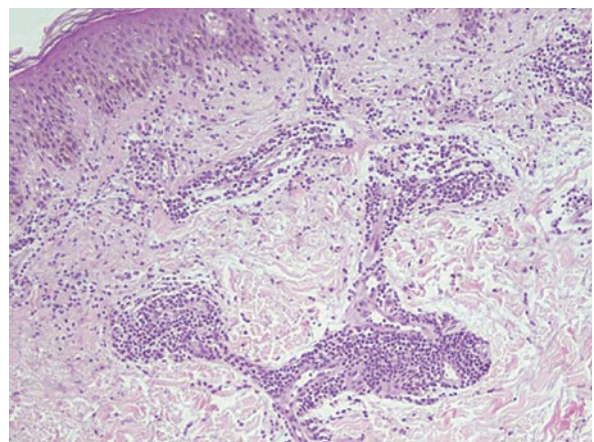


FOTO 3: Epidermis con capa córnea ortoqueratósica y estrato espinoso con leve espongirosis. En la dermis papilar y reticular, infiltrado inflamatorio linfocitario moderado de disposición perivascular “en manguito” (HyE, 100X).

Caso clínico 2

Una mujer de 42 años, sin antecedentes personales conocidos, consultó por una dermatosis de 32 años de evolución, levemente pruriginosa, que recurría todos los años durante el verano.

El examen físico dermatológico reveló placas anulares, de límite eritematoso, con presencia de una escama fina en el borde interno de avance “en collarate” y centro claro, distribuidas en la raíz de los muslos, la mitad inferior del tronco y la región axilar (Fotos 4 y 5). Algunas de las lesiones tendían a confluir y adquirían un aspecto policíclico; otras no completaban el anillo, con aspecto arciforme.

La rutina de laboratorio y la evaluación clínica sistémica se encontraban dentro de los límites normales. Se realizó una biopsia cutánea para estudio histopatológico que evidenció en la epidermis, capa córnea ortoqueratósica y estrato espinoso con leve espongirosis y, en la dermis papilar, leve infiltrado inflamatorio lin-

focitario de disposición perivascular (Foto 6). Debido a las características clínicas e histopatológicas, con el antecedente de la recurrencia estacional de las lesiones, se arribó al diagnóstico de EAC-RA.

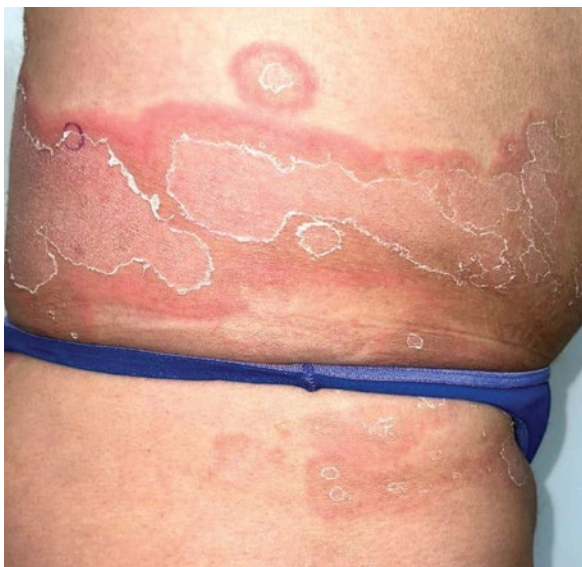

FOTO 5: Placas policíclicas, de límite eritematoso, con escama en el borde interno de avance y centro claro, en el tronco inferior y la raíz de los miembros inferiores.

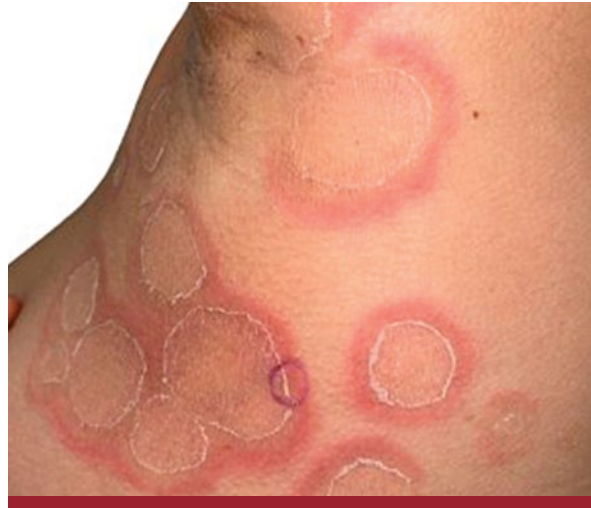

FOTO 4: Placas policíclicas, de límite eritematoso, con escama en el borde interno de avance y centro claro, en la región axilar.

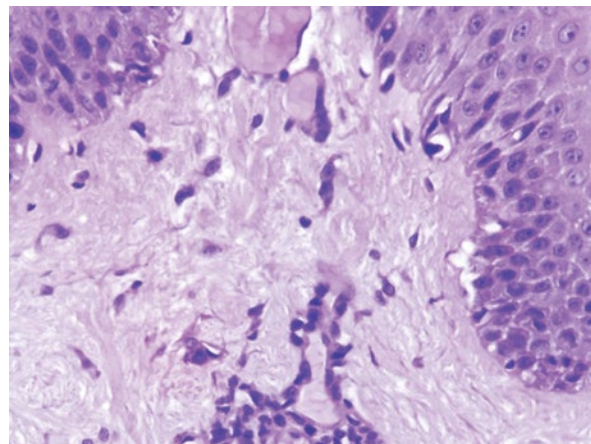


FOTO 6: Epidermis con estrato espinoso con leve espongirosis. En la dermis papilar, leve infiltrado inflamatorio linfocitario de disposición perivascular (HyE, 400X).

COMENTARIOS

El EAC-RA suele observarse en las mujeres (2:1), entre los 16 y los 83 años (media de edad 49 años). Esta variante es muy rara: hasta hoy hemos hallado 21 casos en la bibliografía consultada (Tabla)¹⁵.

Nuestras dos pacientes eran mujeres; en una de ellas la dermatosis había comenzado a los 32 años y, en la otra, a los 10 años. No hemos encontrado comunicaciones de EAC-RA de inicio en niños de tan corta edad. Estas pacientes representan los casos 22 y 23 comunicados desde 1966 hasta la fecha.

La peculiaridad del EAC-RA es la recurrencia estacional de las manifestaciones cutáneas durante años (entre 1 y 30 años). Las lesiones aparecen invariablemente en el mismo período del año, casi siempre durante los meses de primavera o verano, tienden a persistir de 15 días a 5 meses, y remiten de manera espontánea en otoño o invierno^{4,6}. En 2021, Maurelli *et ál.* publicaron un caso de EAC-RA en una mujer cuyas lesiones aparecieron en invierno. Se planteó la hipótesis de que el curso periódico típico del EAC-RA puede deberse a un posible factor ambiental, como la temperatura, las plantas estacionales o los hongos. A su vez, la presencia de lesiones en áreas de piel no fotoexpuestas, la ausencia de afectación facial y la comunicación de una paciente con aparición de lesiones en el invierno parecen descartar papel de la radiación ultravioleta en esta patología^{2,15}.

Las 2 pacientes presentaron la evolución característica: aparición de las lesiones todos los veranos y desaparición al llegar el otoño. Una de ellas refería 20 años de duración de la dermatosis, mientras que la otra, 32 años (el mayor tiempo de duración de la dermatosis informado hasta la fecha).

La etiología y la patogenia del EAC-RA aún no se han dilucidado. No se encontró ninguna de las asociaciones vinculadas al EAC clásico en los casos publicados de EAC-RA. Sí se identificó un subtipo relacionado con una deficiencia hereditaria de la subunidad M de la enzima lactato-deshidrogenasa (LDH), descrito por Yoshikuni *et ál.* Esta variedad se caracteriza por la recurrencia estival, la asociación con debilidad muscular, la localización exclusiva en los miembros y los cambios epidérmicos (hiperqueratosis, paraqueratosis y espongiosis) en el estudio histológico. La enzima LDH está presente en todas las células como una enzima clave que cataliza la conversión de piruvato en lactato en el último paso de la glucólisis anaerobia. Consta de cinco isoenzimas, formadas por tetrámeros de dos polipéptidos diferentes, denominados subunidades M y H. Las isoenzimas compuestas principalmente por la

subunidad M predominan en los tejidos con metabolismo anaerobio, por ejemplo, el hígado y el músculo, y la isoenzima LDH5, que contiene cuatro subunidades M, predomina en la epidermis. Por lo tanto, es probable que se produzcan daños en las células epidérmicas cuando los requisitos de energía no se satisfacen lo suficiente en condiciones anaerobias^{7,9,15}.

En ninguna de las pacientes pudimos identificar un factor desencadenante de la dermatosis (infecciones, medicamentos, alimentos, picaduras de insectos) o alguna anomalía asociada (enfermedades autoinmunes, inflamatorias, trastornos hormonales, neoplasias).

Histológicamente, el EAC-RA es indistinguible del EAC: el tipo superficial se caracteriza por un infiltrado linfocitario perivascular de intensidad variable en la dermis papilar y media dispuesto "en manguito", que puede acompañarse de edema en la dermis papilar, y de paraqueratosis y espongiosis en la epidermis; el tipo profundo se distingue por un infiltrado linfocitario perivascular superficial y profundo, de intensidad variable, en general sin cambios epidérmicos^{2,4}.

El estudio histopatológico de las pacientes fue compatible con la variante superficial de EAC, ya que había compromiso epidérmico (evidenciado como espongiosis) y el infiltrado linfocitario perivascular se localizaba en la dermis superficial.

Si bien no se describió ningún tratamiento eficaz y las lesiones se resuelven de manera espontánea, la aplicación de corticosteroides tópicos de potencia moderada o alta, o un curso breve de corticosteroides sistémicos (0,5 mg/kg durante 2 semanas) aceleran su desaparición¹⁵. En las 2 pacientes las lesiones se resolvieron espontáneamente, sin tratamiento.

En conclusión, el EAC-RA es una dermatosis cuya principal característica es su recurrencia anual y estacional durante años, lo que plantea diversos diagnósticos diferenciales con otros eritemas figurados recurrentes; por lo tanto, la correlación clínico-patológica es fundamental para arribar a un diagnóstico definitivo. Si bien se considera idiopático, es importante descartar posibles factores desencadenantes. En las publicaciones médicas encontramos pocos casos comunicados (21).

Presentamos los casos de 2 nuevas pacientes con EAC-RA como un aporte al conocimiento científico médico, en particular, del dermatólogo.

AGRADECIMIENTO

Agradecemos a la Dra. Eugenia Paradedda la realización de los estudios histopatológicos.

Caso	Sexo y edad (años)	Localización de las lesiones	Período de recurrencia	Duración de la dermatosis (años)	Autor y año de la comunicación
1	Mujer, 60	Codos y piernas	Primavera/verano	7	Piñol Aguadé <i>et al.</i> , 1966 ⁶
2	Mujer, 43	Miembros superiores e inferiores	Verano	17	Piñol Aguadé <i>et al.</i> , 1966 ⁶
3	Mujer, 26	Miembros superiores e inferiores	Verano	21	Yoshikuni <i>et al.</i> , 1986 ⁷
4	Hombre, 18	Miembros superiores e inferiores	Primavera/otoño	12	Yoshikuni <i>et al.</i> , 1986 ⁷
5	Mujer, 36	Espalda y miembros superiores	-	1	Janss <i>et al.</i> , 1992 ⁸
6	Mujer, 51	Muslos	Primavera	-	Nazzari y Crovato, 1992 ⁹
7	Mujer, 27	Muslos	Primavera/verano	-	Betti <i>et al.</i> , 1999 ¹⁰
8	Mujer, 76	Tronco y 4 extremidades	Verano	8	García Muret <i>et al.</i> , 2006 ¹¹
9	Hombre, 83	Extremidades	Verano	23	García Muret <i>et al.</i> , 2006 ¹¹
10	Hombre, 55	Miembros superiores e inferiores	Verano	13	García Muret <i>et al.</i> , 2006 ¹¹
11	Mujer, 55	Miembros superiores e inferiores	Primavera/verano	15	García Muret <i>et al.</i> , 2006 ¹¹
12	Mujer, 38	Miembros superiores	Primavera	4	Ruiz Villaverde, 2010 ¹²
13	Mujer, 46	Miembros superiores e inferiores	Verano	12	Mandel <i>et al.</i> , 2015 ²
14	Mujer, 60	Pecho, brazos y muslos	-	3	Mshrai <i>et al.</i> , 2016 ¹³
15	Mujer, 70	Tronco y miembros superiores	Verano	30	Anedda <i>et al.</i> , 2021 ¹⁴
16	Hombre, 55	Muslos	Verano	4	Maurelli <i>et al.</i> , 2021 ¹⁵
17	Mujer, 27	Muslos	Invierno	3	Maurelli <i>et al.</i> , 2021 ¹⁵
18	Mujer, 32	Cuello	Primavera	3	Maurelli <i>et al.</i> , 2021 ¹⁵
19	Mujer, 34	Muslos	Verano	3	Maurelli <i>et al.</i> , 2021 ¹⁵
20	Hombre, 25	Muslos	Verano	3	Maurelli <i>et al.</i> , 2021 ¹⁵
21	Hombre, 66	Glúteos y miembros inferiores	Verano	7	Monteagudo <i>et al.</i> , 2022 ⁵
22	Mujer, 52	Miembros inferiores	Verano	20	Aranda <i>et al.</i> , 2022
23	Mujer, 42	Tronco y muslos	Verano	32	Aranda <i>et al.</i> , 2022

TABLA: Revisión de los casos comunicados de EAC-RA hasta la fecha.

BIBLIOGRAFÍA

- Rodríguez AMC, Jurado-Santa Cruz F, Rosas-Morett MT. Eritema anular centrífugo como marcador cutáneo de comorbilidades. *Rev Cent Dermatol Pascua*. 2021;30:11-19.
- Mandel VD, Ferrari B, Manfredini M, Giusti F, *et al.* Annually recurring erythema annulare centrifugum: A case report. *J Med Case Rep*. 2015;9:236.
- Mahood JM. Erythema annulare centrifugum: a review of 24 cases with special reference to its association with underlying disease. *Clin Exp Dermatol*. 1983;8:383-387.
- Kaminsky A. Eritemas figurados. *Actas Dermosifiliogr*. 2009; 100:88-109.
- Monteagudo B, Usero-Bárcena T, Vázquez-Bueno JA, Durana C. Annually recurring erythema annulare centrifugum: a case report and review of the literature. *Actas Dermosifiliogr*. 2022;113:835-837.
- Piñol-Aguadé J, Giménez-Camarasa J, De Moragas JM. ¿Eritema recidivante anual una curiosa variedad de eritema anular centrífugo? *Arch Argent Dermatol*. 1966;16:75-87.
- Yoshikuni K, Tagami H, Yamada M, Sudo K, *et al.* Erythema-tosquamous skin lesions in hereditary lactate dehydrogenase M-subunit deficiency. *Arch Dermatol*. 1986;122:1420-1424.
- Janss G, Schmidt K, Gattuso P, Massa M, *et al.* An intensive care unit nurse with a recurring annular lesion. Erythema annulare centrifugum (EAC). *Arch Dermatol*. 1992;128:977-980.
- Nazzari G, Crovato F. Annually recurring acroerythema and hereditary lactate dehydrogenase M-subunit deficiency. *J Am Acad Dermatol*. 1992;27:262-263.
- Betti R, Gualandri L, Inselvini E, Crosti C. Annual recurrent annular acroerythema without lactate dehydrogenase M-subunit deficiency. *J Eur Acad Dermatol Venereol*. 1999;12:270-272.
- García Muret MP, Pujol RM, Giménez-Arnau AM, Barranco C, *et al.* Annually recurring erythema annulare centrifugum: a distinct entity? *J Am Acad Dermatol*. 2006;54:1091-1095.
- Ruiz Villaverde R. Eritema anular centrífugo recurrente anual. *Piel*. 2010;25:604-605.
- Mshrai H, Fallatah B, Alwafi D, Babkoo D, *et al.* Erythema annulare centrifugum (EAC): a case report of annually recurring EAC. *J Health Sci*. 2016;6:74-76.
- Anedda J, Atzori L, Agosta D, Ferreli C, *et al.* Annually recurring acro-erythema. *Ital J Dermatol Venereol*. 2021;156:107-108.
- Maurelli M, Gisondi P, Colato C, Girolomoni G. Annually recurring erythema annulare centrifugum: a new case series with review of the literature. *Case Rep Dermatol*. 2021;13:282-288.