

Penfigoide anti-p200: ¿enfermedad poco frecuente o subdiagnosticada?

Anti-p200 pemphigoid: infrequent or underdiagnosed disease?

Karen Ginzburg¹, Olga Forero², María Emilia Candiz², Esteban Maronna³ y Viviana Leiro⁴

RESUMEN

El penfigoide anti-p200 es una dermatosis ampollar subepidérmica caracterizada por autoanticuerpos dirigidos contra una proteína de 200 kDa, ubicada en la lámina lúcida. El diagnóstico de certeza se establece mediante la técnica de *immunoblot*, la cual se encuentra accesible en pocos centros en el mundo. Por ello, existen escasos casos comunicados de esta patología.

La incorporación de la técnica de inmunohistoquímica con colágeno

IV, junto con los otros pilares diagnósticos (clínica, histopatología e inmunofluorescencia con técnica de *salt-split*), permitieron arribar al diagnóstico probable de penfigoide anti-p200 en dos pacientes.

Palabras clave: penfigoide anti-p200, laminina gamma-1, colágeno IV, dermatosis ampollar subepidérmica.

Dermatol. Argent. 2022; 28(1): 25-29

ABSTRACT

Anti-p200 pemphigoid is an autoimmune subepidermal bullous disease characterized by autoantibodies targeting a 200-kDa protein localized at the lamina lucida of the basement membrane zone. The diagnosis is confirmed by immunoblot, which is a complex technique available in only few centers of the world. Therefore, there are not many reported cases of this pathology.

The incorporation of the immunohistochemical with collagen type IV

technic, along with the other diagnostic methods (clinic, histopathology and immunofluorescence with salt split technic) allowed to reach at the probable diagnosis of anti-p200 pemphigoid in two patients.

Key words: anti-p200 pemphigoid, laminin gamma-1, collagen type IV, subepidermal bullous disease.

Dermatol. Argent. 2022; 28(1): 25-29

¹ Médica Residente de Cuarto Año

² Médica de Planta

³ Médico Patólogo

⁴ Jefa de la Unidad

Unidad de Dermatología, Hospital de Infecciosas Francisco J. Muñoz, Ciudad Autónoma de Buenos Aires, Argentina

Contacto de la autora: Karen Ginzburg

E-mail: karenginzburg@gmail.com

Fecha de trabajo recibido: 3/1/2022

Fecha de trabajo aceptado: 2/3/2022

Conflicto de interés: los autores declaran que no existe conflicto de interés.

INTRODUCCIÓN

El penfigoide anti-p200 es una enfermedad ampollar autoinmune subepidérmica rara, descrita inicialmente en 1996, mediada por autoanticuerpos contra una proteína de 200 kDa, localizada profundamente en la lámina lúcida de la membrana basal¹.

Clínicamente, puede simular otras dermatosis am-

pollares autoinmunes de la unión dermoepidérmica como penfigoide ampollar (PA), dermatosis por IgA lineal, dermatitis herpetiforme o epidermólisis ampollar adquirida (EAA) variedad inflamatoria². Esta última es su principal diagnóstico diferencial, ya que comparten, además, los hallazgos histopatológicos (HP) y

de inmunofluorescencia (IF) con la técnica de *salt-split* (depósitos de IgG y C3 en la base de la ampolla).

Hasta la fecha, se publicaron cerca de 100 casos en el mundo, pero se cree que la incidencia es mucho mayor³. Esto podría deberse a que el diagnóstico de certeza se realiza mediante *immunoblot* e inmunoprecipitación, técnicas complejas y accesibles en pocos centros, no disponibles en Argentina⁴.

En publicaciones recientes se describió la utilidad de una técnica sencilla, que consiste en realizar inmunohistoquímica con colágeno IV sobre tacos de biopsia. Esta complementa las técnicas habituales (HP, IF, serologías por ELISA) y permite diferenciar el penfigoide anti-p200 de la EAA^{3,4}.

Se presentan dos casos de pacientes con probable penfigoide anti-p200, diagnosticados en el Hospital Muñiz mediante las técnicas habituales, sumadas a la inmunohistoquímica con colágeno IV. También se realiza una revisión de la bibliografía.

SERIE DE CASOS

CASO CLÍNICO 1

Un paciente de 63 años, con antecedentes de enlismo, consultó por la presencia de una dermatosis ampollar, de un mes de evolución. En el examen físico se evidenciaban, en el tronco y los cuatro miembros, ampollas tensas, algunas de contenido hemático y otras de contenido seroso, que se asentaban, en su mayoría, sobre piel sana (Fotos 1 y 2). No presentaba quistes de *millium*, cicatrices ni compromiso mecanoampollar. Las mucosas estaban respetadas.

Se realizó una biopsia de piel para HP que evidenció: despegamiento ampollar dermoepidérmico; dermis con moderado infiltrado de linfocitos, neutrófilos y eosinófilos. La inmunofluorescencia directa (IFD) con técnica de *salt-split* mostró: depósito de IgG y C3 lineal en la zona de la membrana basal, con impacto en la base de la ampolla. La inmunofluorescencia indirecta (IFI) y las serologías por ELISA fueron negativas. Cabe destacar que estas últimas se realizaron en dos oportunidades.

Se clasificó el caso como posible EAA variedad inflamatoria, similar a PA frente a penfigoide anti-p200. A fin de diferenciarlas, se realizó la técnica de inmunohistoquímica con colágeno IV, la cual evidenció despegamiento ampollar por encima de este, y se interpretó el diagnóstico como penfigoide anti-p200 (Foto 3).

Se indicó tratamiento con meprednisona 1 mg/kg/día más dapsona 100 mg/día. El paciente presentó buena evolución, con reepitelización *ad integrum* de las lesiones después de 3 meses de tratamiento y posterior abandono del seguimiento.

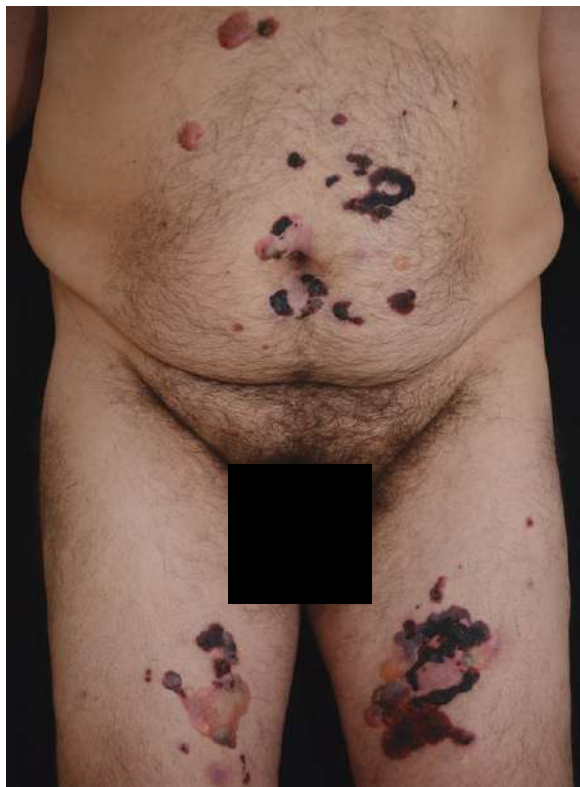

FOTO 1: Ampollas tensas de contenido hemático y seroso en el tronco y los muslos.

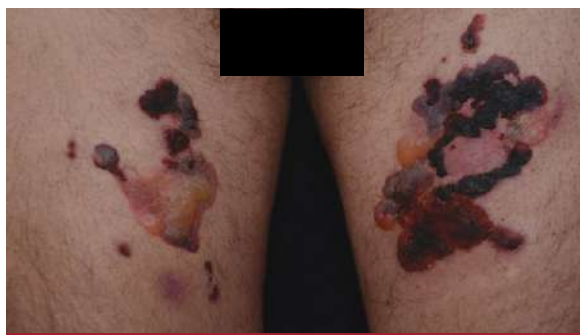

FOTO 2: En los muslos, ampollas tensas de contenido seroso y hemático que se asientan sobre piel sana.

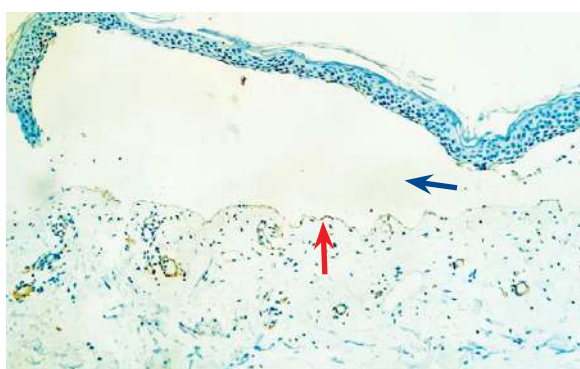


FOTO 3: Técnica de inmunohistoquímica con colágeno IV (100X). Flecha roja: colágeno IV marcado. Flecha azul: despegamiento ampollar por encima del colágeno IV.

CASO CLÍNICO 2

Un paciente de 87 años, con antecedentes de hipertensión arterial, EPOC e hiperplasia prostática benigna, consultó por una dermatosis ampollar generalizada, de 2 meses de evolución.

En el examen físico presentaba, en el tronco, los miembros superiores e inferiores, las palmas y la mucosa genital, despegamientos ampollares de contenido hemático y erosiones que se asentaban sobre placas eritematoedematosas (Fotos 4 y 5). No tenía cicatrices ni quistes de *millium*.

Se realizó biopsia para HP que evidenció: despegamiento ampollar dermoepidérmico, dermis con denso infiltrado de linfocitos y eosinófilos. La IFD con técnica de *salt-split* mostró: depósito de IgG y C3 lineal en la zona de la membrana basal, costado dérmico. Los resultados de las pruebas serológicas por ELISA fueron negativos.

Se clasificó el caso como EAA variedad inflamatoria similar a PA frente a penfigoide anti-p200. Con la técnica de inmunohistoquímica con colágeno IV se evidenció despegamiento ampollar por encima de este (Foto 6) y se interpretó el caso como penfigoide anti-p200.

Se inició tratamiento con meprednisona 1 mg/kg/día más azatioprina 200 mg/día. Por la aparición de leucopenia, se rotó la azatioprina a minociclina 200 mg/día, con reepitelización *ad integrum* de las lesiones después de 6 meses de tratamiento y posterior abandono del seguimiento.

COMENTARIOS

En 1996, Zillikens *et ál.* describieron por primera vez el penfigoide anti-p200 en un paciente con clínica de PA que presentaba autoanticuerpos contra una proteína de 200 kDa ubicada en la profundidad de la lámina lúcida de la membrana basal^{3,5}. En 2010, Dainichi *et ál.* descubrieron que el 90% de estos autoanticuerpos reconocían como antígeno a la laminina gamma-1 detectada por ELISA y acuñaron el término penfigoide antilaminina gamma-1^{3,6,7} (Gráfico 1). Sin embargo, los estudios posteriores *in vivo* y *ex vivo* no hallaron evidencia clara del papel patogénico de estos anticuerpos y concluyeron que se necesitaban más estudios para esclarecer la fisiopatogenia de esta entidad⁷⁻⁹.

Esta patología es más frecuente en los varones, como ocurrió con los casos comentados. Afecta principalmente a los asiáticos, con una media de edad de aparición de 65 años. Suelen ser más jóvenes que los pacientes con PA^{2,6,7}.

Se asocia a la psoriasis en casi un tercio de los casos. Si bien la patogenia no está bien dilucidada, se cree

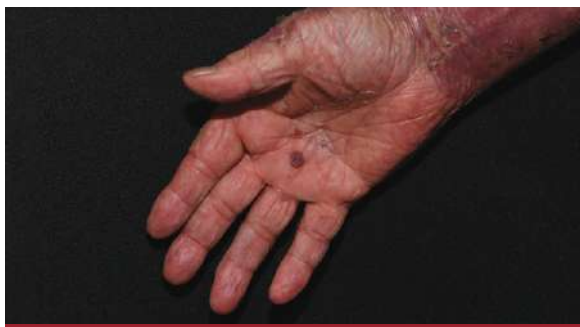

FOTO 4: Despegamiento ampollar de contenido hemático en la palma que alterna con erosiones.

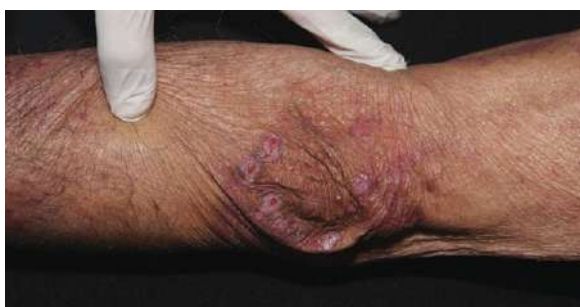

FOTO 5: Erosiones de fondo rojizo que se asientan sobre placas eritematosas en el codo.

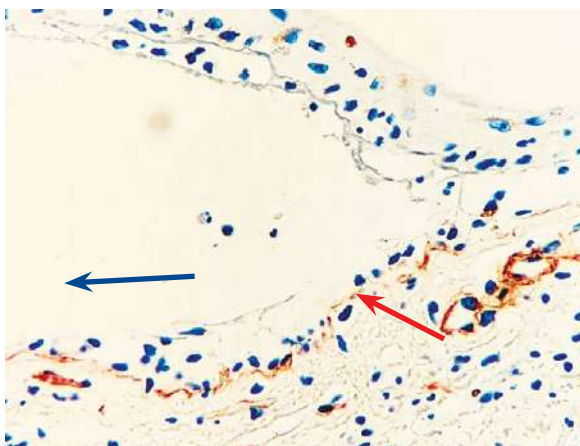


FOTO 6: Técnica de inmunohistoquímica con colágeno IV (40X). Flecha roja: colágeno IV marcado. Flecha azul: despegamiento ampollar por encima del colágeno IV.

que se generaría por un fenómeno de dispersión de epítomos^{6,10}.

Su clínica es heterogénea. Suele afectar el polo cefálico, el tronco y las extremidades. El compromiso de las palmas y las plantas es característico. Este hallazgo se observó en el caso clínico 2. Las mucosas se suelen afectar en un 50% de los casos y, de estas, la cavidad bucal es la implicada con mayor frecuencia^{2,3}. De los pacientes presentados, uno de ellos tenía compromiso de la mucosa genital.

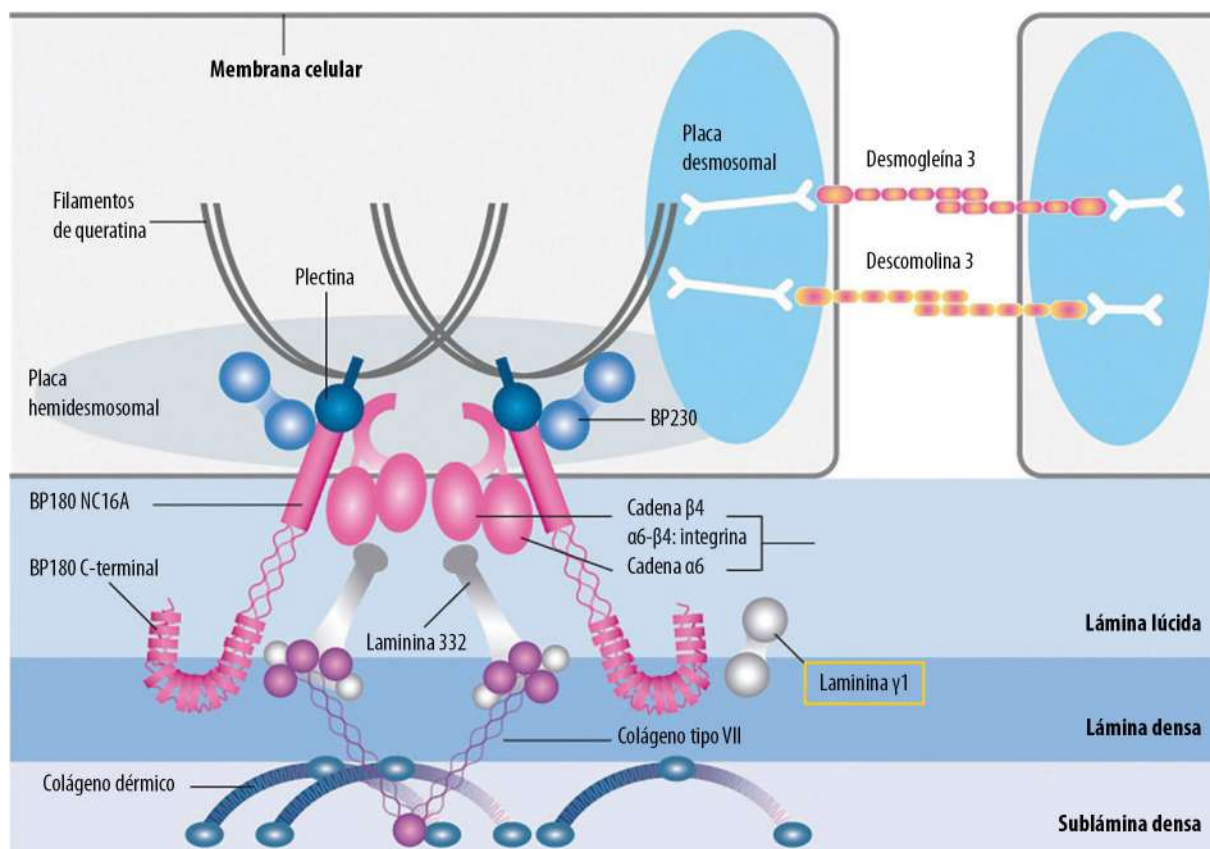


GRÁFICO 1: Zona de la membrana basal. Recuadro amarillo: ubicación de la laminina gamma-1 en la unión dermoepidérmica. Adaptado de referencia 11.

Con respecto a la HP, se evidencia despegamiento ampollar dermoepidérmico con infiltrado dérmico de neutrófilos o mixto, con neutrófilos y eosinófilos. En la IF con técnica de *salt-split*, se encuentran depósitos de IgG o C3 en la zona de la membrana basal, costado dérmico. El diagnóstico de certeza se realiza por *immunoblot*, técnica en la que el suero del paciente reacciona contra una proteína de 200 kDa³.

Su principal diagnóstico diferencial se plantea con el PA y la EAA. Mediante la IF con técnica de *salt-split* se puede diferenciar de la primera entidad, ya que esta presenta depósitos de inmunorreactantes en el lado epidérmico de la ampolla. Con respecto a la EAA, la manera de diferenciarla es más compleja, dado que comparten el mismo patrón de IF. La incorporación de las serologías por ELISA para colágeno VII permite orientar el diagnóstico hacia la EAA. Sin embargo, la sensibilidad para este antígeno varía entre 54% y 100%, lo cual genera falsos negativos¹¹. Si bien se han creado técnicas por ELISA para detectar la laminina gamma-1, esta tiene baja sensibilidad y no se encuentra disponible en Argentina. El diagnóstico de certeza se logra con la técnica de *immunoblot*^{4,12}.

La inmunohistoquímica con colágeno IV es una

técnica sencilla que permite diferenciar ambas entidades. Se realiza en una biopsia de piel de una ampolla fijada en parafina. Este colágeno se encuentra en la lámina densa de la unión dermoepidérmica. Al poder marcarlo, se puede determinar si el despegamiento ampollar se encuentra por encima de este como en el penfigoide anti-p200 o por debajo como en la EAA^{3,4}.

Como es una enfermedad muy poco diagnosticada, no hay un tratamiento estandarizado. En un artículo de revisión realizado en Israel y Estados Unidos, que incluyó a 92 pacientes con esta entidad, se estableció que el mejor esquema terapéutico es la combinación de corticosteroides sistémicos en dosis de 0,8-1 mg/kg/día y dapsona. Sin embargo, también se describieron pacientes tratados, con buenos resultados, con otros fármacos que inhiben la migración de polimorfonucleares (como minociclina o colchicina) o inmunosupresores⁷.

Se presentan los dos primeros casos probables de penfigoide anti-p200 diagnosticados en Argentina a través de esta novedosa técnica de inmunohistoquímica con colágeno IV, complementaria a los otros pilares diagnósticos.

Se destaca la ventaja de que el procesamiento se realiza en tacos de biopsia, lo que permite el diagnóstico retrospectivo.

BIBLIOGRAFÍA

1. Kridin K, Ahmed AR. Anti-p200 Pemphigoid: a systematic review. *Front Immunol*. 2019;10:2466.
2. Goletz S, Hashimoto T, Zillikens D, Schmidt E. Anti-p200 pemphigoid. *J Am Acad Dermatol*. 2014;71:185-191.
3. Meijer JM, Diercks GFH, Schmidt E, Pas HH, et al. Laboratory diagnosis and clinical profile of anti-p200 pemphigoid. *JAMA Dermatol*. 2016;152:897-904.
4. García-Díez I, Martínez-Escala ME, Ishii N, Hashimoto T, et al. Descripción de 2 casos de penfigoide anti-p200. Utilidad de una técnica inmunohistoquímica sencilla en el diagnóstico diferencial con otras enfermedades ampollas autoinmunes. *Actas Dermosifiliogr*. 2017;108:1-5.
5. Zillikens D, Kawahara Y, Ishiko A, Shimizu H, et al. A novel subepidermal blistering disease with autoantibodies to a 200-kDa antigen of the basement membrane zone. *J Invest Dermatol*. 1996;106:1333-1338.
6. Dainichi T, Koga H, Tsuji T, Ishii N, et al. From anti-p200 pemphigoid to anti-laminin gamma1 pemphigoid. *J Dermatol*. 2010;37:231-238.
7. Laufer-Britva R, Amber KT, Cohen AD, Kridin K. Treatment and clinical outcomes in anti-p200 pemphigoid: a systematic review. *J Eur Acad Dermatol Venereol*. 2020;34:465-472.
8. Koga H, Ishii N, Dainichi T, Tsuruta D, et al. An attempt to develop mouse model for anti-laminin gamma 1 pemphigoid. *J Dermatol Sci*. 2013;70:108-115.
9. Vafia K, Groth S, Beckmann T, Hirose M, et al. Pathogenicity of autoantibodies in anti-p200 pemphigoid. *PLoS One*. 2012;7:e41769.
10. Ansai S, Hashizume S, Kawana S, Tateishi C, et al. Case of anti-laminin gamma-1 pemphigoid with antibody against C-terminal domain of BP180 in a patient with psoriasis vulgaris. *J Dermatol*. 2014;41:1031-1033.
11. Candiz ME. Serologías por ELISA. En: Forero O, Candiz ME, Olivares L. Dermatitis ampollares autoinmunes: haga su diagnóstico. Ciudad Autónoma de Buenos Aires: *Journal* 2021;41-49.
12. Rasheed VS. Anti-p200 pemphigoid: A review. *Sex Transm Dis*. 2021;1-6.

PERLAS

Federico Pastore

Médico Dermatólogo y Legista.

Médico de Planta de Dermatología, Hospital Dr. Enrique Tornú.

Jefe del Servicio de Dermatología, Instituto César Milstein, Ciudad Autónoma de Buenos Aires, Argentina



ABUSO DE ALCOHOL Y RESPUESTA AL TRATAMIENTO EN PSORIASIS

El éxito terapéutico de los tratamientos para la psoriasis depende de diferentes factores.

Se evaluaron distintos esquemas de tratamiento en pacientes con psoriasis moderada a severa: tópicos, sistémicos no biológicos (terapias convencionales) y terapias biológicas, y se los relacionó con el consumo de alcohol.

El estudio demostró que el abuso de alcohol y la obesidad, entre otros factores, se asocian a una menor tasa de respuesta terapéutica a los tratamientos convencionales para la psoriasis.

El asesoramiento sobre estilos de vida saludable y el abuso de alcohol deben ser parte del enfoque integral del tratamiento para la psoriasis.

Iskandar IYK, Lunt M, Thorneloe RJ, Cordingley L, et al. Patients who misuse alcohol have poorer responses to systemic treatments for psoriasis. *Br J Dermatol*. 2021;185:e179-e198.

RIESGO DE TROMBOEMBOLISMO VENOSO Y ARTERIOPATÍA PERIFÉRICA EN PACIENTES CON PSORIASIS

La activación del sistema inmune genera una inflamación crónica. Esto tiene un rol fundamental

en el desarrollo de la enfermedad tromboembólica venosa y la arteriopatía periférica en los pacientes con psoriasis.

Se demostró la existencia de un aumento del riesgo relativo de desarrollar enfermedad venosa tromboembólica y arteriopatía periférica en pacientes con psoriasis, especialmente en el subgrupo con artritis psoriásica, y en el sexo femenino.

Los factores de riesgo -obesidad, sedentarismo, tabaquismo, enfermedad varicosa, entre otros- deben identificarse y corregirse en estos pacientes a fin de minimizar los riesgos de sufrir un evento cardiovascular.

Chen TL, Lee LL, Huang HK, Wang JH, et al. Association of psoriasis with incident venous thromboembolism and peripheral vascular disease: a systematic review and meta-analysis. *JAMA Dermatol*. 2022;158:59-67.

TRATAMIENTO DEL FENÓMENO DE RAYNAUD PRIMARIO Y SECUNDARIO EN ADOLESCENTES CON TOXINA BOTULÍNICA

El fenómeno de Raynaud (FR) es un síndrome clínico caracterizado por episodios recurrentes de vasoespasmo, desencadenados por frío o estrés emocional, entre otras causas. Produce un cambio de coloración asociado a dolor, entumecimiento y sensación de

hormigueo en la piel de las extremidades.

Se clasifica como primario (el 80% de los casos) y secundario (cuando se asocia a otras enfermedades, principalmente las del colágeno).

Existen múltiples tratamientos con resultados variables, sin haber hasta el momento tratamientos protocolizados en niños y adolescentes.

Diversos estudios demostraron la eficacia y seguridad de la toxina botulínica A (TBA) como tratamiento para los fenómenos vasoespásticos relacionados al FR en pacientes adultos.

Este estudio evaluó la eficacia de la aplicación de la TBA en pacientes adolescentes. Como resultado, la mayoría tuvo mejoría de su cuadro clínico con disminución del dolor y menor sensibilidad al frío, entre otros beneficios.

La TBA es una alternativa útil y segura para el tratamiento del FR en pacientes adolescentes.

Quintana Castanedo L, Feito Rodríguez M, et al. Botulinum toxin a treatment for primary and secondary Raynaud's phenomenon in teenagers. *Dermatol Surg*. 2021;47:61-64.