

# Penfigoide de las mucosas a lo largo de los años en nuestro Servicio

## Mucous membrane pemphigoid through the years in our Department

Lola Kuperman Wilder<sup>1</sup>, María Paz Bordón<sup>2</sup>, Antonella María Cilio<sup>1</sup>, Luciana Cabral Campana<sup>3</sup>, Martín Berra<sup>4</sup>, Mónica Di Milia<sup>5</sup>, Cinthia Dickson<sup>5</sup> y Marcelo Label<sup>6</sup>

### RESUMEN

**Introducción:** el penfigoide de las mucosas (PM), antes llamado mucoso, cicatrizal o mucosinequante, representa un grupo heterogéneo de enfermedades ampollares autoinmunes inflamatorias crónicas que comprometen las mucosas o la piel, con tendencia a dejar secuelas cicatrizales.

Existen autoanticuerpos contra distintos componentes de la zona de la membrana basal (BPAG1, BPAG2, integrina  $\alpha 6\beta 4$ , laminina 332, colágeno VII, entre otros), por lo que la inmunofluorescencia directa (IFD) es de suma importancia, así como la clínica, para su diagnóstico.

**Objetivo:** realizar una revisión de los casos de PM diagnosticados durante un período de 24 años (enero de 1997- marzo de 2021) en el Sector de Enfermedades Ampollares del Hospital Ramos Mejía para determinar la epidemiología, la clínica y la terapéutica de esta enfermedad.

**Diseño:** estudio retrospectivo descriptivo y observacional, en el que se analizaron las características clínicas e inmunopatológicas de 34 pacientes con diagnóstico de PM atendidos en el Servicio de Dermatología del Hospital Ramos Mejía desde enero de 1997 hasta marzo de 2021.

**Materiales y métodos:** mediante las historias clínicas y los registros iconográficos, se evaluaron las siguientes variables: prevalencia del diagnóstico de PM en los pacientes atendidos en el Sector, sexo, edad, antecedentes personales, mucosas afectadas, tiempo de evolución hasta el diagnóstico, hallazgos en la IFD, seguimiento clínico y tratamientos instaurados.

**Resultados:** se estudió la evolución clínica de 34 pacientes diagnosticados con PM (5,3% del total de pacientes evaluados en el Sector de Patologías Ampollares). El sexo más afectado fue el femenino y la edad promedio en el momento del diagnóstico fue de 64 años. El 70,6% de los pacientes presentaron comorbilidades asociadas como hipertensión e hipotiroidismo. La mayoría refirió algún evento emocional como factor desencadenante. El sitio más comprometido fue la mucosa ocular y la cavidad oral fue la segunda en frecuencia. El tiempo de evolución promedio hasta el momento del diagnóstico fue de 4 años y 11 meses. El hallazgo más frecuente en la IFD fue la IgG lineal. El 17,6% de los pacientes interrumpieron el seguimiento clínico. El tratamiento más utilizado fue el mofetil micofenolato, con el que se obtuvo buena respuesta terapéutica.

**Conclusiones:** el PM es una enfermedad autoinmune infrecuente que compromete las mucosas y, ocasionalmente, la piel. En este estudio, se observó que la principal mucosa afectada fue la conjuntival, a diferencia de lo referido en la bibliografía internacional dermatológica. El diagnóstico interdisciplinario temprano es fundamental para evitar las secuelas irreversibles.

**Palabras clave:** penfigoide de las mucosas, penfigoide cicatrizal, penfigoide ocular.

Dermatol Argent. 2021;27(4): 155-160

<sup>1</sup> Residente de Dermatología

<sup>2</sup> Cursista de Dermatología

<sup>3</sup> Médica de Planta

<sup>4</sup> Médico Oftalmólogo, Sección Trasplante de Córnea\*

<sup>5</sup> Médica del Equipo, Sector de Enfermedades Ampollares

<sup>6</sup> Médico de Planta, Sector de Enfermedades Ampollares. Docente Autorizado de la Universidad de Buenos Aires  
Hospital General de Agudos Dr. José María Ramos Mejía, Ciudad Autónoma de Buenos Aires, Argentina

\* Hospital Oftalmológico Dr. Pedro Lagleyze, Ciudad Autónoma de Buenos Aires, Argentina

Contacto de la autora: Lola Kuperman Wilder

E-mail: drakuperman@gmail.com

Fecha de trabajo recibido: 12/10/2021

Fecha de trabajo aceptado: 11/11/2021

Conflicto de interés: los autores declaran que no existe conflicto de interés.

## ABSTRACT

**Introduction:** mucous membrane pemphigoid (MMP), also known as benign mucous membrane pemphigoid, cicatricial or mucosynechial pemphigoid, belongs to an heterogeneous group of chronic inflammatory autoimmune blistering diseases, which involves the mucous membranes (oral, ocular, pharyngeal, nasal, esophageal, laryngeal and anogenital) and/ or skin with tendency to scar formation.

There are autoantibodies against different components of the basement membrane zone (BPAG 1- BPAG2, Integrin  $\alpha 6\beta 4$ , Laminin 332, Col VII, among others). The direct immunofluorescence (DIF) will be of paramount importance, as well as the clinical diagnosis.

**Objective:** review the cases diagnosed with mucous membrane pemphigoid for 24 years (January 1997- March 2021) in the Blistering Disease Clinic at the Dermatology Department at the Ramos Mejia Hospital to establish the epidemiologic, clinic presentation and available treatments in this pathology.

**Design:** retrospective descriptive and observational study of the clinical and immunopathological characteristics of 34 patients with MMP that were treated at the Blistering Disease Clinic at the Dermatology Department at the Ramos Mejia Hospital between January 1997 and March 2021.

**Materials and methods:** though the medical histories and the photographic registries, we evaluated the following variables: prevalence of MMP within the patients that came to consult at the

Blistering Disease Clinic at the Dermatology Department, sex, age, personal history, the affected mucous, evolution time until the diagnosis, direct immunofluorescence findings, clinical follow-ups and treatments.

**Results:** we studied the clinical evolution of 34 patients diagnosed with MMP at our institution (5.3% from the total of patients at the Blistering Disease Clinic). The most affected gender was female and the average age at diagnosis was 64 years. 70.6% presented comorbidities such as hypertension and hypothyroidism. Most of our patients referred an emotional triggering event. The most affected membrane mucous was the ocular one and the oral was the second one. The delay in diagnosis was 4 years and 11 months. Linear deposits of IgG was the most frequent result in the direct immunofluorescence. 17.6% did not continue clinical follow-up. Mycophenolate mofetil was the most used drug with a good therapeutic response.

**Conclusions:** MMP is a rare autoimmune disease that affects mucous membrane and occasionally the skin. In this study, the ocular involvement was the most frequent one, differing with the international reports. The early interdisciplinary diagnosis is essential to avoid irreversible sequelae.

**Key words:** mucous membrane pemphigoid, cicatricial pemphigoid, ocular pemphigoid.

Dermatol Argent. 2021;27(4): 155-160

## INTRODUCCIÓN

El penfigoide de las mucosas (PM) —antes llamado mucoso, cicatrizal o mucosinequial— representa un grupo heterogéneo de enfermedades ampollares autoinmunes inflamatorias crónicas, que comprometen principalmente las mucosas (oral, ocular, faríngea, nasal, esofágica, laríngea y anogenital) y, con menor frecuencia, la piel, con tendencia a la formación de cicatrices<sup>1,2</sup>.

Es una entidad poco frecuente que afecta a 1 a 5 personas por millón de habitantes. Dos veces más común en las mujeres, suele aparecer entre la sexta y la octava década de la vida, aunque puede observarse también en pacientes más jóvenes<sup>1,3-5</sup>.

Su patogenia no está totalmente esclarecida. Se iden-

tificaron diversos componentes de la membrana basal como posibles autoantígenos: el BPAg2 (180 kDa o colágeno XVII), compartido con el penfigoide ampollar; la laminina 332; la integrina  $\alpha 6\beta 4$ , y el colágeno VII<sup>3,6,7</sup>. En los pacientes con compromiso ocular como única manifestación, se observó la presencia de anticuerpos IgG antiintegrina  $\beta 4$ <sup>3</sup>.

Ante la sospecha clínica, es necesario realizar el estudio histopatológico y la inmunofluorescencia directa (IFD) para arribar al diagnóstico<sup>7-9</sup>.

El objetivo de este trabajo fue determinar las características clínicas y epidemiológicas, y la respuesta terapéutica de los pacientes con PM atendidos en el Hospital Ramos Mejía desde 1997 hasta 2021.

## MATERIALES Y MÉTODOS

Se evaluaron 638 historias clínicas, de las cuales 34 correspondieron a pacientes con diagnóstico de PM que concurrieron a la institución desde enero de 1997 hasta marzo de 2021. Se incluyeron las personas de ambos sexos, mayores de 18 años, que presentaban clínica e IFD compatibles con esa afección. Las variables evaluadas fueron: prevalencia del diagnóstico de PM en los pacientes atendidos en el Sector de Enfermedades Ampollares, sexo, edad, antecedentes personales, mucosas afectadas, tiempo de evolución hasta el diagnóstico, hallazgos en la IFD, seguimiento clínico y tratamientos instaurados.

## RESULTADOS

En el Servicio de Dermatología, sector de Enfermedades Ampollares Autoinmunes, del Hospital Ramos Mejía, desde enero de 1997 hasta marzo de 2021, se arribó al diagnóstico de PM en 34 de 638 pacientes mediante la clínica y la IFD, es decir, en un 5,3% de los casos.

El 73,5% de los pacientes (25) fueron mujeres y el 26,4% (9), varones.

El promedio de edad fue de 64 años. El diagnóstico más temprano se realizó en una paciente de 24 años, en tanto que la paciente de mayor edad tenía 85 años. El 38,2% (13) de los participantes tenían entre 71 y 80 años, seguidos por el 32,4% (11), de entre 61 y 70 años. Un 8,8% (3) tenía entre 51 y 60 años, y otro 8,8% (3), entre 41 y 50 años. El 6% (2) pertenecía al rango etario de 31 a 40 años. El 2,9% (1) tenía entre 81 y 90 años, y el otro 2,9% correspondía a las edades comprendidas entre los 21 y los 30 años (1).

El 70,6% de los pacientes presentaban comorbilidades asociadas, de las cuales un 32,4% (11) correspondían a hipertensión arterial y un 11,7% (4) a hipotiroidismo, ambas patologías controladas y tratadas. El 41,1% (14) refirió un desencadenante emocional antes del desarrollo de la enfermedad y el 58,9% (20) negó haberlo tenido. Con respecto a los antecedentes familiares, solo un 5,9% (2) presentaba un familiar de primer grado con patología ampollar, de los cuales uno correspondía a PM y el otro a pénfigo vulgar. De quienes presentaron un desencadenante, en un 28,5% (4) este fue la muerte de un familiar cercano y en un 14,2% (2), un divorcio.

La principal mucosa afectada fue la ocular en el 85,29% (29) de los casos. De estos, en un 89,7% (26) fue la única manifestación clínica. El 10,3% (3) restante también presentó compromiso de la mucosa oral. La segunda mucosa afectada en frecuencia fue la oral, en el 23,5% del total de los pacientes (8). No

se halló afectación de otras mucosas descritas en la bibliografía<sup>1</sup>. Asimismo, en el 8,82% (3) de los participantes hubo una afectación cutánea concurrente.

El tiempo de evolución promedio hasta el momento del diagnóstico fue de 4 años y 11 meses. El diagnóstico más temprano –desde el inicio de los síntomas– fue a los 2 meses y el más tardío, a los 18 años. En los pacientes que solo presentaron compromiso de la conjuntiva, el diagnóstico se realizó a los 5 años y 5 meses, en promedio, y en aquellos con compromiso de la mucosa oral y de la conjuntiva, a los 6 años y 6 meses.

Con respecto a la IFD, el hallazgo más frecuente fue el anticuerpo IgG, seguido de IgA y luego la fracción 3 del complemento (C3), según la descripción de 25 IFD evaluadas. La disposición lineal fue la más evidenciada.

De los 34 pacientes evaluados, el 17,6% (6) interrumpió el seguimiento clínico por falta de adherencia a los controles pautados.

De los 28 pacientes que realizaron el seguimiento evolutivo y terapéutico, un 46,4% (13) recibió tratamiento con gotas oftálmicas (ciclosporina 1% dos veces por día y suero autólogo). De estos, un 23% (3) lo utilizó como único tratamiento y el 77% restante (10) requirió también tratamiento sistémico. Entre los inmunosupresores sistémicos, se usó en primer lugar el mofetil micofenolato (MMF), luego corticoterapia, metotrexato y ciclosporina.

El MMF se indicó en el 53% de los pacientes (15) en una dosis de 30 mg/kg/día. De estos, un 26,6% (4) lo utilizó como único tratamiento, un 53,3% (8) recibió de forma simultánea corticosteroides sistémicos en dosis de 0,5 mg/kg/día y un 20% (3), medicación tópica (mometasona 0,1%). Solo una de las pacientes debió suspender el MMF por presentar intolerancia digestiva como efecto adverso. En nuestra experiencia, el MMF es el fármaco de elección por la buena respuesta terapéutica de los pacientes y por su buen perfil de seguridad. Se realizó tratamiento con metilprednisona por vía oral en el 46% (13) de todos los pacientes tratados. De estos, en un 30% (4) se asoció medicación tópica y en un 70% (9) se añadió otro inmunosupresor sistémico de forma concomitante. De los pacientes con afectación ocular, el 85,1% (23) recibió medicación inmunosupresora sistémica y 6 de ellos debieron utilizar más de un fármaco sistémico. Solo el 14,9% (3) recibió tratamiento tópico oftálmico. De los pacientes con compromiso oral, el 71,5% (5) requirió medicación inmunosupresora sistémica y solo uno de ellos, más de un fármaco. El 28,5% (2) realizó únicamente tratamiento tópico oral (clobetasol 0,05% en orabase).

El seguimiento de los pacientes se efectuó de forma individualizada hasta obtener el control de la dermatosis y luego pauta cada 3 a 6 meses para la evaluación terapéutica. En el caso del PM con compromiso ocular, es necesario que la enfermedad esté inactiva a nivel ocular para suspender el tratamiento inmunosupresor. El seguimiento lo deben realizar en conjunto oftalmólogos y dermatólogos. Asimismo, el trabajo terapéutico sobre el desencadenante emocional fue fundamental para el control de la dermatosis.

## COMENTARIOS

El penfigoide de las mucosas es una enfermedad ampollar crónica infrecuente que puede tener gran repercusión en la calidad de vida. Un desencadenante autoinmune sería el responsable de la manifestación de la enfermedad, y si bien en diversas publicaciones se describen fármacos e infecciones, en los pacientes estudiados el estrés emocional es el principal desencadenante de distintas enfermedades ampollares, entre ellas, el PM<sup>1</sup>.

A diferencia de la bibliografía internacional dermatológica, que refiere la mucosa oral como primer sitio comprometido en el PM, la manifestación clínica más prevalente en nuestros pacientes fue la ocular (85,29%), principalmente en la conjuntiva<sup>2,3,5</sup>.

Clínicamente, la afectación de la mucosa ocular se presentó como conjuntivitis crónica cicatrizal, triquiiasis, acortamiento del fondo del saco conjuntival, simbléfaron (Foto 1), anquilobléfaron y queratinización de la superficie ocular (Fotos 2 y 3). La manifestación más frecuente fue el ojo seco, por alteraciones en la calidad y cantidad de la película lagrimal. Se utilizó la clasificación clínica de los estadios de Foster (Tabla 1)<sup>3,6,10</sup>.

Con respecto a la cavidad oral, la mucosa gingival fue la más comprometida. Las primeras etapas se caracterizaron por un edema blanquecino de la mucosa. Algunas de estas lesiones evolucionaron a erosiones y conformaron una gingivitis erosiva (Fotos 4 y 5). Asimismo, se observó afectación del paladar blando y de la mucosa yugal, donde las lesiones fueron un desafío terapéutico debido al traumatismo de los movimientos

masticatorios. En último lugar, se evidenció la afectación de los laterales de la lengua y el piso de la boca. Cabe destacar que cualquier sitio de la mucosa oral puede afectarse. Si bien se describe la formación de bridas cicatrizales de predominio en el fondo del surco gingival, no se hallaron en el examen físico de los pacientes estudiados<sup>1,3</sup>.

La presentación clínica cutánea más frecuente fue la formación de escasas ampollas tensas sobre piel sana, de tamaño pequeño a mediano, de predominio en el tronco superior. Al cicatrizar las lesiones, se observó a menudo la formación de quistes de *milium* (Foto 6)<sup>1,3</sup>.

Se decidió realizar una biopsia ocular en los pacientes cuya única presentación fue conjuntival, para lo cual se los derivó al Servicio de Oftalmología. La IFD evidenció un depósito lineal homogéneo de inmunorreagentes como IgG, IgA, IgM y C3 a lo largo de la membrana basal de la conjuntiva<sup>10-15</sup>.

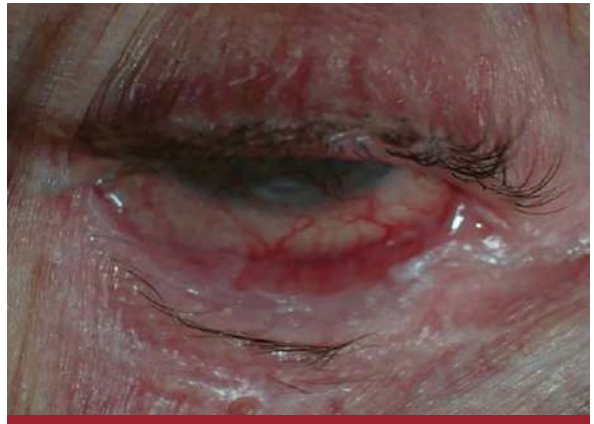Con respecto a la respuesta terapéutica, se evidenció una cicatrización cutánea en pocas semanas con hiperpigmentación residual en las zonas afectadas. A nivel ocular, el diagnóstico temprano permitió una mejoría en la fotofobia y el dolor conjuntival, con recuperación de la agudeza visual. En los estadios avanzados, fue difícil revertir la fibrosis, que en algunos pacientes condujo a la ceguera. La última zona en mejorar fue la cavidad bucal, donde las erosiones pueden persistir, sobre todo en la mucosa yugal, en la que hay un traumatismo constante causado por la masticación<sup>2,5,15</sup>.

En los pacientes que utilizaron en los primeros estadios el MMF asociado a gotas oftálmicas de ciclosporina, se logró revertir el cuadro con posterior mejora en la calidad de vida. En nuestra serie, el trabajo en conjunto con el oftalmólogo fue fundamental para arribar al diagnóstico y realizar el seguimiento adecuado<sup>2,5,6</sup>.


En conclusión, es necesaria la sospecha clínica temprana y el trabajo interdisciplinario cuando se realiza el diagnóstico de PM. Se destaca la importancia del seguimiento psicoemocional de los pacientes, ya que la enfermedad tiene alta morbilidad y suele estar precedida por un desencadenante de tipo emocional<sup>8,16</sup>.



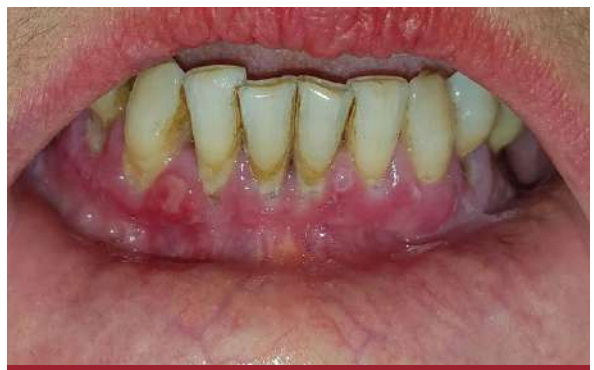**FOTO 1:** Simbléfaron en el canto externo del ojo izquierdo.



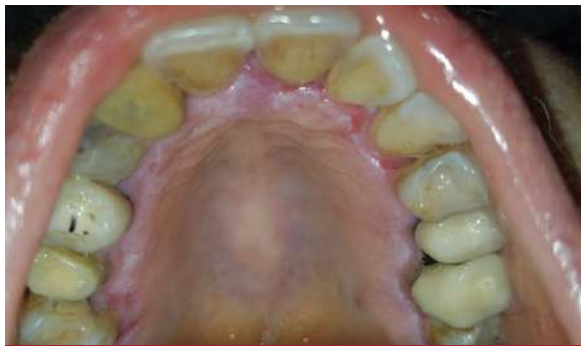**FOTO 2:** Inyección conjuntival, triquiasis y anquilobléfaron.



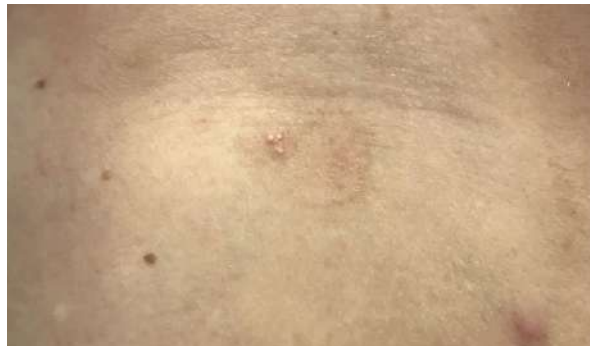**FOTO 3:** Anquilobléfaron bilateral en un paciente en plan de trasplante de córnea.



**FOTO 4:** Gingivitis erosiva con aspecto glaseado de la mucosa.



**FOTO 5:** Edema blanquecino de la mucosa. Se observa el aspecto glaseado característico.

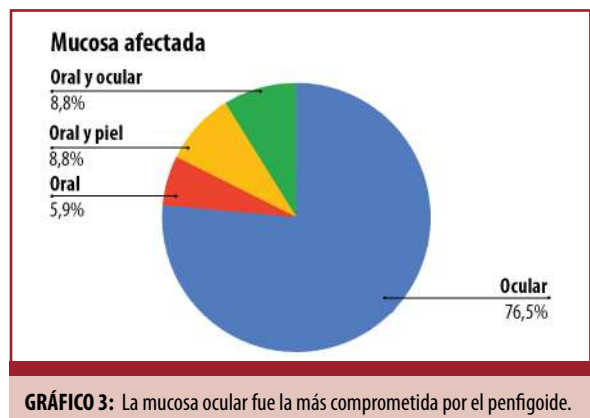
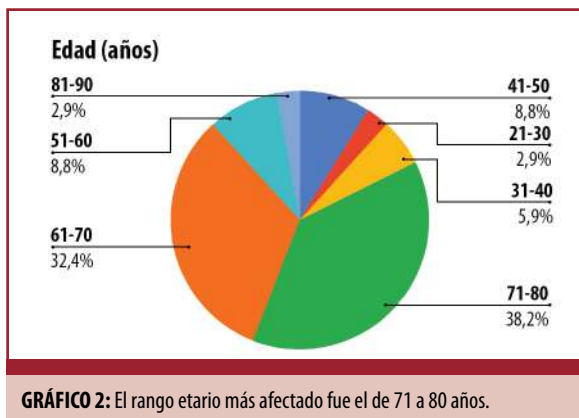
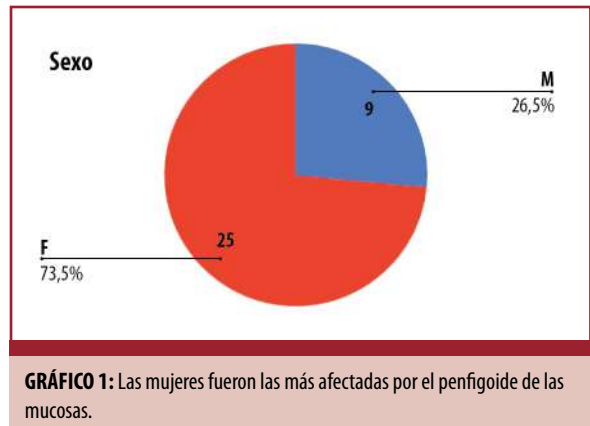


**FOTO 6:** Hiperpigmentación posinflamatoria en la zona donde antes hubo una ampolla. Se evidencian quistes de milium.



Estadio de Foster	Características
I	Fibrosis subepitelial e inflamación conjuntival
II	Retracción de la conjuntiva y acortamiento de los fórnicos
III	Formación de simbléfaron
IV	Formación de anquilobléfaron

**TABLA 1:** Estadios de Foster. Modificada de referencia 6.



## BIBLIOGRAFÍA

- Tula M. Penfigoide de las mucosas. *Dermatol Argent.* 2012;18:16-23.
- Giuli Santi C, Gripp AC, Roselino AM, Santana Mello D, et al. Consensus on the treatment of autoimmune bullous dermatosis: bullous pemphigoid, mucous membrane pemphigoid and epidermolysis bullosa acquisita - Brazilian Society of Dermatology. *An Bras Dermatol.* 2019;4:33-47.
- Broussard KC, Leung TG, Moradi A, Thorne JE, et al. Autoimmune bullous diseases with skin and eye involvement: cicatricial pemphigoid, pemphigus vulgaris and pemphigus paraneoplastica. *Clin Dermatol.* 2016;34:205-213.
- Lee J, Seiffert-Sinha K, Attwood K, Sinha AA. A Retrospective Study of Patient-Reported Data of Bullous Pemphigoid and Mucous Membrane Pemphigoid from a US-Based Registry. *Front Immunol.* 2019;10:2219.
- Madgar O, Baniel A, Yarom N, Glikson E, et al. Mucous membrane pemphigoid-otorhinolaryngological manifestations: a retrospective cohort study. *Eur Arch Otorhinolaryngol.* 2020;277:939-945.
- López Gamboa VR, Castaño MB, Videla I, Rossello VE, et al. Penfigoide cicatricial ocular. *Dermatol Argent.* 2018;24:128-132.
- Kamaguchi M, Iwata H. The diagnosis and blistering mechanisms of mucous membrane pemphigoid. *Front Immunol.* 2019;10:1-8.
- Buonavoglia A, Leone P, Dammacco R, Di Lernia G, et al. Pemphigus and mucous membrane pemphigoid: An update from diagnosis to therapy. *Autoimmun Rev.* 2019;18:349-358.
- Forero OL, Candiz ME, Fernández Bussy R, Dickson C, et al. Guías de manejo de penfigoide ampollar 2021 [en línea]. Publicación de la Sociedad Argentina de Dermatología, julio 2021;1(1). Disponible en: <https://sad.org.ar/wp-content/uploads/2021/09/Guias-de-manejo-de-PA.pdf> [Consultado septiembre 2021].
- Daluvoy MB, Valenzuela FA, Pérez VL. Mucous membrane pemphigoid. En: Mannis M, Holland E. *Cornea.* 5<sup>th</sup> ed. Londres: Elsevier; 2021:549-558.
- Anesi SD, Eggenschwiler L, Ferrara M, Artornsombudh P, et al. Reliability of conjunctival biopsy for diagnosis of ocular mucous membrane pemphigoid: redetermination of the standard for diagnosis and outcomes of previously biopsy-negative patients. *Ocul Immunol Inflamm.* 2020;4:1-8.
- Candiz ME, Forero O, Olivares L, Muñoz del Toro M, et al. Diagnóstico serológico de patologías ampollares autoinmunitarias. *Dermatol Argent.* 2018;24:177-184.
- Hong GH, Khan IR, Shifera AS, Chinwenwa O, et al. Incidence and clinical characteristics of ocular involvement in mucous membrane pemphigoid. *Ocul Immunol Inflamm.* 2019;27:821-825.
- Ali S, Kelly C, Challacombe SJ, Donaldson ANA, et al. Salivary IgA and IgG antibodies to bullous pemphigoid 180 noncollagenous domain 16a as diagnostic biomarkers in mucous membrane pemphigoid. *Br J Dermatol Suppl.* 2016;174:1022-1029.
- Chiganera EH, Albera P. Penfigoide ocular cicatricial: hallazgos de biopsia conjuntival y su relación con la inflamación y cicatrización ocular. *Rev Mex Oftalmol.* 2016;91:134-141.
- Patel MP, Jones VA, Murray TN, Amber KT. A Review Comparing International Guidelines for the Management of Bullous Pemphigoid, Pemphigoid Gestationis, Mucous Membrane Pemphigoid, and Epidermolysis Bullosa Acquisita. *Am J Clin Dermatol* 2020;21:557-565.