

Foliculitis pseudolinfomatosa de McNutt (localización nasal)

McNutt's pseudolymphomatous folliculitis (nasal located)

Hugo N. Cabrera¹, José G. Casas^{†2}, Elba Griffa³ y Corina Sorgentini⁴

RESUMEN

La foliculitis pseudolinfomatosa, descrita por McNutt en 1986, es una afección de etiología desconocida y poco frecuente, que simula un linfoma cutáneo tanto por su clínica como por su histología. Se presenta como una lesión nodular solitaria, eritematosa, de 0,5 hasta 3 cm, de crecimiento rápido, sobre todo en la cara, en personas de 40 a 60 años, con una histopatología caracterizada por un infiltrado lin-

focitario B y T perifolicular, y células dendríticas positivas en la inmunohistoquímica para S100 y CD1a. Su curso es benigno, muchas veces autolimitado. Se expone el caso de una paciente con una particular forma clínica de pseudolinfoma.

Palabras clave: pseudolinfoma, foliculitis.

Dermatol. Argent. 2021, 27 (3): 111-114

ABSTRACT

Pseudolymphomatous folliculitis, described by McNutt in 1986, is a non-frequent entity of unknown etiology that simulates a cutaneous lymphoma, both clinically and histologically. It shows as a solitary erythematous nodular lesion of 0.5 to 3 cm, with a rapid growth, mainly on the face, in people aged 40 to 60 years, and histopathology characterized by a perifollicular B and T lymphocytic infiltrate, and

positive dendritic cells for immunohistochemistry S100 and CD1a. Its course is benign, often self-limited. The case of a patient with a particular clinical form of pseudolymphoma is presented.

Key words: pseudolymphoma, folliculitis.

Dermatol. Argent. 2021, 27 (3): 111-114

¹ Profesor Emérito, Universidad de Buenos Aires

² Profesor Titular de Patología, Universidad de Buenos Aires

³ Médica Especialista en Dermatología

⁴ Médica Especialista en Dermatología

Ciudad Autónoma de Buenos Aires, Argentina

Contacto del autor: Hugo N. Cabrera

Email: hugocabrera20@yahoo.com

Fecha de trabajo recibido: 5/7/2021

Fecha de trabajo aceptado: 17/9/2021

Conflicto de interés: los autores declaran que no existe conflicto de interés.

CASO CLÍNICO

Una mujer de 44 años consultó por la presencia de una lesión nasal infiltrada, en ocasiones pruriginosa, de 1 cm de diámetro y 10 semanas de evolución. En el examen clínico se observaba una lesión nodular eritematosa, con puntos foliculares blanquecinos en la superficie (Foto 1). Inicialmente, se la trató con antisépticos (agua blanca del Codex diluida al tercio)

durante 10 días, sin observarse ninguna modificación, por lo que se decidió solicitar el estudio histológico. Se realizó una biopsia incisional con *punch* de 3 mm, cuyo resultado describió: epidermis atrófica; en la dermis, un infiltrado inflamatorio compuesto especialmente por linfocitos que penetran la pared del folículo piloso y desorganizan su estructura. Diagnóstico: foliculitis cróni-

ca. Con este informe, se resolvió realizar la destrucción de la lesión mediante radiofrecuencia. A los 3 meses del tratamiento, se constató una recidiva en el polo inferior de la cicatriz, de la cual se tomó nueva muestra con *punch* de 3 mm para su estudio histológico, el cual informó: denso infiltrado linfoide difuso con hiperplasia y dilatación de folículos pilosos, hiperplasia linfoide cutánea. Diagnóstico: linfocitoma cutis. Se inició tratamiento con infiltraciones intralesionales semanales de 0,02 ml de acetónido de triamcinolona 6 mg/ml. Requirió cuatro sesiones hasta lograr la involución total. Sin embargo, al año recidivó, por lo que se efectuó

la extirpación quirúrgica completa. El nuevo estudio histopatológico mostró una infiltración profusa de células linfoides en contacto con aparatos pilosebáceos alterados en su estructura y aumentados en número (Foto 2). La inmunohistoquímica reveló la presencia de un infiltrado celular mixto en la dermis, compuesto por linfocitos positivos para CD3 y CD20, y células dendríticas positivas para S100 y CD1a (Fotos 3 y 4).

Con estos hallazgos clínicos e histológicos, se llegó al diagnóstico de foliculitis pseudolinfomatosa de McNutt. La paciente no presentó nuevas recidivas en el seguimiento a los 10 años.




FOTO 1: Lesión inicial. Placa eritematosa con puntos foliculares en el dorso de la nariz.

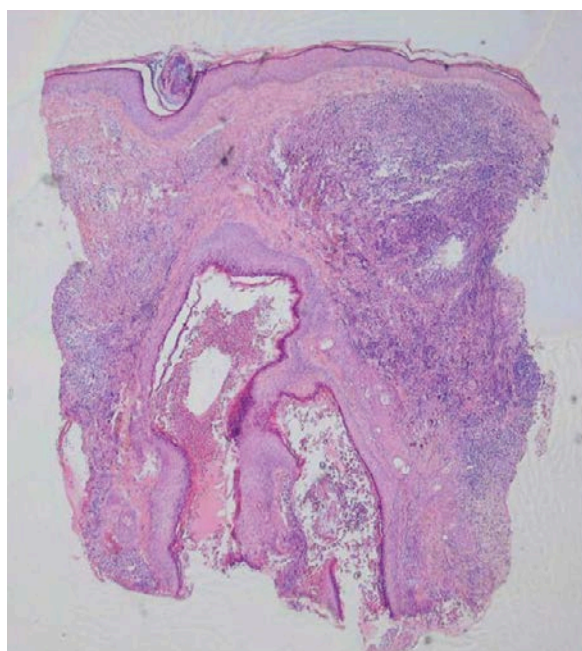


FOTO 2: Infiltrado de células linfoides, aparatos pilosebáceos alterados en su estructura y aumentados en número (HyE, 40X).

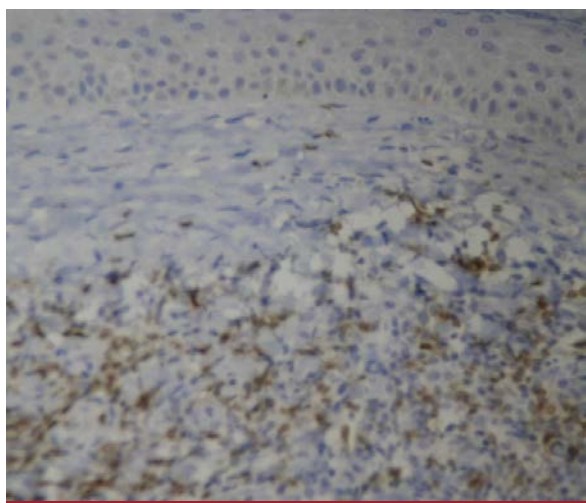


FOTO 3: Inmunomarcación CD3 positivo.

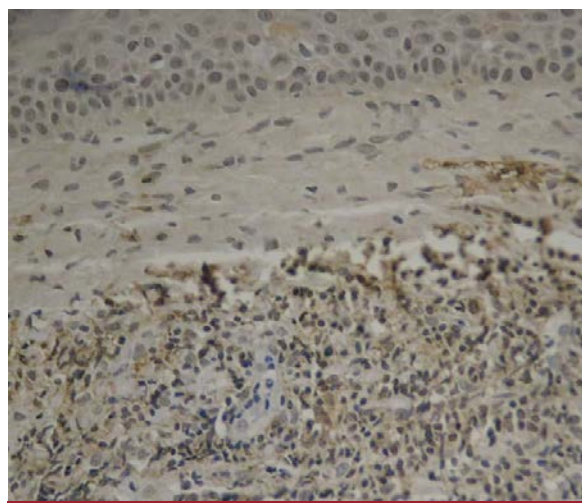


FOTO 4: Inmunomarcación CD20 positivo.

COMENTARIOS

La foliculitis pseudolinfomatosa es una afección rara, descrita por McNutt en 1986 como un cuadro cutáneo linfohistiocítico con características clinicopatológicas de afectación folicular, simulador de un linfoma¹. Se han publicado menos de 100 casos en la bibliografía. Se la incluye dentro de los pseudolinfomas cutáneos, un grupo heterogéneo de enfermedades linfoproliferativas reactivas benignas². Desde el punto de vista inmunológico, se los divide en general en pseudolinfomas de células B y de células T. Los primeros, a su vez, se diferencian entre los que tienen infiltrado en banda, que son los más frecuentes (exantema linfoide por fármacos, dermatitis de contacto linfomatoide, reticuloide actínico, sarna nodular, idiopáticos y clonales), y los que presentan infiltrado nodular (por medicamentos –anticonvulsivos– y por picadura de insectos).

Actualmente, se propone reclasificarlos según el genotipo, la histopatología, la clínica y la etiología. Se conforman así cuatro grupos: 1) pseudolinfomas nodulares; 2) pseudolinfomas simuladores de linfomas cutáneos de células T (LCCT); 3) otros pseudolinfomas T y 4) pseudolinfoma intravascular³.

De acuerdo con esta clasificación, se puede ubicar la afección de la paciente dentro del grupo de los pseudolinfomas nodulares con población celular mixta T y B.

La etiopatogenia no está bien establecida. En ocasiones, existe el antecedente de una picadura de insecto o de un traumatismo. Para algunos autores, es una variante de la rosácea; para otros, una reacción linfoide ante un antígeno del folículo piloso^{2,4}. *Demodex* no parece desempeñar aquí un papel fisiopatogénico.

Se presenta como una lesión asintomática solitaria, roja o violácea, cupuliforme o en forma de “domo”, de menos de 3 cm de diámetro, como en el caso analizado. Se localiza en la cara, especialmente en la nariz, las mejillas y los párpados; más rara vez, en el cuero cabelludo y el tronco⁴.

La dermatoscopia es inespecífica: se describen vasos arborescentes con puntos amarillos foliculares y perifoliculares, y también puntos rojos foliculares⁵.

La histopatología, refrendada en la paciente, es de una densa infiltración linfohistiocítica en la dermis superficial y profunda, pero que se ubica alrededor de las unidades pilosebáceas, con la distorsión arquitectural de estas y una eventual invasión folicular. Las paredes foliculares se ven agrandadas y deformadas irregularmente, con infiltrados de linfocitos⁶. Esta infiltración se asocia a una expresión de células dendríticas perifoliculares positivas para S100 y CD1a, sin reordenamiento genético clonal. Pueden observarse algunos linfocitos atípicos, y es habitual la hiperplasia o hipertrofia de los folículos pilosos, lo cual puede verse también en algunos linfomas cutáneos⁷. Los infiltrados linfocitarios suelen ser de tipo mixto, con predominio de células B o T, y bajo índice de proliferación. De modo excepcional, puede haber epidermotropismo o extensión del infiltrado hasta el tejido subcutáneo⁸.

El diagnóstico diferencial debe plantearse con los linfomas, en especial con la micosis fungoide foliculotrópica, aunque en general los linfomas presentan lesiones múltiples y no solitarias. Si bien en la foliculitis pseudolinfomatosa puede observarse una atipia citológica, la distribución de las células dendríticas positivas para S100 y CD1a alrededor de los folículos pilosos es característica y no se advierte en los linfomas cutáneos⁶.

La evolución es benigna, a veces autorresolutiva. También se describió la involución luego de la biopsia (fenómeno de Köebner inverso).

Se propone un tratamiento local como la infiltración con corticosteroides (triamcinolona), un tratamiento tópico con tacrolimus al 0,1% en ungüento o la extirpación quirúrgica. Cuando la respuesta no es suficiente por tratarse de lesiones múltiples, muy extendidas o residuales, se puede recurrir al tratamiento sistémico con metotrexato, ciclosporina o hidroxicloroquina⁹.

La enfermedad puede recidivar, como en el caso comentado.

Se sugiere el seguimiento de estos pacientes, ya que se observó que algunos pseudolinfomas pueden evolucionar hacia la malignidad¹⁰.

BIBLIOGRAFÍA

- McNutt NS. Cutaneous lymphohistiocytic infiltrates simulating malignant lymphoma. En: Murphy GF, Mihm MC (eds.). *Lymphoproliferative disorders of the skin*. Boston, Butterworths;1986:256-285.
- Granados-López SL, Tousaint-Caire S, Moreno Collados C, Brindis-Zabaleta M, et ál. Foliculitis pseudolinfomatosa. Estudio clinicopatológico e inmunohistoquímico de 19 casos y su diagnóstico diferencial. *Gac Med Mex*. 2014;150:232-241.
- Miteldorf C, Kempf W. Cutaneous pseudolymphomas. A review on the spectrum and a proposal for a new classification. *J Cutan Pathol*. 2020;47:76-97.
- Ruiz-Matta JM, Vásquez Ramírez M, Puebla Miranda M, Cuesta Mejías T, et ál. Foliculitis pseudolinfomatosa: reporte de caso. *Dermatología CMQ*. 2020;18:111-114.
- Fujimura T, Hidaka T, Hashimoto A, Aiba S. Dermoscopy findings of pseudolymphomatous folliculitis. *Case Rep Dermatol*. 2012;4:154-157.
- Arai E, Okubo H, Tsuchida T, Kitamura K, et ál. Pseudolymphomatous folliculitis. A clinicopathologic study of 15 cases of cutaneous pseudolymphoma with follicular invasion. *Am J Surg Pathol*. 1999;23:1313-1319.

7. Kazakov AV, Belousova IE, Kacerovska D, Sima R, et ál. Hyperplasia of hair follicles and other adnexal structures in cutaneous lymphoproliferative disorders: a study of 53 cases, including so-called pseudolymphomatous folliculitis and overt lymphomas. *Am J Surg. Pathol.* 2008;32:1468-1478.
8. Roque Quintana B, Peñate Y, Montenegro Dámaso T. Pseudolymphomatous folliculitis. *Dermatol Online J.* 2020 15;26:13030/qt85t3f8nw.
9. Gutte RM. Pseudolymphomatous folliculitis: a distinctive cutaneous lymphoid hyperplasia. *Indian J Dermatol.* 2013 Jul;58(4):278-80.
10. Salas J. Pseudolinfomas. Revisión del tema. *Dermatología CMQ.* 2006;4:122-125.