

Placa eritematodescamativa en el ángulo interno del ojo derecho

Scaling-erythematous plaque on the internal angle of the right eye

Malena Meilinger¹, Mariana Martínez², Ana Celeste Pereyra¹ y Cecilia Madeo⁴

¹ Médica Concurrente

² Médica Adscripta

⁴ Jefa a cargo del Servicio de Dermatología
Hospital General de Agudos Dr. Enrique Tornú, Ciudad Autónoma de Buenos Aires, Argentina

Contacto de la autora: Malena Meilinger

E-mail: malenaameilinger@gmail.com

Fecha de trabajo recibido: 9/3/2020

Fecha de trabajo aceptado: 27/10/2020

Conflicto de interés: las autoras declaran que no existe conflicto de interés.

Dermatol. Argent. 2020, 26 (3): 179-180

CASO CLÍNICO

Una mujer de 39 años, residente de una zona rural del Paraguay, con antecedentes de diabetes mellitus tipo 2, hipertensión arterial y mala adherencia al tratamiento, consultó por presentar una lesión dolorosa en el ángulo interno del ojo derecho, de 8 años de evolución.

En el examen físico se observó una placa eritematodescamativa con límites netos e irregulares, de 2 cm de diámetro, ubicada en el ángulo interno del ojo derecho, de consistencia duroelástica y con secreción purulenta central. La paciente tenía buen estado general, sin compromiso de las mucosas ni adenopatías (Foto 1).

Se realizó una biopsia en sacabocados de 3 mm, cuyo análisis anatomopatológico informó: epidermis acantomatosa y espongiiforme. En la dermis, denso infiltrado mononuclear con inclusiones redondeadas de 2-4 μm (Fotos 2 y 3). Mediante la técnica de Giemsa se evidenciaron granulaciones intracelulares (Foto 4). Los cultivos




FOTO 1: Placa eritematodescamativa en el ángulo interno del ojo derecho.

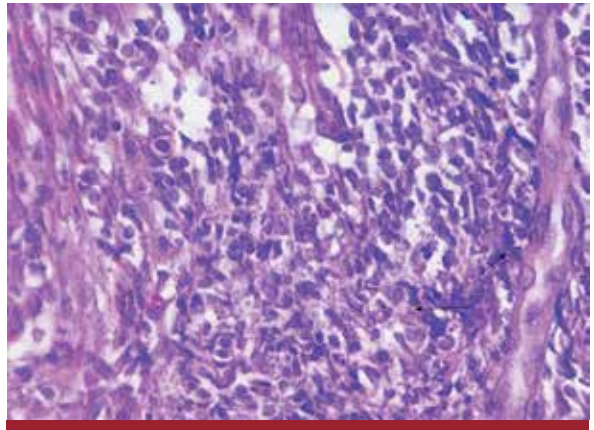


FOTO 3: En la dermis, histiocitos con citoplasma claro en los que se reconocen pequeños microorganismos (granulaciones) (HyE, 20X).

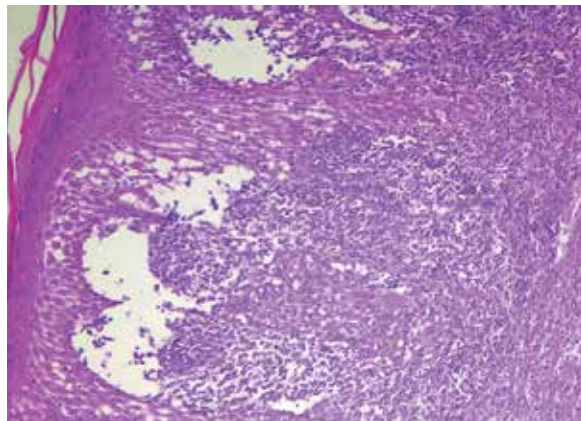


FOTO 2: Epidermis acantomatosa y espongiiforme. Dermis con denso infiltrado inflamatorio que invade la epidermis. Se observa un infiltrado de tipo mononuclear (HyE, 10X).

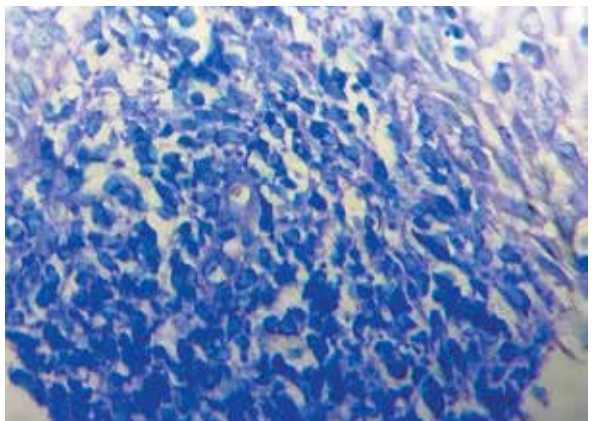


FOTO 4: Se observan granulaciones parasitarias intracelulares compatibles con amastigotes. Tinción de Giemsa.

fueron negativos (bacterias y hongos). Se efectuó una PCR, que mostró una banda positiva para *Leishmania braziliensis*.

En la evaluación interdisciplinaria realizada por los servicios de Oftalmología y Otorrinolaringología (fondo de ojo, rinoscopia y tomografía del macizo facial), no se encontraron hallazgos patológicos. Se solicitó un laboratorio completo en busca de alguna enfermedad predisponente, que fue normal.

DIAGNÓSTICO

Leishmaniasis cutánea localizada.

COMENTARIOS

La leishmaniasis es una enfermedad inflamatoria crónica que afecta la piel, las mucosas o las vísceras producida por un protozoo flagelado del género *Leishmania*. Se transmite mediante la picadura de flebotomos infectados (*Lutzomyia* en el Nuevo Mundo y *Phlebotomus* en el Viejo Mundo), cuyos reservorios son los animales vertebrados y, accidentalmente, el hombre^{1,2}.

La leishmaniasis es endémica en regiones tropicales y subtropicales de América, Asia, África y Europa. En la Argentina afecta las provincias de Salta, Tucumán, Chaco, Formosa, Santiago del Estero, Corrientes y Misiones³. Existen distintas formas clínicas según la interacción del hospedero y el parásito. Las más frecuentes son las formas cutánea, mucosa y visceral.

Forma cutánea: presenta un período de incubación de 2 semanas a 2 meses o más. La lesión inicial, casi siempre visible, asienta sobre zonas descubiertas, principalmente la cara y los miembros. El aspecto clínico de la lesión inicial es un tenue enrojecimiento circunscripto, pruriginoso, seguido de una leve infiltración papulosa con algunas excoriaciones por rasgado, que suele transformarse en una úlcera. La lesión

puede involucionar de manera espontánea o ser una infección latente. Su pronóstico es bueno.

Forma mucosa: luego de un tiempo variable de que la lesión primaria haya involucionado espontáneamente o con tratamiento, la mucosa oronasal suele infiltrarse, con pérdida de tejido y hasta la perforación del tabique nasal. El compromiso ocular y genital es raro. Presenta morbilidad según la mucosa afectada, pero suele resolverse con el tratamiento adecuado.

Forma visceral: con diseminación a los ganglios linfáticos, el bazo, el hígado y la médula ósea, es una infección oportunista común en los pacientes con alguna inmunodeficiencia. Se manifiesta con hepatoesplenomegalia, fiebre, anemia y algunas lesiones cutáneas. Tiene peor pronóstico que las anteriores⁴.

El diagnóstico se realiza a partir de los hallazgos clínicos sugestivos de leishmaniasis (desde leve enrojecimiento circunscripto, infiltración papulosa, ulceración) y de los estudios parasitológicos (frotis y cultivo), histopatológicos e inmunológicos (intradermorreacción de Montenegro, inmunofluorescencia indirecta y PCR)⁵.

El principal diagnóstico diferencial en la paciente del caso analizado fue el carcinoma basocelular superficial en placa, por su clínica y tiempo de evolución.

En cuanto al tratamiento, en la Argentina actualmente se emplea el esquema terapéutico sugerido por la Organización Mundial de la Salud (OMS)⁵.

Los fármacos de primera línea son los antimoniales pentavalentes. Ante la falta de antimoniato de meglumina en nuestro hospital, nos vimos obligados a utilizar fármacos de segunda línea^{6,7}. La paciente recibió anfotericina B liposomal, en dosis de 1 mg/kg/día (60 mg/día) durante 14 días, con remisión total de la lesión. Retornó a su país de origen sin regresar a los controles.

El caso presentado confirma la importancia de mantener una vigilancia activa, ya que nos encontramos en un área endémica.

BIBLIOGRAFÍA

- Samuelson J, Von Lichtenberg. Enfermedades infecciosas. En: Cortan R, Kumar V, Robbins S. *Patología estructural y funcional*. 5.ª ed. Interamericana, España, 1996:341-417.
- Bravo FG. Protozoos y helmintos. En: Bolognia JL, Schaffer JV, Cerroni L. *Dermatología*. 4.ª ed. Elsevier, España, 2019:1470-1499.
- Luna AM, Michelena MA, Fleming C, Arena G, et al. Leishmaniasis mucocutánea con afectación laríngea. *Med Cutan Iber Lat Am* 2012;40:154-157.
- Acosta AC, Restifo EJ. Apuntes sobre leishmaniasis, Actualización 2008. *Dermatol Argent* 2008;58:47-54.
- Lorenz AM, Guzmán de Meuli E, Andina A, Calle P, et al. Consenso sobre Leishmaniasis. *Sociedad Argentina de Dermatología* 2008;1-28.
- Navarro M, Vilata JJ, Requena C, Aliaga A. Leishmaniasis mucocutánea en un paciente infectado con el VIH. *Actas Dermosifil* 2000;91:404-407.
- Tracy J, Webster J. Fármacos usados en la quimioterapia de infecciones causadas por protozoos: tripanosomiasis, leishmaniasis, amebiasis, giardiasis, tricomoniasis y otras infecciones por protozoos. En: Hardman J, Limbird L, Molinoff P, Ruddon, et al. *Las bases farmacológicas de la terapéutica*. 9.ª ed. México, Interamericana, 1996;1050-1067.