

# Eritema y edema persistente del tercio superior del rostro

## Persistent erythema and edema of the upper third of the face

Mario A. Marini<sup>1</sup>, Laura Remorino<sup>2</sup>, Alejandro Malbrán<sup>3</sup>, Diego Fernández<sup>4</sup>, José G. Casas<sup>5</sup>

### Caso clínico

Se presenta una paciente de 62 años, oriunda del sur de la provincia de Buenos Aires, sin antecedentes de relevancia, que comenzó hace 3 años con episodios de eritema y edema asintomáticos de párpados en forma transitoria y recurrente. Con el transcurso del tiempo el edema se hizo más evidente y persistente, sin desaparecer por completo entre los brotes. Actualmente se observa edema duro, no depresible, la piel de los párpados está abollonada, engrosada y paquidérmica, y blefaroptosis (**Foto 1**). La paciente no refiere síntomas asociados, pero describe una constante variación del edema. Ha usado múltiples tratamientos tópicos, especialmente corticoides, sin mejoría del cuadro. Se realizan 2 biopsias que informan vasodilatación y edema superficial, con leve infiltración perivascular. Además existen organismos con caracteres de *Demodex* (**Foto 2**). Se realizaron pruebas epicutáneas con parches para descartar contactantes y tuvo reacción +++ al níquel. Los exámenes de laboratorio son normales. Se indica tratamiento con drenaje linfático, pimecrolimus local y dieta con bajo contenido en níquel, y se instruye sobre los objetos que pueden contener níquel en su composición para evitar su manipuleo. En los meses siguientes se notó menor edema y mayor confort (**Foto 3**).

Dermatol Argent 2009;15(2):148-150.

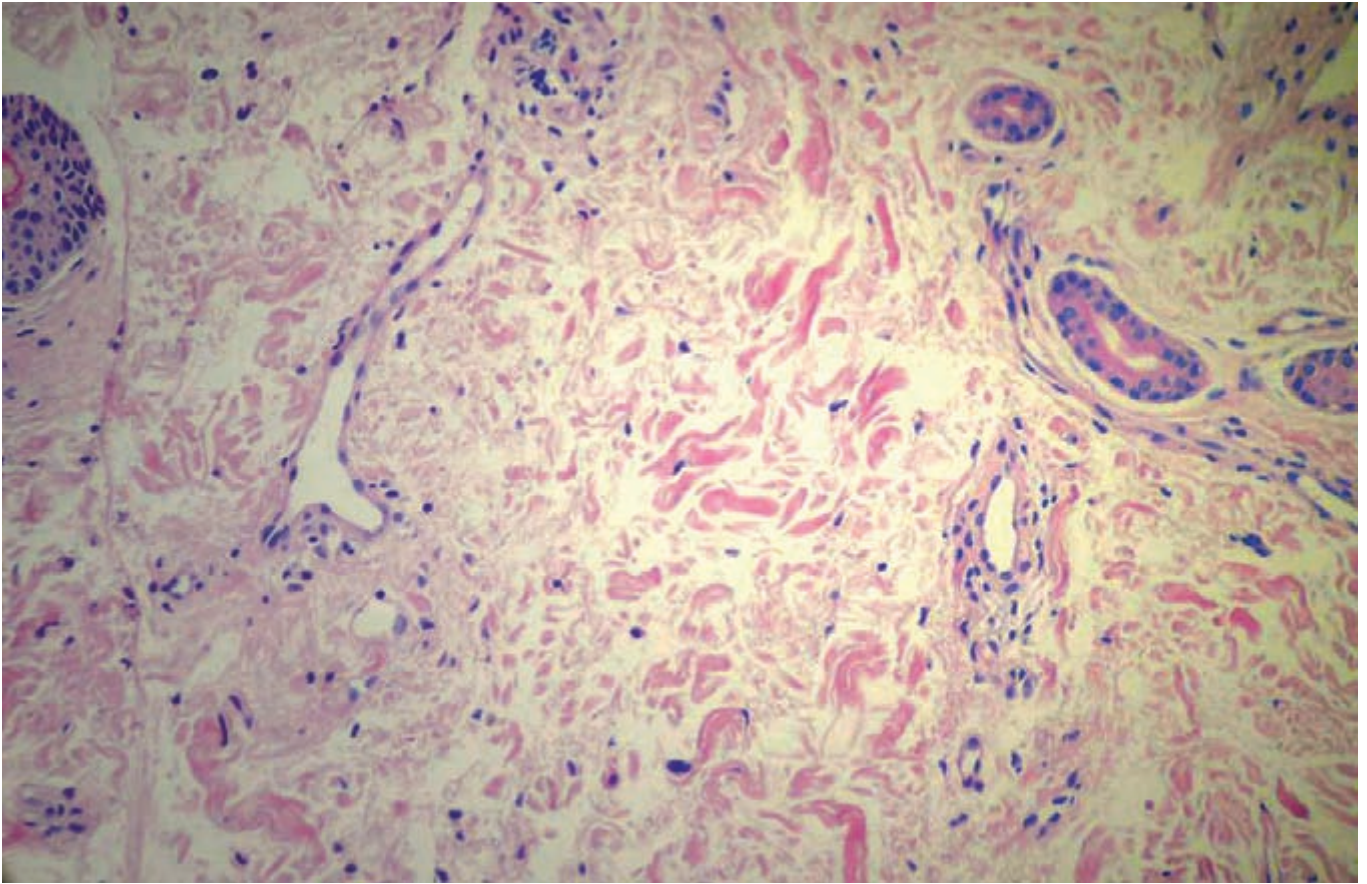
*Foto 1. Edema duro, no depresible. La piel de los párpados está abollonada, engrosada y paquidérmica y logra cerrar el ángulo de apertura palpebral.*

Fecha de recepción: 4/3/09 | Fecha de aprobación: 5/3/09

1. Jefe del Servicio de Dermatología del Hospital Británico de Buenos Aires y Profesor Titular de Dermatología (UBA).
2. Médica dermatóloga. Staff del Servicio de Dermatología del Hospital Británico de Buenos Aires.
3. Jefe de Servicio de Inmunología y Alergia del Hospital Británico de Buenos Aires.
4. Médico alergista. Staff del Servicio de Inmunología y Alergia del Hospital Británico de Buenos Aires.
5. Servicio de Patología del Hospital Británico de Buenos Aires. Profesor Titular Consulto de Patología (UBA).

### Correspondencia

Mario A. Marini. José Bonifacio 634 (1424). Ciudad Autónoma de Buenos Aires-Rep. Argentina E mail: marini@fibertel.com.ar



**Foto 2.** Histopatología. Vasodilatación y edema superficial, con leve infiltración perivascular. Además existen organismos con caracteres de Demodex.

**Foto 3.** (Vista de ojos de cerca). Menor edema y mayor confort.

**Diagnóstico:** morbus Morbihan

## Comentario

La primera descripción de la entidad fue realizada por Robert Degos en 1957 como "eritema y edema facial crónico". Con posterioridad, Laugier la denominó *morbus Morbihan*, al tomar como referencia el distrito de Francia llamado Brittany, de donde era oriundo el paciente de Degos.<sup>1</sup>

El cuadro se caracteriza por brotes recurrentes de edema y eritema del área central y superior de la cara, seguido por un engrosamiento fibrótico persistente (edema duro). Comienza con un período de estado caracterizado por exacerbaciones y remisiones antes de hacerse crónico y estable, momento en donde el edema no remite.<sup>2</sup>

El sistema linfático cutáneo juega un rol importante en la patogenia de la enfermedad. Existiría una precondition para el desarrollo del morbus Morbihan y necesitaría factores irritantes que gatillen repetidamente una inflamación y atraigan un gran flujo linfático local que exceda la capacidad de drenaje; entonces, el edema transitorio con el tiempo se haría persistente.<sup>3</sup> Habría una predisposición individual dada por alteración local del drenaje linfático normal con enlentecimiento de la circulación o estasis linfático y daño de los vasos. La inflamación puede ser mínima, pero debe repetirse en el tiempo para desarrollar el linfedema. El mecanismo es similar al linfedema de la insuficiencia venosa de miembros inferiores que aparece tras repetidas celulitis o erisipelas.<sup>4</sup>

Desde el punto de vista clínico se observa un edema duro, no depresible del tercio superior de la cara. Se localiza en frente, entrecejo, párpados, dorso de nariz y mejillas. Es asintomático aunque puede comprometer secundariamente el campo visual por el estrechamiento y rigidez de los párpados. Los exámenes de laboratorio sanguíneo suelen estar normales.<sup>5</sup>

La histopatología es poco característica. Se observa un proceso inflamatorio con edema e infiltrado linfomonocitario con mastocitos y granuloma no caseoso.

Actualmente varias entidades podrían agruparse bajo la denominación de *edema sólido facial persistente*, descrito en 1966 por Carney. Dentro de esta entidad se concentran todos aquellos edemas de la mitad superior de la cara que tienen clínica e histopatología en común. El linfedema de la rosácea, tiene como antecedentes pápulas, pústulas y telangiectasias; el linfedema por acné, característico en varones jóvenes con historia de acné leve a moderado de larga data;<sup>4</sup> la enfermedad de Morbihan se atribuye a una urticaria por contacto inmunológica a la que se le suma inflamación y una alteración a nivel de la circulación linfática.<sup>5</sup> El diagnóstico se basa en el aspecto clínico y por descarte de otras patologías que constituyen los diagnósticos diferenciales, como el síndrome de Melkenson-Rosenthal, angioede-

ma, dermatofitosis, lupus eritematoso sistémico, dermatitis atópica crónica, queilitis granulomatosa de Miescher, lepra lepromatosa, sarcoidosis o dermatitis por contacto crónica. Se tiende a rotular el cuadro como *morbus Morbihan* cuando obedece a una alergia o urticaria por contacto y *edema sólido facial persistente* cuando es secundario a otras dermatosis; su distinción es importante por la implicancia terapéutica.<sup>6,7</sup>

La propuesta terapéutica para la enfermedad de Morbihan se basa en evitar el contactante detectado, el uso de antihistamínicos y el drenaje linfático manual. Otras terapéuticas están dirigidas a las causas del edema persistente como en el caso del acné y la rosácea. La prescripción temprana de isotretinoína oral reduce el edema y evita su persistencia. Otros tratamientos son ketotifeno, clofazimine, talidomida y blefaroplastia con láser CO<sub>2</sub>, con éxito relativo.<sup>8,9</sup>

Para nuestra paciente elegimos el pimecrolimus, aunque no se encuentra referencia de su indicación en otros casos publicados, ya que inhibe las reacciones inmunológicas dependientes de la calcineurina. Afecta a los linfocitos colaboradores T (Th1) que producen IFN- $\gamma$  y citoquinas Th2, entre ellas IL-4 e IL-10. Inhibe la liberación de histamina inducida por IgE en células cebadas y basófilos. Estas propiedades explican el beneficio que se observa con este agente en pacientes con dermatitis inflamatorias y alérgicas.

## Referencias

1. Degos R, Civatte J, Beuve-Mery M. Nouveau cas d'oedeme erythemateux facial chronique. Bull Soc Fr Dermatol Syph 1973;80:257.
2. Laugier P, Gilardi S. Loeddeme erythemateux facial superieure (Degos). Ann Dermatol Venereol 1981;108:507-513.
3. Wohlrab J, Lueftl M, Marsch W. Persistent erythema and edema of the midthird and upper aspect of the face (morbus Morbihan): Evidence of hidden immunologic contact urticaria and impaired lymphatic drainage. J Am Acad Dermatol 2005;52:595-602.
4. Simental Lara F, Arellano Mendoza I, Mercadillo Perez P. Edema sólido facial persistente relacionado con acne. Dermatol Rev Mex 2006;50:72-75.
5. Romiti N. Morbus Morbihan: solid and persistent facial edema and erythema. An Bras Dermatol 2000;75:599-603.
6. Leigheb G, Boggio P, Gattoni M, Bornacina G. A case of Morbihan's disease chronic upper facial erythematous edema. Acta Derm Venereol 1993; 2:57-61.
7. Poster Nº 4095 Morbus Morbihan disease in a black man with rosacea. Pelegrini AC, Amaral VC, Gussão BC, Mesquita AC, et al. MCA Issa Brasil. 21st World Congress of Dermatology. 1-05/10/2007.
8. Patel AB, Harting M, Hsu S. Solid facial edema of acne: resistance to isotretinoin and systemic steroid therapy. Dermatology Online Journal. 2008;14:14. [http://dermatology.cdlib.org/141/case\\_presentations/facial/patel.html](http://dermatology.cdlib.org/141/case_presentations/facial/patel.html)
9. Jungfer B, Jansen T, Przybilla B, Plewig G. Solid persistent facial edema in acne: successful treatment with isotretinoin and ketotifen. Dermatology 1993;187:34-37.