

# Metástasis cutáneas de carcinomas internos, nuestra experiencia a propósito de 94 casos

## Cutaneous metastasis of internal carcinomas, our experience in 94 cases

Rubén Azcune<sup>1</sup>, María Gabriela Spelta<sup>2</sup>, Julieta Moya<sup>3</sup>, María Laura Lado Jurjo<sup>4</sup>, María Inés Fontana<sup>2</sup>, Ana M. Barbarulo<sup>2</sup>, Silvina Gavazza<sup>2</sup>, Mariana Barrera<sup>2</sup>, Stella Maris Ortega<sup>4</sup>, Sofía Martínez<sup>4</sup>, Silvia Vanzulli<sup>5</sup>, Eduardo Zeitlin<sup>5</sup>  
Premio "Aarón Kaminsky 2008"

### Resumen

La metástasis cutánea es una neoplasia que compromete dermis y/o tejido celular subcutáneo sin contigüidad con el tumor primario.

**Material y método.** Se efectuó un estudio retrospectivo y descriptivo de los pacientes que concurren al servicio de dermatología del POBA en el período 1993-2008 con diagnóstico de metástasis cutánea. Se consideró: tumor primitivo, sexo, edad, localización, clínica, número de lesiones, tiempo transcurrido entre la detección del tumor primario y la aparición de la metástasis, sobrevida luego de diagnosticada la metástasis. El diagnóstico se confirmó con estudio histopatológico en todos los casos.

**Objetivos.** Calcular la incidencia; identificar las variantes clínicas; determinar los casos donde la metástasis precedió al tumor primario y fue el signo que permitió el diagnóstico; y comparar los resultados con las estadísticas internacionales y nacionales.

**Resultados.** Se estudiaron 94 pacientes con diagnóstico de metástasis cutánea: en 65 pacientes el tumor primario correspondía a mama, 9 a pulmón, 3 a riñón, 3 a estómago, 2 a colon, 2 a ovario, 2 a vejiga y 1 caso a recto, parótida, hígado, esófago y osteosarcoma. En 3 casos la metástasis precedió al tumor primitivo. El 76% de las metástasis cutáneas correspondieron al sexo femenino, y el cáncer de mama fue la primera causa. En el sexo masculino, 24% de los casos, fue más frecuente la metástasis de pulmón, luego riñón y estómago. El grupo etario más afectado fue entre los 50 y 70 años. La localización más frecuente fue en tórax y abdomen. Localizaciones infrecuentes fueron en palma de mano y dedos de mano y pie. La sobrevida fue menor a 2 años luego de detectada la metástasis.

**Conclusiones.** Nuestros hallazgos son similares a los señalados en la bibliografía. En nuestra casuística destacamos: localizaciones infrecuentes (palma de mano y dedos de manos y pies), metástasis de osteosarcoma en glándula no hallada en la bibliografía, clínicas no descriptas (símil granuloma anular, pagetoides y eczematosa) (Dermatol Argent 2009;15(2):117-124).

**Palabras clave:** metástasis cutáneas, tumor primario, variantes clínicas.

### Abstract

Cutaneous metastases are dermal and/or hypodermal neoplastic tissue that have no contiguity with the primary internal tumour.

**Material and method:** We made a retrospective and descriptive study of all the patients with diagnosis of cutaneous metastases attended the POBA's Dermatology Department between 1993 and 2008. We took into account: the primary tumour, sex, age, location, clinical aspect, number of lesions, the lapse between primary tumour detection and the appearance of the metastasis, and survival time after the metastasis was detected. The diagnosis was confirmed with histopathology in all the patients.

**Objectives:** To calculate the incidence. To identify the clinical variants. To determine the cutaneous metastasis that preceded the primary tumour and allowed the diagnosis. To compare the results with the international and national statistics.

**Results:** A total of 94 patients with diagnosis of cutaneous metastasis were studied: in 65 patients the primary tumour corresponded to breast, 9 to lung, 3 to kidney, 3 to stomach, 2 to colon, 2 to ovary, 2 to bladder and 1 case to rectum, parotid, liver, oesophagus and osteosarcoma. In 3 patients the metastasis preceded the diagnosis of the primitive tumour. Most of the cutaneous metastasis corresponded to women (76%), being breast cancer the first cause. In men, 24% of the patients, lung metastasis were more frequent, followed by kidney and stomach. The age group between 50 and 70 years was the most affected. The most frequent location was thorax and abdomen. Infrequent locations were palm of hand, fingers and toes. Survival was less than 2 years after the metastasis was detected.

**Conclusions:** Our findings are similar to the published data. Within our caseload we emphasize: infrequent locations: palm of hand, fingers and toes. Location not found in the bibliography: glans metastasis of osteosarcoma. New clinical variants: annulare granuloma like, pagetoid and eczematous. (Dermatol Argent 2009;15(2):117-124).

**Key words:** cutaneous metastasis, primary cancer, clinical variants.

**Fecha de recepción:** 3/3/09 | **Fecha de aprobación:** 7/4/09

1. Jefe Servicio Dermatología.
2. Médica de planta, Servicio Dermatología.
3. Residente Servicio Dermatología.
4. Cursista Carrera de Médicos Especialistas en Dermatología.
5. Médico de planta, Servicio Patología.

Servicio Dermatología, Policlínico Bancario, Ciudad Autónoma de Buenos Aires.

### Correspondencia

Rubén Azcune: J. L. Cantilo 1720 - (1676) SANTOS LUGARES - Buenos Aires - Rep. Argentina E-mail: poba@fibertel.com.ar

### Introducción

Metástasis [del griego *meta* (después, más allá) y *stasis* (detenerse, estancarse)]<sup>1</sup> es toda lesión neoplásica proveniente de otra neoplasia con la cual no tiene contigüidad.

Si nos referimos a las metástasis cutáneas, hablamos de una lesión neoplásica que compromete la dermis y/o tejido celular subcutáneo sin contigüidad con el tumor primario.

Se debe diferenciar de la extensión directa, que es aquella lesión neoplásica producida en forma directa por la masa del tumor

primario;<sup>2</sup> es decir, la propagación directa se efectúa por contigüidad o implantación y no es una metástasis.

Una metástasis requiere para su diseminación la **vía linfática** y/o la **vía hemática**.

Por **vía linfática**, las células neoplásicas llegarán a la piel en forma directa (a través del conducto torácico-vena subclavia-circulación general, produciéndose luego la permeación cutánea, o por vía retrógrada debido a la obstrucción de la luz linfática por el émbolo tumoral y subsiguiente desvío centrífugo hacia la piel.<sup>3</sup>

Por **vía hemática**, puede diseminarse por vasos venosos hasta alcanzar la cavidad cardíaca izquierda; por vía arterial es menos frecuente no sólo por la estructura de las paredes arteriales sino también por la mayor presión intraluminal.<sup>4-6</sup>

El mecanismo para que se produzca una metástasis cutánea consta de varios pasos o etapas:<sup>5-7</sup>

1. Desprendimiento del tumor primario.
2. Invasión e intravasación de la célula neoplásica dentro del vaso.
3. Pasaje a través del sistema circulatorio sanguíneo y/o linfático.
4. Detenimiento (estasis) en un vaso del lecho receptor.
5. Extravasación a través de la pared del vaso e invasión del lecho del tejido receptor.
6. Proliferación dentro del tejido.

Las metástasis cutáneas de neoplasias internas tienen una incidencia del 0,8 al 8%.<sup>8</sup> Estas pueden ser un signo de tumor en estadios avanzados o la primera manifestación clínica de una neoplasia visceral desconocida. Destacamos la importancia del dermatólogo en el diagnóstico del tumor primario desconocido a través de la metástasis cutánea.

Las formas clínicas **clásicas** de metástasis se dividen en: *tempranas*, variantes erisipelatoide o inflamatoria y telangiectásica; y *tardías*, nodular y coraza.

Dentro de las variantes clínicas **atípicas** se describen las variantes ampollar, esclerodermiforme, cicatrizal, umbilical, símil papula dismetabólica, zosteriforme y alopecía.<sup>9</sup>

## Objetivos

- Calcular la incidencia de las metástasis cutáneas.
- Identificar las variantes clínicas.
- Determinar la proporción de casos donde la metástasis precedió al tumor primario y fue el signo que permitió el diagnóstico.
- Comparar los datos y resultados con las estadísticas internacionales y nacionales.

## Material y método

Se efectuó un estudio retrospectivo y descriptivo de todos los pacientes que concurrieron al Servicio de Dermatología del Policlínico Bancario durante el período 1993-2008 con diagnóstico de metástasis cutánea de carcinoma interno.

- Se analizó:
  - tumor primitivo desencadenante
  - sexo
  - edad
  - localización
  - aspecto clínico
  - número de metástasis
  - tiempo transcurrido entre la detección del tumor primario y la aparición de la metástasis
  - sobrevida luego de diagnosticada la metástasis
- Los diagnósticos fueron confirmados por estudio histopatológico y estudio de inmunohistoquímica para orientar al probable tumor desencadenante, en los pacientes con tumor primitivo desconocido.

## Resultados

Se estudiaron en total 94 pacientes con diagnóstico de metástasis cutánea: en 65 pacientes el tumor primario correspondió a mama, 9 a pulmón, 3 a riñón, 3 a estómago, 2 a colon, 2 a ovario, 2 a vejiga y 1 caso a recto, parótida, hígado, esófago y osteosarcoma.

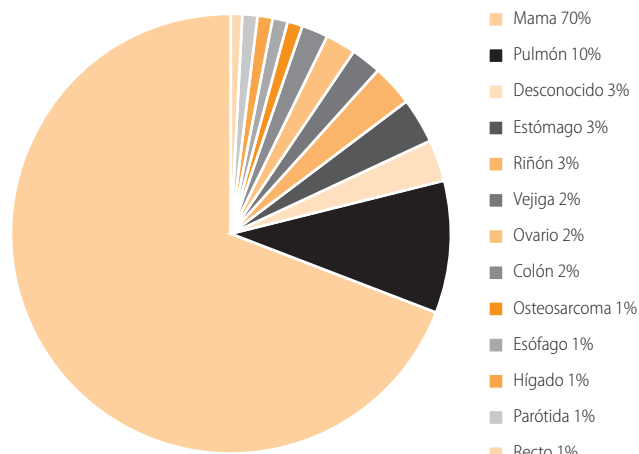
En 3 casos la metástasis precedió al tumor primitivo.

El grupo etario más afectado fue el de 50 a 70 años.

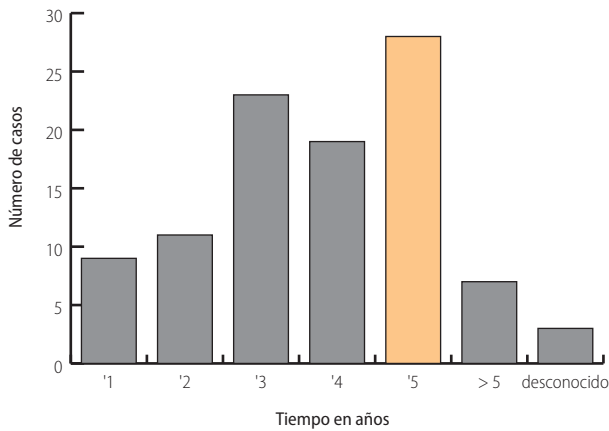
El tumor primario predominante fue el de mama, con el 70% de los casos, y le siguió en frecuencia el cáncer de pulmón, con el 10% (**Gráfico 1**).

El tiempo promedio transcurrido entre el tumor primario y la metástasis fue de entre 2 y 5 años (**Gráfico 2**).

El 76% de las metástasis cutáneas correspondieron al sexo femenino, y el cáncer de mama fue la primera causa en las mujeres, con 65 pacientes que corresponden al 94% de los casos. Le siguen en frecuencia ovario con 2 casos y pulmón, recto y vejiga con 1 caso. En el sexo masculino, con el 24% de los casos, fue más frecuente la metástasis de pulmón con 8 casos, que corresponden al 37%. Le siguen en frecuencia riñón y estómago con 3



**Gráfico 1.** Tumor primario.



**Gráfico 2:** Tiempo transcurrido entre el tumor primario y la metástasis

**Tabla** de valores correspondientes al **Gráfico 2**.

Hasta 1 año	9 casos	Hasta 5 años	28 casos
Hasta 2 años	11 casos	Más de 5 años	7 casos
Hasta 3 años	23 casos	Desconocido	3 casos
Hasta 4 años	19 casos		

casos, colon con 2 casos, vejiga, parótida, hígado, esófago y osteosarcoma con 1 caso. Se describen en detalle edad, localización, número de lesiones y variante clínica en los 2 tumores predominantes: cáncer de mama y cáncer de pulmón.

Los 65 casos de metástasis de cáncer de mama correspondieron al sexo femenino, y el 76% de los pacientes tenía entre 50 y 80 años (**Gráfico 3**).

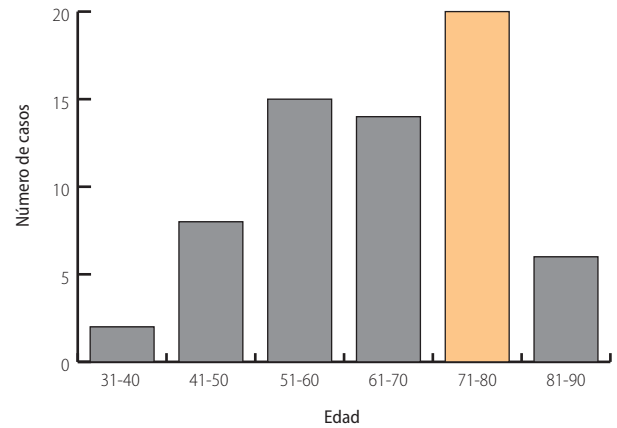
La forma de presentación única se observó en 42 casos, las lesiones múltiples en 25 pacientes.

Las lesiones se localizaron en región mamaria 34 casos, pectoral 18, dorso 10, brazo 6, preesternal 6, parrilla costal 5, flanco 5, axila 5, cuero cabelludo 3, región clavicular 1, pubis 1, pierna 1 y cuello 1 caso.

El 56% de las lesiones comprometió la región mamaria (34 casos) y pectoral (18). Se dividió la edad de aparición en décadas, notándose un predominio entre los 50 y 80 años (76%) (**Gráfico 3**).

La variante clínica predominante fue la nodular, con 39 casos que corresponden al 54% del total. El resto de las variantes se describe en el **Gráfico 4**, predominando la erisipelatoide (10 casos). Se señalan variantes no descritas en la bibliografía: eczematoso, pagetoide o símil granuloma anular.

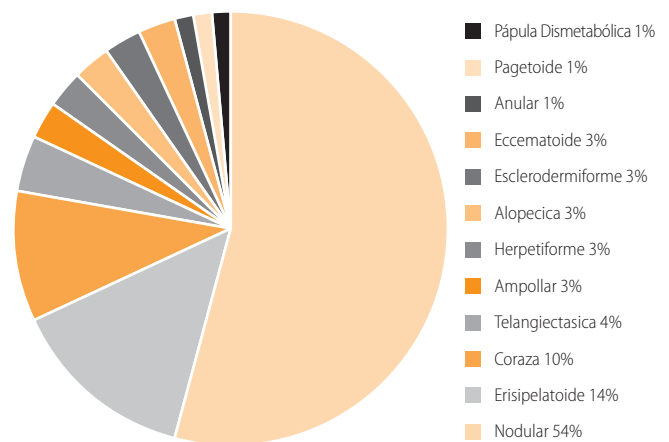
En algunos pacientes se presentaron 2 formas clínicas simultáneamente o a lo largo de la evolución de la enfermedad. Los casos 17 y 18 combinaron la forma nodular y erisipelatoide, el caso 55 las variantes nodular y telangiectásica, el caso 28 la forma erisipelatoide y dos años después nodular y telangiectásica, el caso 65 la clínica nodular y años después herpetiforme. Las metástasis de cáncer de pulmón fueron 9, de las cuales 8 se registraron en el sexo masculino.



**Gráfico 3.** Metástasis cáncer de mama. Incidencia por edad

**Tabla** de valores correspondientes al **Gráfico 3**.

31 a 40 años	2 casos	61 a 70 años	14 casos
41 a 50 años	8 casos	71 a 80 años	20 casos
51 a 60 años	15 casos	81 a 90 años	6 casos



**Gráfico 4.** Metástasis de cáncer de mama. Clínica

Valores del Gráfico 4.

Nodular	39 casos	Alopécica	2 casos
Erisipelatoide	10 casos	Pápula dismetabólica	1 caso
Coraza	7 casos	Esclerodermiforme	2 casos
Telangiectásico	3 casos	Anular	1 caso
Ampollar	2 casos	Eczematoso	2 casos
Herpetiforme	2 casos	Pagetoide	1 caso

La edad de aparición fue: 41 a 50 años 1 caso, 51 a 60 años 3, 61 a 70 años 4, 71 a 80 años 1, manteniéndose el predominio entre los 50 y 70 años.

Las formas clínicas únicas se vieron en 6 casos y las múltiples en 3 casos. La localización de las mismas fue: cuero cabelludo 4 casos, como sitio predominante, dorso 2, cara 2, dedo de pie, región escapular, nuca y brazo 1 caso.

La forma nodular fue la variante clínica más frecuente, con el 70% de los casos. Las otras variantes fueron en placa, alopecica y telangiectásica.

Se pudo completar el seguimiento en 88 casos, 75 pacientes evolucionaron al óbito: 39 pacientes fallecieron durante el primer año (52% de los casos) y 16 pacientes durante el 2do año (21% de los casos).

## Discusión

La metástasis de cáncer de mama fue la más frecuente, con un 76% del total de los casos y 94% para el sexo femenino. En hombres, el tumor primario predominante fue el de pulmón, con 37% de los pacientes.

Estas cifras son semejantes a las que se hallan en la bibliografía.<sup>1,7,10</sup>

En cambio, la metástasis de cáncer de colon señalada como segunda en frecuencia tanto en sexo femenino como masculino, fue desplazada por las originadas en ovario y estómago, respectivamente.<sup>1,10</sup>

El tiempo transcurrido entre el diagnóstico del tumor primario y la detección de la metástasis fue de entre 2 y 5 años.

El grupo etario donde se registró la mayoría de los casos fue el comprendido entre 50 y 70 años. Los datos coinciden con la bibliografía.<sup>1-3,9</sup>

Todos los tumores primitivos fueron descriptos por otros autores a excepción del osteosarcoma.<sup>11-16</sup>

Se habla de metástasis múltiples cuando las lesiones se encuentran en distintos sitios anatómicos. Teniendo en cuenta este concepto, se observaron 42 casos como variante única y 25 con lesiones múltiples en las metástasis de cáncer de mama; 6 pacientes con lesión única y 3 con múltiples en las metástasis de cáncer de pulmón.

Los datos consultados indican mayor incidencia en las lesiones múltiples ya que no tienen en cuenta el concepto antes descripto y consideran que cuando hay más de una lesión se trata de metástasis múltiple.<sup>3,7,17</sup>

La localización más frecuente de la metástasis del cáncer de mama fue en la región pectoral y mamaria con el 56% del total de los casos. Le siguen en frecuencia el dorso y cuero cabelludo.

Las metástasis de cáncer de pulmón se localizaron en el cuero cabelludo en el 34% de los pacientes.

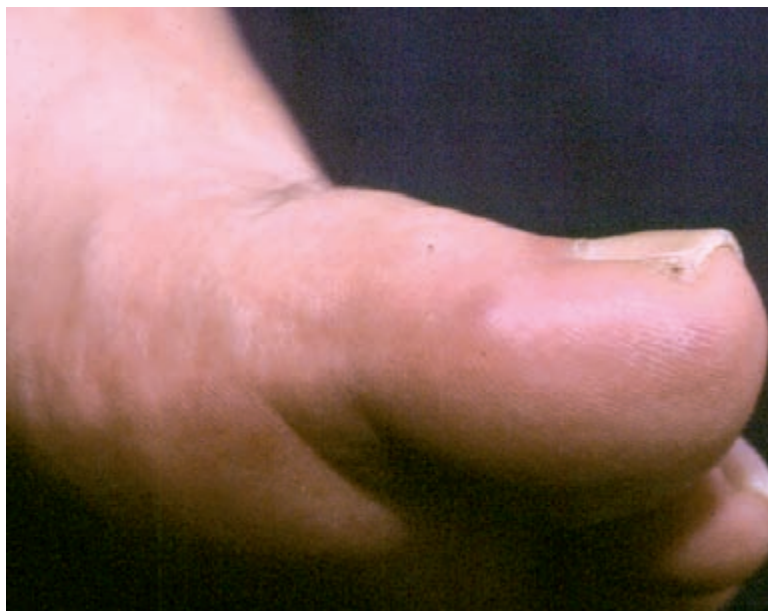

Foto 1. Metástasis de cáncer de pulmón localizada en dedo de pie.

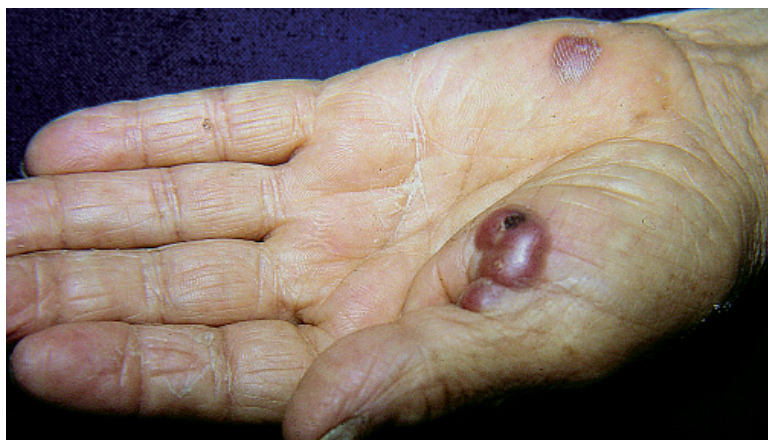

Foto 2. Metástasis de carcinoma renal en palma de la mano.

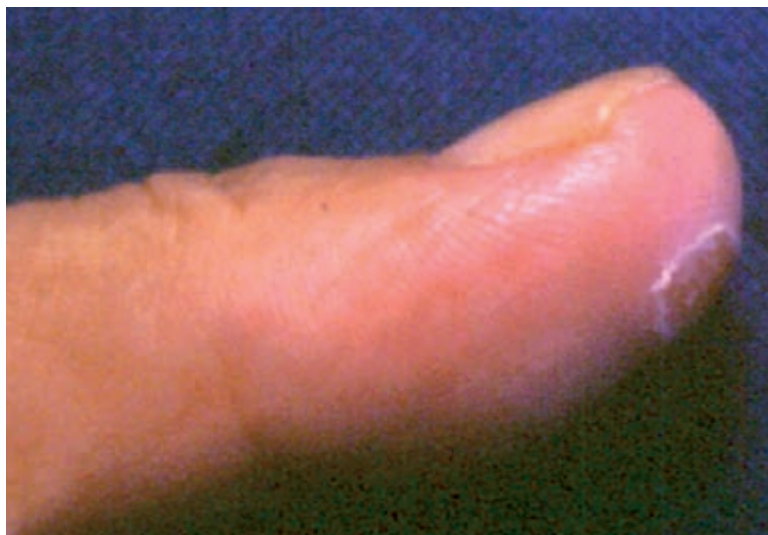
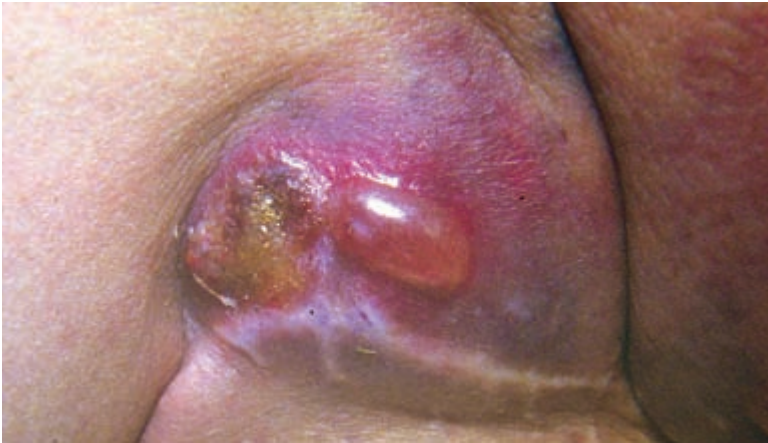
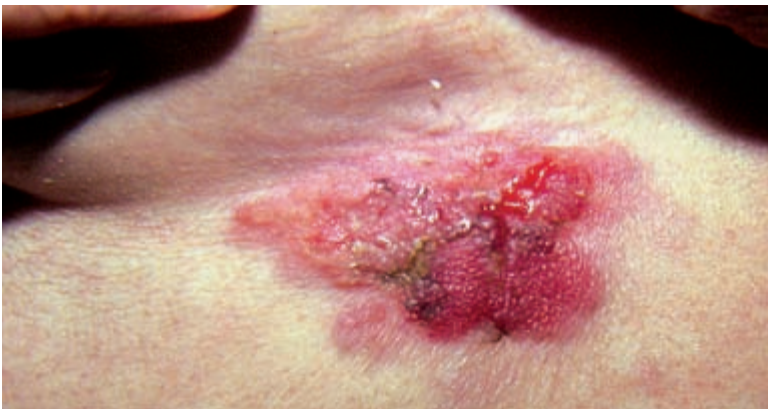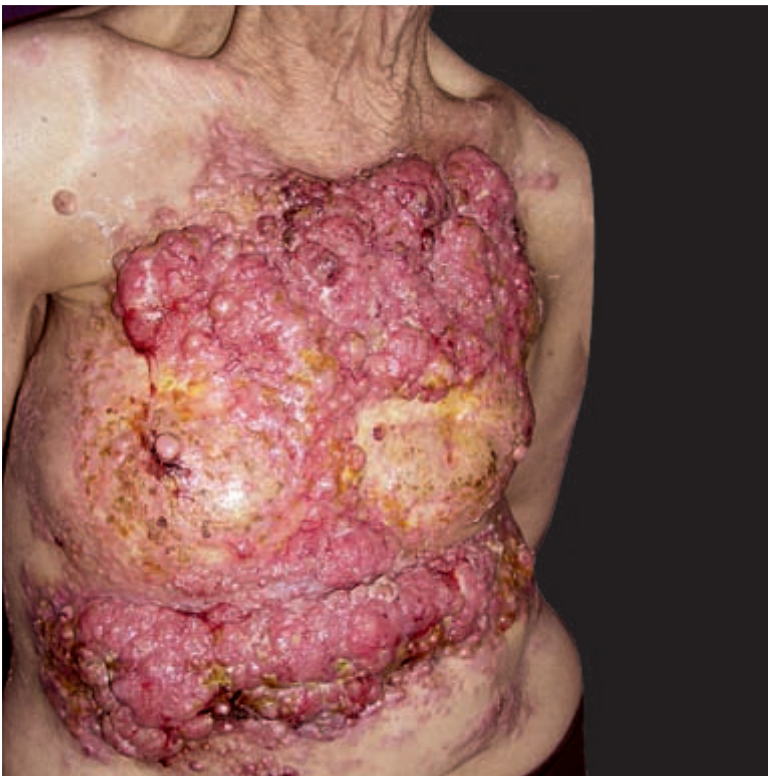
Foto 3. Metástasis localizada en pulpejo del pulgar originada en un carcinoma hepático.



**Foto 4.** Presentación clínica ampollar de una metástasis de adenocarcinoma mamario.



**Foto 5.** Variante pagetoide o bowenoide de una metástasis de adenocarcinoma mamario.



**Foto 6.** Metástasis en coraza de carcinoma mamario.

Entre las localizaciones infrecuentes destacamos: una metástasis de cáncer de mama localizada en pierna, una metástasis de cáncer de pulmón localizada en dedo de pie<sup>18,19</sup> (**Foto 1**), una lesión en palma de la mano (**Foto 2**) originada en un carcinoma renal y dos lesiones localizadas en planta de pie y pulpejo del pulgar originadas en un carcinoma hepático (**Foto 3**).

De las variantes clínicas de metástasis de cáncer de mama destacamos la forma nodular como la más frecuente, seguida por la forma erisipelatoide. Los dos casos con clínica herpetiforme tuvieron como tumor primario al cáncer de mama y fueron precedidos por un herpes zoster agresivo de tipo hemorrágico y ulcerado, apareciendo luego sobre él los nódulos metastásicos con distribución lineal.<sup>20-23</sup>

Como variantes infrecuentes se mencionan 2 casos con presentación clínica ampollar<sup>24</sup> (**Foto 4**). Señalamos variantes no descritas en la bibliografía: pagetoide o bowenoide (**Foto 5**); eczematoso, donde las lesiones asentaban sobre la cicatriz de la mastectomía y se extendían a mama contralateral y brazo; y símil granuloma anular, de la que se halló una publicación con clínica similar descrita como "tipo anular centrífugo".<sup>25</sup>

La variante clínica en coraza, descrita en pacientes con años de sobrevida al tumor primario, comienza por lo general con formas nodulares que a lo largo del tiempo confluyen en una coraza.<sup>26-29</sup>

De los 7 casos con esta variante de metástasis destacamos una paciente que presentó lesiones que se extendían sobre todo el tórax y abdomen (**Foto 6**).

No consideramos sinónimos esclerodermiforme y en coraza.

Las formas alopecícas se localizaron solo en cuero cabelludo.<sup>30,31</sup>

Pacientes con formas nodulares evolucionaron a la forma en coraza.<sup>32</sup>

El número de variantes clínicas fue mayor que los 65 casos observados debido a que algunos pacientes presentaron 2 formas clínicas simultáneamente o a lo largo de la evolución de la enfermedad.

Los tumores primarios que originaron metástasis en la región umbilical fueron estómago, colon y ovario, datos que coinciden con la bibliografía.<sup>33-36</sup>

La metástasis de adenocarcinoma de recto se presentó como una placa de aspecto inflamatorio localizada en abdomen remediando metástasis de útero o estómago.<sup>16,37</sup>

Destacamos la extensión de la lesión metastásica en un paciente con tumor primario de vejiga, de tipo erisipelatoide, que comprometía abdomen, flanco y ambos muslos.<sup>38</sup>

La metástasis de carcinoma de esófago comprometió el piso de la boca; la masa tumoral se extendía por delante y detrás de los incisivos inferiores<sup>40,41</sup> (**Foto 8**).

Comunicamos un caso de metástasis en pene de un osteosarcoma. Las lesiones de aspecto nodular se distribuían en glande (**Foto 9**). Las metástasis cutáneas de osteosarcoma son excepcionales, y no existen hasta ahora casos publicados de localización genital.

En 3 pacientes la metástasis cutánea permitió realizar el diagnóstico del tumor primario desconocido. Se arribó al diagnóstico de cáncer de pulmón a través de una lesión en cuero cabelludo y en los otros dos casos las metástasis localizadas en tórax y axila se originaron en un cáncer de mama.

Se han propuesto distintas teorías para explicar la afinidad de las metástasis por el cuero cabelludo. Tal vez se deba a que se trata de una zona inmóvil altamente vascularizada.<sup>2,3,7,42-44</sup>

De los 94 casos, 11 se localizaron en cuero cabelludo, con formas clínicas alopecicas y nodulares; 5 casos tuvieron como tumor primario al pulmón, 3 a mama, 2 a riñón y un caso a vejiga.

El estudio histológico de las lesiones permitirá orientar el diagnóstico del tumor primario: el adenocarcinoma estará relacionado con neoplasias de mama, pulmón, tubo digestivo y ovario. En caso de una histología de carcinoma epidermoide, pensar en pulmón, esófago y cavidad oral. Pensar, si es indiferenciado o anaplásico, en pulmón o mama.<sup>46,47</sup>

Las técnicas de inmunohistoquímica confirmarán la presunción diagnóstica<sup>45</sup> (**Cuadro 1**).

Se pudo completar el seguimiento en 88 casos, 75 pacientes evolucionaron al óbito: 52% de los pacientes fallecieron durante el primer año y 21% durante el 2do año. Estos hechos se correlacionan con los datos hallados en la bibliografía ya que el 73% de los pacientes falleció durante los 2 años posteriores al diagnóstico de la metástasis.<sup>3,29,48</sup>

**Foto 7.** Metástasis de adenocarcinoma de parótida.

Las metástasis cutáneas de parótida son infrecuentes<sup>39</sup>. El caso presentado en la casuística se presentó como una extensa placa infiltrada de aspecto hemorrágico, en coraza, que comprometía cara, oreja cuello y tórax izquierdos sobre la que se desarrollaban múltiples nódulos (**Foto 7**).

**CUADRO 1.** INMUNOHISTOQUÍMICA PARA LA DETECCIÓN DE TUMOR PRIMARIO DESCONOCIDO.

	Vim	CK 7	CK 20	CA 15.3	CA 19.9	Renal	CA 125	Hep.	CEA	TTF-1	Alfa fp	Tiroglobulina
Cáncer ductal de mama	-	+	-	+	-/+	-	-/+	-	+	-	-	-
Adenocarcinoma de colon	-	-	+	+	+	-	-/+	-	+	-	-	-
Adenocarcinoma de páncreas	-	+	+	+	+	-	-/+	-	+	-	-	-
Carcinoma renal	+	-/+	-	+	-	+	-	-	+	-	-	-
Cáncer de ovario seroso	-	+	-	+	-	-	+	-	-	-	-	-
Cáncer de ovario mucinoso	-	+	+	+	+	-	+	-	+	-	-	-
Hepatocarcinoma	-	-	-	-/+	-	-	-	+	-	-	+	-
Cáncer de tiroides	+	+	-	+	+	-	+	-	-/+	+	-	+
Adenocarcinoma de pulmón	-/+	+	-	+	+	-	-	-	+	+	-	-

Vim: vimentina. CK: citoqueratina. TTF-1: factor de transcripción tiroideo. Alfa fp: alfa fetoproteína. Renal: Ac. anti-células de cáncer renal (clon 66-4C2). Hep: Ac. antihepatocitario (clon OCH 1E5).

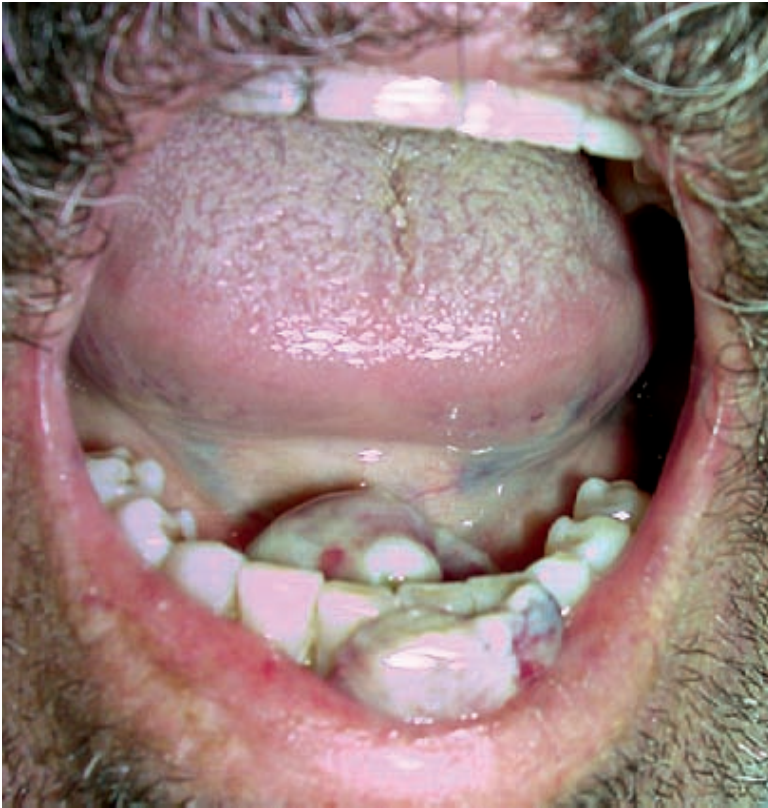

Foto 8. Metástasis de carcinoma de esófago en piso de la boca.

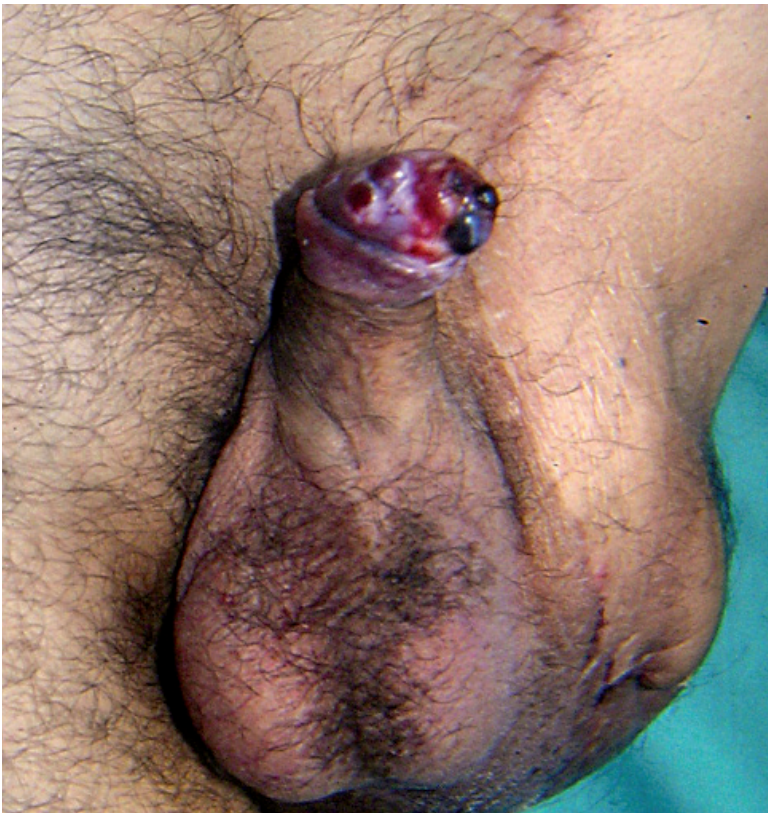

Foto 9. Metástasis en pene de un osteosarcoma.

## Conclusiones

*Nuestros hallazgos son similares a los señalados en la bibliografía consultada:*

- Mayor incidencia de metástasis cutánea en el sexo femenino.
- Tumor primario predominante:
  - Sexo femenino: cáncer de mama
  - Sexo masculino: cáncer de pulmón
- Grupo etario más afectado: entre los 50 y 70 años.
- Localización más frecuente: en tórax
- Sobrevida menor a 2 años luego del diagnóstico de la metástasis.

*Dentro de nuestra casuística, destacamos:*

- Localizaciones infrecuentes: palma de mano y dedos de manos y pies.
- Una localización, no hallada en la bibliografía, de metástasis de osteosarcoma en glándula.
- Variantes clínicas no descriptas: símil granuloma anular, pagetoide y eccematosa.
- La importancia del dermatólogo en el diagnóstico del tumor primario desconocido a través de la metástasis cutánea.

## Referencias

1. Viglioglia PA. Metástasis cutáneas de cáncer interno. Piel, Edición Argentina 1995;9:117-126.
2. Lookingbill D, Spangler N, Helm KF. Cutaneous metastasis in patients with metastatic carcinoma: a retrospective study of 4020 patients. J Am Acad Dermatol 1993;29:228-236.
3. Magnin PH, Garrido E. Metástasis cutáneas en 239 pacientes con cáncer visceral. La Prensa Médica Argentina 1990;77:1-15.
4. Román C, Armijo M. El proceso metastático. II: Diseminación tumoral directa, linfática y hemática (1a. parte). Actas Dermatofiliogr 1999;90:277-290.
5. Román C, Armijo M. El proceso metastático. III: Extravasación y proliferación en el órgano diana. Acta Dermatofiliogr 1999;90:343-357.
6. Sehtman A, Pagano P, Abruzzese M. Dermatol Argent 1996;2:105-118.
7. Brownstein MH, Helwig EB. Metastatic tumor of the skin. Cancer 1972;29:1298-1307.
8. Beerman H. Some aspects of cutaneous malignancy. Arch Dermatol 1969;99:617.
9. Jaimovich L. Metástasis cutáneas. Arch Argent Dermatol 1982;32:199-209.
10. Dancziger E, Alvarez EE, Enrique María SH. Dermatol Argent 1998;4:154-159.
11. Delpero G, Obeid Pedemonte R, Depetris S, Aybar I, et al. Metástasis cutánea de carcinoma de testículo. A propósito de un caso. Arch Argent Dermatol 2005;96:203-206.

12. Carbia S, Malah V, Wappner D, Carbia C, et al. Metástasis cutánea sobre cicatriz por carcinoma de esófago en acondroplásica. Comunicación de un caso diagnosticado por punción aspiración con aguja fina. *Arch Argent Dermatol* 2003;53:119-122.
13. Saraceno EF, Bacci V, Simionato C, Sánchez GF, et al. Metástasis cutánea de carcinoma anaplásico de tiroides. Dos observaciones. *Arch Argent Dermatol* 2003;53:159-164.
14. Coman I, Criayan N, Petrut B, Bungafredean C, et al. Hepatic and skin metastases after laparoscopic radical prostatectomy for prostat cancer. *J Gastrointestin Liver Dis* 2007; 16:333-335.
15. Takemura N, Fujii N, Tanaka T. Cutaneous metastasis as the first clinical manifestation of pancreatic adenocarcinoma: a case treated with gemcitabine. *J Dermatol* 2007; 4:662-664.
16. Yang HI, Lee MC, Kuo TT, Ozdemir S. Cellulitis-like cutaneous metastasis of uterine cervical carcinoma. *J Am Acad Dermatol* 2007;56:26-28.
17. Gómez Orbaneja J, Ledo A, De Castro A. Carcinomas metastáticos de la piel. *Rev Argent Dermatol* 1965;139:76.
18. García Arpa M, Rodríguez Vázquez M, Sánchez Caminero P, Delgado M, et al. Metástasis digital acral. *Actas Dermosifiliogr* 2006;97:334-336.
19. Comolli RR, Palacios AM, Valenti F, Giler C, et al. Acrometástasis en tejidos blandos de mano. Una forma de manifestación infrecuente del cáncer de pulmón. Revisión de la literatura. *Rev Argent Dermatol* 2005; 86:76-89.
20. Rasi A, Tajziehchi L, Shaianfar N. Metastatic carcinoma of the ovary presenting as zosteriform lesions. *Arch Iran Med* 2007;10:250-252.
21. Somani BK, Prita D, Grant S, Nabi G, et al. Herpetiform cutaneous metastases from transitional cell carcinoma of the urinary bladder: immunohistochemical analysis. *J Clin Pathol* 2006;59:1331-1333.
22. Kikuchi Y, Matsuyama A, Nomura K. Zosteriform metastatic skin cancer: report of three cases and review of the literature. *Dermatology* 2001;202:336-338.
23. Torne J, Bonaut B, Sanz C, Martínez C, et al. Metástasis cutánea de adenocarcinoma de recto con distribución herpetiforme. *Actas Dermosifiliogr* 2006;97:206-207.
24. Yoon TY, Yun JH, Lee JY, Kim MK. Hemorrhagic bullae as cutaneous metastasis from primary uterine leiomyosarcoma: *J Dermatol* 2008;35:183-185.
25. Lee HJ, Chang SE, Lee MW, Choi JH, et al. Metastatic gastric carcinoma presenting as an erythema anulare centrifugum-like lesion. *J Dermatol* 2008;35:186-187.
26. Moya J, Lado Jurjo ML, Spelta MG, Fontana MI, et al. Metástasis cutánea en coraza de carcinoma mamario. *Dermatol Argent* 2006;12:340-341.
27. Maldonado SM, Papa MB, Chappuis JM, Consigli JE. Metástasis cutáneas. *Dermatol Argent* 1999;5:409-416.
28. Cabrera HN, Della Giovanna P, Rusiñol S. Metástasis cutaneomucosas. Estudio de 27 pacientes. *Arch Argent Dermatol* 1997;47:1-8.
29. Gatti CF, Azcune R, Wilson E, Orbuch S, et al. Metástasis cutánea de carcinoma mamario estudio de 17 casos. *Arch Argent Dermatol* 1985;35:243-268.
30. Borroni MC, Della Giovanna P, García SM, Cabrera HN. Metástasis palpebrales. *Med Cut ILA* 1998;26:216-219.
31. Marini MA, Wolansky D, Pacheco ES. Carcinoma metastático de mama en párpado. Factor de error diagnóstico. *Rev Argent Dermatol* 1990;71:86-91.
32. Ruiz Beguerie J, Stringa O, Anaya J, Valdez RP. Asociación de dos variantes de metástasis cutánea de carcinoma de mama. Comunicación de un caso. *Dermatol Argent*. 2005; 11:42-47.
33. Garrido MG, Dalla Costa M, Pfeffer CA, Leroux MB, et al. Metástasis cutánea umbilical. A propósito de un caso. *Arch Argent Dermatol* 2004;54:211-215.
34. Pranjali K, Prabhaskar K, Karanth VN, Kane S, et al. Umbilical metastasis: an unusual presentation of pancreatic adenocarcinoma. *Indian J Dermatol Venereol Leprol* 2007;73:199-200.
35. Stanco C, Grandinetti L, Baldassano M, Mahmoodi M, et al. Epidermotropic metastatic prostate carcinoma presenting as an umbilical nodule-Sister Mary Joseph nodule. *Am J Dermatopathol* 2007;29:290-292.
36. Azcune R, Wilson E, Gatti CF, Porta J. Metástasis umbilical de carcinoma de cavum (nasofaringe). *Arch Argent Dermatol* 1986;36:101-106.
37. Koo DH, Chang HM, Jung JY, Song JH, et al. Cutaneous metastasis resembling acute dermatitis in patient with advanced gastric cancer. *Clin Exp Dermatol* 2007;32:284-286.
38. Zangrilli A, Saraceno R, Sarmati L, Orkandi A, et al. Erysipeloid cutaneous metastasis from bladder carcinoma. *Eur J Dermatol* 2007;17:534-536.
39. Pérez DE, Magrin J, de Almeida OP, Kowalski LP. Multiple cutaneous metastases from a parotid adenoid cystic carcinoma. *Pathol Oncol Res* 2007;13:167-169.
40. Nebesio CL, Goulet RJ, Helft PR, Billings SD. Metastatic esophageal carcinoma masquerading as inflammatory breast carcinoma. *Int J Dermatol* 2007;46:303-305.
41. Bhatia K, Vaid AK, Rawal S, Patole KD. Pure choriocarcinoma of testis with rare gingival and skin metastases. *Singapore Med J* 2007;48:77-80.
42. Chung JJ, Namiki T, Johnson DW. Cervical cancer metastasis to the scalp presenting as alopecia neoplásica. *Int J Dermatol* 2007;46:188-189.
43. Lin WL, Lin WC, Jung SM, Yang CH, et al. Breast cancer metastasized to the scalp mimicking alopecia areata: alopecia neoplásica. *Breast J* 2007;13:94-95.
44. Jouary T, Delaunay M, Taieb A. Hematoma-like metastases. *J Am Acad Dermatol* 2006;55:1106-1107.
45. Zeitlin E, Kordich M del C. Propuesta para el abordaje del cáncer de primario desconocido. *HD* 2006;4:117-122.
46. Schwartz R. Histopathologic aspects of cutaneous metastatic disease. *J Am Acad Dermatol* 1995;33:649-657.
47. Sariya D, Ruth K, Addams- McDonnell R, Cusack C, et al. Clinicopathologic correlation of cutaneous metastases: experience from a cancer center. *Arch Dermatol* 2007;143:613-620.
48. Aparicio S, Moreno M, Diez E, Romero N, et al. Metástasis cutáneas de carcinomas internos. Revisión de nuestros casos de 1993-1999. *Actas Dermosifiliogr* 2000;91:327-331.

## Presentación de trabajos