

TRABAJOS ORIGINALES

Lupus eritematoso cutáneo crónico de localización palpebral

Chronic cutaneous lupus erythematosus with palpebral involvement

Luciana Pane¹, Candela Preti², Gabriela Bendjui³, Roberto Schroh⁴ y Rubén Spinner⁵

RESUMEN

El lupus eritematoso cutáneo incluye un gran espectro de manifestaciones dermatológicas. De todas sus formas clínicas, la más frecuente es el lupus eritematoso cutáneo crónico (LECC). El lupus discoide (LED) es su variante más prevalente.

El compromiso palpebral como única manifestación de la enfermedad es muy infrecuente y suele conllevar retrasos en el diagnóstico y el tratamiento debido a la gran cantidad de diagnósticos diferenciales que plantea esta situación clínica.

Comunicamos una serie de casos de LECC con compromiso palpebral como única manifestación clínica inicial y realizamos una revisión bibliográfica. Enfatizamos la importancia del diagnóstico precoz y el tratamiento oportuno para evitar secuelas estéticas y funcionales.

Palabras clave: lupus cutáneo crónico, lupus palpebral, lupus discoide, lupus tímido, edema palpebral, eritema palpebral.

Dermatol. Argent. 2019, 25 (3): 110-114

ABSTRACT

Cutaneous lupus erythematosus includes a wide spectrum of dermatological manifestations. Of all its clinical forms, the most frequent is chronic cutaneous lupus, and discoid lupus is the most prevalent variant. Eyelid involvement as the only manifestation of this disease is extremely rare, and often involves delays in diagnosis and treatment due to the large number of differential diagnoses presented by this clinical situation.

We report a series of two cases with palpebral involvement as the only initial clinical manifestation of lupus erythematosus, and we made a

literature review of chronic cutaneous lupus with ocular involvement. We emphasize the importance of early diagnosis and treatment to avoid aesthetic and functional sequelae.

Key words: chronic cutaneous lupus, palpebral lupus, discoid lupus, lupus erythematosus tumidus, eyelid edema, eyelid erythema.

Dermatol. Argent. 2019, 25 (3): 110-114

¹ Médica Dermatóloga

² Médica Dermatóloga, Adjunta al Sector Colagenopatías

³ Médica Dermatóloga de Planta, Sector Colagenopatías

⁴ Médico Dermatopatólogo, Consultor del Servicio de Dermatología

⁵ Médico de Planta. Coordinador de Residentes, Instructor de Concurrentes

División Dermatología, Hospital General de Agudos Dr. J. M. Ramos Mejía, Ciudad Autónoma de Buenos Aires, Argentina

Contacto del autor: Luciana Pane

E-mail: luciana.pane@gmail.com

Fecha de trabajo recibido: 18/5/2019

Fecha de trabajo aceptado: 16/9/2019

Conflicto de interés: los autores declaran que no existe conflicto de interés

INTRODUCCIÓN

El lupus eritematoso (LE) es una enfermedad autoinmune con un espectro clínico amplio y heterogéneo¹.

Las variedades cutáneas constituyen una de las formas más frecuentes de presentación. El lupus eritematoso cutáneo crónico (LECC) es su forma más prevalente².

Acorde con la clasificación propuesta por Gilliam y Sontheimer, los subtipos de LECC incluyen el lupus discoide (LED), hipertrófico, profundo, tímido (LET), sabañón y lupus liquen. De todos ellos, el LED es la variedad más frecuente, según la literatura médica mundial y los estudios epidemiológicos realizados en la Argentina³⁻⁷.

Si bien gran parte de las manifestaciones cutáneas del LE son bien reconocidas por los dermatólogos, el compromiso palpebral como única manifestación clínica de la enfermedad es inusual y su baja sospecha suele dar lugar a retrasos en el diagnóstico y en el tratamiento⁸.

En este trabajo describimos los casos de dos mujeres con dermatosis en los párpados de larga evolución, con diagnóstico de LECC, con dos variedades clínicas: discoide y tímido.

SERIE DE CASOS

Caso clínico 1

Una mujer de 47 años, tabaquista, sin otros antecedentes de relevancia, consultó por una dermatosis periocular de un año de evolución, con exacerbaciones y mejorías transitorias. Había recibido múltiples tratamientos (antibióticos tópicos, gotas oftálmicas, corticosteroides sistémicos), sin respuesta clínica.

En el examen físico presentaba una placa eritemato-edematosa bpalpebral derecha, asintomática, con escamas blanquecinas, asociadas a leve edema y eritema, más leves en el párpado superior izquierdo (Foto 1).




FOTO 1: Caso 1: Placa eritemato-edematosa bpalpebral derecha con escamas blanquecinas. Edema y eritema del párpado superior izquierdo (LED).

Se tomó una biopsia de piel del párpado superior derecho con *punch* de 3 mm y se solicitaron exámenes complementarios como laboratorio completo y tomografía computarizada (TC) del macizo facial sin contraste. La analítica sanguínea evidenció una anemia no hemolítica, anticuerpos antinucleares positivos ANA 1/640, patrón moteado e hipocomplementemia (C3 129 mg/dl, C4 27 mg/dl, CH50 47 mg/dl). La TC mostró un engrosamiento mucoso de los cornetes y aumento del espesor de la grasa del sector preseptal de la región superoexterna de la órbita derecha (Tabla 1).

La paciente fue evaluada por el Servicio de Oftalmología, que no encontró evidencias de compromiso intraocular.

La anatomía patológica informó alteraciones en la epidermis con hipotrofia regular, leve hiperqueratosis, dilatación y taponamiento infundibular y alteraciones vacuolares basales, engrosamiento irregular de las membranas basales dermoepidérmicas y perianexiales, PAS positivas y discreta atrofia de los folículos pilosebáceos. En la dermis se observaron infiltrados linfocitarios perianexiales y perivasculares, superficiales y profundos, mucinosis intersticial, incontinencia de pigmento y dilatación telangiectásica de los vasos superficiales (Fotos 2 y 3).

	Caso 1	Caso 2
Edad	47 años	67 años
Tiempo desde el inicio hasta el diagnóstico	1 año	2 años
Manifestaciones clínicas	Placas eritemato-edematosas bpalpebrales bilaterales con fina descamación	Edema y eritema bpalpebral bilateral asintomático, hiperpigmentación
Hallazgos de laboratorio	ANA 1/160 Hipocomplementemia	ANA 1/160 Leucopenia
Evaluación oftalmológica	Normal	Normal
Histopatología	LECC	LT
Tratamiento	Fotoprotección Tacrolimus 0,1%, hidrocortisona 1%, hidroxicloroquina 400 mg/d Meprednisona 20 mg/d	Fotoprotección Tacrolimus 0,1%, hidrocortisona 1%, hidroxicloroquina 400 mg/d. Meprednisona 20 mg/d Triamcinolona intralesional
Seguimiento	Buena respuesta inicial. Dependencia del corticosteroide sistémico	Respuesta errática Desarrolló LES 3 años después del diagnóstico

TABLA 1: Casos clínicos.

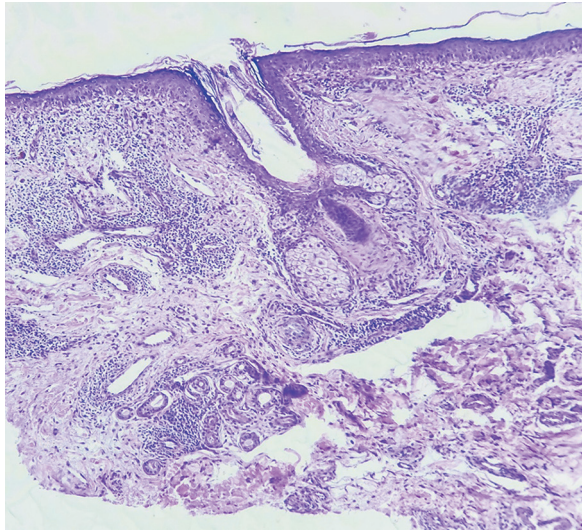


FOTO 2: Caso 1: Hipotrofia epidérmica y foliculosebácea, vacuolización basal, vasos telangiectásicos e infiltrados linfocitarios perianexiales y perivasculares (LED. HyE, 150X).

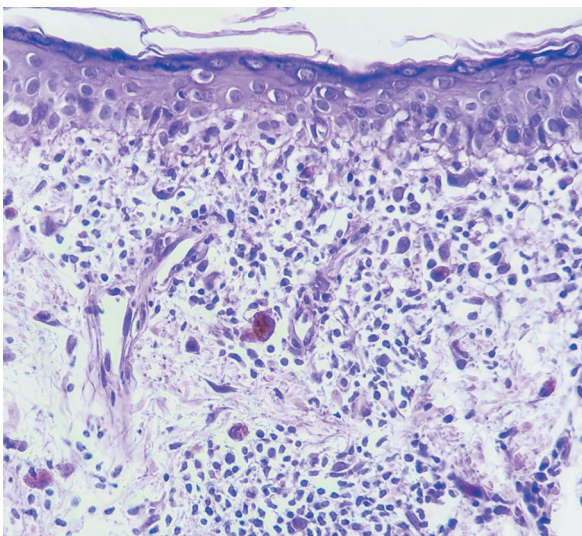


FOTO 3: Caso 1: Hipotrofia epidérmica, vacuolización basal y engrosamiento irregular y discontinuo de la membrana basal. Infiltrados linfocitarios, incontinencia de pigmento y dilatación venular (LED. PAS, 400X).

Ante estos resultados, y sin cumplir criterios para lupus eritematoso sistémico (LES), se inició tratamiento con hidroxicloroquina 400 mg/día, asociada a meprednisona 20 mg/día y tratamiento tópico con hidrocortisona al 1% una vez por día más tacrolimus 0,1% una vez por día, con mejoría clínica a las 4 semanas. La paciente no asistió a los controles y regresó al año en tratamiento exclusivamente con meprednisona 20 mg/día, con empeoramiento del cuadro. Se reinstauró el tratamiento previo, pero la paciente no regresó a la consulta.

Caso clínico 2

Una mujer de 67 años, con antecedentes personales de hipotiroidismo en tratamiento con levotiroxina, se presentó a la consulta con edema bpalpebral bilateral, de predominio izquierdo, asociado a leve eritema e hiperpigmentación del párpado superior izquierdo, de aproximadamente 2 años de evolución (Foto 4).

Se realizó la biopsia de la región afectada y se solicitó laboratorio completo, que evidenció ANA 1/160 patrón moteado y leucopenia con fórmula conservada (véase *Tabla 1*).

En el estudio histopatológico se observaron hallazgos correspondientes a LET con epidermis hipotrófica, leve hiperqueratosis laminar y aplanamiento de las crestas interpapilares. En la dermis se advirtieron infiltrados linfocitarios superficiales perianexiales y perivasculares y notable mucinosis intersticial. No se pudo demostrar membranopatía PAS positiva significativa (Fotos 5 y 6).

Se inició tratamiento con hidroxicloroquina 400 mg/día, asociada a meprednisona 20 mg/día y tratamiento tópico con hidrocortisona 1% una vez por día y tacrolimus 0,1% una vez por día, luego con infiltraciones con triamcinolona semanales, con mejoría parcial.

Tres años después del diagnóstico, la analítica de control reveló hipocomplementemia y la paciente desarrolló un cuadro de vasculitis leucocitoclásica de pequeños vasos, por lo que se arribó al diagnóstico de LES. Se inició tratamiento con azatioprina 50 mg/día asociada a hidroxicloroquina 400 mg/día e hidrocortisona 1% tópica, sin mejoría clínica, por lo que la paciente interrumpió su seguimiento en nuestro servicio.




FOTO 4: Caso 2: Edema bpalpebral bilateral de predominio izquierdo. Leve eritema e hiperpigmentación del párpado superior izquierdo (LET).

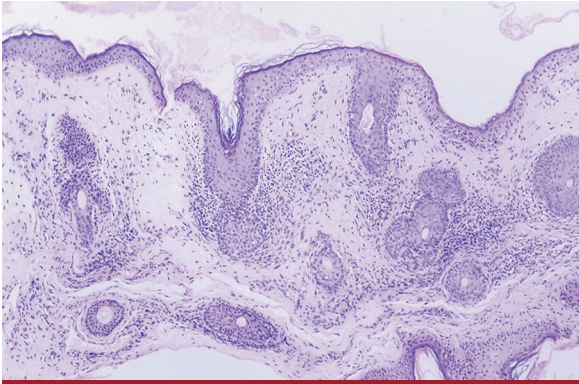


FOTO 5: Caso 2. Hipotrofia epidérmica e infiltrados linfocitarios superficiales, perianexiales y perivascuales (LET. HyE, 150X).

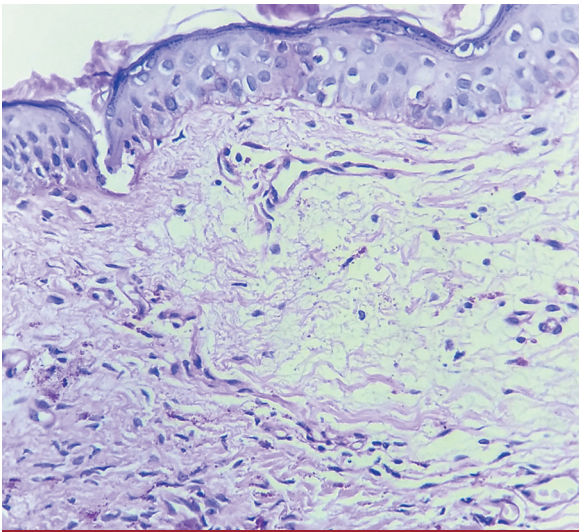


FOTO 6: Caso 2. Marcada mucinosis subepidérmica, sin engrosamiento significativo de la membrana basal dermoepidérmica (LET. PAS, 400X).

COMENTARIOS

El compromiso palpebral, como única manifestación de LC, es una situación infrecuente. En esta localización, las lesiones pueden confundirse fácilmente con otras dermatosis, por lo que es importante tener un alto índice de sospecha clínica para hacer el diagnóstico correcto.

En el LED, como el que presentó la primera paciente, se estima que un 6% de los pacientes con esta forma clínica de lupus presentan compromiso palpebral, el cual es, en la mayoría de los casos, bilateral y suele asociarse a otras manifestaciones cutáneas de la enfermedad^{9,10}. En una serie de seis casos publicada en la literatura, con pacientes que presentaban compromiso palpebral como única manifestación, la media de tiempo transcurrido entre los primeros signos de la enfermedad y el diagnóstico de LED fue de 38 meses, un poco superior a lo ocurrido en la paciente del caso analizado¹¹.

Se han comunicado hasta la fecha diversas manifestaciones perioculares asociadas al LECC, entre las que se incluyen edema, eritema y descamación, como los que manifestaba la paciente. También blefaritis, madarosis, ectropión o entropión, conjuntivitis o queratitis estromal. El LED constituye la variante en la que se ha informado mayor tasa de complicaciones oftalmológicas¹². Entre estas se destacan cambios pigmentarios y destrucción tisular con formación de cicatrices y potencial disfunción palpebral¹³.

Los diagnósticos diferenciales incluyen eccema, psoriasis, blefaritis crónica, rosácea ocular, celulitis, sarcoidosis, tiña facial, granuloma facial, proliferaciones linfoides y erupciones por drogas¹²⁻¹⁴.

El LET también representa un importante desafío diagnóstico.

Clínicamente presenta placas edematosas, a menudo eritematosas, brillantes e indoloras, que se curan sin dejar cicatriz, a diferencia del LED.

El edema palpebral es un hallazgo cutáneo inespecífico y asociado a varias condiciones clínicas, las cuales incluyen LES, dermatomiositis, reacciones por drogas, angioedema, síndrome de la vena cava superior, sarcoidosis y erupción polimorfa lumínica¹⁵.

Wu *et al.* publicaron una serie de casos de 25 pacientes con edema y eritema periorbitario como única manifestación del LC, la mayoría correspondieron a mujeres de mediana edad. Al igual que en nuestra paciente, predominó la afectación unilateral, en especial en el párpado superior izquierdo. Asimismo, hallaron que esta forma clínica tendría mayor riesgo de desarrollo de LES, como lo ocurrido en el caso clínico²¹⁶.

En todos los casos se requiere el estudio histológico para confirmar el diagnóstico. Los hallazgos incluyen infiltrados linfocitarios perivascuales y perianexiales superficiales y profundos, degeneración vacuolar de la capa basal y depósitos intersticiales de mucina¹⁵.

Los depósitos de mucina son más prominentes en el LET en comparación con otras variantes de LECC y actúan como responsables del edema palpebral⁸.

La inmunofluorescencia directa de la piel afectada evidencia depósitos granulares de IgG, IgM, IgA y complemento en la unión dermoepidérmica, los vasos dérmicos y las estructuras foliculares^{10,13}. En las pacientes de los casos presentados no fue posible realizarla para complementar el diagnóstico histológico.

Con respecto a su evolución, se estima que un 5-10% de los pacientes con LECC pueden cumplir criterios para LES en algún momento del curso de la enfermedad¹.

La positividad de los ANA en los casos de LED y LET varía entre 10% y 30%¹⁷.

En los casos analizados, ambas pacientes presentaron positividad para ANA y la segunda de ellas desarrolló criterios de LES a los 4 años posteriores al inicio de la signosintomatología.

El objetivo del tratamiento es evitar la progresión y prevenir las recaídas¹¹. Los fármacos de elección son los antipalúdicos asociados o no a corticosteroides tópicos o sistémicos. Nuestras pacientes presentaron una buena respuesta clínica inicial, pero requirieron mantener la corticoterapia sistémica para sostener la respuesta clínica.

En casos refractarios, la talidomida ha demostrado gran utilidad^{8,18}.

En los casos de LED palpebral, se recomienda el seguimiento oftalmológico cada 6 meses¹².

BIBLIOGRAFÍA

1. Bielsa Marsol I, Rodríguez Caruncho C. Manifestaciones cutáneas del lupus eritematoso. *Inmunología* 2010;29:100-110.
2. Obermoser G, Sontheimer RD, Zelger B. Overview of common, rare and atypical manifestations of cutaneous lupus erythematosus and histopathological correlates. *Lupus* 2010;19:1050-1070.
3. Gilliam JN, Sontheimer RD. Distinctive cutaneous subsets in the spectrum of lupus erythematosus. *J Am Acad Dermatol* 1981;4:471-475.
4. Strigna O, Troielli P, Abad ME, Bendjui G et al. Consenso sobre Lupus Eritematoso Cutáneo. Actualización [en línea] Sociedad Argentina de Dermatología; 2016. Disponible en: <http://www.sad.org.ar/wp-content/uploads/2016/04/LUPUS-FINAL-07122016.pdf>. [Consulta: enero de 2020].
5. Ortega SM, Barbarulo A, Spelta MG, Gavazza S, et al. Lupus eritematoso cutáneo: revisión de nuestra casuística en los últimos 15 años. *Dermatol Argent* 2011;17:116-122.
6. Ríos AR, Rosso MV, García S, Della Giovanna P. Lupus cutáneo crónico: estudio retrospectivo de los últimos 10 años en el Hospital Posadas. *Dermatol Argent* 2018;24:136-140.
7. Zambenardi A, Bendjui G, Manzano RE, Berben MD, et al. Lupus eritematoso cutáneo. Estudio de 92 pacientes. *Dermatol Argent* 2018;24:41-46.
8. Silva LL da C, Romiti R, Nico MMS. Persistent eyelid edema and erythema as manifestation of lupus erythematosus: a series of six cases. *J Dtsch Dermatol Ges* 2015;13:917-920.
9. Wu YF, Kuo TT, Lu PH, Chen MJ, et al. Cutaneous lupus erythematosus manifesting as unilateral eyelid erythema and swelling. *Dermatologica Sin* 2012;30:25-28.
10. Pandhi D, Singal A, Rohtagi J. Eyelid involvement in disseminated chronic cutaneous lupus erythematosus. *Indian J Dermatol Venereol Leprol* 2006;72:370-372.
11. Gupta T, Beaconsfield M, Rose GE, Verity DH. Discoid lupus erythematosus of the periorbita: Clinical dilemmas, diagnostic delays. *Eye* 2012; 6:609-612.
12. Arrico L, Abbouda A, Abicca I, Malagola R. Ocular complications in cutaneous lupus erythematosus: a systematic review with a meta-Analysis of reported cases. [en línea] *J Ophthalmol* 2015;1-8. 11 de junio de 2015. Disponible en: <https://doi.org/10.1155/2015/254260> [Consulta: enero de 2020].
13. Donzis PB, Insler MS, Buntin DM, Gately LE. Discoid lupus erythematosus involving the eyelids. *Am J Ophthalmol* 1984;98:32-36.
14. Chomiciene A, Stankeviciute R, Malinauskiene L, Grigaitiene J, et al. Rare cause of periorbital and eyelids lesions: discoid lupus erythematosus misdiagnosed as allergy. *Ann Allergy, Asthma Immunol* 2017;119:568-569.
15. Makeeva V, Seminario-Vidal L, Beckum K, Sami N. Bilateral periorbital swelling as the initial presentation of cutaneous lupus erythematosus. *JAAD Case Reports* 2016;2:72-76.
16. Wu MY, Wang CH, Ng CY, Kuo TT, et al. Periorbital erythema and swelling as a presenting sign of lupus erythematosus in tertiary referral centers and literature review. *Lupus* 2018;27:1828-1837.
17. Okon L, Werth V. Cutaneous Lupus Erythematosus: diagnosis and treatment. *Best Pract Res Clin Rheumatol* 2013;27:391-404.
18. Vassallo C, Colombo C, Canevari R, Brazzelli V, et al. Monolateral severe eyelid erythema and edema as unique manifestation of lupus tumidus. *Int J Dermatol* 2005;44:858-860.

Si bien el compromiso palpebral como única manifestación de LECC es excepcional, los dermatólogos debemos familiarizarnos con esta forma de presentación y considerarla dentro de los diagnósticos en los pacientes con dermatosis palpebrales crónicas que no responden a los tratamientos habituales.

El diagnóstico y el tratamiento tempranos previenen secuelas estéticas y funcionales (especialmente las oftalmológicas, en los casos de LED) y permiten realizar un adecuado tamizaje de la enfermedad sistémica en todos los pacientes.

AGRADECIMIENTOS

Al Dr. César Chiappe.