

Estudio retrospectivo de la dermatomiositis. Análisis de 40 casos de consulta en la División de Dermatología

Retrospective study of dermatomyositis. Analysis of 40 cases consulting in a Dermatology Department

Mercedes Lidia Hassan¹, Ana Capecce², María E. Melloni², Miriam Saposnik², Ivana Ruzzi³, Josefina Gramajo⁴, Juana Lorenzo⁵, Roberto Schroh⁶, Cristina Corbella⁷

Resumen

Antecedentes. La dermatomiositis (DM) se incluye dentro de las miopatías inflamatorias idiopáticas junto a las polimiositis, aunque reconoce formas clínicas sin compromiso muscular, que presentan exclusivamente manifestaciones cutáneas durante un período de tiempo variable, o permaneciendo definitivamente amiopáticas. Las manifestaciones cutáneas son tan características que permiten efectuar su diagnóstico aun antes de presentarse la afectación muscular. Su asociación a neoplasias internas, compromiso de órganos y posibilidades evolutivas despierta el interés de clínicos y dermatólogos.

Material y método. Estudiamos retrospectivamente 40 pacientes (33 mujeres) vistos en forma consecutiva en el Servicio de Dermatología del Hospital Ramos Mejía entre junio de 1991 y junio de 2007.

Objetivo. Analizar la composición de esa población, las características del compromiso cutáneo y sistémico, y la evolución de la enfermedad.

Resultados. Se observaron: 23% de formas amiopáticas (9/40), 16,6% de asociación con neoplasia interna (6/36), excluyendo cuatro casos de DM infantojuvenil. Las neoplasias fueron exclusivamente ginecológicas: 3 de mama, 2 de cérvix y 1 de ovario. El lapso entre el diagnóstico de cáncer y DM fue de 0 a 2 años. Se describen las lesiones cutáneas y complicaciones infrecuentes halladas en esos pacientes además de los criterios cutáneos actualmente aceptados para el diagnóstico de dermatomiositis. No se hallaron lesiones por eritema "flagelado", ni síndrome antisintetasa completo. En dos casos se detectó enfermedad intersticial pulmonar no sospechada en la Rx simple de tórax; ambos sin positividad para anticuerpos anti Jo. Un caso de la serie apareció tres años después de un implante mamario de siliconas como dermatomiositis amiopática (DMA). De 4 muertes, una se debió a metástasis de cáncer de mama y otra a neumonía aspirativa por compromiso de musculatura faríngea; en las otras dos, la causa no se relacionó con la DM.

Conclusiones. El análisis de los casos observados permite conocer datos acerca de la composición de esa población de DM (prevalencia de DMA, prevalencia de neoplasia interna, negatividad para anticuerpos Jo-1), incluir aspectos cutáneos inusuales, señalar la detección de patología respiratoria insospechada que requiere estudios especiales para su diagnóstico precoz. Se destaca la ausencia de series de DM publicadas en nuestro medio (Dermatol Argent 2009;15(1):27-36).

Palabras clave: dermatomiositis, polimiositis.

Abstract

Background. Dermatomyositis (DM) is included into the idiopathic inflammatory myopathies polymyositis-like, although there are clinical variants without muscle involvement, which show only cutaneous involvement during variable periods of time, or remain definitively amyopathic. Its cutaneous manifestations are so particular that let to do its diagnosis just before the appearance of muscular involvement. The association to internal neoplasia and visceral involvement attracts the attention of physicians and dermatologists.

Material and methods. We study 40 patients (7 males and 33 females) who were seen consecutively at the Department of Dermatology of the Ramos Mejía Hospital of Buenos Aires, between June 1991 and June 2007.

Objective. To analyse the composition of our population of DM, cutaneous and internal findings, and the association to neoplasia.

Results. it was found 23% of amyopathic form (9 out of 40), 16,6% of incidence of internal neoplasia (6/36) excluding four cases of Juvenil DM. Neoplasias of the breast (3), cervix (2) and ovario (1) were found. The period of time between the diagnosis of cancer and DM were from 0 to 2 years. Cutaneous infrequent lesions of these patients and complications were described beyond currently accepted cutaneous mayor and minor criteria for Dermatomyositis. "Flagellated" lesions, and the complete antisynthetase syndrome were not found. In two cases unsuspected ILD (interstitial lung disease) with thorax X-ray normal was detected. These two cases tested Jo1 negative. One case of this serie arose three years after silicone mammary implant as amyopathic dermatomyositis.

Conclusions. The analysis of the observed cases let us report the composition of this population (prevalence of ADM, prevalence of internal neoplasia, lack of Jo1 positivity), the report of unusual cutaneous lesions and unsuspected interstitial respiratory disease that requires special studies to be diagnosed. The absence of previous original reported series of cases in our country is pointed out (Dermatol Argent 2009;15(1):27-36).

Key words: dermatomyositis, polymyositis.

Fecha de recepción: 12/8/08 | **Fecha de aprobación:** 11/9/08

1. Profesora Titular UBA y Jefe de División Dermatología.
2. Médica dermatóloga del Sector Colagenopatías.
3. Médica residente de 2º año de la Carrera de Especialista UBA.
4. Médica concurrente de 2º año de la Carrera de Especialista UBA. Servicio de Dermatología. Hospital "J. M. Ramos Mejía", Asociado a la Universidad de Buenos Aires. Ciudad Autónoma de Buenos Aires. Rep. Argentina.

5. Médica cursista de 1º año de la carrera de especialista UBA.
6. Médico de planta a cargo del Sector Patología.
7. Médica de Planta de Anatomía Patológica.

ABREVIATURAS

AAL: angeítis alérgica leucocitoclástica.
ACL: anticardiolipinas.
CPK: creatinfosfoquinasa.
DM: dermatomiositis.
DMA: dermatomiositis amioipática.
EMG: electromiograma.
FAN: anticuerpos antinucleares.
TNF: factor de necrosis tumoral.
IFN: interferón.
ILD: intersticiopatía pulmonar.
LDH: láctico deshidrogenasa.
MTS: metástasis.
PM: polimiositis.
RMN: resonancia magnética nuclear.
Rx: radiografía.
TAC: tomografía axial computada.
TCAR: tomografía computada de alta resolución.
TGO: transaminasa glutámico oxalacética.

Introducción

La **dermatomiositis (DM)** se incluye dentro de las miopatías inflamatorias idiopáticas junto con las **polimiositis (PM)**,¹⁻⁶ aunque reconoce formas clínicas sin compromiso muscular, exclusivamente cutáneas, durante un período de tiempo variable o, más aún, definitivamente **amioipáticas (DMA)**.⁷⁻¹⁵

Se caracteriza por el compromiso de la musculatura estriada proximal de miembros superiores y músculos flexores del cuello, con disfagia o sin ella y compromiso de los músculos respiratorios. Su asociación a neoplasias y compromiso de órganos internos despiertan el interés de clínicos y dermatólogos; aunque este último asiste rara vez a algunas formas de PM.

Clasificación de Bohan y de Sontheimer

Los criterios diagnósticos de DM de la clasificación de Bohan (**Cuadro 1**) no permiten la inclusión de subgrupos de pacientes con lesiones exclusivamente cutáneas o con lesiones predominantemente cutánea;^{8,13} por lo tanto, se ha propuesto una categoría patológica más amplia designada como "dermatomiopatías inflamatorias idiopáticas"^{14,15} (**Cuadro 2**).

De acuerdo con Sontheimer, las formas de **DM de comienzo en el adulto** abarcan:

DM clásica. Presenta los dos componentes, cutáneo y muscular, simultáneamente o con una diferencia no mayor de 6 meses entre uno y otro. Incluye tres presentaciones: exclusiva, como parte de una colagenopatía o asociada a cáncer interno.

DM clínicamente amioipática. Comprende la DM amioipática (sinónimo de *sin miositis*): lesiones cutáneas distintivas de DM clásica confirmadas por biopsia, de 6 o más meses de evolución (*provisoria*) a 2 años (*definitiva*) previo al compromiso muscular; y la DM hipomioipática: compromiso cutáneo específico, sin evidencias clínicas de afectación muscular, pero con algu-

CUADRO 1. CLASIFICACIÓN DE BOHAN DE LA POLIMIOSITIS/DERMATOMIOSITIS.⁴

• Subgrupos clínicos
• Polimiositis.
• Dermatomiositis.
• Polimiositis o dermatomiositis asociadas con cáncer.
• Dermatomiositis de la infancia.
• Polimiositis o dermatomiositis asociadas con una colagenopatía.
• Criterios diagnósticos⁵
• Rash cutáneo típico.
• Debilidad proximal simétrica, con disfagia o compromiso respiratorio, o sin ellos.
• EMG compatibles con compromiso muscular primario.
• Alteraciones en la biopsia muscular, compatibles con compromiso muscular primario.
• Elevación de enzimas musculares (creatinfosfoquinasa [CPK], transaminasa glutámico oxalacética [TGO], láctico deshidrogenasa [LDH], aldolasa).
Límites de confianza para el diagnóstico de dermatomiositis:
DM establecida: rash y tres de los otros cuatro criterios diagnósticos.
DM probable: rash y dos de los otros cuatro criterios diagnósticos.
DM posible: rash y uno de los otros cuatro criterios diagnósticos.

CUADRO 2. CLASIFICACIÓN GLOBAL DE LAS DERMATOMIOPATÍAS INFLAMATORIAS IDIOPÁTICAS (SONTHEIMER 2002).¹

1. Dermatomiositis (DM)
• DM de comienzo en el adulto:
<i>DM clásica:</i> exclusiva.
superposición con otra colagenopatía.
asociada a cáncer interno.
<i>DM clínicamente amioipática:</i> amioipática (provisoria o definitiva).
hipomioipática.
• DM infantojuvenil:
<i>DM clásica.</i>
<i>DM clínicamente amioipática:</i> amioipática
hipomioipática.
2. Polimiositis (PM): exclusiva.
superposición con otra colagenopatía.
asociada a cáncer interno.
3. Miositis por cuerpos de inclusión
4. Otros subgrupos clínico-histológicos de miositis:
miositis focal, miositis proliferativa, miositis orbital, miositis eosinofílica y miositis granulomatosa.

no de los estudios complementarios alterados (enzimas, electromiograma [EMG] y/o biopsia muscular).

Las formas de **DM infantojuvenil** incluyen la **DM clásica** y la **DM clínicamente amioipática** con sus dos variantes (amioipática e hipomioipática) definidas de manera similar a las formas amioipática e hipomioipática de la DM de comienzo en el adulto.

Incidencia

La incidencia es desconocida en nuestro país. En EE.UU. se estima una incidencia anual de 1/100.000 habitantes.⁶ Para la DM infantil/juvenil, 0,06 a 0,32/100.000.¹⁶ Según la Comisión conjunta de la Academia Americana de Dermatología en 1998, la incidencia anual es de 5 casos por millón de habitantes.¹⁷

Etiología

Se ha hallado riesgo genético familiar para padecer miopatías inflamatorias idiopáticas (DM del adulto y juvenil) vinculado a homocigocidad para HLA-DQA1, polimorfismo de un nucleótido en el promotor del factor de necrosis tumoral (TNF) (TNF- α 308-A) asociado a cronicidad, calcinosis y altos títulos de TNF- α en DM juvenil clásica en blancos.¹

Es conocida la asociación de DM con enfermedad pulmonar, más frecuente en japoneses, y se ha comunicado ocasionalmente el déficit genético de C5 en DM. En la etiología también han sido involucrados virus (parvovirus B19, Epstein Barr), drogas (tales como hipocolesterolemiantes), D penicilamina, fenitoí-

na, cloroquina, hidroxiurea, interferón (IFN), que pueden causar miopatía y/o lesiones cutáneas compatibles.¹⁸⁻²¹

Se acepta que la luz ultravioleta es un desencadenante, pero no se ha logrado la fotoinducción de la lesión.

Subgrupos asociados a anticuerpos

Se ha distinguido un grupo vinculado al HLA DR52, con mayor prevalencia de anticuerpos Jo1 (20-30% de las PM/DM), caracterizado por fibrosis pulmonar, artritis, fenómeno de Raynaud, manos de mecánico, mal pronóstico, mayor mortalidad y pobre respuesta al tratamiento (*síndrome antisintetasa*); y otro grupo vinculado al DR53, Dw7 con anticuerpos Mi2, presente en 15% de las DM, con compromiso cutáneo florido y mejor respuesta al tratamiento. El PM/Scl presente en 25% de los *overlap* y en 8 a 12% de las PM, se asocia a miopatía más esclerodermia. El anti-SRP (partícula de reconocimiento de señal) presente en 5% de las PM, se vincula a compromiso cardíaco, sin fibrosis pulmonar, resistencia al tratamiento corticoide y miositis severa.¹⁵ El DR3, B8 y B14 se han vinculado a la DM juvenil; y B14 y B40 al síndrome *overlap* en adultos. Recientemente se han identificado anticuerpos de 155 kDa (Se) y 140 kDa (US) en el suero de DM amiopáticas, vinculados a enfermedad intersticial pulmonar o paraneoplasia, respectivamente.²²

CUADRO 3. MANIFESTACIONES CUTÁNEAS CLÁSICAS DE LA DM.¹⁴

Patognomónicas	
1.	Pápulas de Gottron.
2.	Signo de Gottron: eritema macular violáceo confluyente simétrico en la superficie dorsal de las articulaciones interfalángicas o metacarpofalángicas, el olécranon, las rodillas y los maléolos internos.
Características	
1.	Eritema en heliotropo.
2.	Telangiectasias periungulares.
3.	Eritema macular violáceo confluyente simétrico en la superficie dorsal de las manos, la superficie extensora de los brazos y los antebrazos, las regiones deltoideas, la parte posterior de los hombros y el cuello (signo del chal), la región anterior del cuello y la parte superior del tórax (signo de la V), la parte central de la cara y la frente y el cuero cabelludo.
4.	Mano de mecánico.
Compatible con DM	
1.	Poiquilodermia atrófica vascular.
2.	Calcinosis cutánea.

Manifestaciones cutáneas

En el Cuadro 3 se describen las manifestaciones cutáneas distintivas de la DM.¹⁴

Son signos de mal pronóstico^{3,9,11,23-25} (formas agudas, progresivas y severas): el compromiso respiratorio, faríngeo o esofágico precoz y rápido, la resistencia al tratamiento ini-

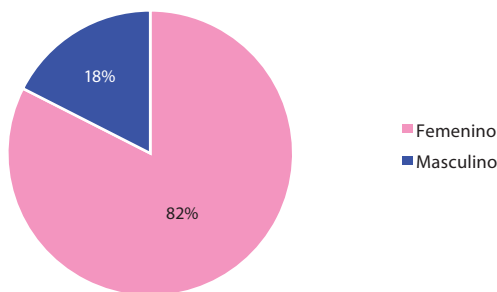


Gráfico 1. Dermatomiositis según sexo.

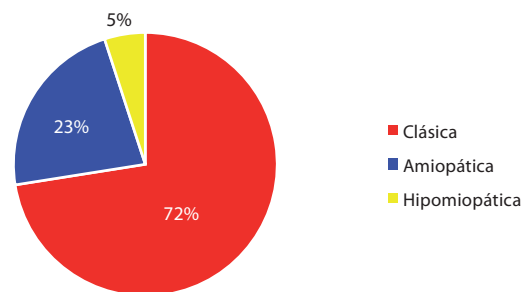


Gráfico 3. Dermatomiositis según forma clínica.

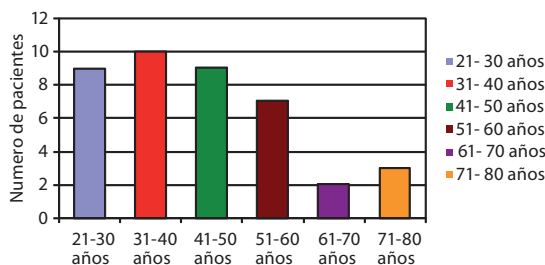


Gráfico 2. Dermatomiositis por edad al diagnóstico.

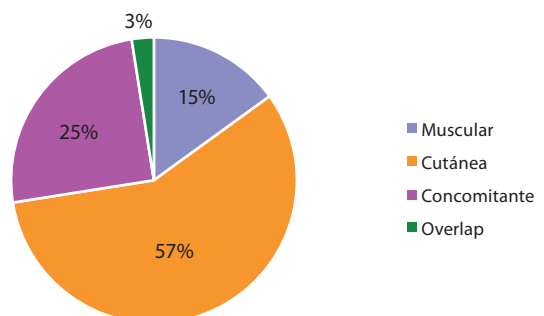


Gráfico 4. Dermatomiositis según forma de inicio.

cial corticoide, las lesiones cutáneas ampollares o necróticas en tronco, las vasculitis sistémicas, la eritrosedimentación elevada (más de 35 mm 1er hora) y la edad avanzada.

La **mortalidad** varía alrededor de 21% en adultos y 3-31% en niños, según distintas casuísticas y autores.¹⁴ Las **causas de muerte** son insuficiencia respiratoria y vinculadas a la neoplasia asociada en el adulto (metástasis).^{1,3,9,11,25,26} La **incidencia de neoplasia interna** se ha hallado en distintas casuísticas (entre 11 y 43%).³⁴ El **riesgo relativo** para neoplasia interna oscila entre 1,7 y 7,7, y es máximo al año.^{10,25,26-34}

Material y métodos

Se realiza un análisis observacional retrospectivo de 40 pacientes (7 masculinos y 33 femeninos) estudiados durante el período 1991-2007 en el Servicio de Dermatología del Hospital "J. M. Ramos Mejía" de Buenos Aires, en los cuales se confirmó el diagnóstico de DM. Nueve de ellos fueron amioipáticos (DMA) y 4 fueron casos infantiles o juveniles. Se excluyeron de los cálculos los casos de difícil diagnóstico diferencial: una micosis fungoide (lesiones fotosensibles eritema facial con edema palpebral, poiquilodermia, factor reumatoideo elevado, artralgias y fenómeno de Raynaud, con enfermedad neurológica concomitante); y 3 pacientes de sexo femenino en las cuales no se pudo comple-

tar el estudio. Tampoco se incluyó un caso asociado a la ingesta de simvastatina, que generó incertidumbre acerca del rol de esa droga en la aparición del cuadro.

Resultados

Las características clínicas se resumen en el **Cuadro 4** y en los **Gráficos 1, 2, 3 y 4**. Se estudiaron 33 mujeres y 7 hombres (relación F:M = 4,71:1). De ellos, cuatro fueron diagnosticados como *DM infantil/juvenil*, con edad de inicio a los 5, 12, 14 y 15 años, respectivamente; dos pertenecientes al sexo femenino y dos al masculino. Las formas *juveniles amioipáticas*, al igual que la *calcinosis*, se observaron en tres casos, dos en sexo femenino.

Se diagnosticaron en total 9 (23%) DMA y 31 de forma clásica. El período de tiempo entre las manifestaciones cutáneas y el inicio de las musculares fue de hasta 11 años; inicialmente el diagnóstico de esos pacientes fue de lupus eritematoso (vistos en nuestro Servicio por otro observador). Además de los criterios mayores y menores,¹⁴ en nuestra casuística hallamos: **Lesiones raras**: lesiones ampollares (en 2 pacientes), foliculares (2), alopecia extendida, difusa, con escamas blanquecinas en cuero cabelludo (1), telangiectasias gingivales y labiales (1), calcinosis "miliar" (1), lesiones símil "cicatriz de biopsia por punch" (3), vasculitis cutánea (2) (**Fotos 1, 2, 3, 4, 5 y 6**).

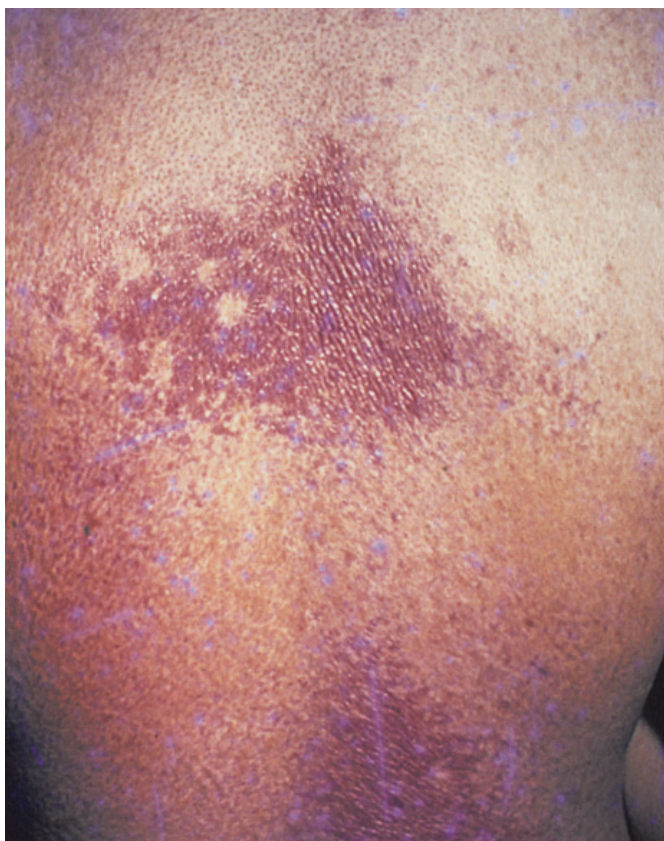


Foto 1. Poiquilodermia. Lesiones símil "biopsia por punch".

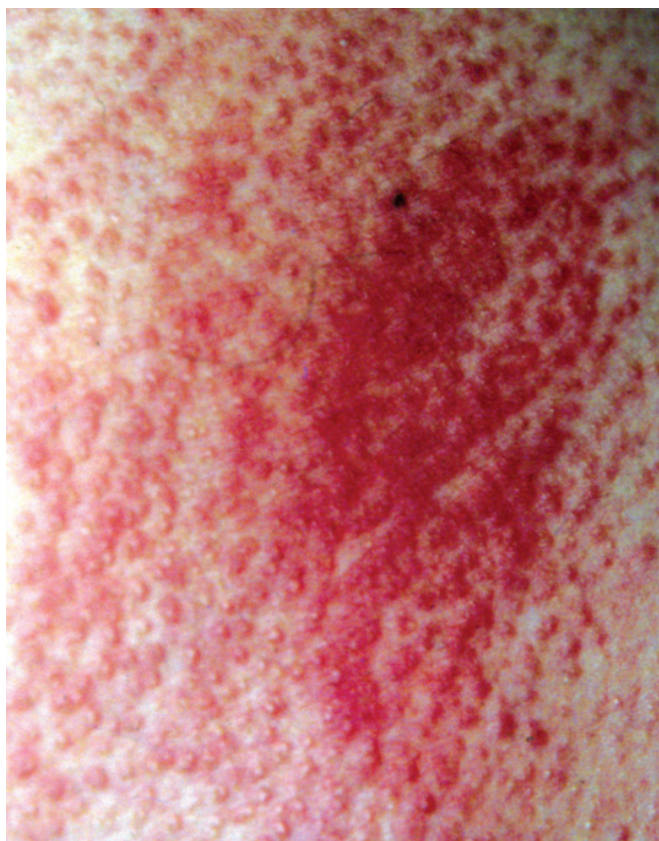

Foto 2. lesiones foliculares.

CUADRO 4. CARACTERÍSTICAS CLÍNICAS Y EVOLUCIÓN DE PACIENTES CON DIAGNÓSTICO DE DM EN EL HOSPITAL "RAMOS MEJÍA". PERÍODO 1991-2007.

Pac	Edad	Sexo	Forma clínica	Inicio	Anticuerpos	Neoplasia	Afección sistémica u otra característica	Evolución
1	50	F	Clásica	Muscular	-	Cérvix	Pérdida peso AAL	Insuf. resp.
2	60	F	Clásica	Cutánea	-	-	Pérdida peso	-
3	57	F	Clásica	Concomitante	-	-	-	-
4	37	F	Clásica	Cutánea	-	-	-	Insuf. resp.
5	35	F	Amiopática	Cutánea	ACL	-	Lesiones foliculares	Remisión.
6	58	F	Clásica	Cutánea	-	Mama	AAL	-
7	43	F	Clásica	Concomitante	-	-	-	-
8	43	F	Clásica	Cutánea	-	-	Ampollas	-
9	48	F	Clásica	Cutánea	-	Mama	-	MTS óseas.
10	50	M	Clásica	Cutánea	-	-	-	Remisión.
11	68	F	Clásica	Muscular	-	-	-	Insuf. resp.
12	54	F	Amiopática	Cutánea	-	-	-	-
13	12	F	Clásica	Muscular	-	-	Pérdida peso	Remisión.
14	36	F	Clásica	Muscular	-	-	-	-
15	14	F	Amiopática	Cutánea	-	-	Acné x corticoides	Remisión.
16	64	F	Clásica	Muscular	-	-	-	..
17	15	M	Amiopática	Cutánea	-	-	Calcinosis	Tto. irreg..
18	54	F	Amiopática	Cutánea	-	Mama	-	-
19	32	F	Amiopática	Cutánea	-	-	Respiratorio Postsilicona	Remisión.
20	56	F	Clásica	Concomitante	-	-	Resp Esof leve	Remisión.
21	15	F	Amiopática	Cutáneo	FAN+	-	Calcinosis+++	Mejoría.
22	5	M	Clásica	Concomitante	-	-	Pérdida peso	-
23	27	F	Clásica	Cutánea	-	-	Distensión abdominal Esteatosis Sd seco Lipodistrofia	-
24	46	F	Clásica	Cutánea	FAN 1/2560 Mo	-	-	-
25	33	F	Clásica	Concomitante	FAN 1/320 Mo	-	Ampollas	Piomiositis
26	28	M	Clásica	Cutánea	FAN 1/80	-	Disglusia Lesiones foliculares	-
27	58	F	Clásica	Cutánea	-	Ovario	Disglusia	MTS ósea.
28	29	F	Clásica	Concomitante	-	-	-	-
29	34	F	Clásica	Concomitante	FAN 1/80 Mo	-	Tiña tricofítica	-
30	78	M	Amiopática	Cutánea	-	-	Fibromialgia	-
31	27	F	Clásica	Muscular	-	-	-	-
32	50	F	Clásica	Cutánea	FAN 1/1600 Mo	-	Eritrodermia x cloroquina	-
33	50	F	Clásica	Concomitante	FAN+	Cérvix	Vasculitis úlceras	-
34	33	M	Clásica	Concomitante	FAN 1/400 Mo	-	Fibrosis pulmonar Faríngeo	-
35	75	F	Hipomiopática	Cutánea	FAN 1/160 Mo	-	-	Neumonía. Fallece.
36	40	F	Clásica	Overlap	FAN 1/80 Ro+ La+	-	ILD Vasculitis cutánea Livedo y úlceras acrales	Sarna noruega. Fallece por neumotórax.
37	72	F	Hipomiopática	Cutánea	-	-	-	-
38	32	F	Clásica	Concomit	FAN 1/5120	-	ILD	-
39	40	F	Amiopática	Cutánea	-	-	-	-
40	50	M	clásica	cutánea	-	-	-	-

ACL: anticardiolipinas. AAL: angéitís alérgica leucocitoclástica. FAN: anticuerpos antinucleares. Mo: patrón moteado. MTS: metástasis. ILD: intersticiopatía pulmonar.

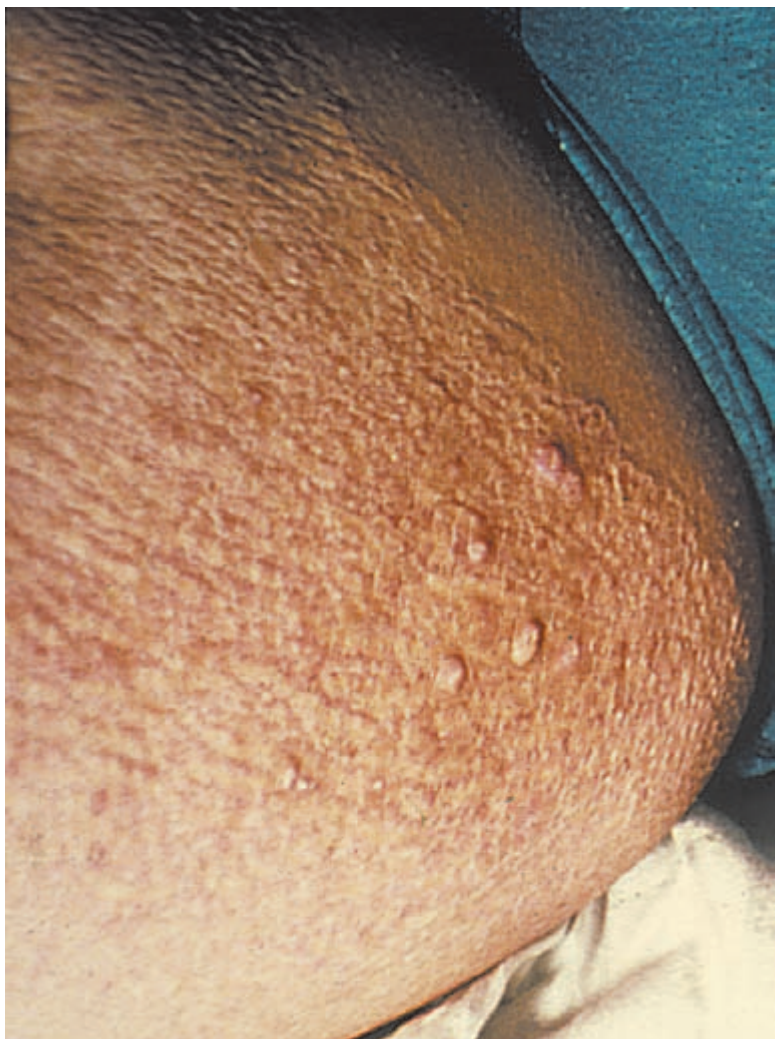


Foto 3. Calcinosis "miliar" en DM juvenil.

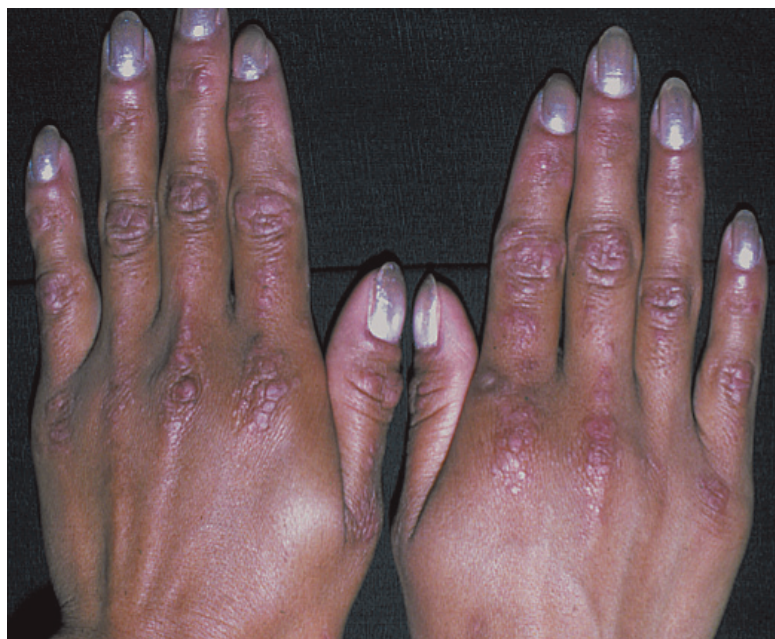

Foto 4. Pápulas de Gottron.

Complicaciones previamente no comunicadas en esta afección: piomiositis no tropical (1) (Fotos 7 y 8), tiña del adulto (1) y distensión abdominal episódica vinculada a adherencias peritoneales evidenciadas por tomografía axial computada (TAC) de abdomen (1) (Foto 9).

No encontramos casos de síndrome antisintetasa (asociación de anticuerpos Jo1, fibrosis pulmonar o neumonitis intersticial, fenómeno de Raynaud y manos de mecánico), ni lesiones flageladas. El compromiso pulmonar se vio en dos pacientes con Jo1, sin manos de mecánico en una DM overlap y una clásica. La **asociación con neoplasia interna** se observó en un 16,6% (6 de 36), excluyendo los casos infanto-juveniles.

El **tratamiento** fue realizado en base a corticosteroides sistémicos vía oral, meprednisona 1-2 mg/kg/día en la mayoría durante meses, disminuyendo la dosis en forma progresiva en un plazo variable hasta completar 2 años. No todos los pacientes completaron este esquema, ni lo llevaron a cabo regularmente.

Ocasionalmente, en casos especiales por su resistencia, irregularidad en la toma de los corticoides o afecciones concomitantes que lo contraindicaran, se usaron metotrexato oral 7,5 a 12,5 mg/sem, gammaglobulina endovenosa en dosis bajas (0,5 g por kg/día) durante dos días una vez por mes, con buena respuesta inicial, pero interrumpido por razones de costo. En miositis refractaria se utilizó mofetil micofenolato 2 g/día, iniciando con 0,5 g/día. Se administró también talidomida 200 mg/día y fosfato de cloroquina 200 mg/día en otros pacientes.

Los resultados sobre las lesiones cutáneas con corticoterapia, o con administración de hidroxiquina, no fueron satisfactorios y éstas persistieron, a pesar de mejorar el compromiso muscular. Se indicó asociar en lesiones faciales tacrolimus tópico al 0,1% en crema o pimecrolimus 1% en dos casos, con respuesta parcial. En un caso de DM juvenil con calcinosis se usó el etidronato disódico 20 mg/día, con muy buena respuesta motora y en el control radiográfico, luego de tres meses de tratamiento. Actualmente indicamos diltiazem 10 mg/día o alendronato.

La kinesioterapia y rehabilitación muscular, indispensables para evitar contracturas e incapacidad permanente especialmente en la forma infantil/juvenil y para aliviar la disfagia, complementaron el manejo de los pacientes.

Las **causas de muerte** fueron: insuficiencia respiratoria por neumonía aspirativa por compromiso de musculatura faríngea (2); metástasis de cáncer asociado (1); y dos muertes por causa no relacionada a la DM: pancreatitis (1) y neumotórax traumático (1).

Comentario

La dermatomiositis presenta lesiones cutáneas específicas, consideradas criterios diagnósticos; además, existen lesiones menos frecuentes vinculadas a esta afección.^{1,9} Entre éstas se encuentran: *lesiones foliculares* (**Foto 2**), observadas en dos casos, localizadas en región preesternal y dorso, que presentan depósitos de mucina, infiltrado mononuclear perifolicular, hiperqueratosis folicular y compromiso del músculo erector del pelo; *alopecia difusa con lesiones escamosas*,^{16,36} que debió diferenciarse de la tiña del adulto, psoriasis, farmacodermia por anti-convulsivos, y sarna noruega. Por lo tanto, se recomienda el examen micológico directo y cultivo de estas lesiones. También ha sido referida como lesiones psoriasiformes de cuero cabelludo en DM juvenil¹⁶ pero no fueron patrimonio de esa edad en nuestros pacientes. El aspecto en “*cicatriz de biopsia por punch*” es notable dentro de las áreas fotosensibles de poiquilodermia, pero son infrecuentes. Presentan histopatología inespecífica. La *calcinosi*s en un caso adoptó un raro aspecto “miliar” en cara interna de muslos en una DMA juvenil¹⁶ y no fue incapacitante. En dos pacientes coexistieron lesiones morfea-símil con histopatología compatible raíz de miembros superiores. *Las telangiectasias labiales y gingivales* fueron un hallazgo del examen físico en sólo una paciente, han sido descritas recientemente en esta enfermedad y no conocemos aún su significado. La *vasculitis cutánea* (**Fotos 5 y 6**) se observó en dos casos: uno de ellos con lesiones símil atrofia blanca en raíz de miembros superiores, siguiendo un trayecto lineal con ulceraciones redondas. No se demostraron anticuerpos anti-fofolípido. La histopatología demostró una angétiis alérgica leucocitoclástica y curaron con el tratamiento general. Adyacentes se hallaron lesiones esclerodérmicas (clínica e histopatología) con brillo marfilino e hiperpigmentación. El otro caso fue una DM overlap, con lesiones petequiales de pulpejos, livedo reticular de intensidad moderada acral y ulceraciones en piernas; en ésta la miositis fue refractaria a varios tratamientos inmunosupresores respondiendo al mofetil micofenolato. La intersticiopatía pulmonar permaneció inalterada y la paciente falleció por causa no relacionada.

Se observaron como complicaciones la presencia de una tiña del adulto por *Trichophyton mentagrophytes*,^{37,38} con recaída y extensión a la piel lampiña después del tratamiento con antifúngicos sistémicos, y sarna noruega. La primera condición, poco común, puede atribuirse a: 1) la inmunode-

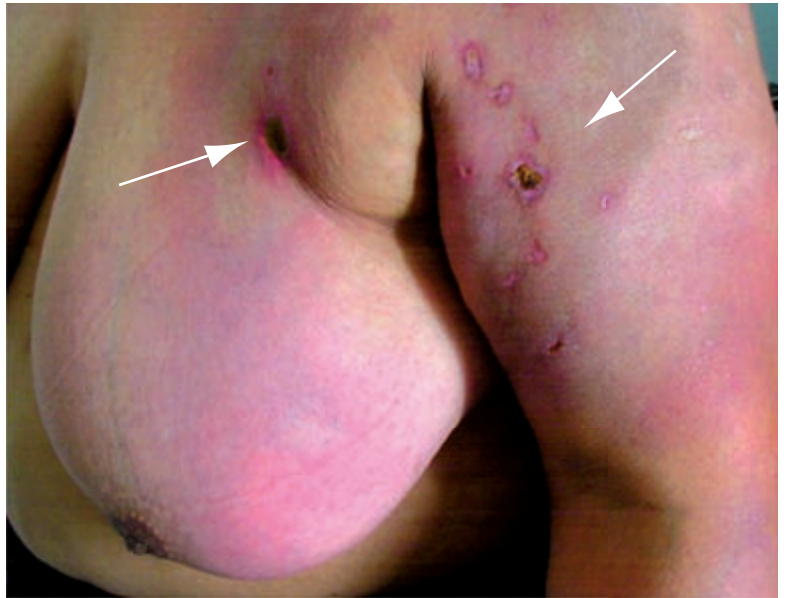

Foto 5. Vasculitis cutánea con ulceraciones redondas coexistiendo con lesiones de esclerodermia localizada (flechas).

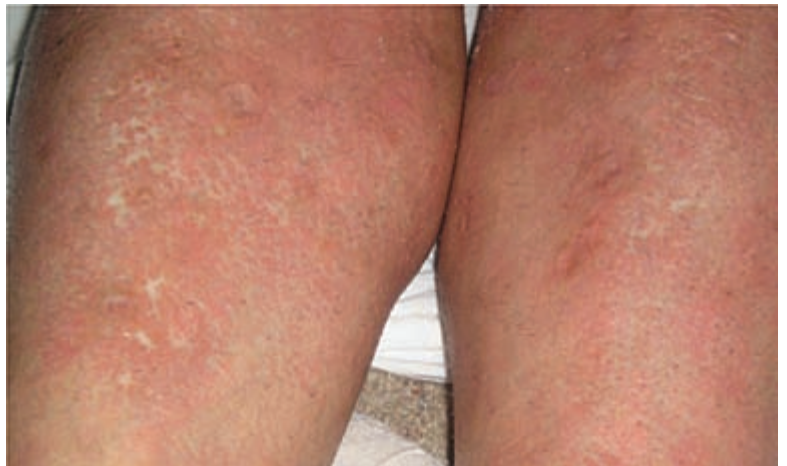

Foto 6. Vasculitis cutánea. Lesiones símil atrofia blanca en piernas.

presión propia del tratamiento con corticoides, o propia de la enfermedad, 2) a una predisposición racial o constitucional (se ha vinculado recientemente a mujeres afroamericanas), o 3) al tratamiento antimicótico insuficiente.

Dos cuadros inusuales que ofrecieron dificultades diagnósticas son: a) distensión abdominal episódica motivada por adherencias peritoneales observables en TAC de abdomen, atribuibles a secuela de probable vasculitis mesentérica previa en una paciente joven de 29 años con notable lipoatrofia facial, y b) piomiositis no tropical.^{39,40}

La piomiositis es un absceso estafilocócico muscular, diagnosticable por punción y cultivo, biopsia, ecografía y/o RNM muscular. Aparece en países tropicales favorecido por las parasitosis (filarias), desnutrición y trauma local. Pasa por tres períodos: 1) inicial, con febrícula, leve eritema y dolor local, 2) de estado, con fiebre, eritema, edema y fluctuación, y 3) séptico, con fiebre hética y mal estado general. El tratamiento es la antibioterapia sistémica y drenaje quirúrgico de la lesión.

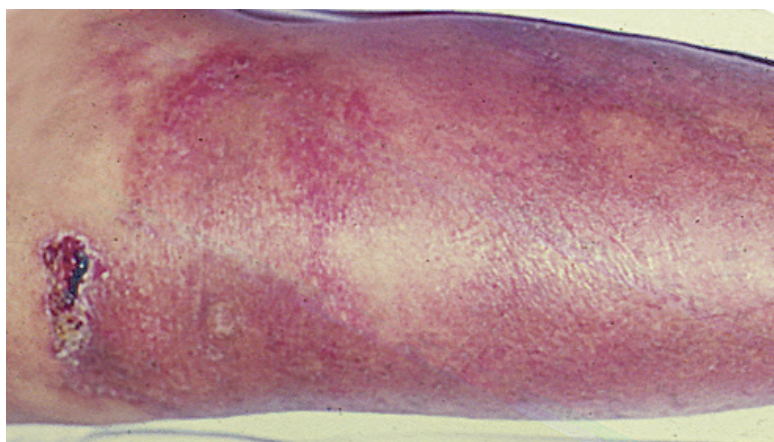


Foto 7. Piomiositis no tropical. Eritema y ampolla en límite de la placa eritematosa de pierna suprayacente al absceso muscular.

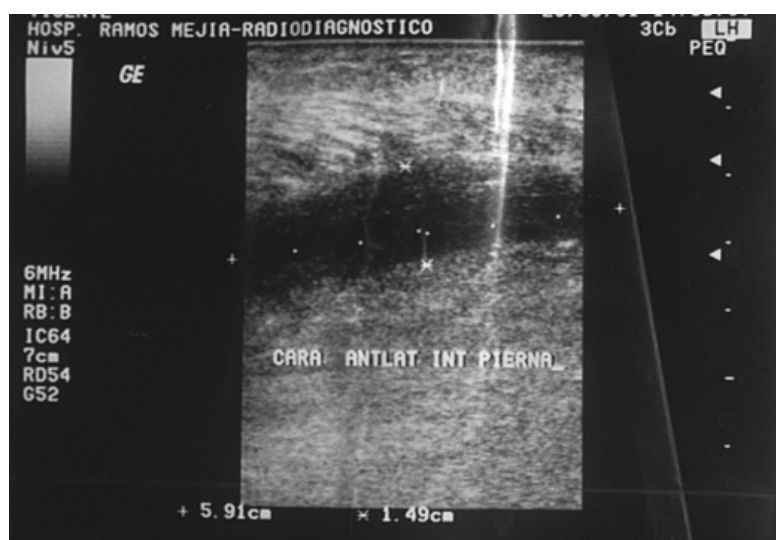


Foto 8. Ecografía muscular. Obsérvese la imagen hipoeoica correspondiente al absceso intramuscular.

Puede pasar desapercibido, y atribuirse a la DM los síntomas de dolor e impotencia muscular.

En un caso tratado con estatinas observamos la asociación de DM con un cuadro símil fibromialgia,⁴¹ con dolor muscular localizado a la palpación en miembros superiores y tronco, sin debilidad, ni alteraciones de enzimas musculares, EMG o RMN en una DM interpretada como amiopática con eritrosedimentación normal.

No se observaron: dermatitis flagelada ni síndrome antisintetasa.⁴²

En dos casos de DM clásica se diagnosticó intersticiopatía pulmonar, con determinación de Jo1 negativa. El diagnóstico fue a través de tomografía computada de alta resolución (TCAR), examen funcional respiratorio y difusión de monóxido de carbono, con radiografía (Rx) de tórax normal. Esto indica que la enfermedad intersticial pulmonar (ILD) debe ser siempre buscada con ese método en pacientes con DM/PM a pesar de no presentar manifestaciones clínicas, tener una Rx de tórax normal y anticuerpo anti-jo1 negativo, aun en la DMA como ya ha sido señalado.^{14,15,42-46}

La asociación con neoplasia interna se observó en el 16,6% de los casos (6/36), mama en tres casos, cervix en dos y ovario el otro. El período entre la aparición de la neoplasia y el inicio de la enfermedad fue: un año y 4 meses

(en un caso), dos años (en dos) y simultáneo (en dos), de acuerdo con lo establecido previamente por otros autores en base a casuísticas de origen nórdico o europeo, donde el mayor riesgo relativo (5,9 - 7,7) está presente al año, cae después del segundo año, pero no se normaliza nunca. Por ello se recomienda un examen anual y ante cada nuevo síntoma, durante los primeros 3 años^{24,35} (**Cuadro 5**).

El inicio concomitante³⁴ se dio en un “carcinoma in situ” de cervix, asintomático, hallado en examen ginecológico de rutina, el cual se solicitó al diagnosticar dermatomiositis; por lo cual puede inferirse que la demora en el diagnóstico de la neoplasia oculta puede ser responsable de los plazos prolongados entre el diagnóstico de la enfermedad y la aparición de la neoplasia.

El cáncer ovárico²⁶ se diagnosticó por las metástasis óseas en el caso 27. El hallazgo de cáncer exclusivamente ginecológico confirma que el tipo de neoplasia correlaciona con la más frecuente para la edad, sexo y raza en cada país o región geográfica. De 6 neoplasias, sólo una se asoció a DMA.^{33,35}

Con respecto al tratamiento efectuado^{47,54} merece destacarse la respuesta de la miositis refractaria al mofetil micofenolato de una DM overlap luego de efectuar varios tratamientos inmunosupresores (ciclofosfamida, corticoides, plasmaféresis, gamma globulina EV, metotrexato). El cuadro pulmonar permaneció inalterable, los efectos secundarios fueron notables (intolerancia gástrica) y la muerte se produjo por causa no relacionada. Un paciente presentó un brote eritematoso extendido con tendencia eritrodérmica por cloroquina que cedió al interrumpir la medicación.

La causa de muerte estuvo relacionada a insuficiencia respiratoria (por neumonía aspirativa, por compromiso de músculos faríngeos en 2 casos) y cáncer asociado (recaída con metástasis de cáncer de mama en uno). El compromiso pulmonar fue precoz y ha sido señalado como uno de los signos de mal pronóstico cuando persiste y resiste la corticoterapia.^{1,3,5,14}

Conclusiones

1. En una población de 40 pacientes de 14 a 75 años en el momento de la primera consulta, efectuada entre los años 1991 y 2007, se halló una relación F:M de 4,71:1.
2. Se observaron lesiones cutáneas no habituales: ampollares (dos pacientes), foliculares (2), alopecia escamosa de cuero cabelludo (2), calcinosis miliar (1), lesiones en “cicatriz de biopsia por punch”(3), telangiectasias gingivales y labiales (1) y vasculitis cutánea (2). Como complicaciones en el curso de esta afección hallamos: tinea capitis del adulto por *Tricho-*

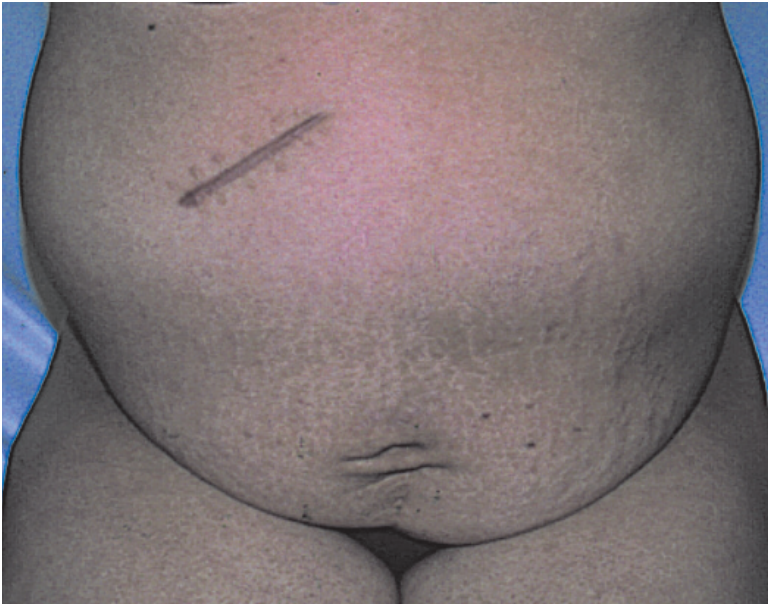

Foto 9. Distensión abdominal intermitente. TAC demuestra bridas intestinales.

CUADRO 5. DERMATOMIOSITIS. ASOCIACIÓN CON NEOPLASIA. CASUÍSTICAS PUBLICADAS.

Cita bibliográfica	Nº ptes	Período	RR o % neoplasia	T. DM-Ca
Suecia 1992 ²⁸	788	20 años	DM: 2,4 (M) y 3,4 (F) PM: 1,7 (M) y 1,8 (F)	-
Escocia 1996 ²⁷	705	12 años	DM: 7,7; PM: 2,1	0-2 años
Suecia, Dinamarca, Finlandia 1997 ²⁹	618 DM 914 PM	10 años	RR: 3 DM: 198 neoplasias PM: 137 neoplasias Ovario, pulmón, páncreas, estómago, colorrectal, linfoma	-
Singapur 1997 ³⁰⁻³¹	38 DM	6 años	31,6% (38% nasofaríngea).	-
Dinamarca 1997 ³²	539	12 años	RR: 5,9. Pulmón, ovario, linfoma	0-1 año
Florenia 2002 ¹⁰	1 DMA	-	Ninguna neoplasia	-
Francia y Suiza 2002 ³⁴	33 DM 7 PM	19 años	40%	0-1 año
Buenos Aires 2002 [*]	40	10 años	16,6%. Mama, ovario, cérvix	0-2 años

Período: duración del estudio. **RR o % neoplasia:** riesgo relativo o prevalencia de neoplasia. **T. DM-Ca:** tiempo entre diagnóstico de la DM y la neoplasia. **M:** masculino. **F:** femenino. **[*]:** nuestra casuística.

phyton mentagrophytes, sarna noruega, piomiositis “no tropical” y distensión abdominal intermitente vinculada probablemente a adherencias intestinales.

- Se observaron dos vasculitis cutáneas en la población estudiada con lesiones símil atrofia blanca, y coexistencia con lesiones esclerodérmicas marfilinas adyacentes.
- La DMA constituyó el 23% (9/40) de la población estudiada.
- La DMA no pareció ser distinta de la forma clásica (DM). En esta forma clínica se observó uno de los 6 casos asociados a neoplasia y los 5 restantes entre los 36 pacientes adultos de la forma clásica. La prevalencia total de neoplasias fue 16,66% en la población adulta estudiada.
- Todas las neoplasias pertenecieron a la esfera ginecológica, probablemente por el predominio del sexo femenino y por ser la neoplasia predominante en ese sexo en nuestro medio.

- Los dos pacientes con intersticiopatía pulmonar fueron Jo-1 negativos.
- Aunque se ha negado el rol patogénico de los implantes de siliconas en esta enfermedad,⁶ en un caso se registró como antecedente un implante mamario de silicona. Fue una DMA, que evolucionó luego de varios años con fibrosis pulmonar, remitiendo luego de la corticoterapia.
- En una paciente (síndrome de superposición), se hallaron, tardíamente en su evolución, anticuerpos anticardiolipina positivos en título significativo la cual presentó un accidente isquémico transitorio.
- Se destaca la falta de trabajos previos basados en series propias de pacientes de DM, en la bibliografía nacional.

Referencias

- Sontheimer RD. Dermatomyositis. An overview of recent progress with emphasis on dermatological aspects. In: Callen JPh. Dermatomyositis review. Dermatologic Clinics 2002;20:387-408.
- Callen JP. Dermatomyositis. Lancet 2000;355:35-57.
- Viglioglia PA. Dermatomyositis. Piel 1998;12:47-60.
- Boahn A, Peter JB. Polymyositis and dermatomyositis. N Engl J Med 1975; 292:344-347.
- Medsgger TA, Oddis CV. Classification and diagnostic criteria for polymyositis and dermatomyositis. J Rheumatol 1995;22:581-585.
- Stringa OJ, Stringa SG. Avances en dermatomiositis. En: Nudenberg B y cols. Avances en colagenopatías. Rosario: 1996. pp. 89-97.
- Rockerbie NR, Woo TY, Callen JP. Cutaneous changes of dermatomyositis precede muscle weakness. J Am Acad Dermatol 1989;20:629-632.
- Hassan ML, Retamar R. Dermatomyositis sin miositis, la excepción o la regla? Rev Arg Reumatol 1992;3:28-34.
- Dawkins MA, Jorizzo JL, Walker FD, et al. Dermatomyositis: a dermatological based-case series. J Am Acad Dermatol 1998;38:397-404.
- Caproni M, Cardinali C, Parodi A, et al. Amyopathic dermatomyositis. A review by the Italian Group of Immunodermatology. Arch Dermatol 2000;138:23-27.
- Bowman RL, Pearson CM. A computed-arrested analysis of 153 patients with polymyositis and dermatomyositis. Medicine 1977;56:255-286.
- El-Azhary R, Pakzad SY. Amyopathic dermatomyositis: retrospective review of 37 cases. J Am Acad Dermatol 2002;46:560-565.
- Euwer RL, Sontheimer RD. Amyopathic Dermatomyositis (dermatomyositis siné miositis). Presentation of six new cases and review of the literature. J Am Acad Dermatol 1991;24: 959-966.
- Sontheimer RD, Costner M. Dermatomyositis. En: Fitzpatrick TB y cols. Dermatología en medicina general. Buenos Aires: 2005. Cap. 172, pp. 1919-1936.
- Gerami P, Schofe JM, Mc Donald L, Walling HW, Sontheimer R. A systematic review of adult-onset clinically amyopathic

- dermatomyositis (dermatomyositis siné myositis); a missing link within the spectrum of the amyopathic inflammatory myopathies. *J Am Acad Dermatol* 2007;54:597-613.
16. Peloro TM, Miller OF. Juvenil Dermatomyositis: a retrospective review of a 30 year experience. *J Eur Acad Dermatol Venereol* 2001;45:128-134.
 17. Segurado Rodríguez MC, Guerra Tapia A, Iglesias Diez L. Dermatomyositis infantil. *Piel* 2001;14:9-14.
 18. Kattak FH, Morris IM, Brandfor WA. Simvastatin associated dermatomyositis. *Brit J Rheumatol* 1994;33:199.
 19. Dourmishev AL, Dourmishev LA. Dermatomyositis and Drugs. *Adv Exp Med Biol* 1999;455:187-191.
 20. Marie I, Joly P, Levesque H. Pseudo-dermatomyositis as a complication of hydroxiurea therapy. *Clin Exp Rheumatol* 2000;18:536-537.
 21. Rocamora V, Puig I, Alomar A. Dermatomyositis-like eruption following hydroxyurea therapy. *J Eur Acad Dermatol Venereol* 2000;14:227-228.
 22. Sontheimer RD, Targoff I, Trieu E. Autoantibodies to 155 kDa and Se antigens in patients with clinically amyopathic dermatomyositis. *J Invest Dermatol* 2001;117:466.
 23. Chen YJ, Wu CY, Shen JL. Predicting factors of malignancy in dermatomyositis and polymyositis: a case-control study. *Br J Dermatol*. 2001 Apr;144:825-831.
 24. Gallais V, Crickx B, Belaich S. Prognostic factors et signes predictifs de cancer au cours de la dermatomyosite de l'adulte. *Ann Dermatol Venereol* 1996;123:722-726.
 25. Pautas E, Cherin P, Piette J. Features of polymyositis and dermatomyositis in the elderly: a case-control study. *Clin Exp Rheumatol* 2000;18:241-224.
 26. Davis MD, Ahmed I. Ovarian malignancy in patients with dermatomyositis and polymyositis: a retrospective analysis of fourteen cases. *J Am Acad Dermatol* 1997;37:730-733.
 27. Stockton D, Doherty VR, Brewster DH. Risk of cancer in patients with dermatomyositis or polymyositis, and follow-up implications: a Scottish population-based cohort study. *Br J Cancer* 2001;85:41-45.
 28. Sigurgeirsson B, Lindelof B, Edhag O, et al. Risk of cancer in patients with dermatomyositis or polymyositis. A population-based study. *N Engl J Medicine* 1992;326:363-367.
 29. Hill CL, Zhang Y, Sigurgeirsson B, et al. Frequency of specific cancer types in dermatomyositis and polymyositis: a population-based study. *Lancet* 2001;357:96-100.
 30. Leow Y-H, Goh SL. Malignancy in adult dermatomyositis. *Int J Dermatology* 1997;36:904-907.
 31. Peng JC, Sheen TS, Hsu MM. Nasopharyngeal carcinoma with dermatomyositis. Analysis of 12 cases. *Arch Otolaryngol Head Neck Surg* 1995;121:1298-1301.
 32. Chow WH, Gridley G, Mellemkjaer L, et al. Cancer risk following polymyositis and dermatomyositis: a nation wide cohort study in Denmark. *Cancer-Causes-Control* 1995;6:9-13.
 33. Fung WK, Chan HL, Lam WM. Amyopathic dermatomyositis in Hong Kong. Association with nasopharyngeal carcinoma. *Int J Dermatology* 1998;37:659-663.
 34. Sparsa A, Liozon E, Herrmann FL, Lebrun V, et al. Routine vs Extensive malignancy search for adult dermatomyositis and polymyositis: a study of 40 patients (Study). *Arch Dermatol* 2002;138:885-890.
 35. Callen J. When and how should the patient with dermatomyositis or amyopathic dermatomyositis be assessed for possible cancer? Editorial. *Arch Dermatol* 2002;138:969-971.
 36. Kesteler JS, Callen JP. Scalp involvement in dermatomyositis after overlooked or misdiagnosed. *JAMA* 1994;272:1939-1941.
 37. Aste N, Pau M, Bkiggio P. Tinea capitis in adulto. *Mycoses* 1996;39:299-301.
 38. Silvergerg NB, Weinberg JM, De Leo V. Tinea capitis: focus on African American woman. *J Am Acad Dermatol* 2002;46:S120-124.
 39. Goldberg JS, London WL, Nagel DM. Pyomyositis tropical. *Pediatrics* 1979;63:298-300.
 40. Kagen LJ. Less common causes of Myositis. Chap 11. In: *Inflammatory disorders of muscle. Clinics in Rheumatic Diseases*. London: Saunders; 1984. p.178.
 41. Thune P. The coexistence of amyopathic dermatomyositis and fibromyalgia. *Acta Derm Venereol* 2000;80:453-454.
 42. Watanabe C, Okubo Y, Ohi T. A case of dermatomyositis associated with mechanic's hand. *J Dermatol* 2000;7:711-716.
 43. Irakata M, Nagai S. Interstitial lung disease in polymyositis and dermatomyositis. *Curr Opin Rheumatol* 2000;12:501-508.
 44. Douglas, WW; Tazelaar, HD; Hartman, TE y col. "Polymyositis dermatomyositis-associated interstitial lung disease. *Am J Respir Crit Care Med* 2001;164:1182-1185.
 45. Climent-Albaladejo A, Saiz-Cuenca E, Rosique-Roman J, et al. Dermatomyositis siné myositis and antisynthetase syndrome. *Joint Bone Spine* 2002;69:72-75.
 46. Friedman AW, Targoff IN, Arnett FC. Interstitial lung disease with autoantibodies against aminoacyl-tRNA synthetases in the absence of clinically apparent myositis. *Semin Arthritis Rheum* 1996;26:459-467.
 47. Cherin P, Piette JC, Wechsler B, et al. Intravenous gamma globulin as first-line therapy in polymyositis and dermatomyositis: an open study in 11 adult patients. *J Rheumatol* 1994;21:1092-1097.
 48. Cherin P, Pelletier S, Tezeira A, et al. Results and long-term follow-up of intravenous immunoglobulin infusions in chronic, refractory polymyositis: an open study with thirty five adult patients. *Arthr Rheum* 2002; 46:467-474.
 49. Oliveri MB, Palermo R, Mautalen C, et al. Regression of calcinosis during diltiazem treatment in juvenile dermatomyositis. *J Rheumatol* 1996;23:2152-2155.
 50. Woo TY, Callen JP, Voorhees JJ. Cutaneous lesions of dermatomyositis are improved by hydroxychloroquine. *J Am Acad Dermatol* 1984;10:592-600.
 51. Weinstein RS. Focal mineralization defect during disodium etidronate treatment of calcinosis. *Calcif Tissue Int* 1982;34:224-228.
 52. Yoshimasu T, Ohtani T, Sakamoto T, et al. Topical FK506 (tacrolimus) therapy for facial erythematous lesions of cutaneous lupus erythematosus and dermatomyositis. *Eur J Dermatol* 2002;12:50-52.
 53. Edge C, Outland D, Dempsey JR, Callen JP. Mycophenolate mofetil as an effective corticosteroid-sparing therapy for recalcitrant dermatomyositis. *Arch Dermatol* 2006;142:65-69.
 54. Mills JA. Dermatomyositis. In: Fitzpatrick TB, et al. *Dermatology in General Medicine*. Vol II. 4th edit. New York: Mc Graw-Hill; 1993. Chap 172, pp. 2148-2155.