

# Histiocitosis de células de Langerhans congénita con lesión única

## Langerhans cell histiocytosis congenital with single lesion

María Emilia Villani<sup>1</sup>, María Luisa Rueda<sup>2</sup>, Daniela Espósito<sup>3</sup>, Daniel Navacchia<sup>4</sup> y Susana Grees<sup>5</sup>

### RESUMEN

Las histiocitosis de células de Langerhans tienen en común la proliferación de células dendríticas presentadoras de antígeno con características fenotípicas y ultraestructurales de células de Langerhans. La infiltración puede limitarse a un órgano o ser diseminada.

**Palabras clave:** histiocitosis de células de Langerhans, histiocitosis congénita.

Dermatol. Argent. 2019, 25 (2): 81-83

### ABSTRACT

*Langerhans cell histiocytosis have as a common characteristic the proliferation of dendritic antigen presenting cells with phenotypical and ultrastructural characteristics of Langerhans cells. Infiltration may*

*be limited to one organ or may be disseminated.*

**Key words:** Langerhans cell histiocytosis, congenital histiocytosis.

Dermatol. Argent. 2019, 25 (2): 81-83

<sup>1</sup> Médica Dermatóloga y Dermatóloga Pediatra de Planta, Hospital General de Agudos Dr. Teodoro Álvarez, Ciudad Autónoma de Buenos Aires, Argentina

<sup>2</sup> Médica Dermatóloga Pediatra, Hospital General de Niños Pedro de Elizalde, Ciudad Autónoma de Buenos Aires, Argentina

<sup>3</sup> Médica Dermatóloga, Hospital General de Agudos Dr. Teodoro Álvarez, Ciudad Autónoma de Buenos Aires, Argentina

<sup>4</sup> Médico Patólogo, Jefe del Departamento Servicios Centrales, Diagnóstico y Tratamiento, Hospital General de Niños Pedro de Elizalde, Ciudad Autónoma de Buenos Aires, Argentina

<sup>5</sup> Jefe de la Unidad de Dermatología, Hospital General de Niños Pedro de Elizalde, Ciudad Autónoma de Buenos Aires, Argentina

Contacto del autor: María Emilia Villani

E-mail: emvillani@outlook.com

Fecha de trabajo recibido: 27/12/2018

Fecha de trabajo aceptado: 18/6//2019

Conflicto de interés: los autores declaran que no existe conflicto de interés.

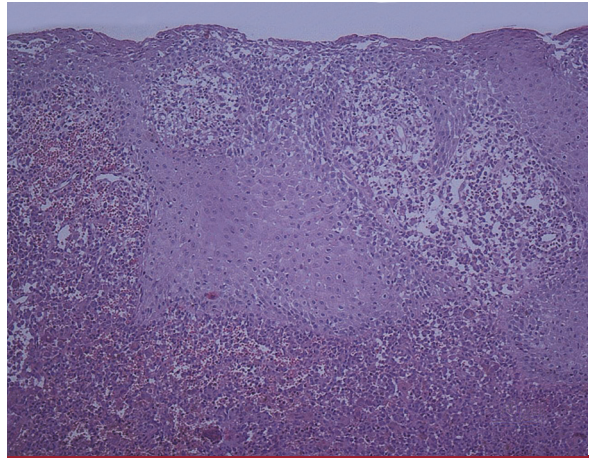
### CASO CLÍNICO

Un varón de 28 días de vida fue traído a la consulta por la presencia de una lesión congénita. Se trataba de una pápula de 0,4 cm de diámetro, eritematosa, con una costra central, de consistencia blanda, localizada en el área preesternal (Foto 1). El resto del examen físico no arrojaba otros datos positivos y el paciente se encontraba en buen estado general. Ante la sospecha de histiocitosis de células de Langerhans (HCL) congénita, se lo derivó al Hospital Elizalde para efectuarle una biopsia de piel y la evolución interdisciplinaria. El estudio histopatológico con hematoxilina y eosina evidenció: epidermis con paraqueratosis, acantosis e in-

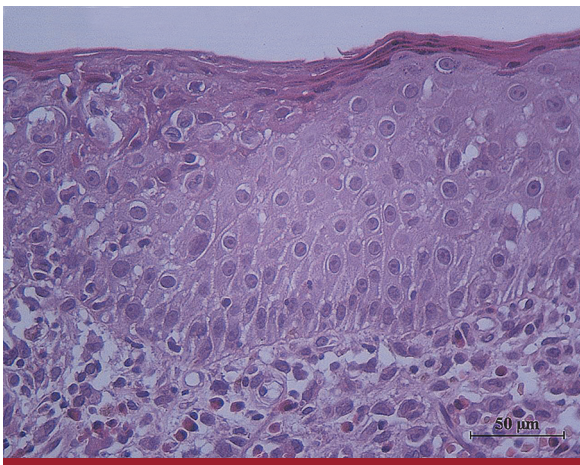
filtración por elementos histioides (Foto 2). Dermis con infiltrado celular histioide, presencia de eritrocitos extravasados, células gigantes multinucleadas y eosinófilos (Foto 3). La inmunomarcación para proteína S100 y CD1a fue positiva en la proliferación celular dérmica y epidermotropa (Foto 4). Con el diagnóstico confirmado de HCL, se procedió al estudio de extensión de la enfermedad, que fue negativo. La lesión fue extirpada en su totalidad mediante la biopsia de piel, sin recidiva ni evidencia de compromiso extracutáneo durante el seguimiento multidisciplinario por 3 años.



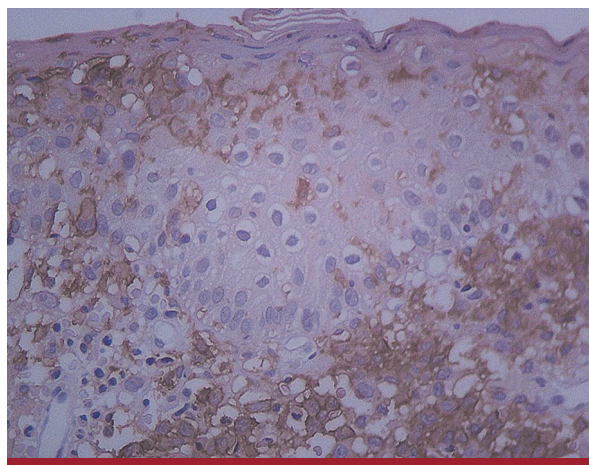
**FOTO 1:** Lesión congénita única, pápula eritematosa y parduzca con costra hemática central, de consistencia blanda, localizada en el tronco anterosuperior.



**FOTO 2:** Epidermis con paraqueratosis, acantosis irregular, espongiosis, infiltración por células histiocidas, exocitosis de aislados eosinófilos y linfocitos. Dermis con densos infiltrados de células histiocidas, abundantes eritrocitos extravasados y eosinófilos (HyE, 100X).



**FOTO 3:** Epidermis con paraqueratosis, espongiosis e infiltración de células histiocidas. Dermis superficial con abundantes eosinófilos, escasos mononucleares y aislados eritrocitos extravasados, con células histiocidas con núcleo evidente (HyE, 400X).



**FOTO 4:** Infiltrado dérmico CD 1a positivo con epidermotropismo. Inmunohistoquímica, 400X.

## COMENTARIOS

La HCL es el más frecuente de los trastornos histiocitarios y se caracteriza por la proliferación o diferenciación anormal de células del sistema mononuclear fagocítico, pudiendo durante su evolución infiltrar diversos tejidos junto con otras células inflamatorias. Estos histiocitos anormales son células mononucleares dendríticas similares a las células de Langerhans de la piel que expresan ciertos marcadores específicos, como CD207 o langerina y CD1a<sup>1</sup>. Este raro trastorno se presenta con mayor frecuencia en la infancia. Los órganos comprometidos son piel, hueso, ganglios, médula ósea, hígado, bazo, sistema nervioso central y pulmón.

La etiopatogenia se desconoce, aunque se han sugerido causas neoplásicas y virales y un posible origen inmunitario<sup>2</sup>. Debido a la presencia del número au-

mentado de estas células dendríticas infiltrativas se propuso un origen neoplásico. Si bien se ha podido demostrar la clonalidad de estos histiocitos, morfológicamente las células no son atípicas y las figuras mitóticas son escasas. Al evidenciarse abundantes células inflamatorias en las lesiones y que las células dendríticas solo constituyen el 8% del infiltrado, se definió como un posible proceso reactivo, secundario a una infección viral, capaz de desencadenar el proceso inflamatorio por desregulación del sistema inmunitario. Los estudios no demostraron un agente viral específico. Sí se comprobaron signos de activación de las células de Langerhans y moléculas coestimuladoras de los linfocitos T, entre ellas la interleucina (IL-17), capaces de generar el proceso inflamatorio. Se detectaron mutaciones somáticas en el gen que

codifica la proteína cinasa BRAF, que forma parte de la vía de señalización MAPK (*mitogen-activated protein kinase*), involucrada en la proliferación, diferenciación y funciones celulares. La mutación BRAF V600E se demostró hasta en el 50% de los pacientes con HCL en diversas cohortes<sup>3</sup>.

Con respecto a la ontogenia de la célula, se ha mencionado el origen a partir de un precursor mielóide inmaduro CD34 positivo. Se describe hoy día un modelo en el que las formas multisistémicas de alto riesgo se originarían del progenitor de médula ósea con una mutación precoz y los casos de afectación congénita en la piel con resolución *ad integrum* derivarían de precursores del hígado fetal con una mutación tardía<sup>4</sup>.

En 1973 Hashimoto y Pritzker describieron un caso de HCL congénita con lesiones en la piel con involución espontánea sin recurrencias, por lo que la llamaron autorresolutiva<sup>5</sup>. Posteriormente, comunicaron casos congénitos o de inicio en el período neonatal, con compromiso multisistémico y desenlace mortal, por lo que es recomendable el seguimiento de estos pacientes en el tiempo<sup>1</sup>.

Las manifestaciones clínicas de la HCL congénita son variadas; se describen lesiones papulosas, vesiculosas, purpúricas, costrosas, pustulosas, hipopigmentadas, localizadas en el cuero cabelludo y zonas flexurales, en ocasiones descamativas o erosivas, especialmente en la zona del pañal. La presentación como

una lesión nodular solitaria con necrosis central, similar a la del paciente analizado, se describe solo en el 30% de los casos<sup>6</sup>. La lesión solitaria puede ser una pápula o un nódulo rojo amarronado, con una costra central o sin ella, más frecuente en las extremidades<sup>5</sup>. Las lesiones cutáneas tienden a involucionar de manera espontánea en semanas a meses<sup>7</sup>.

El diagnóstico requiere la confirmación histológica; la inmunomarcación con S100, CD1a, langerina o CD 207, o la observación de gránulos de Birbeck por microscopía electrónica<sup>8</sup>. Los estudios de extensión son necesarios para descartar el compromiso multisistémico. Mencionamos laboratorio completo con osmolaridad urinaria y función hepática, estudios hematológicos y radiología ósea y pulmonar, según recomienda la Sociedad Internacional del Histiocito (*Histiocyte Society*)<sup>9</sup>.

Si bien la mayoría de los casos de HCL congénita son autorresolutivos, el seguimiento estricto durante los dos primeros años de vida es recomendable.

El tratamiento no sería necesario, aunque se menciona el uso de corticosteroides tópicos para las lesiones persistentes<sup>10</sup>.

El interés del caso es presentar una HCL congénita con lesión única, entidad de escasa frecuencia y subdiagnosticada. El comportamiento de esta enfermedad puede ser variable y requiere un seguimiento multidisciplinario a largo plazo.

## BIBLIOGRAFÍA

- Frade AP, Godinho MM, Batalha ABW, Bueno APS. Congenital Langerhans cell histiocytosis: a good prognosis disease? *An Bras Dermatol* 2017;92:40-42.
- Kassardjian M, Patel M, Shitabata MD, Horowitz D. Congenital self-healing reticulohistiocytosis an underreported entity. *Cutis* 2016;97:296-300.
- Berres ML, Merad M, Allen C. Progress in understanding the pathogenesis of Langerhans cell Histiocytosis: back to Histiocytosis X? *Br J Haematol* 2015;169:3-13.
- Allen CE, Merad M, McClain K. Langerhans cell histiocytosis. *N Engl J Med* 2018;379:856-868.
- Yurkovich M, Wong A, Lam JM. Solitary congenital self-healing Langerhans cell histiocytosis: a benign variant of Langerhans cells histiocytosis. *Dermatol Online J* 2013;19:3.
- Battistella M, Fraitag S, Teillac D, Brousse N, et al. Neonatal and early infantile cutaneous Langerhans cell histiocytosis: comparison of self-regressive and non-self-regressive forms. *Arch Dermatol* 2010;146:149-156.
- Mandel VD, Ferrari C, Cesinaro AM, Pellacani G, et al. Congenital "self-healing" Langerhans cell histiocytosis (Hashimoto-Pritzker disease): a report of two cases with the same cutaneous manifestations but different clinical course. *J Dermatol* 2014;41:1098-1101.
- Gothwhal S, Gupta AK, Choudhary R. Congenital self-healing Langerhans cell histiocytosis. *Indian J Pediatr* 2018;316-317.
- Larsen L, Merin MR, Konia T, Armstrong AW. Congenital self-healing reticulohistiocytosis: concern for a poor prognosis. *Dermatol Online J* 2012;18:2.
- Yu J, Rubin AI, Castelo-Soccio L, Perman MJ. Congenital self-healing Langerhans cell histiocytosis. *J Pediatr* 2017; 84:232.