

CASOS CLÍNICOS

# Rosácea granulomatosa en la infancia

## Granulomatous rosacea in childhood

Andrea Cecilia Soto<sup>1</sup>, María Emilia Villani<sup>2</sup>, Graciela Sánchez<sup>3</sup> y Gladys Merola<sup>4</sup>

### RESUMEN

La rosácea es una enfermedad inflamatoria crónica que asienta en el área centrofacial. Se presenta con mayor frecuencia en las mujeres, entre los 30 y los 50 años. En los niños es una entidad rara, más aún la variante granulomatosa. El tratamiento en este grupo etario suele ser un desafío. Se comunica el caso de una paciente de 11 años que presentó un cuadro severo de rosácea granulomatosa con compromiso

ocular, con buena respuesta a la terapia combinada con doxiciclina oral e ivermectina tópica.

**Palabras clave:** rosácea, rosácea granulomatosa, niños, *Demodex folliculorum*, ivermectina.

Dermatol. Argent. 2019, 25 (2): 84-86

### ABSTRACT

*Rosacea is a chronic inflammatory disease appearing in the central area of the face. It occurs most often in women, between 30 and 50 years. In children is a rare entity, especially the granulomatous variant. Treatment in this age group is usually a challenge. We present the case of a patient of 11 years of age who presented a severe granulomatous rosacea with ocular involvement with a good*

*response to the combination therapy with oral doxycycline and topical ivermectin.*

**Key words:** rosacea, granulomatous rosacea, children, *Demodex folliculorum*, ivermectin.

Dermatol. Argent. 2019, 25 (2): 84-86

<sup>1</sup> Médica Residente de Tercer Año de Dermatología

<sup>2</sup> Médica de Planta, Dermatóloga Pediatra

<sup>3</sup> Anatomopatóloga

<sup>4</sup> Jefa de División

División de Dermatología, Hospital General de Agudos Dr. Teodoro Álvarez, Ciudad Autónoma de Buenos Aires, Argentina

Contacto del autor: Andrea Cecilia Soto

E-mail: andicsoto@gmail.com

Fecha de trabajo recibido:

Fecha de trabajo aceptado:

Conflicto de interés: los autores declaran que no existe conflicto de interés.

### CASO CLÍNICO

Una niña de 11 años, con antecedente familiar materno de rosácea, consultó a nuestro Servicio por una dermatosis severa localizada en el rostro, de un año de evolución, que se agravó en las últimas semanas. Refería intenso prurito y ardor ocular. En el examen físico dermatológico presentaba placas eritematosas de límites regulares, localizadas en ambas mejillas, sobre las que asentaban múltiples pústulas y costras hemáticas. Además, se observaban pápulas eritematosas y pústulas en la frente, la nariz y la zona periorificial (Foto 1), como también compromiso bilateral de los párpados inferiores con pápulas eritematosas y edema, asociado a eritema conjuntival.

Se solicitó una escarificación de piel en la que se detectaron abundantes *Demodex folliculorum* y laboratorio completo con colagenograma, que resultó dentro de límites normales. Además, se realizó una interconsulta con el Servicio de Oftalmología, donde se diagnosticó blefaritis de los párpados inferiores.

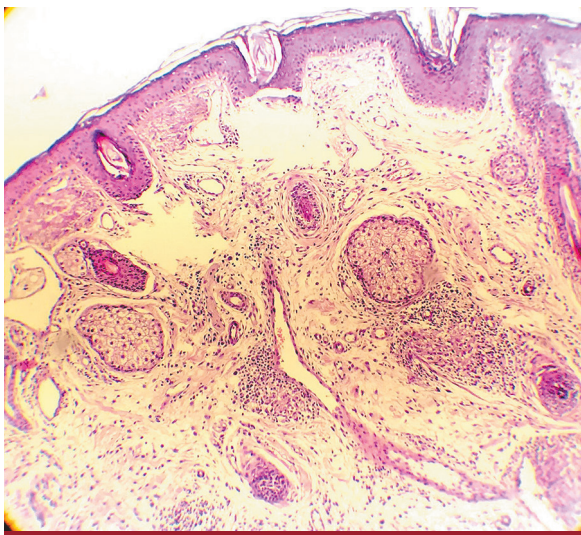
Con el diagnóstico presuntivo de rosácea-demodocidosis, se instauró tratamiento inicial con ivermectina oral 6 mg única dosis, asociado a metronidazol al 1% gel tópico y sistémico 500 mg dos veces por día (30 mg/kg/día). En cuanto al tratamiento de la blefaritis, el especialista indicó ciprofloxacina ungüento y gotas oftálmicas lubricantes. Al cabo de 2 semanas, debido

a la respuesta escasa al tratamiento, se decidió realizar una biopsia para estudio anatomopatológico. En ella se observó dilatación de infundíbulos pilosebáceos, vasodilatación telangiectásica y reacción inflamatoria granulomatosa no caseificante, constituida por células epitelioides y aisladas células gigantes multinucleadas (Fotos 2 y 3), lo que fue compatible con una rosácea granulomatosa.

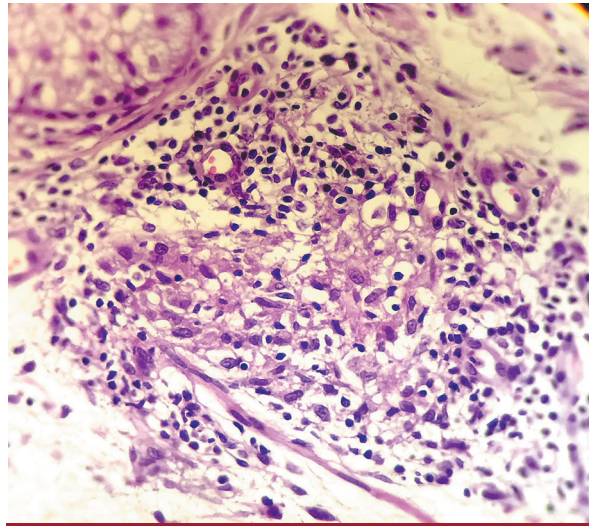
Se rotó el tratamiento a doxiciclina oral 40 mg por día e ivermectina al 1% crema asociado a medidas generales como fotoprotección solar y compresas descongativas. Se obtuvo una respuesta favorable al cabo de 8 semanas, con aisladas cicatrices deprimidas e hiperpigmentación residuales (Foto 4).



**FOTO 1:** Placas eritematosas sobre la que asientan múltiples pústulas y costras en las mejillas.



**FOTO 2:** Dilatación de infundíbulos pilosebáceos y vasodilatación telangiectásica. HyE, 25X.



**FOTO 3:** Granuloma con células epitelioides. HyE, 400X.



**FOTO 4:** Evolución favorable luego de 8 semanas.

## COMENTARIO

La rosácea es una enfermedad crónica de la piel caracterizada por la presencia de eritema transitorio o persistente, telangiectasias, pápulas y pústulas en la región central de la cara. Se presenta con mayor frecuencia en las mujeres, entre los 30 y los 50 años de edad. En 2002, el Comité Nacional de Expertos de la Sociedad de Rosácea definió cuatro subtipos: eritema-telangiectásica, papulopustular, fimatosa y ocular<sup>1-3</sup>.

La rosácea infantil es un cuadro clínico comunicado con escasa frecuencia<sup>2,3</sup>. En general, los niños presentan antecedentes familiares de la misma enfermedad, como en el caso de esta paciente. Se describen todas las formas clínicas, excepto la fimatosa. El compromiso ocular es frecuente e incluso puede preceder a las lesiones cutáneas. La rosácea granulomatosa, rosá-

cea *fulminans* y el granuloma facial aséptico idiopático son otras variantes, escasamente descriptas<sup>2-4</sup>.

La rosácea granulomatosa tiene características clínicas e histológicas distintivas. A nivel clínico se distingue por la presencia de pápulas y nódulos eritematosos o marrón-amarillentos que asientan en las mejillas, la nariz y el área perioral, mientras que a nivel histopatológico se caracteriza por la presencia de granulomas no caseificantes constituidos por células epitelioides, linfocitos y algunas células gigantes<sup>5-7</sup>.

Con respecto a la fisiopatología, se han identificado concentraciones elevadas de catelicidina, uno de los principales péptidos antimicrobianos del sistema inmunitario innato, y de calicreína 5, ambas importantes para el desarrollo de inflamación en la rosácea<sup>1</sup>. *Demodex folliculorum* tiene un papel considerable en la estimulación del sistema inmunitario y la formación de granulomas<sup>8</sup>.

Los diagnósticos diferenciales de la rosácea granulomatosa en los niños son dermatitis perioral y su variante granulomatosa, demodocidosis, lupus miliar facial diseminado, sarcoidosis y tuberculosis cutánea<sup>3,6</sup>.

En cuanto al tratamiento, no se cuenta con guías estandarizadas para la edad pediátrica<sup>4</sup>. En casos leves, el tratamiento local con metronidazol, ácido azelaico, peróxido de benzoilo o sulfacetamida sódica es la recomendación. En casos más severos, las tetraciclinas por vía oral son la

primera opción terapéutica, solo en los niños mayores de 8 años. También pueden usarse otros antibióticos sistémicos, como eritromicina, claritromicina y azitromicina<sup>3,5</sup>.

En el caso de la rosácea granulomatosa en los niños, es recomendable el tratamiento sistémico con tetraciclinas, eritromicina, ivermectina o metronidazol, asociados a diversas terapias tópicas<sup>1</sup>. En los pacientes que no responden a estos tratamientos, debe considerarse la isotretinoína oral. Si bien la FDA aprueba su uso a partir de los 12 años de edad, algunas publicaciones avalan esa terapia en los menores. La paciente del caso analizado respondió bien al tratamiento con tetraciclinas e ivermectina tópica.

La ivermectina al 1% en crema una vez por día fue aprobada para el tratamiento de la rosácea en adultos en 2014<sup>1</sup>. Es un derivado de la avermectina, con acción antiparasitaria y antiinflamatoria<sup>9</sup>. Se han realizado pocos estudios con respecto al uso de la ivermectina tópica en los niños con rosácea, pero todos ellos refieren muy buenos resultados, como en el caso presentado<sup>10</sup>.

Como conclusión, la rosácea representa un desafío diagnóstico en la edad pediátrica. Actualmente no hay ninguna guía para su tratamiento en los niños y este se basa en los descriptos para los adultos. La ivermectina tópica es una nueva opción terapéutica. Se requieren ensayos clínicos prospectivos que avalen su uso en la edad pediátrica.

## BIBLIOGRAFÍA

1. Troielli P, González Otero FM, Rios Yuil JM, et al. Actualización y recomendaciones para el diagnóstico y tratamiento de la rosácea en Latinoamérica. *Med Cutan Iber Lat Am* 2016;44(1):7-26.
2. Chamaillard M, Mortemousque B, Boralevi F. Cutaneous and ocular signs of childhood rosacea. *Arch Dermatol* 2008;144:167-171.
3. Kellen R, Silverberg NB. Pediatric rosacea. *Cutis* 2016;98:49-53.
4. Kroshinsky D, Glick SA. Pediatric rosacea. *Dermatol Ther* 2006;19:196-201.
5. Lee GL, Zirwas MJ. Granulomatous rosacea and periorificial dermatitis: controversies and a review on management and treatment. *Dermatol Clin* 2015;33:447-455.
6. Sanchez JL, Berlinger-Ramos AC, Dueno D. Granulomatous rosacea. *Am J Dermatopathol* 2008;30:6-9.
7. Helm KF, Menz J, Gibson LE, Dicken CH. A clinical and histopathologic study of granulomatous rosacea. *J Am Acad Dermatol* 1991;25:1038-1043.
8. Kelati A, Mernissi FZ. Granulomatous rosacea: a case report. *J Med Case Report* 2017;11:230.
9. Deeks E. Ivermectin: a review in rosacea. *Am J Clin Dermatol* 2015;16:447-452.
10. Noguera-Morel L, Gerlero P, Torrelo A, Hernández-Martín A. Ivermectin therapy for papulopustular rosacea and periorificial dermatitis in children: a series of 15 cases. *J Am Acad Dermatol* 2017;76:567-570.