

Tratamiento de la arteriopatía calcificante urémica con tiosulfato de sodio intravenoso

Treatment of calcific uremic arteriopathy with intravenous sodium thiosulfate

Alejo Bertera¹, Julieta Tabar², Pamela Díaz³, Sandra García⁴ e Ítalo Aloise⁵

RESUMEN

La arteriopatía calcificante urémica es una enfermedad poco frecuente con afectación cutánea y sistémica, caracterizada por la presencia de placas purpúricas de aspecto retiforme o nódulos subcutáneos con progresión a isquemia y úlceras necróticas, debido a la calcificación en la túnica media de las arterias de pequeño y mediano calibre. El tiosulfato de sodio es el tratamiento más recomendado por sus efectos antioxidantes, quelantes cálcicos y analgésicos.

Presentamos el caso clínico de una paciente con esta enfermedad, con resolución de las lesiones y rápida mejoría del dolor con tiosulfato de sodio intravenoso.

Palabras clave: calcifilaxis, arteriopatía calcificante urémica, úlceras, necrosis, tiosulfato de sodio.

Dermatol. Argent. 2018, 24 (4): 205-207

ABSTRACT

Calcific uremic arteriopathy is a rare disease with cutaneous and systemic involvement characterized by retiform purpura in plaques and/or subcutaneous nodules with progression to ischemia and necrotic ulcers, due to the calcification of the tunica media of small and medium caliber arterioles. Sodium thiosulfate is the most recommended treatment due to its antioxidant, calcium chelating and analgesic effects.

We report the case of a patient with this entity, with complete resolution of the lesions and rapid improvement of the pain with intravenous sodium thiosulfate.

Key words: calciphylaxis, calcific uremic arteriopathy, ulcers, necrosis, sodium thiosulfate.

Dermatol. Argent. 2018, 24 (4): 205-207

¹ Jefe de Residentes

² Médica Dermatóloga, Cicatrización de Heridas

³ Médica Dermatóloga

⁴ Dermatopatóloga

⁵ Jefe del Servicio de Dermatología

Hospital de Trauma y Emergencias Dr. Federico Abete, Malvinas Argentinas, Provincia de Buenos Aires, Argentina

Contacto del autor: Alejo Bertera

E-mail: alejobertera@hotmail.com.ar

Fecha de trabajo recibido: 18/11/2018

Fecha de trabajo aceptado: 21/12/2018

Conflicto de interés: los autores declaran que no existe conflicto de interés.

CASO CLÍNICO

Mujer de 61 años con antecedentes de hipertensión arterial, diabetes tipo 2, dislipidemia, hipotiroidismo e insuficiencia renal crónica en tratamiento con hemodiálisis trisemanal durante 8 meses, internada en

el Servicio de Clínica Médica por insuficiencia renal crónica reagudizada y celulitis en la pierna izquierda.

Examen físico: placas purpúricas retiformes de bordes irregulares, con sectores necróticos, edema y erite-

ma perilesional en la región del hueco poplíteo y de la cara interna de la pierna izquierda, asociadas a intenso dolor (Fotos 1 y 2).

Se realizaron exámenes complementarios. El estudio de laboratorio arrojó como datos positivos: hematócrito 30%, hemoglobina 9,4 g/dL, leucocitos 14.400/mL, creatinina 5,08 mg/L, urea 77 mg/dL, fosfatasa alcalina 473 U/L, albúmina 1,7g/dL, calcemia 7,2 mg/dL, fosfatemia 2,3 mg/dL, hormona paratiroidea 17 pg/mL (10-60 pg/mL), proteína S 45% (60-150%). El eco-Doppler venoso y arterial del miembro inferior comprometido presentaba placas ateromatosas fibrocálcicas en todo el árbol arterial. Se realizó una biopsia profunda de la piel para el estudio histopatológico en la que se observó: necrosis epidérmica, sectores de despegamiento en la dermis e intensos infiltrados inflamatorios neutrofilicos que focalmente comprometían las paredes vasculares.

A nivel hipodérmico, se evidenciaron focos de necrosis grasa, con la formación de lipogranulomas y extravasación eritrocitaria. Además, se visualizaron depósitos cálcicos en la túnica media de los vasos de mediano calibre y en los capilares (Foto 3).

Se decidió, junto con los Servicios de Infectología y de Traumatología, realizar una limpieza quirúrgica, y con el Servicio de Nefrología, iniciar tratamiento con tiosulfato de sodio intravenoso, en una dosis de 25 g trisemanal y alendronato 70 mg por semana, por vía oral.

Luego de una semana, la paciente presentó una rápida mejoría del dolor, y al cabo de 2 meses y con la resolución casi completa de las lesiones (Foto 4), se rotó el tiosulfato a vía oral.

A los 6 meses de tratamiento, la paciente murió por un cuadro de sepsis con foco abdominal, posterior a una colecistectomía.

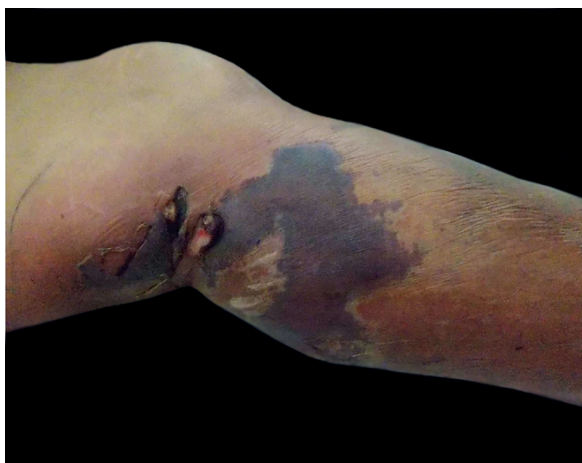

FOTO 1: Placa purpúrica retiforme con sectores de necrosis. Cara lateral interna de la pierna izquierda.

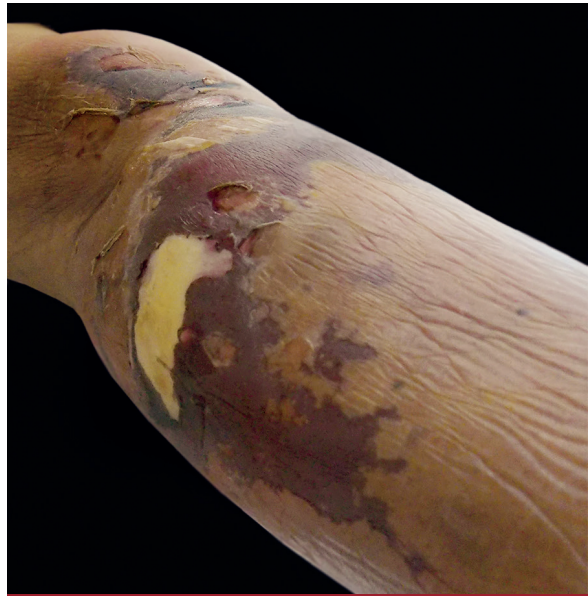

FOTO 2: Se observa el aspecto retiforme de la placa, con un sector de tejido desvitalizado. Cara posterior de la pierna izquierda.

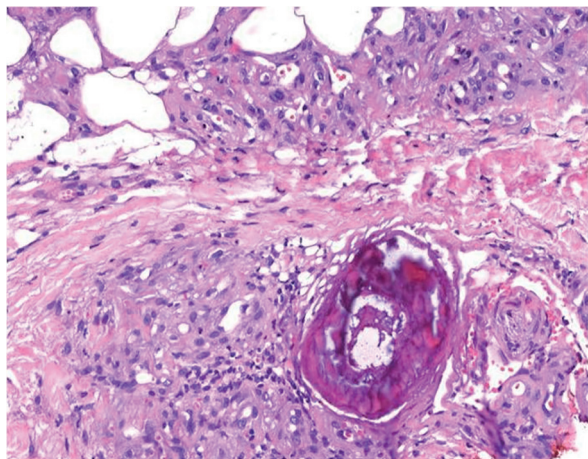


FOTO 3: Depósitos de material cálcico a nivel de la pared vascular (HyE, 100X).

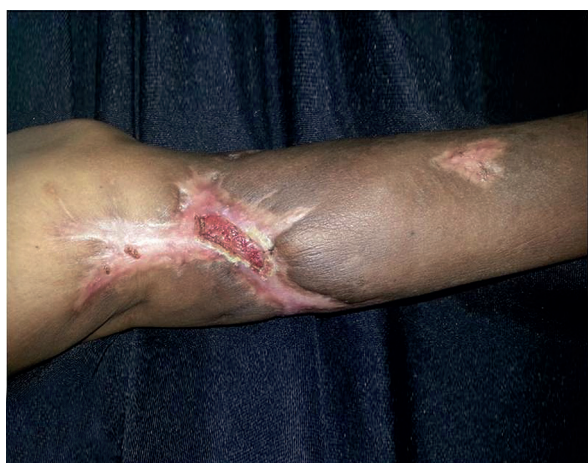

FOTO 4: Cicatrización de aspecto estrellado, con una úlcera de pequeño tamaño central luego de 2 meses de tratamiento.

COMENTARIO

La arteriopatía calcificante urémica es un trastorno que tiene alta morbimortalidad y se observa con mayor frecuencia en los pacientes con insuficiencia renal crónica que reciben hemodiálisis¹.

Se describieron múltiples factores de riesgo: sexo femenino, diabetes mellitus, obesidad, hemodiálisis, hiperfosfatemia, hipercalcemia, hiperparatiroidismo, anticoagulantes orales, deficiencia de proteína S e hipalbuminemia, entre otros¹.

Se postula que la calcificación en los vasos sanguíneos se produce por la diferenciación de las células del músculo liso vascular en osteoblastos, asociada a distintos factores que actúan como disparadores^{1,2}.

Se caracteriza clínicamente por la presencia de placas o nódulos con moteado violáceo, similar al *livedo reticularis*, asociados a intenso dolor, con progresión a úlceras necróticas y escaras que no se cicatrizan. Afecta principalmente el abdomen, las caderas, las mamas y los miembros inferiores. La sobreinfección de estas lesiones, con progresión a la sepsis, es la principal causa de muerte en estos pacientes^{1,3}.

El diagnóstico de certeza se realiza mediante una biopsia profunda de la piel, cuya clave es la calcificación de la túnica media de las pequeñas arterias y arteriolas de hasta 600 µm, con hiperplasia de la túnica íntima, inflamación, fibrosis intravascular, trombosis y necrosis de tejido^{1,4}.

Como ayuda diagnóstica se ha utilizado la radiografía simple, que puede detectar calcificaciones pequeñas con un patrón específico similar al de una red⁵.

Los diagnósticos diferenciales que deben descartarse son: celulitis necrosante, vasculitis, pioderma gangrenoso, necrosis cutánea inducida por warfarina, úlceras vasculares y crioglobulinemia, entre otros⁶.

Aunque se recomienda la analgesia narcótica, la morfina produce hipotensión y se acumulan así pro-

ductos tóxicos que comprometen aún más la perfusión tisular. Por este motivo, el fentanilo es el analgésico más aconsejado^{1,2}.

Se recomienda el desbridamiento suave del tejido necrótico para permitir la cicatrización adecuada de la herida².

El tiosulfato de sodio (TS) es un reductor, antioxidante eficaz y quelante de cationes que proporciona rápido alivio del dolor. Suele administrarse en dosis de 25 g por vía intravenosa (al final de la diálisis para los pacientes en hemodiálisis) 3 veces por semana. Es bien tolerado y los efectos adversos más comunes incluyen náuseas, vómitos, diarrea y calambres abdominales. Se recomienda continuar con el tratamiento hasta después de 2 meses del cierre completo de la úlcera^{1,2,7}.

Se ha sugerido rotar el TS a la vía oral en los pacientes estabilizados, como terapia de mantenimiento y como tratamiento después de cada sesión de hemodiálisis. Se describieron casos en los que las recaídas por la suspensión del fármaco revertían una vez que se reiniciaba el fármaco por vía oral. Esto demostraría un potencial efecto preventivo en los pacientes que reciben hemodiálisis⁷.

La arteriopatía calcificante urémica es un síndrome que se produce con mayor frecuencia en los pacientes con insuficiencia renal crónica en hemodiálisis y se puede considerar como una vasculopatía, ya que también afecta a los pacientes con función renal normal. Las manifestaciones clínicas y la histología están bien definidas, pero son casi indistinguibles de las de otras entidades. El tratamiento debe estar dirigido a los distintos factores de riesgo del paciente y el tiosulfato de sodio ha demostrado producir una rápida mejoría del dolor y del cierre de la herida. El tratamiento debe ser multidisciplinario.

BIBLIOGRAFÍA

1. Yerram P, Chaudhary K. Calcific uremic arteriopathy in end stage renal disease: pathophysiology and management. *Ochsner J* 2014;14:380-385.
2. Jeong HS, Dominguez AR. Calciphylaxis: Controversies in pathogenesis, diagnosis and treatment. *Am J Med Sci* 2016;351:217-227.
3. Campoy MV, Ibañez MJ, Luna A, Matamoros E, et al. Calcifilaxis. A propósito de tres casos. *Arch Argent Dermatol* 2014;64:219-224.
4. García S, Gómez ML, Rojas Bilbao EA. Calcifilaxis en un paciente sometido a hemodiálisis. Factores de riesgo asociados y revisión bibliográfica. *Arch Argent Dermatol* 2002;52:239-244.
5. Bonchak JG, Park KK, Vethanayagamy T, Sheikh MM, et al. Calciphylaxis: a case series and the role of radiology in diagnosis. *Int J Dermatol* 2016;55:275-279.
6. Essex DW, Wynn SS, Jin DK. Late onset warfarin induced skin necrosis: case report and review of the literature. *Am J Hematol* 1998;57:233-237.
7. Musso CG, Enz P, Vidal F, Gelman R, et al. Oral sodium thiosulfate solution as a secondary preventive treatment for calciphylaxis in dialysis patients. *Saudi J Kidney Dis Transpl* 2008;19:820-821.