

TRABAJOS ORIGINALES

# Penfigoide cicatrizal ocular

## Ocular cicatricial pemphigoid

Virginia Ruth López Gamboa<sup>1</sup>, María Belén Castaño<sup>2</sup>, Ingrid Videla<sup>3</sup>, Valeria Elizabeth Rossello<sup>3</sup>, Leandro Rodolfo Van Caester<sup>3</sup>, Gabriela Sambuelli<sup>4</sup>, Mariana Beatriz del Valle Papa<sup>5</sup> y Susana Pereyra<sup>6</sup>

### RESUMEN

El penfigoide de las membranas mucosas es una enfermedad ampollar inflamatoria crónica autoinmunitaria cuya variante de afección exclusivamente ocular se denomina penfigoide cicatrizal ocular. En el transcurso de su evolución genera erosiones y daño conjuntival, los cuales, sin tratamiento oportuno, pueden llevar a la ceguera. Se presentan los casos de tres pacientes con pen-

figoide cicatrizal ocular tratados con inmunosupresión sistémica y medidas locales.

**Palabras clave:** penfigoide de las membranas mucosas, penfigoide cicatrizal ocular, tratamiento.

Dermatol. Argent. 2018, 24 (3): 128-132

### ABSTRACT

*Mucous membrane pemphigoid is a chronic inflammatory autoimmune bullous disease, which includes a purely ocular type known as ocular cicatricial pemphigoid. Throughout its clinical course, ocular cicatricial pemphigoid causes erosions and conjunctival damage; lesions which if not treated on time may evolve into blindness. We present three cases of ocular cicatricial*

*pemphigoid, which were treated with systemic immunosuppression and topical therapy.*

**Key words:** *mucous membrane pemphigoid, ocular cicatricial pemphigoid, treatment.*

Dermatol. Argent. 2018, 24 (3): 128-132

<sup>1</sup> Especialista en Medicina Interna y Dermatología

<sup>2</sup> Especialista en Dermatología

<sup>3</sup> Residente de Dermatología

<sup>4</sup> Especialista en Anatomía Patológica

<sup>5</sup> Encargada del Consultorio de Enfermedades Ampollares

<sup>6</sup> Jefa del Servicio de Dermatología

Hospital Córdoba, Córdoba, Provincia de Córdoba, Argentina

Contacto del autor: Virginia Ruth López Gamboa

E-mail: virlopezg@hotmail.com

Fecha de trabajo recibido: 5/3/2018

Fecha de trabajo aceptado: 27/7/2018

Conflicto de interés: los autores declaran que no existe conflicto de interés.

## INTRODUCCIÓN

El penfigoide de las membranas mucosas (PMM) es una enfermedad inflamatoria crónica ampollar subepidérmica autoinmunitaria que afecta las mucosas y, con menor frecuencia, la piel<sup>1</sup>. Hay una variante de PMM con afección oftálmica exclusiva, también conocida como penfigoide cicatrizal ocular (PCO), que evoluciona a la ceguera cuando no recibe el tratamiento oportuno<sup>1,2</sup>.

El retraso en instaurar la terapéutica suele deberse a que el inicio de los síntomas y signos no es patognomónico y los estudios histológicos no siempre son concluyentes, lo que puede generar retraso en el diagnóstico.

Presentamos los casos de tres pacientes con PCO tratados con inmunosupresión sistémica y medidas locales, con evolución satisfactoria.

## SERIE DE CASOS

### Caso clínico 1

Mujer de 81 años con antecedentes de hipertensión arterial (HTA) en tratamiento con losartán y cirugía bilateral de cataratas. Refirió haber sufrido una quemadura de cejas y pestañas hacía un año. Evolucionó con ardor ocular, fotofobia y enrojecimiento conjuntival progresivos en intensidad. En la consulta se constató la presencia de enantema conjuntival, simbléfaron bilateral que afectaba la apertura ocular y triquiasis que ocasionaba sensación de cuerpo extraño (Foto 1 A y B).

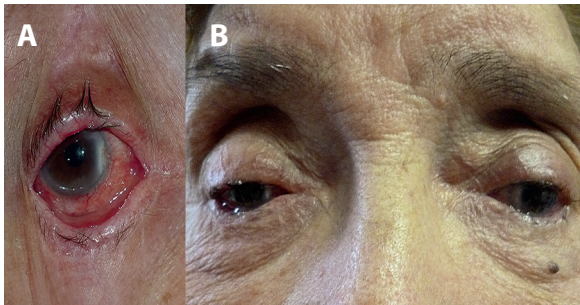


FOTO 1: A) Simbléfaron y triquiasis. B) Restricción de la apertura ocular.

### Caso clínico 2

Varón de 65 años con antecedentes de HTA en tratamiento con enalapril y enfermedad pulmonar obstructiva crónica por tabaquismo de larga data. Refirió ardor ocular progresivo con enrojecimiento conjuntival y disminución de la agudeza visual de 5 meses de evolución. En el examen físico se evidenció simbléfaron y anquilobléfaron bilateral con restricción de la apertura ocular (Foto 2 A y B).

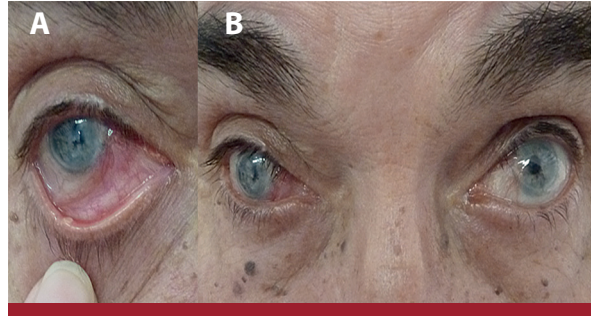


FOTO 2: A) Simbléfaron. B) Anquilobléfaron.

### Caso clínico 3

Mujer de 58 años con antecedentes de tabaquismo, enfermedad de Chagas tratada, cardiopatía isquémica, HTA, diabetes tipo 2 (DBT 2), dislipidemia y gastritis crónica, por lo que recibía losartán, atenolol, metformina, glicazida, atorvastatina, pantoprazol y ranitidina. Refería haber sido operada de glaucoma, sin respuesta satisfactoria, con persistencia de la disminución de la agudeza visual y sensación de cuerpo extraño. En el examen físico no se evidenciaban lesiones conjuntivales (Foto 3 A y B).

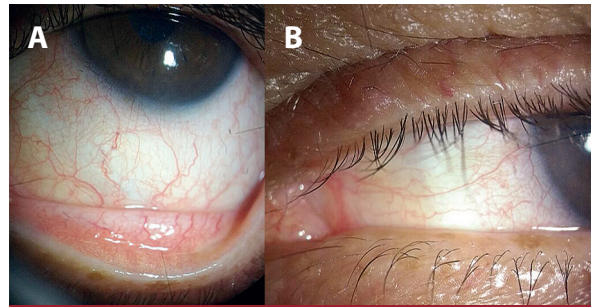
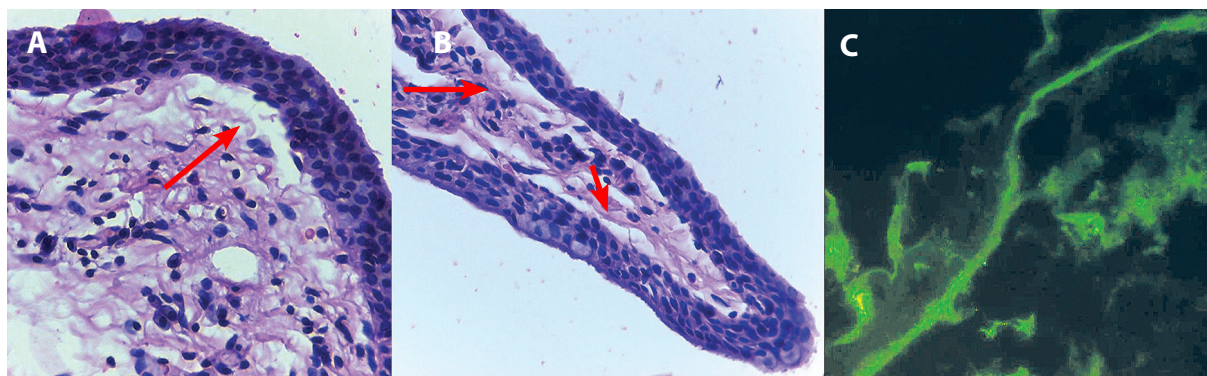


FOTO 3: Con lámpara de hendidura se evidencia el enantema conjuntival. A) Ojo izquierdo. B) Ojo derecho.

Los tres pacientes acudieron inicialmente al Servicio de Oftalmología. Se les realizó una biopsia conjuntival, cuyos informes histológicos informaron desprendimiento epitelial con plano de clivaje en la membrana basal (MB) e infiltrado inflamatorio con linfocitos, mastocitos y eosinófilos (Foto 4 A y B). El estudio de inmunofluorescencia directa (IFD) fue positivo para C3 y fibrinógeno en MB en los tres casos (Foto 4 C). Con base en la clínica y los estudios histopatológico y de IFD, se diagnosticó PCO bilateral y se los derivó al Servicio de Dermatología para efectuar un manejo conjunto.

En los casos 1 y 2 se indicó micofenolato de mofetilo (MM) 45 mg/kg/día y meprednisona 40 mg/día, ambos por vía oral, que se descendieron progresivamente hasta suspenderlos al cabo de 3 a 4 meses. Para prevenir los efectos a largo plazo de la corticoterapia, se indicó calcio



**FOTO 4:** Despegamiento subepitelial, infiltrado inflamatorio. **A)** HyE, 40X. **B)** HyE, 10X. **C)** IFD: marcación positiva en la membrana basal para C3.

315 mg/día, vitamina D3 400 UI/día, alendronato 70 mg/semana y protección gástrica con ranitidina 300 mg/día, por vía oral. En el caso 3, debido al antecedente de DBT 2 y a la afección ocular escasa, se decidió instaurar azatioprina 3,5 mg/kg/día por vía oral únicamente. En los tres pacientes, además, se instauró ciclosporina al 1% y ácido poliacrílico, ambos en colirio, cada 12 horas. La terapia se indicó por el plazo de 2 años, según la evolución clínica de los pacientes.

Las complicaciones fueron tratadas de manera variable. En el caso 1, con múltiples extracciones de pestañas y posterior procedimiento quirúrgico por la triquiasis, con regular respuesta, ya que la paciente persistió con la sensación de cuerpo extraño. Al año del tratamiento, sin progresión de la enfermedad y manteniendo como medicación el MM, solicitó su traslado a otra institución. En el caso 2, a los 18 meses de seguimiento el paciente requirió cirugía para la liberación de las sinequias y continúa con MM. En el caso 3, se evitó la progresión a cicatrices, con mejoría de la sintomatología.

## COMENTARIOS

El PMM es una patología de distribución mundial, sin predilección racial y de baja incidencia. En Europa se informan 0,9-1,3 casos/millón de habitantes al año<sup>2,3</sup> y, en los Estados Unidos, aproximadamente un caso por cada 15.000-46.000 habitantes<sup>4</sup>. Hay un predominio en las mujeres (relación mujer:varón de 2:1) y suele presentarse después de los 65 años<sup>3</sup>. El PCO representa el 20-50% de los PMM<sup>2,3</sup> y se cataloga como de alto riesgo<sup>1</sup> por su progresión a la ceguera.

La fisiopatogenia autoinmunitaria del PCO es compleja y se explica por la presencia de anticuerpos (Ac) contra la MB conjuntival sin anticuerpos circulantes<sup>1</sup>, lo que se condice con la clínica exclusivamente ocular. Se cree que el fenómeno de diseminación de epítomos, secundario a un traumatismo, quemadura o neoplasia, liberaría autoanticuerpos ocultos que se exponen a las células T y B<sup>1,3</sup>. Los autoanticuerpos identificados en el PCO se

unen a BP 180 (también llamada BPAG2 o colágeno de tipo XVII) en la unión dermoepidérmica,  $\alpha 6\beta 4$  integrina (también hallada en la mucosa bucal),  $\beta 4$  integrina (considerada estrictamente ocular) y laminina 332 (antes conocida como laminina 5 y epilegrina) de la lámina lúcida<sup>2,3</sup>. Esta última se ha vinculado a adenocarcinomas, linfomas no Hodgkin y linfomas cutáneos de células T<sup>2</sup>. Una vez unidos a la MB, los Ac activan el complemento; reclutan más células B y T; liberan elastasa, gelatinasa  $\beta$  e inmunoglobulinas (Ig) G y E; atraen mastocitos y desgranulan eosinófilos<sup>2</sup>, lo que ocasiona el clivaje tisular. Además, la mucosa del anciano tiene un menor recambio epidérmico por la disminución de la velocidad de reepitelización y la marcada inmunosenescencia, que dificultan la reparación del tejido<sup>3</sup>. Se encuentra en estudio la relación del PCO con el alelo HLA-DQB1\*0301, hipotiroidismo autoinmunitario, artritis reumatoide<sup>1,4,5</sup>, y algunos fármacos, como furosemida, enalapril, betabloqueantes y fluoxetina, entre otros<sup>2</sup>.

La clínica del PCO depende del momento de la evolución según los estadios de Foster<sup>6</sup> (Tabla 1). Al inicio es inespecífica, con sensación de cuerpo extraño u ojo seco<sup>6</sup>. A medida que progresa, se evidencian enantema conjuntival por inflamación o palidez por inicio de fibrosis<sup>6</sup>, disminución progresiva del fórnix, disfunción de las glándulas de Meibomio, simbléfaron, entropión, triquiasis, obstrucción del conducto lagrimal, úlceras o neovascularización corneal, cicatrices conjuntivales y ceguera<sup>1,2,6,7</sup>.

Estadio	Descripción
I	Presencia de fibrosis subepitelial e inflamación conjuntival
II	Presencia de retracción de la conjuntiva con acortamiento de los fórnices
III	Presencia de formación de simbléfaron
IV	Presencia de formación de anquilobléfaron

**TABLA 1:** Estadios de Foster<sup>6</sup> para el penfigoide cicatrizal ocular.



El diagnóstico se basa en la clínica, la histología y la inmunopatología. Histológicamente, se observan ampollas subepidérmicas con intenso infiltrado leucocitario<sup>1</sup>. El estudio de IFD muestra depósitos lineales de IgG, A o C3 en MB<sup>1,2</sup> y es positivo en 30-80% de los casos, por lo que se lo considera el método diagnóstico de referencia<sup>8</sup>. La IF indirecta no es útil porque no siempre se encuentran anticuerpos circulantes<sup>1</sup>. Se puede realizar también el estudio de IFD con técnica de *split*, sometiendo la pieza a una solución de NaCl 1 molar, que produce una separación subepidérmica en la que BP 180 y  $\alpha 6\beta 4$  integrina se encuentran en el techo de la ampolla y la laminina 332, en el piso<sup>2</sup>. Hecht *et al.*, en vista de que la toma de biopsia puede exacerbar el cuadro y aumentar el riesgo de cicatrices, estudiaron la posibilidad de realizar una microscopía confocal como otra opción diagnóstica. Sus resultados evidenciaron un aumento del grosor del tejido conjuntivo reticular, bandas hiperreflectivas en la sustancia propia, fibrosis subepitelial y MB más gruesa e hiperreflectiva<sup>8</sup>.

Sin embargo, un alto porcentaje de PCO (3-80%) puede tener IFD negativa<sup>4</sup> por un estado de inmunidad quiescente. En este caso, y con clínica inespecífica, se deben considerar: conjuntivitis crónica alérgica; síndrome de Sjögren, y pénfigo vulgar, paraneoplásico o pseudopénfigoide de las mucosas (cicatrización inducida por fármacos)<sup>1</sup>. Suele haber un retraso diagnóstico de 5 a 7 años<sup>4</sup>, por lo que si la clínica es sugerente y se han

descartado las opciones diferenciales, se sugiere iniciar la terapéutica para evitar un mal pronóstico.

Al ser una patología de alto riesgo, además del manejo sintomático tópico, el pilar del tratamiento es la inmunosupresión sistémica. Entre las opciones tópicas se aconseja la humectación con lubricantes viscosos y colirios con corticosteroides o ciclosporina al 1%<sup>3,9</sup>. Acerca de la inmunosupresión, y dado que el grupo etario afectado suele estar polimedcado, la selección del fármaco es un desafío<sup>7</sup>. Se propone iniciar con prednisona y ciclofosfamida<sup>1,2,5,9</sup>, ya que, según la experiencia de Friedman *et al.*, los pulsos en dosis bajas (500 mg por mes por ocho sesiones) disminuyen los efectos secundarios<sup>5</sup>. El micofenolato de mofetilo es una alternativa como ahorrador de corticosteroides, con mejor respuesta que la azatioprina<sup>1</sup>, y ambos tienen un retraso en su acción de 4 a 8 semanas. Asociar el uso de dapsona inicialmente también ha mostrado eficacia<sup>1</sup>. Hay comunicaciones japonesas acerca de que la mizorbina (no comercializada en Latinoamérica), un inhibidor de la síntesis *de novo* de las purinas, ahorrador de corticosteroides, logra la remisión en 4 semanas<sup>10</sup>. Actualmente se plantea el uso del rituximab, que genera remisión clínica en el 77%<sup>11</sup> de los casos. Otros fármacos utilizados son la inmunoglobulina intravenosa, el metotrexato y los biológicos, como inhibidores del factor de necrosis tumoral<sup>15,11</sup>. Las dosis estándares se muestran en la Tabla 2.

Fármaco	Dosis	Comentario
Prednisona	0,5-1 mg/kg/día v.o.	Usar solo hasta control de la enfermedad, asociado a ahorrador de corticosteroide cuidando los efectos secundarios a largo plazo
Ciclofosfamida	1-2 mg/kg/día v.o. o i.v.	De primera línea para asociar a corticosteroides por su rápida acción
Micofenolato de mofetilo	30-45 mg/kg/día v.o.	Asociar a corticosteroides cuando la clínica permita el inicio de acción más lento (6-8 semanas). Mejor adherencia que con azatioprina
Azatioprina	2-3 mg/kg/día v.o.	Inicio de acción después a las 4-8 semanas. Verificar la actividad de la tiopurina metil-transferasa
Dapsona	50-200 mg/día v.o.	Útil para asociar al inicio hasta los primeros 3 meses cuando se usa un ahorrador de corticosteroides que tiene un inicio de acción lento
Mizorbina	75 mg/día v.o.	Remisión en unas 4 semanas y luego disminuir paulatinamente hasta mantener 25 mg/día v.o. No disponible en Latinoamérica
Rituximab	Protocolo de Foster: 375 mg/m <sup>2</sup> /semana i.v. por 8 semanas y luego mensual durante 4 meses	La respuesta es evidente a los 3 meses hasta un año Otro régimen: un ciclo el primer mes y a los 6 meses (cada ciclo es 1 g i.v. los días 0 y 15)
Inmunoglobulina	2 g/ciclo i.v. cada 3-4 semanas	Asociado a corticoterapia, inicio de acción rápido. Cada ciclo equivale a la dosis total dividida en 3 días
Metotrexato	10-17,5 mg/semana v.o.	No es de primera línea. Usar en caso de falla terapéutica o cuando los efectos secundarios impiden la asociación de otra medicación a la corticoterapia

**TABLA 2:** Medicación sistémica contra el pénfigoide cicatrizal ocular<sup>1,2,5,9-11</sup>  
v.o.: vía oral; i.v.: intravenoso.

En muchos casos es necesario tratar las complicaciones. Para la neovascularización corneal la inyección subconjuntival de mitomicina C, un agente alquilante que evita la proliferación celular, tiene buen resultado<sup>5</sup>. Una vez resuelto el proceso inflamatorio, se puede realizar la cirugía correctiva del entropión, fórnix y simbléfaron y en la triquiasis se sugiere depilación mecánica o electrólisis de las pestañas<sup>1,2</sup>. En caso de blefaritis, está indicada la eritromicina oftálmica o la doxiciclina 100 mg cada 12-24 horas por vía oral, durante 7 a 10 días<sup>2</sup>.

Dos de los pacientes fueron diagnosticados cuando ya presentaban triquiasis y sinequias, por lo que a pesar de frenar la progresión, tuvieron que ser intervenidos quirúrgicamente y persistieron con molestias. La última paciente fue tratada antes de sufrir complicaciones.

## CONCLUSIONES

El pronóstico del PCO depende de un diagnóstico oportuno y de la instauración temprana de la terapia inmunosupresora sistémica para prevenir las complicaciones.

## BIBLIOGRAFÍA

1. Chan LS, Ahmed AR, Anhalt GJ, Bernauer W, et al. The first international consensus on mucous membrane pemphigoid: definition, diagnostic criteria, pathogenic factors, medical treatment, and prognostic indicators. *Arch Dermatol* 2002;138:370-379.
2. Broussard KC, Leung TG, Ahmadreza M, Thorne JE, et al. Autoimmune bullous diseases with skin and eye involvement: Cicatricial pemphigoid, pemphigus vulgaris, and pemphigus paraneoplastica. *Clin Dermatol* 2016;34:205-213.
3. Kim M, Borradori L, Murrell DF. Autoimmune blistering diseases in the elderly: clinical presentations and management. *Drugs Aging* 2016;33:711-723.
4. Labowsky MT, Stinnett SS, Liss J, Daluoy M, et al. Clinical implications of direct immunofluorescence (DIF) findings in patients with ocular mucous membrane pemphigoid. *Am J Ophthalmol* 2017;183:48-55.
5. Queisi MM, Zein M, Lamba N, Meese H, et al. Update on ocular cicatricial pemphigoid and emerging treatments. *Surv Ophthalmol* 2016;61:314-317.
6. Espino-Barros Palau A, González-González LA, Rodríguez-García A. Presentación clínica y manejo del penfigoide cicatrizal ocular en México. *Rev Mex Oftalmol* 2010;84:10-18.
7. Juri MC, Fernández Romero DS, Devoto MH, Georgiott D, et al. Tratamiento sistémico del penfigoide cicatrizal ocular. *Medicina* 2012;72:103-108.
8. Hecht E, Pitz S, Renieri G. In-vivo confocal microscopy for the diagnosis of mucous membrane pemphigoid. *Klin Monbl Augenheilkd* 2015;232:1077-1081.
9. Knudson RM, Kalaaji AN, Bruce AJ. The management of mucous membrane pemphigoid and pemphigus. *Dermatol Ther* 2010;23:268-280.
10. Oyama N, Togashi A, Nomura E, Kaneko F. Successful treatment with oral mizoribine in refractory ocular manifestation of mucosal pemphigus vulgaris: A unique response to different immunosuppressive drugs. *Dermatol Ther* 2016;29:442-445.
11. You C, Lamba N, Lasave AF, Ma L, et al. Rituximab in the treatment of ocular cicatricial pemphigoid: a retrospective cohort study. *Graefes Arch Clin Exp Ophthalmol* 2017;255:1221-1228.

## PERLAS

Alberto Woscoff

Profesor Consulto Titular de Dermatología (Universidad de Buenos Aires). Maestro de la Dermatología Argentina.

### URTICARIA CRÓNICA. SÍNDROME METABÓLICO

La urticaria crónica dura seis semanas o más y es una inflamación crónica de bajo grado. Entre todos los componentes del síndrome metabólico, sin vinculación con la edad, en 11.261 pacientes se registró con mayor frecuencia obesidad, hipertensión, hiperlipidemia y diabetes. Es aconsejable la determinación de ellos en toda urticaria crónica.

Shalom G, Magen E, Babaev M, Tiosano S et al. Chronic urticaria and the metabolic syndrome: a cross-sectional community-based study of 11261 patients. *J Eur Acad Dermatol Venereol* 2018;32, 276.

### NEURALGIA POSHERPÉTICA. MARCADORES

La neuralgia posherpética es una inflamación neuronal y del sistema nervioso central que resulta de la infección del virus de la varicela-zóster, la cual dura más de 6 meses después del episodio agudo. Mediante la evaluación del dolor

medido a través de una escala visual en los meses 1, 3, 6 en 116 pacientes, a fin de determinar un parámetro sencillo para evaluar la intensidad, se determinaron valores de eritrosedimentación, proteína C reactiva, recuento de linfocitos y albúmina, así como las citoquinas proinflamatorias IL1 beta, 6, 8 y TNF alfa. De todas ellas, la eritrosedimentación en el episodio agudo resultó ser un predictor independiente y significativo de los pacientes que tendrán neuralgia posherpética. Kim JY, Park GH, Kim MJ, Sim HB, et al. Usefulness of inflammatory markers for the prediction of posherpetic neuralgia in patients with acute herpes zoster. *Ann Dermatol* 2018;30:158.

### BIMATOPROST EN DERMATOLOGIA

Bimatoprost es una prostamida sintética análoga a F2 empleada en el tratamiento del glaucoma. La FDA aprobó su empleo en la hipotricosis de pes-

tañas en forma de solución oftálmica al 0,03%.

Otros usos (no aprobados) son: hipotricosis de cejas, alopecia androgenética y alopecia areata.

Jha AK, Sarkar R, Udayan UK, Roy PK, et al. Bimatoprost in Dermatology. *Indian Dermatol Online J* 2018;9:224-8.

### BIMATOPROST SOLUCIÓN OFTÁLMICA EN EL VITILIGO FACIAL

En 8 pacientes con vitiligo facial fueron tratados con la solución oftálmica al 0,03%, diariamente durante 12 semanas. Cuatro pacientes presentaron repigmentación total, 2 repigmentación parcial y otros 2 tuvieron respuesta escasa. Los efectos adversos fueron: hipertriosis de pestañas, hiperemia conjuntival, prurito y sequedad ocular y pigmentación de cejas.

Jha AK, Prasad S, Sinha R. Bimatoprost ophthalmic solution in facial vitiligo. *J Cosmet Dermatol* 2017;17(3):437-40.