

Micetoma podal por *Nocardia*

Foot mycetoma by *Nocardia*

Rossana de los Ríos¹, Hugo Almirón², Nora Cartagena¹, Susana Romano¹, María Emilia Saadi³, Ana María Lorenz⁴

Palabras clave: micetoma, *Nocardia*.

Key words: mycetoma, *Nocardia*.

Dermatol Argent 2009;15(1):68-69.

Caso clínico

Paciente de sexo masculino, de 70 años, oriundo de Tres Marías, departamento Famaillá, provincia de Tucumán, que consulta por tumoración dolorosa de consistencia duro leñosa de 10 × 20 cm, sobre la cual hay varias lesiones nodulares profundas con trayectos fistulosos de los que drena material seroso (**Fotos 1 y 2**) con granos de color marrón oscuro, localizada sobre tobillo derecho, de 2 años de evolución.

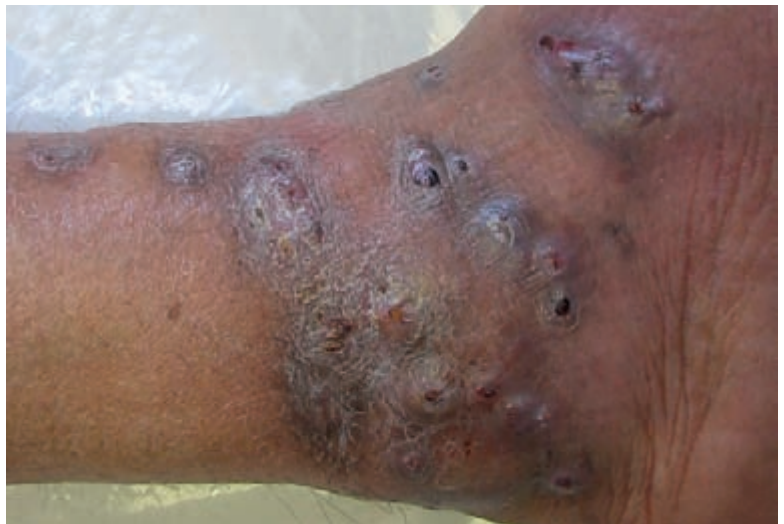

Foto 1. Lesión tumoral en tobillo, lado externo, de pie derecho, donde se observan las lesiones nodulares y los trayectos fistulosos.

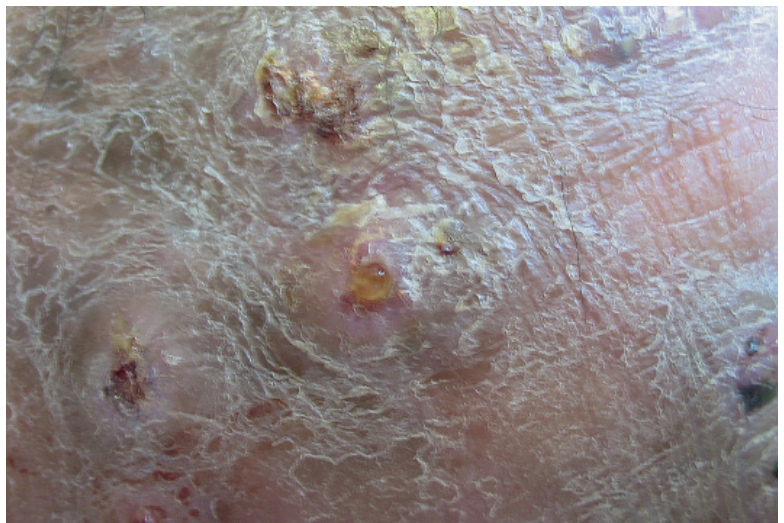


Foto 2. Imagen de un trayecto fistuloso que drena material seroso.

Fecha de recepción: 3/11/08 | **Fecha de aprobación:** 20/11/08

1. Jefe de Trabajos Prácticos semidedicación.
 2. Médico dermatólogo egresado del posgrado de Dermatología de la UNT 2007.
 3. Jefe de Trabajos Prácticos dedicación simple.
 4. Profesor Titular.
- Cátedra de Dermatología. Facultad de Medicina, Universidad Nacional de Tucumán, Tucumán, Rep. Argentina.

Correspondencia

Rossana de los Ríos: Lucas Córdoba 442 3° 3 - (4000) San Miguel de Tucumán - Tucumán - Rep. Argentina | E-mail: rosdelosrios@gmail.com

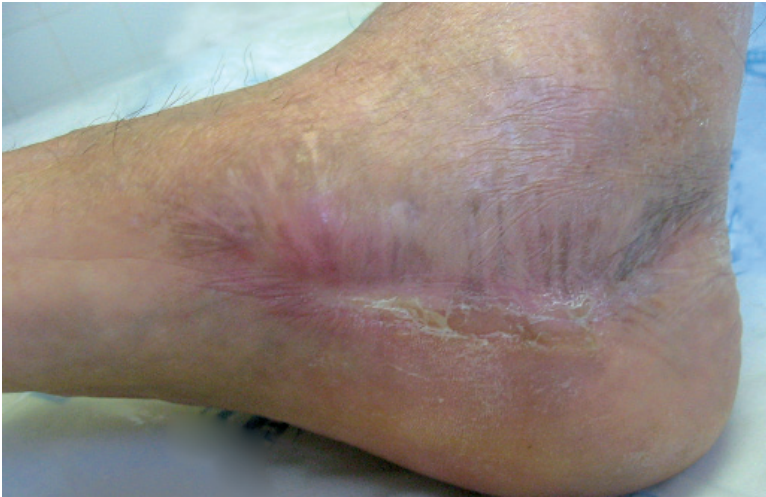

Foto 3. Cicatriz en el borde interno del pie derecho donde fue el traumatismo.

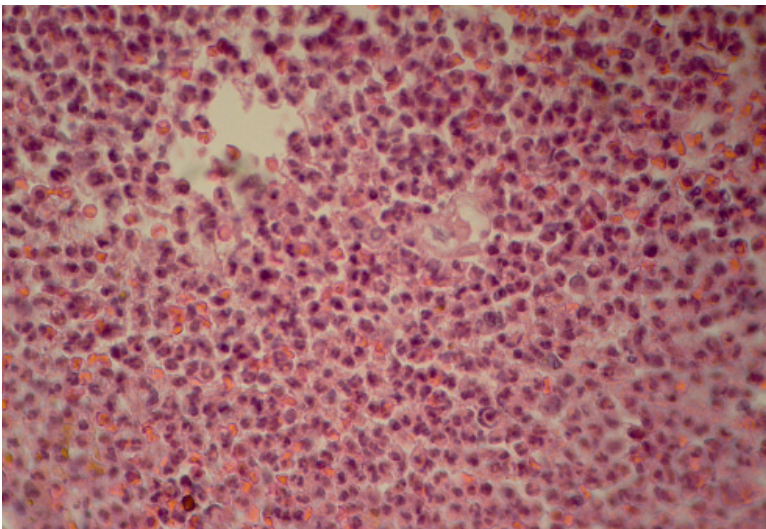


Foto 4. Anatomía patológica: se observa la presencia de un "microabsceso dérmico".

Antecedentes de enfermedad actual: traumatismo en borde interno del pie derecho, cerca del arco plantar con una astilla de madera en un gallinero, 3 años antes de la consulta (**Foto 3**).

Exámenes complementarios:

Laboratorio de rutina: s/p.

Anatomía patológica: epidermis con hiperplasia irregular de crestas interpapilares. Dermis con infiltrado inflamatorio intenso con presencia de microabscesos; no se logra demostrar la presencia del agente causal. Diagnóstico compatible con micetoma (en la **Foto 4** se observa la presencia de un microabsceso dérmico).

Estudio bacteriológico: "granos actinomicóticos" perteneciente a *Nocardia brasiliensis* que caracteriza al micetoma actinomicótico (Dr. C. Latapie)

Estudio micológico: negativo

Rx de pie: no muestra alteraciones óseas

Diagnóstico: micetoma actinomicótico por *N. brasiliensis*.

Tratamiento

Trimetoprima 160 mg / sulfametoxazol 800 mg: 1 comprimido cada 12 horas.

Estreptomina: 1 g/día IM durante 14 días.

Actualmente el paciente lleva 2 meses de tratamiento, con muy buena respuesta terapéutica.

Referencias

1. Arenas R. Micetoma, en *Micología Médica Ilustrada*. Ed. Mc Graw- Hill Interamericana. México. 2003:113-127.
2. Cartagena N, Lorenz AM, de los Ríos R, de los Ríos E y Romano S. Micetoma en el muslo. *Dermatol Argent* 2005;1:62-63.
3. de los Ríos E, Lorenz AM, de los Ríos R, Cartagena N y Sotelo C. Micetoma por Nocardia. *Dermatol Argent* 2000;2:164-166.
4. Domínguez L y Cortés R. Micosis subcutáneas y profundas, en Falabella Falabella R, Chaparro JV, Barona Cabal MI y Domínguez Soto L *Fundamentos de Medicina Dermatología*. Corporación para investigaciones biológicas, Colombia, 2002: 426- 432.
5. Mazzini MA. Micetomas, en Mazzini MA. *Dermatología Clínica*. Ed. López Libreros, Buenos Aires, 1985: 787- 802.

Respuestas Dermatogrilla

Horizontales

1. Hiperqueratosis 3. Xerodermia 5. Hidrosadenitis supurativa 8. Blando 10. Hormonal 11. Invertida 12. Acrocrodones 16. Psoriasis 17. Candida 19. Tres 20. Forunculosis 22. Elefantiasis 24. Hirsutismo 25. Acantosis nigricans 26. Queratosis pilar 27. Estrías

Verticales

1. Hipertrigliceridemia 2. Estreptococo 4. Adiposis dolorosa 5. Hepatotoxicidad 6. Lipodermatoesclerosis 7. Intetrigio 9. Tiazolidinedionas 13. Úlceras 14. Abdominal 15. Hiperinsulinismo 18. Angiosarcoma 21. Fibrosis 23. Gota