

Pioderma gangrenoso vegetante

Vegetative pyoderma gangrenosum

Ramón Fernández Bussy (h.)¹, Sebastián Mercáu², Silvana Cidone³, Mario Gorosito⁴ y Ramón A. Fernández Bussy⁵

RESUMEN

El pioderma gangrenoso vegetante (PGV) o superficial es una variedad poco habitual de pioderma gangrenoso. Suele manifestarse como una úlcera superficial, indolora, de bordes vegetantes y lento crecimiento en el tronco. No es frecuente la asociación con enfermedades sistémicas subyacentes. El tratamiento incluye glucocorticoides sistémicos y locales, minociclina o doxiciclina, dapsona, col-

chicina y, rara vez, otros inmunosupresores. Se presenta un caso de PGV con múltiples lesiones, con buena respuesta al tratamiento con glucocorticoides y minociclina.

Palabras clave: pioderma vegetante, pioderma gangrenoso.

Dermatol. Argent. 2017, 23 (3):139-141

ABSTRACT

Vegetative pyoderma gangrenosum is a rare variety of pyoderma gangrenosum. Usually manifests as a painless superficial ulcer and slow growth in the trunk. The association with underlying systemic disease is not common. Treatments for vegetative pyoderma gangrenosum include systemic and topical glucocorticoids, minocycline or doxycycline, dapsona, colchicine, and, rarely, alternative steroid-sparing immu-

nosuppressants. We present a case of multiple vegetative pyoderma gangrenosum lesions with good response to glucocorticoids and minocycline.

Key words: vegetative pyoderma, pyoderma gangrenosum.

Dermatol. Argent. 2017, 23 (3):139-141

¹ Jefe de Trabajos Prácticos, Cátedra de Dermatología, Universidad Nacional de Rosario, Rosario, Argentina

² Médico del Servicio de Dermatología, Hospital Centenario de Rosario, Rosario, Argentina

³ Médica de la Carrera Universitaria de Especialista en Dermatología, Universidad Nacional de Rosario, Rosario, Argentina

⁴ Médico Anatomopatólogo, Servicio de Dermatología, Hospital Centenario de Rosario, Rosario, Argentina

⁵ Profesor Titular de la Cátedra de Dermatología, Universidad Nacional de Rosario
Jefe del Servicio de Dermatología, Hospital Centenario de Rosario, Rosario, Argentina

Contacto del autor: Ramón Fernández Bussy (h.)

E-mail: ramonfbussy@hotmail.com

Fecha de trabajo recibido: 12/9/2016

Fecha de trabajo aceptado: 12/4/2017

Conflicto de interés: los autores declaran que no existe conflicto de interés.

CASO CLÍNICO

Un paciente de 18 años, sin antecedentes patológicos de jerarquía, consultó por presentar múltiples lesiones ulceradas, dolorosas, de bordes eritematovioláceos y netos, de forma irregular, cubiertas por gruesas costras con secreción purulenta y fétida, de diferentes tamaños, la mayor de 8 × 5 cm de diámetro, localizadas en el cue-

llo, el tórax y el abdomen, de un año de evolución. A nivel perianal, se constató una úlcera profunda de 7 × 2 cm cubierta de exudado purulento, intensamente dolorosa, del mismo tiempo de evolución (Fotos 1 y 2). No presentó fiebre ni otra sintomatología.

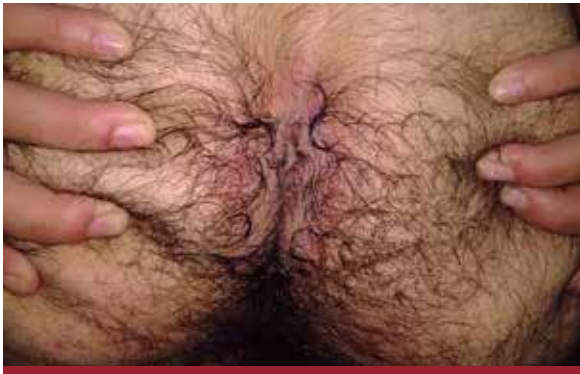

FOTO 1: Lesión ulcerocostrosa en la región perianal.

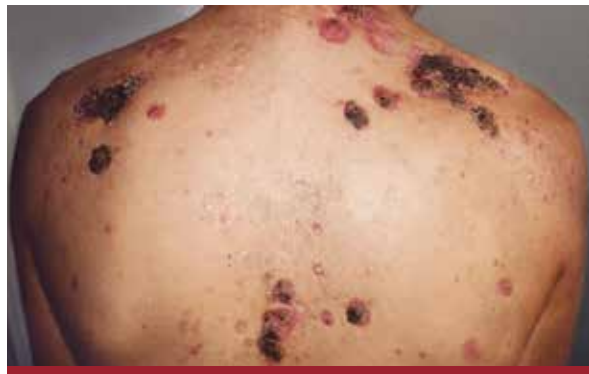

FOTO 2: Lesiones ulcerocostrosas en la espalda.

Exámenes complementarios

En el laboratorio se constató anemia y aumento de los reactantes de fase aguda. Las pruebas serológicas para HIV, HBV, HCV y VDRL fueron no reactivas. El proteinograma por electroforesis mostró un leve aumento de las inmunoglobulinas y el resto fue normal. En la placa de tórax no se observaron alteraciones. Colonoscopia: normal. Se tomaron biopsias de una de las úlceras para anatomía patológica y bacteriología para gérmenes comunes, micobacterias y hongos, con resultados negativos.

El examen histopatológico mostró el borde de una lesión ulcerada con denso infiltrado mixto de predominio neutrofílico, acompañado de linfocitos e histiocitos en empalizada periférica en zonas, junto con edema leve, extravasación hemática y restos celulares rodeados de fibrosis dérmica y vasos de paredes engrosadas. La epidermis exhibía hiperplasia irregular, con sectores de atrofia, asociada a marcada hiperqueratosis con exocitosis de elementos inflamatorios y aposición de costras (Foto 3).

Con la clínica y los estudios complementarios se arribó al diagnóstico de pioderma gangrenoso variedad vegetante o granulomatosa superficial. Se indicó tratamiento con prednisona 50 mg y minociclina 100 mg/día, con buena respuesta clínica y sintomatológica (Foto 4).

COMENTARIOS

El pioderma gangrenoso vegetante (PGV) o superficial, también denominado pioderma gangrenoso granulomatoso, es una variedad poco habitual de pioderma gangrenoso. Su patogenia es poco conocida, aunque se cree que tendría un sustrato inmunitario^{1,2}.

Es una dermatosis inflamatoria crónica infrecuente³, descrita en 1988 por Wilson-Jones y Winkelmann, quienes publicaron los casos de 25 pacientes con pioderma granulomatoso superficial⁴. Afecta principalmente a adultos de mediana edad, con predilección por los varones⁵.

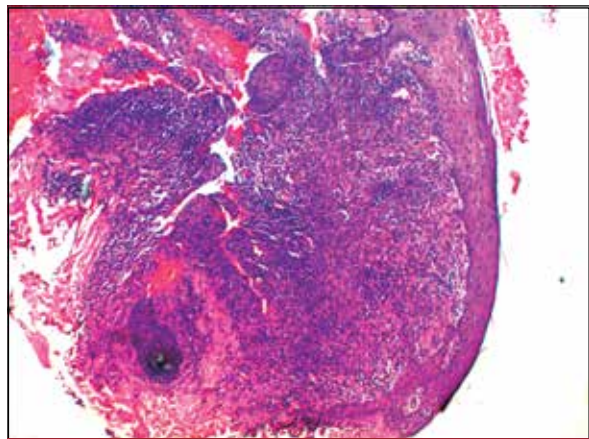


FOTO 3: Hiperplasia epidérmica y un área de atrofia con denso infiltrado mixto, predominantemente neutrofílico, con menor número de linfocitos e histiocitos en empalizada periférica, con un área de necrosis y supuración centra (HyE, 5X).

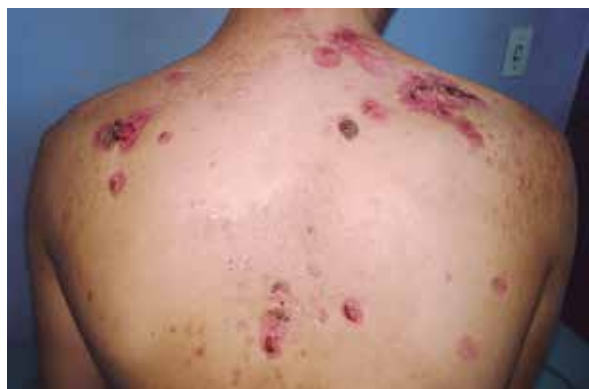

FOTO 4: Buena respuesta terapéutica.

Clínicamente se presenta como un nódulo o placa que progresa de forma lenta a una lesión granulomatosa o vegetante. No se observan los bordes socavados característicos del pioderma gangrenoso clásico y cicatriza con un patrón cribiforme^{1,3}. Se localiza con mayor frecuencia en el tronco, aunque se describieron casos en otras regiones, como la cara, el escroto y las extremidades^{5,6}.

El diagnóstico se realiza mediante la clínica y la anatomía patológica. A nivel histopatológico se observa hiperplasia pseudoepiteliomatosa, abscesos dérmicos y tractos fistulosos con reacción granulomatosa en empalizada^{1,2}.

Su WP, *et ál.* propusieron criterios mayores y menores para arribar al diagnóstico. Los criterios mayores incluyen placas eritematosas de evolución crónica con formación de senos, ulceraciones superficiales o erosiones y exclusión de otras causas de procesos verrugosos. Los criterios menores son: infiltrado dérmico de histiocitos con formación de granulomas, ausencia de enfermedad sistémica asociada y respuesta a medidas terapéuticas menos agresivas⁷. El caso presentado cumple con los criterios clínicos descritos.

Siempre debe solicitarse cultivo bacteriológico y micológico para descartar otras enfermedades con una presentación clínica similar. Los diagnósticos diferenciales para tener en cuenta comprenden las micosis

profundas, la tuberculosis verrugosa, la micobacteriosis atípica, el pénfigo vegetante, las enfermedades granulomatosas, el síndrome antifosfolípídico, las neoplasias cutáneas, las vasculitis, la sífilis y la erupción por fármacos o drogas³⁻⁸.

Con respecto a la terapéutica, en las formas leves basta el tratamiento con corticosteroides tópicos o intralesionales⁹. En comparación con el pioderma gangrenoso clásico, las lesiones de PGV responden al tratamiento local sin necesidad de tratamiento sistémico con inmunosupresores. Sin embargo, hasta un 39% de los pacientes requieren un pulso corto de prednisona², como sucedió en el del caso analizado, que recibió tratamiento con prednisona 50 mg y minociclina 100 mg/día. Otros tratamientos son la dapsona, la cicloserina, la talidomida, el infliximab y el tacrolimus^{9,10}.

El PGV tiene buen pronóstico, con curación en la mayoría de los pacientes. Se presenta el caso por su infrecuencia y la buena respuesta al tratamiento sistémico.

BIBLIOGRAFÍA

1. Pizzariello G, Olivares L, Lois M, Anaya J, *et ál.* Pioderma gangrenoso vegetante. Presentación de 7 casos. *Dermatol Argent* 2012;18:383-388.
2. Kim RH, Lewin J, Hale CS, Meehan SA, *et ál.* Vegetative pyoderma gangrenosum. *Dermatol Online J* 2014;16;20:1-3.
3. Langan SM, Powell FC. Vegetative pyoderma gangrenosum: a report of two new cases and a review of the literature. *Int J Dermatol* 2005;44:623-629.
4. Wilson-Jones E, Winkelmann RK. Superficial granulomatous pyoderma: a localized vegetative form of pyoderma gangrenosum. *J Am Acad Dermatol* 1988;18:511-521.
5. Molodoi AD, Dimitriu A, Andronic CD, Stoleriu G, *et ál.* Pyoderma vegetans developed on chronic leg ulcer. *Rev Med Chir Soc Med Nat Iasi* 2015;119:107-111.
6. Mansouri M, Rakhshan A, Shahidi-Dadras M, Karimi A, *et ál.* Pyoderma vegetans: a case report in a child suspected to primary immunodeficiency and review of the literature. *Iran J Med Sci* 2015;40:381-385.
7. Su WP, Davis, Weenig RH, Powell FC, *et ál.* Pyoderma gangrenosum: clinicopathologic correlation and proposed diagnostic criteria. *Int J Dermatol* 2004;43:790-800.
8. Meşinã C, Vasile I, Mogoantã SŞ, Ciurea ME, *et ál.* Pyoderma vegetans of the posterior area of the neck: case presentation. *Rom J Morphol Embryol* 2015;56:563-568.
9. Vahedi H, Nozari N, Sotoudeh M. Report of a rare case of nasal mucosa pyoderma vegetans in a patient with ulcerative colitis. *Middle East J Dig Dis* 2015;104-106.
10. Kambil SM, Bhat RM, Dandekeri S. Granulomatous pyoderma gangrenosum of the genitalia in the absence of Crohn's disease. *Indian J Sex Transm Dis* 2015;36:67-69.