

EDUCACIÓN MÉDICA CONTINUA

Úlcera hipertensiva de Martorell

Martorell's hypertensive ulcer

Milagros Loos¹, Mauro Coringrato² y Liliana Olivares³

RESUMEN

La úlcera hipertensiva de Martorell (UHM) es una entidad poco frecuente sobre la cual hay escasa bibliografía.

Debe sospecharse en los individuos con hipertensión arterial mal controlada y que no presentan signos de insuficiencia venosa ni aterosclerosis. Es fundamental su reconocimiento para efectuar un diagnóstico precoz, el tratamiento adecuado de la

hipertensión arterial y del dolor y un cuidado local correcto de la úlcera.

Palabras clave: úlcera de los miembros inferiores, úlcera hipertensiva, úlcera de Martorell.

Dermatol. Argent. 2017, 23 (2):58-65

ABSTRACT

Hypertensive Martorell's ulcer (HMU) is a rare entity in which there is little literature. It should be suspected in individuals with poorly controlled hypertension and showing no signs of venous insufficiency or atherosclerosis. Is critical for its recognition, to make an early diagnosis and prompt treatment including proper

management of hypertension, pain and correct local ulcer care.

Key words: lower limbs ulcer, hypertensive ulcer, Martorell's ulcer.

Dermatol. Argent. 2017, 23 (2):58-65

¹ Médica Concurrente, Tercer Año de la Carrera de Especialista en Dermatología, Unidad de Dermatología

² Médico de Planta, Sector Cirugía Dermatológica, Unidad de Dermatología

³ Jefa de la Unidad Dermatológica, Unidad de Dermatología Servicio de Dermatología, Hospital de Infecciosas F. J. Muñiz, CABA, Argentina

Contacto del autor: Milagros Loos

E-mail: mililoos@hotmail.com

Fecha de trabajo recibido: 29/5/2015

Fecha de trabajo aceptado: 1/12/2016

Conflicto de interés: los autores declaran que no existe conflicto de interés.

INTRODUCCIÓN

Las úlceras crónicas de los miembros inferiores representan un importante problema de salud si se tiene en cuenta su prevalencia, el deterioro que producen en la calidad de vida de los pacientes y su repercusión económica^{1,2}.

Su incidencia es elevada, varía del 1 al 4% en la población general y alcanza el 6% en los pacientes mayores de 60 años³.

Más del 80% de ellas se deben a enfermedad vascular, entre las que se destacan la insuficiencia venosa crónica (60 a 90%), la isquemia secundaria a arteriosclerosis (5 a 25%), las que se producen por patología de etiología mixta (3 a 8%) y las debidas a vasculitis (1 a 3%)^{3,4}.

En cuanto a la úlcera hipertensiva de Martorell (UHM), no hay registros de su incidencia y prevalencia. La primera descripción la realizó, en 1945, el cardiólogo Otzet Fernando Martorell en Barcelona, España, quien advirtió la relación entre la hipertensión arterial (HTA), las alteraciones en las arteriolas y las úlceras en las piernas⁵. Desde entonces, las publicaciones sobre esta patología son escasas y la mayoría corresponden a comunicaciones de casos.

EPIDEMIOLOGÍA

La incidencia de la UHM se desconoce, pues se trata de una entidad poco frecuente o subdiagnosticada⁶.

Se presenta con mayor frecuencia en las mujeres entre los 55 y los 65 años, con un rango etario de 41 a 86 años. En el 100% de los casos, los pacientes tienen antecedentes de HTA e hipertensión diastólica de larga data, con valores mayores de 100 mm Hg, con mal control y un 58% de los pacientes son diabéticos. También se la describió en los varones, aunque en un menor número de casos³.

ETIOPATOGENIA

Si bien múltiples factores se han vinculado a su aparición, la etiología de la UHM se desconoce. A lo largo de los años se ha propuesto una gran variedad de teorías, aunque se la ha relacionado de forma estrecha con la HTA. Dada la alta prevalencia de esta enfermedad y la baja incidencia de la UHM, algunos autores sugieren que la HTA no sería la única responsable^{3,6}.

Se demostró que los pacientes con UHM tienen una mayor resistencia vascular local. Este incremento provoca hiperplasia de la íntima e hipertrofia de la túnica media de las arteriolas, con el consecuente estrechamiento de estas que no solo produce disminución de la perfusión tisular, sino que también reduce el mecanismo vasodilatador compensatorio que sucede

habitualmente distal a una oclusión o estrechamiento arterial^{7,8}.

La HTA de larga data produce lesiones obliterantes a nivel arteriolar que originan la isquemia del territorio cutáneo correspondiente, provocando verdaderos infartos cutáneos y la consecuente necrosis. Estas lesiones son similares a las halladas en otros territorios vasculares en los enfermos hipertensos^{9,10}.

Otros posibles factores causales en la aparición de la UHM son: alteraciones en la inervación simpática, hipertensión arteriolar persistente, respuesta arteriolar anormal a una sustancia vasoactiva, traumatismo o microtraumatismo que afecta la circulación terminal. Este, al igual que otros factores, no explicaría la bilateralidad ni la simetría de las lesiones^{3,7,8}.

En cuanto al dolor, las variaciones locales electro-líticas y del pH, la necrosis y los detritos excitan las terminaciones nerviosas, las cuales por vía refleja estimulan la vasoconstricción y provocan un círculo vicioso con incremento del dolor¹¹.

Se investigó el papel de las interleuquinas (IL) inflamatorias en la UHM y se encontró un aumento de su expresión; estarían implicadas en el daño tisular y en la generación y mantenimiento de la enfermedad. A partir de estos estudios, se está investigando la posibilidad de una terapéutica con antioncostatina M e IL-1, que podría ser prometedora para el tratamiento de la UHM¹².

CLÍNICA

La UHM clásica se inicia como una mácula o pápula eritematoviolácea, muy dolorosa, que se cubre con una costra necrótica y se ulcera. Puede ser producida por un mínimo trauma o desarrollarse espontáneamente. Las ulceraciones son precedidas a menudo por una hiperpigmentación pretibial característica^{3,13,14}.

La úlcera es superficial, de forma redondeada, oval o, a veces, policíclica. Suele ser pequeña (1 a 7 cm de diámetro), de bordes netos y algo elevados, en sacabocados. El fondo puede ser isquémico o rojo sangrante. Puede estar cubierta por una costra negruzca, seca, que al desprenderse deja al descubierto la superficie ulcerosa. En casi la mitad de los casos la úlcera está rodeada por un halo purpúrico o eritematovioláceo^{7,10,15} (Foto 1). Las zonas distales a la úlcera pueden presentar distintos aspectos; lo más frecuente es observar las características lesiones de la angiodermatitis pigmentaria y purpúrica, similares a las que acompañan al complejo varicoso¹³ (Fotos 2, 3 y 4).

El dolor intenso es un signo característico de la UHM y no presenta relación ni proporción con el tamaño de la lesión¹⁵.

Se localiza habitualmente en la cara externa o anteroexterna de la pierna (supramaleolar), en la unión del tercio medio con el tercio inferior; también se observó en el dorso y los bordes del pie. Suelen ser bilaterales y simétricas, pero pueden ser unilaterales. El carácter simétrico puede manifestarse con una úlcera en una pierna y pigmentación o pequeños infartos en la otra^{5,16,17}.

Otras características del examen semiológico son la ausencia tanto de edema como de várices y trastornos circulatorios venosos o arteriales, pulso perceptible en todas las arterias de los miembros inferiores y piernas delgadas con cierta atrofia muscular⁵.

Además, es frecuente hallar lesiones de arteriosclerosis en otros sectores de la economía, como los riñones y la retina^{7,15}.

DIAGNÓSTICO

Esta entidad debe sospecharse en los individuos con HTA (100%) y diabetes (60%) que padecen úlceras dolorosas en las piernas en ausencia de enfermedades oclusivas arteriales e insuficiencia venosa crónica^{6,9}.

Primero se deben descartar las causas más frecuentes de úlceras y tener en cuenta los criterios propuestos por Martorell en 1945¹⁵ y que aún no se han actualizado¹¹ (Tabla 1).

| |
|---|
| Hipertensión arterial diastólica |
| Úlcera isquémica superficial localizada en la cara externa o anteroexterna de las piernas, tercio medio |
| Pulsos periféricos presentes |
| Ausencia de patología venosa |
| Simetría de las lesiones (úlceras bilaterales o unilaterales, y cicatrices en la pierna contralateral) |
| Mayor prevalencia en las mujeres |
| Ausencia de calcificación arterial |
| TABLA 1: Criterios diagnósticos de la úlcera hipertensiva de Martorell. |

El diagnóstico se basa principalmente en evaluar las características clínicas de la úlcera ya descritas, en los antecedentes personales del paciente (HTA, diabetes) y en evaluar los pulsos periféricos. Se debe realizar un eco-Doppler de ambos miembros inferiores, arterial y venoso, con índice brazo-tobillo para excluir otras etiologías. De acuerdo con la sospecha clínica y para descartar el principal diagnóstico diferencial, que es el pioderma gangrenoso (PG), se debe realizar una toma de biopsia del borde y el fondo de la úlcera, y enviar la muestra a cultivo para descartar gérmenes comunes, hongos y micobacterias y para su estudio histopatológico, con lo cual se confirmará el diagnóstico^{6,7,10}.

Histopatología

El estudio histopatológico de las biopsias de las lesiones evidencia hallazgos similares a los específicos de la HTA, como también se encuentran en otros órganos de la economía^{2,18}.

Su importancia radica en descartar otras causas de úlceras de los miembros inferiores que presentan una clínica similar y cuyo diagnóstico se confirma con el estudio histopatológico, como las vasculitis, la arterio-lopátia calcificante o el PG^{6,7,18}.

La toma de muestra para estudio histopatológico debe realizarse del borde y del fondo de la úlcera.

En un principio es posible observar un infiltrado inflamatorio en el borde de la úlcera, lo cual plantea un diagnóstico diferencial con el PG. Si bien se supone que en la fisiopatogenia de la UHM es fundamental una serie de cambios en la microvasculatura, se observa una respuesta inflamatoria secundaria a la isquemia local evidenciable en etapas tempranas de la enfermedad. No obstante, el mecanismo exacto de la respuesta inflamatoria durante la fase de progresión de la UHM aún se desconoce^{2,18,19}.

En etapas constituidas de la enfermedad la histopatología muestra una estenosis arteriosclerótica de las arteriolas del tejido celular subcutáneo, con inversión de la proporción pared/luz. Hay un engrosamiento concéntrico de la pared, con predominio de la proliferación de la íntima de la pared arteriolar, la hipertrofia de la media y la disminución del diámetro de la luz de las arterias de pequeño y mediano calibre que puede llegar, en ocasiones, a la obstrucción completa en ausencia de vasculitis^{7,18} (Fotos 5 y 6).

Las lesiones no solo se confinan a las arterias pequeñas; también pueden afectar otras de mayor calibre. Además, se ha señalado la presencia de infiltrados inflamatorios que rodean las terminaciones nerviosas y bandas de esclerosis en la dermis, con ausencia de la red elástica^{7,15}.

La anatomía patológica es de relevancia para no diagnosticar de forma errónea esta entidad; es especialmente importante su diagnóstico diferencial con el PG, ya que el tratamiento inmunosupresor que a menudo precisa este último podría exponer a un aumento del riesgo de septicemia a los pacientes con UHM⁷.

DIAGNÓSTICOS DIFERENCIALES

El diagnóstico diferencial de las úlceras de los miembros inferiores es extenso e incluye múltiples causas de enfermedad vascular.

La UHM se debe diferenciar de otras úlceras dolorosas de variadas etiologías y el principal diagnóstico diferencial es el PG (Tabla 2).

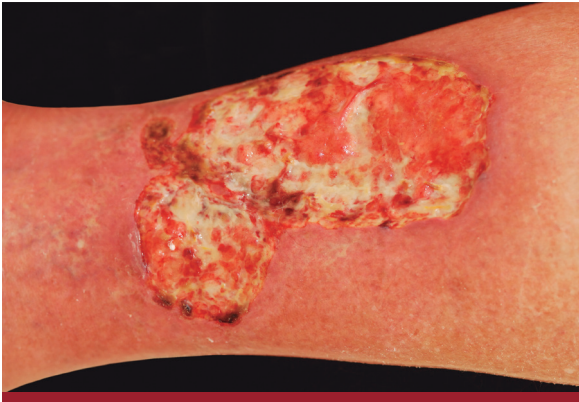

FOTO 1: En la cara anteroexterna de pierna derecha se observa una úlcera irregular de 10 cm de diámetro mayor, bordes eritematovioláceos y fondo sanioso, intensamente dolorosa. Paciente hipertensa con úlcera de 6 meses de evolución.

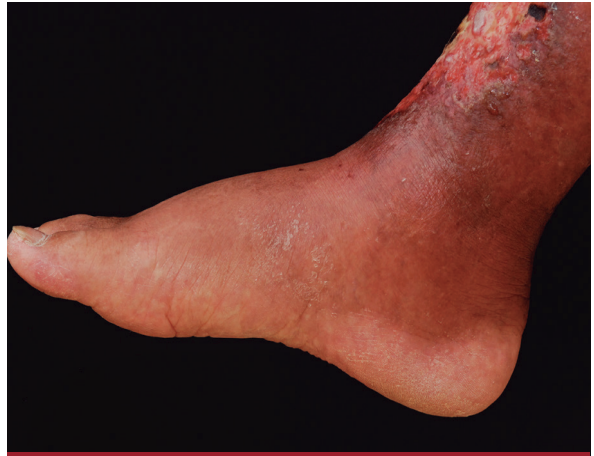

FOTO 2: Diagnóstico inicial de PG. Tratamiento con metilprednisona y minociclina.

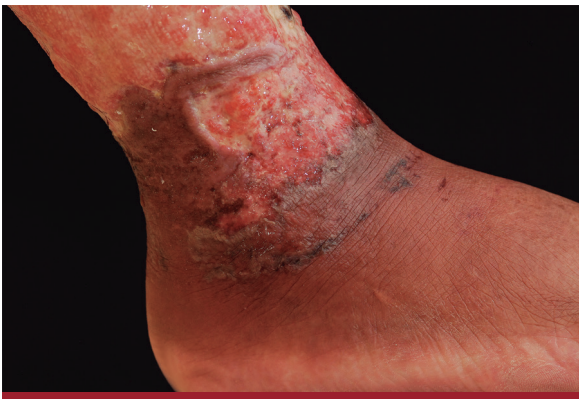

FOTO 3: Progresión de la lesión.

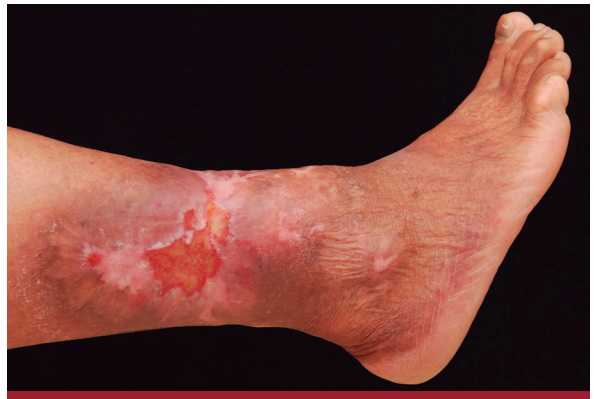

FOTO 4: Control a los 5 meses de tratamiento.

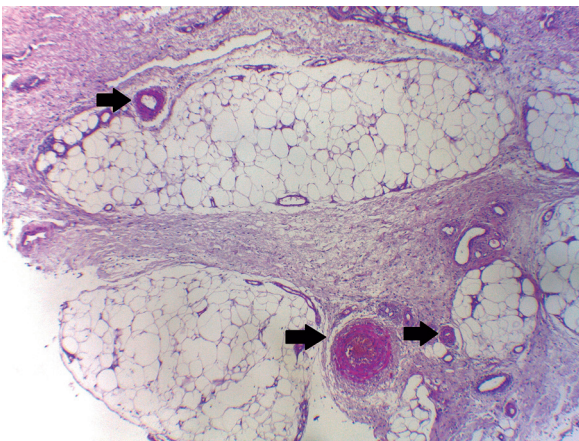


FOTO 5: A nivel de hipodermis se observa fibrosis septal y algunos vasos con paredes engrosadas (HyE, 40X).

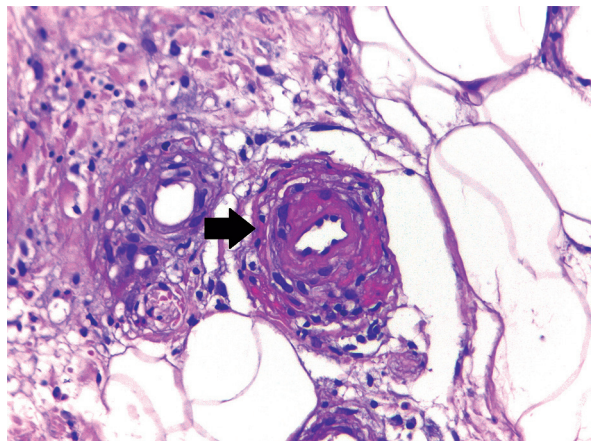


FOTO 6: Vaso con engrosamiento intimal (HyE, 400X).

TRATAMIENTO

El tratamiento se basa en el control estricto de la presión arterial, el manejo del dolor y el tratamiento local de la herida^{6,7,19}. Los diversos artículos consultados exponen su experiencia personal, pero no hay

consenso con respecto al tratamiento. Con el objetivo de contemplar todos los aspectos fundamentales en el manejo de estos pacientes, se propone dividirlo como se muestra en el Gráfico 1.

| Etiología | Clínica | Localización | Dolor | Factores predisponentes | HP |
|------------------------------------|---|---|-------|--|---|
| Úlcera de Martorell | Superficial, forma redondeada, oval, policíclica. Pequeña (1 a 7 cm de diámetro), bordes netos algo elevados, en sacabocados. Fondo isquémico o rojo sangrante. Halo purpúreo o eritematovioláceo perilesional. Pulsos palpables. | Cara externa o anteroexterna de la pierna (supramaleolar), unión del tercio medio con el tercio inferior. | ++++ | HTA, diabetes. | Estenosis de las arteriolas del tejido celular subcutáneo, inversión de la proporción pared/luz. Proliferación de la íntima de la pared arteriolar, hipertrofia de la media y disminución de la luz de las arterias de pequeño y mediano calibre, sin vasculitis. |
| Pioderma gangrenoso | Úlcera necrótica, bordes edematosos, violáceos y socavados. Rápidamente progresiva. | Indistinta. | +++ | Enfermedad inflamatoria intestinal, artritis reumatoide, trastornos mieloproliferativos, idiopática. | Infiltrados neutrofilicos perivasculares y leucocitoclasia. |
| Úlcera arterial | Úlceras de tamaño pequeño, bordes bien delimitados y excavados en sacabocados, costra necrótica seca en la superficie. | Caras anteroexternas de piernas, prominencias óseas, punta de dedos, talones y cabeza de metatarsianos. | +++ | HTA, hiperlipidemia, diabetes mellitus, síndrome metabólico, obesidad, tabaquismo y sedentarismo. | Necrosis de epidermis, dermis papilar. Trombos intraluminales. |
| Úlcera venosa | Superficiales. Forma redondeada, irregular. Lecho granulante, fibrinoso necrótico o fibrinonecrotico. Bordes eritematovioláceos. | Región maleolar interna, externa, circunferencial, tendón de Aquiles, talón. | + | Antecedentes familiares y personales de enfermedades venosas, várices, varicocele, hemorroides, trombosis venosa profunda, obesidad, traumatismos. | Vasos dilatados en la dermis, infiltrado linfocitario perivasculares, depósitos de fibrina, necrosis epidérmica y de anexos cutáneos. |
| Vasculitis necrosante | Púrpura palpable. Ampolla o costra necrótica central, pequeñas ulceraciones dolorosas. | Miembros inferiores, bilateral. | ++ | Fármacos, infecciones, enfermedades autoinmunitarias, linfomas. | Tumefacción endotelial, necrosis fibrinoide de la pared de los vasos, extravasación eritrocitaria, leucocitoclasia, trombos e infiltrado mononuclear. |
| Arterio-patía urémica calcificante | Placas reticuladas de color violáceo que tienden a necrosarse y formar úlceras extensas y profundas, muy dolorosas, cubiertas de escara negra. | Indistinta. | +++ | Insuficiencia renal crónica terminal asociada a hiperparatiroidismo secundario y aumento concomitante del producto fosfocálcico. | Calcificación de la capa media vascular, hiperplasia de la íntima y oclusión de las arteriolas de pequeño calibre. Depósitos de calcio en arteriolas y vénulas. |

TABLA 2: Diagnósticos diferenciales de la úlcera hipertensiva de Martorell.

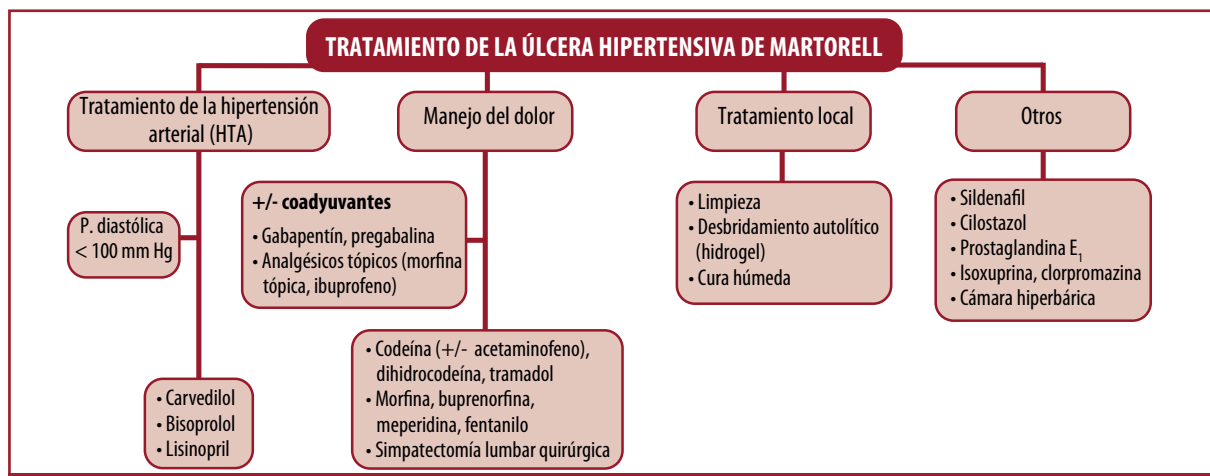


GRÁFICO 1: Algoritmo de tratamiento de la úlcera hipertensiva de Martorell.

1. Tratamiento de la HTA

El control de la presión arterial es una de las medidas preventivas más importantes. Debe ser estricto y mantener una presión diastólica < 100 mm Hg. Además, se debe estimular el abandono del hábito tabáquico y aconsejar una dieta hiposódica^{6,7}.

Es importante destacar que los betabloqueantes no selectivos provocan una disminución del gasto cardíaco y, en consecuencia, una disminución de la presión de perfusión de la piel, por lo que estarían contraindicados en los pacientes con UHM⁷.

Se observó que ciertos antihipertensivos tienen un efecto beneficioso en la cicatrización de la UHM. Entre ellos, el carvedilol tiene una doble acción, ya que mantiene un efecto betabloqueante y, a la vez, ejerce una acción antagonista N1 adrenérgica que le confiere propiedades vasodilatadoras. Otros antihipertensivos seguros son los bloqueantes selectivos beta 1, como el bisoprolol, y los inhibidores de la enzima convertidora de la angiotensina (IECA), como el lisinopril, dado que no tienen un efecto vasoconstrictor periférico⁷.

2. Manejo del dolor

Se recomienda comenzar con el segundo escalón en la escala analgésica propuesta por la OMS. Esto se fundamenta en que los fármacos contemplados en el primer escalón son los antiinflamatorios no esteroides (AINE), que aumentan el riesgo cardíaco, elevan la presión arterial y disminuyen el efecto de la medicación antihipertensiva.

El segundo escalón de la escala (dolor moderado) incluye los opioides débiles (+/- paracetamol), como la codeína, la dihidrocodeína y el tramadol. En caso de no obtener una respuesta adecuada, se sugiere pasar al tercer escalón (dolor intenso), que incluye los opioides fuertes, como la morfina, la buprenorfina, la meperidina y el fentanilo. En todos los casos pueden estar asociados a coadyuvantes, como benzodiazepinas, amitriptilina, carbamazepina, gabapentina y pregabalina, estos últimos muy utilizados en el tratamiento del dolor neuropático^{3,7,20,21}.

Dentro de esta escalera de analgesia, un recurso que se puede plantear para los pacientes que no responden al tratamiento farmacológico es la simpatectomía lumbar quirúrgica^{20,22}.

El empleo de analgésicos tópicos como coadyuvantes²³ a la terapia oral disminuye, en ocasiones, de forma significativa el dolor. Los más utilizados son los parches de ibuprofeno²⁴ y la morfina tópica²⁵.

3. Tratamiento local de la úlcera

Se sugiere utilizar solución fisiológica y realizar un lavado efectivo cuidando de no dañar el tejido sano, evitar los antisépticos, los jabones alcalinos y neutros y

la brocha. Realizar el desbridamiento del tejido necrótico, ya que su presencia en la herida inhibe el proceso normal de cicatrización. En la actualidad contamos con diversas técnicas de desbridamiento (autolítico, quirúrgico, enzimático, mecánico y bioquirúrgico). Se realiza una cura húmeda, con el objetivo de promover la síntesis de colágeno y la formación de tejido de granulación. Las curaciones se efectúan de acuerdo con la cantidad de secreción en la herida. No se recomiendan los antisépticos, ya que pueden dañar las nuevas células y entretener la cicatrización. Hay diferentes tipos de membranas, sustancias interactivas y vendajes, que se clasifican en ocho categorías: películas, membranas hidrocoloides, hidrogeles amorfos o en plancha, esponjas hidrofílicas, alginato de calcio, apósitos bactericidas, matrices y gasas no adherentes. Por último, la elastocompresión es de utilidad en este tipo de úlceras, luego de un adecuado manejo del dolor, lo cual evita la rémora sanguínea superficial al mejorar los índices de cicatrización, disminuir el edema y acelerar el flujo sanguíneo en la microcirculación. En los pacientes con insuficiencia arterial o insuficiencia cardíaca, se recomienda ejercer una compresión ligera o moderada, ya que una mayor presión se convierte en poco segura o dolorosa^{3,6,7}.

4. Otros tratamientos farmacológicos

Dada la baja incidencia de esta enfermedad, no hay estudios controlados y aleatorizados que demuestren la eficacia de las distintas opciones terapéuticas y esto determina que el tratamiento se limite a las opciones disponibles, basadas en la experiencia de un variado número de centros de referencia.

Se ha propuesto una gran cantidad de fármacos en el tratamiento de la UHM, como el sildenafil (inhibidor de la fosfodiesterasa 5), que produce una sensibilización al óxido nítrico en el endotelio y estimula la vasodilatación por relajación del músculo liso, con lo que favorece la cicatrización de las heridas y disminuye el dolor isquémico. También promueve la neovascularización y la proliferación de fibroblastos en el sitio de la úlcera generando tejido de granulación. La dosis es de 75 mg/día en un período promedio de 20 semanas²⁶.

El cilostazol (inhibidor reversible de la fosfodiesterasa 3) presenta actividad antiagregante plaquetaria y vasodilatadora. La dosis inicial recomendada es de 50 mg/día y se aumenta de modo progresivo de acuerdo con la tolerancia hasta una dosis máxima de 200 mg/día²⁷.

La prostaglandina E₁ (PGE₁) presenta una potente actividad vasodilatadora y analgésica. Actúa sobre la macrocirculación y la microcirculación, con lo cual disminuye la resistencia vascular de las arteriolas y capilares de la dermis de la zona afectada. Reduce la

tromborresistencia vascular, por lo que se atenúa el depósito de plaquetas en las arterias comprometidas, y facilita la circulación. Se propone que la infusión de prostaglandinas de forma trisemanal intraarterial de 20 µg durante 6 a 8 semanas mejora la perfusión periférica y el dolor sintomático^{23,28}.

Se destacan los fármacos simpaticomiméticos que presentan una respuesta favorable en los tejidos isquémicos, como la isoxuprina, un estimulante de los receptores beta 2 con efectos alfa-simpaticolíticos, y la clorpromazina, un alfabloqueante que induce la vasodilatación periférica, que mejorarían de forma notable el flujo sanguíneo cutáneo⁷.

Se ha sugerido el uso de la cámara hiperbárica con el objetivo de lograr un adecuado aporte de oxígeno a los tejidos. Estimula la formación de nuevos vasos sanguíneos e incrementa la actividad de las células que producen colágeno para lograr una mejor cicatrización. Se plantea como una alternativa terapéutica en aquellos casos en los cuales, a pesar de estar controlada la HTA, manejado el dolor y cuidada correctamente la úlcera, no se consigue su epitelización desde los bordes^{6,7}.

EVOLUCIÓN Y PRONÓSTICO

La UHM es extremadamente dolorosa y se caracteriza por su crecimiento rápido y progresivo. Se sospecha que es subdiagnosticada de forma frecuente.

El diagnóstico precoz es muy importante para evitar el dolor innecesario e instaurar una terapéutica

adecuada. El impacto del dolor crónico y persistente puede ser devastador y afectar en gran medida la calidad de vida del paciente. Un buen manejo de este es un factor clave en la preparación del lecho de la herida.

Es fundamental el control de la presión arterial para evitar el daño sistémico, mejorar la signosintomatología y prevenir las recurrencias²⁹.

En la bibliografía no hay datos precisos que mencionen el pronóstico exacto de esta patología, tampoco el tiempo y el porcentaje de curación y reepitelización de las heridas. Esto se debería a que no hay aún demasiados estudios aleatorizados y controlados que lo demuestren.

CONCLUSIONES

La UHM es una entidad poco frecuente de características clínicas y anatomopatológicas bien definidas. Se debe sospechar en los pacientes con antecedentes de HTA mal controlada y que no presentan signos de insuficiencia venosa ni aterosclerosis.

El pilar diagnóstico es la clínica, acompañada de estudios complementarios, como el eco-Doppler arteriovenoso y la histopatología.

Es importante incluir esta entidad en los diagnósticos diferenciales del PG y de otras úlceras dolorosas, como las vasculitis necrosantes.

Finalmente, cabe recordar que la UHM no es un diagnóstico *per se*, sino que es parte de un proceso patológico que el médico deberá definir para implementar un correcto diagnóstico y tratamiento.

BIBLIOGRAFÍA

- Burton C, Burkhart C, Goldsmith L. Cambios cutáneos en la insuficiencia venosa y linfática. En: Fitzpatrick TB, Wolf K, Goldsmith L, Katz S, et al. *Dermatología en Medicina General*. Buenos Aires: Editorial Médica Panamericana, 2010:1679-1686.
- Nettel F, Rodríguez N, Nigro J, González M. Primer consenso latinoamericano de úlceras venosas. *Rev Mex Angiol* 2013;41:95-126.
- Rendón-Eliás F, Hernández-Sánchez M, Garza-Martínez H, Campo-Abadiano J, et al. Úlcera en la pierna de etiología hipertensiva. *Med Univ* 2011;13:144-149.
- Abellán Cubel ML, Álvarez JL, Blanes I, Roche E. Estrategias diagnósticas y terapéuticas en las úlceras de la extremidad inferior. *Anales de Cirugía Cardíaca y Vasculár* 2005;11:278-289.
- Jonquieres EDL, Goldemberg B. Úlcera hipertensiva isquémica. *Rev Argent Dermatol* 1952;36:60-66.
- Afsaneh A, Dieter M, Hafner J, Gary Sibbald R. Martorell hypertensive ischemic leg ulcer: an underdiagnosed entity. *Adv Wound Care* 2012; 25:563-572.
- Vuerstaek J, Reeder S, Henquet C, Neumann H. Arteriosclerotic ulcer of Martorell. *JEADV* 2010;24:867-874.
- Duncan H, Faris IB. Martorell's hypertensive ischemic leg ulcers are secondary to an increase in the local vascular resistance. *J Vasc Surg* 1985;2:581-584.
- Cordero A, Corti RN. Úlcera hipertensiva. *Semana Med* 1955;107:1083-1085.
- Blanco González E, Gago Vidal B, Murillo Solís D, Domingo Del Valle J. Úlcera de Martorell: complicación infrecuente de la hipertensión de larga evolución. *Hipertens Riesgo Vasc* 2011;28:211-213.
- Pierini LE, Cordero A, Genoud IO. Úlcera isquémica hipertensiva de Martorell. *Arch Argent Dermatol* 1970;20:86-88.
- Giot JP, Paris I, Levillain P, Huguier V, et al. Involvement of IL-1 and oncostatin Min acanthosis associated with hypertensive leg ulcer. *Am J Pathol* 2013;182:806-818.
- Vignale R, Paciel Vaz J, Civilia E, López F, et al. Las angiodermatitis necróticas. Fisiopatología y tratamiento médico. A propósito de un caso. *Arch Argent Dermatol* 2005;55:115-118.
- Bañuls Roca A, Sevilla Linares A, Morell Sapena I, Betlloch Mas J, et al. Angiodermatitis necrótica. *Actas Dermo-Sif* 1994;85:50-52.
- Graves JW, Morris JC, Sheos SG. Martorell's hypertensive leg ulcer: case report and concise review of the literature. *J Hum Hipertens* 2001;15:279-283.
- Bonfiglio B, Dipaola G, Navarra G. Two cases of hypertensive Martorell's leg ulcers. *BMC Geriatrics* 2010;10:1-2.
- Monserrat J. Sobre un caso de síndrome de Martorell. *Angiología* 1958;10:63-66.
- Malburg Freire B, Fernández NC, Piñeiro J. Martorell's hypertensive ulcer: case report. *An Bras Dermatol* 2006;81:327-331.
- Hafner J, Nobbe S, Partsch H, Lauchli S, et al. Martorell hypertensive ischemic leg ulcer. A model of ischemic subcutaneous arteriosclerosis. *Arch Dermatol* 2010;146:961-968.
- Shutler SD, Baragwanath P, Harding KG. Martorell's ulcer. *Postgrad Med* 1995;71:717-719.
- Puebla Díaz F. Tipos de dolor y escala terapéutica de la OMS: dolor iatrogénico. *Onc* 2005;28:139-143.

22. Guevara U, Covarrubias A, Rodríguez R, Carrasco A. Parámetros de práctica para el manejo del dolor en México. *Cir Ciruj* 2007;75:385-407.
23. Garelli G, D'Angelo J, Morales M. Úlcera de Martorell. *Flebol Linfol* 2009;12:737-742.
24. Argoff CE. Topical analgesics in the management of acute and chronic pain. *Mayo Clin Proc* 2013;88:195-205.
25. Jorgensen B, Friis GJ, Gottrup F. Pain and quality of life for patients with venous leg ulcers: proof of concept of the efficacy of Biatain-Ibu, a new pain reducing wound dressing. *Wound Repair Regen* 2006;14:233-239.
26. Zeppetella G, Paul J, Ribeiro MD. Analgesic efficacy of morphine applied topically to painful ulcers. *J Pain Symptom Manage* 2003;25:555-558.
27. Bilevich E, Vaccalluzzo R, Allevato M. Uso del sildenafil en úlceras crónicas de miembros inferiores. Nuestra experiencia. *Act Terap Dermatol* 2013;36:22-27.
28. Keylian MF, Vaccalluzzo R, Bilevich E, Larrea N, et al. Úlcera hipertensiva de Martorell. Excelente respuesta terapéutica a vasodilatadores. *Act Terap Dermatol* 2014;37:32-37.
29. Pacifico F, Acernese CA, Di Giacomo A. PGE (1) therapy for Martorell's ulcer. *Int Wound J* 2011;8:140-144.

CUESTIONARIO DE EVALUACIÓN

- 1) *La úlcera hipertensiva de Martorell se presenta con mayor frecuencia en:*
 A- Mujeres menores de 40 años.
 B- Hombres mayores de 40 años.
 C- Hipertensión diastólica > 100 mm Hg.
 D- Hipertensión sistólica > 100 mm Hg.
- 2) *Marque la respuesta incorrecta con respecto a la fisiopatogenia de la UHM.*
 A- Mayor resistencia vascular local.
 B- Hiperplasia de la íntima e hipertrofia de la media de las arteriolas.
 C- Alteración en la inervación parasimpática.
 D- Afectación de los mecanismos vasodilatadores.
- 3) *¿Cuál es la localización habitual?*
 A- Cara externa o anteroexterna de la pierna.
 B- Cara interna o anterointerna de la pierna.
 C- Dorso y bordes de los pies.
 D- Sobre las prominencias óseas.
- 4) *¿Cuál no es una característica clínica de la UHM?*
 A- Superficial.
 B- Intensamente dolorosa.
 C- Pulsos periféricos ausentes.
 D- Halo purpúrico o eritematovioláceo.
- 5) *¿Cuál de los siguientes no corresponde a un criterio diagnóstico?*
 A- Hipertensión arterial sistólica.
 B- Ausencia de patología venosa.
 C- Simetría de las lesiones.
 D- Ausencia de calcificación arterial.
- 6) *Señale el principal diagnóstico diferencial de la UHM.*
 A- Úlcera de origen venoso.
 B- Pioderma gangrenoso.
 C- Úlcera de origen arterial.
 D- Úlceras secundarias a vasculitis.
- 7) *Los hallazgos histopatológicos evidencian:*
 A- Proliferación de la capa media de las arteriolas.
 B- Infiltrado inflamatorio neutrofílico en la etapa tardía.
 C- Disminución del diámetro de la luz de las arterias de gran calibre.
 D- Inversión de la proporción pared/luz.
- 8) *Con respecto al manejo de la hipertensión arterial en la UHM:*
 A- Mantener una presión diastólica < 100 mm Hg.
 B- Los betabloqueantes no selectivos están contraindicados.
 C- Dieta hiposódica.
 D- Todas las opciones son correctas.
- 9) *Marque la respuesta correcta.*
 A- El manejo del dolor se inicia con el primer escalón de la OMS.
 B- El tercer escalón incluye los opioides débiles (codeína, dihidrocodeína, tramadol).
 C- La elastocompresión está contraindicada.
 D- El empleo de AINE no está recomendado.
- 10) *Con respecto a los tratamientos farmacológicos propuestos, señale la opción incorrecta.*
 A- El sildenafil favorece la cicatrización de las heridas utilizado en una dosis de 25 mg/día.
 B- El cilostazol es un inhibidor de la fosfodiesterasa 3.
 C- La isoxuprina induce vasodilatación periférica.
 D- Se sugiere el empleo de la cámara hiperbárica luego de un adecuado manejo de la HTA y del dolor.

Respuestas correctas Vol. XXIII - N°1, 2017: 1. A / 2. D / 3. B / 4. B / 5. A / 6. B / 7. C / 8. D / 9. B / 10. D