

Múltiples pápulas en mucosa oral

Multiple papules in oral mucose

Silvia Alejandra Marsico,¹ Lucía Nicola,² Lucía Fiesta³ y Alejandra Abeldaño⁴

Caso clínico

Varón de 23 años de edad, oriundo de Salta, que consultó por lesiones en mucosa oral de años de evolución. El paciente refería que las lesiones eran asintomáticas y que había recibido múltiples tratamientos sin respuesta alguna. Al examen físico presentaba múltiples pápulas cubiertas por mucosa normal localizadas en cara interna de labios y carrillos, y verrugosidades en comisura labial derecha, sin lesiones en el resto del tegumento (fotos 1 y 2). Se realizó biopsia cutánea de una lesión papular que informó hiperplasia, hiperqueratosis leve y ocasionales coilocitos; corion con infiltrado linfocitario perivascular de grado leve (fotos 3 y 4). Se solicitó PCR de material en fresco con detección y tipificación de HPV 13 (*Dermatol. Argent.*, 2015, 21 (4): 300-303).

Fecha de recepción: 23/04/2015 | **Fecha de aprobación:** 21/05/2015

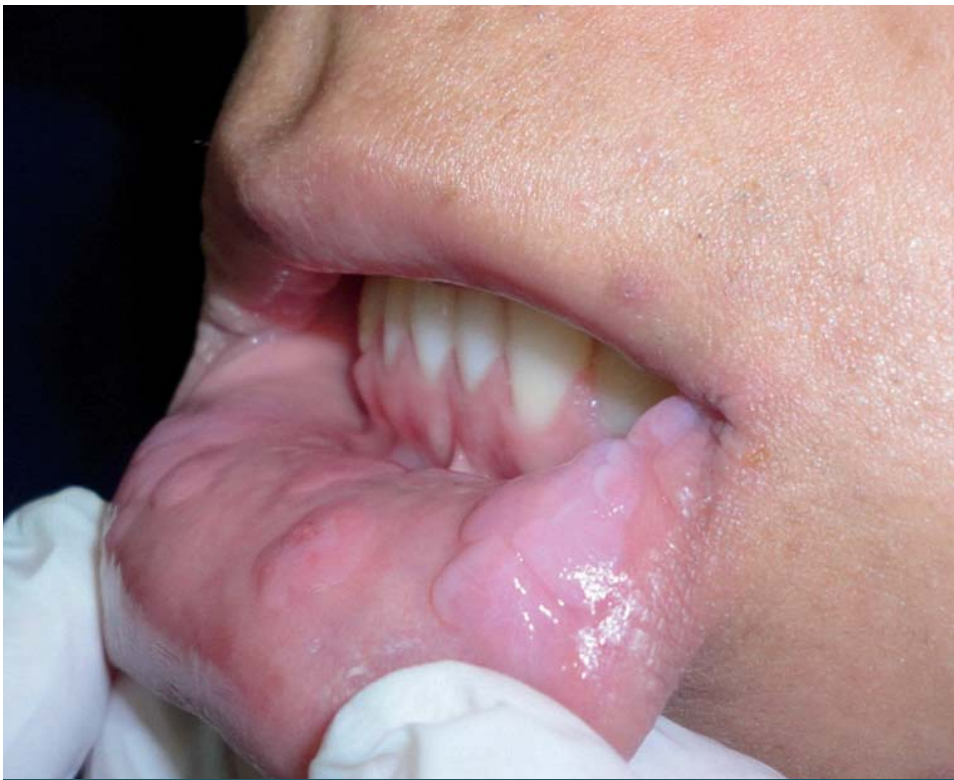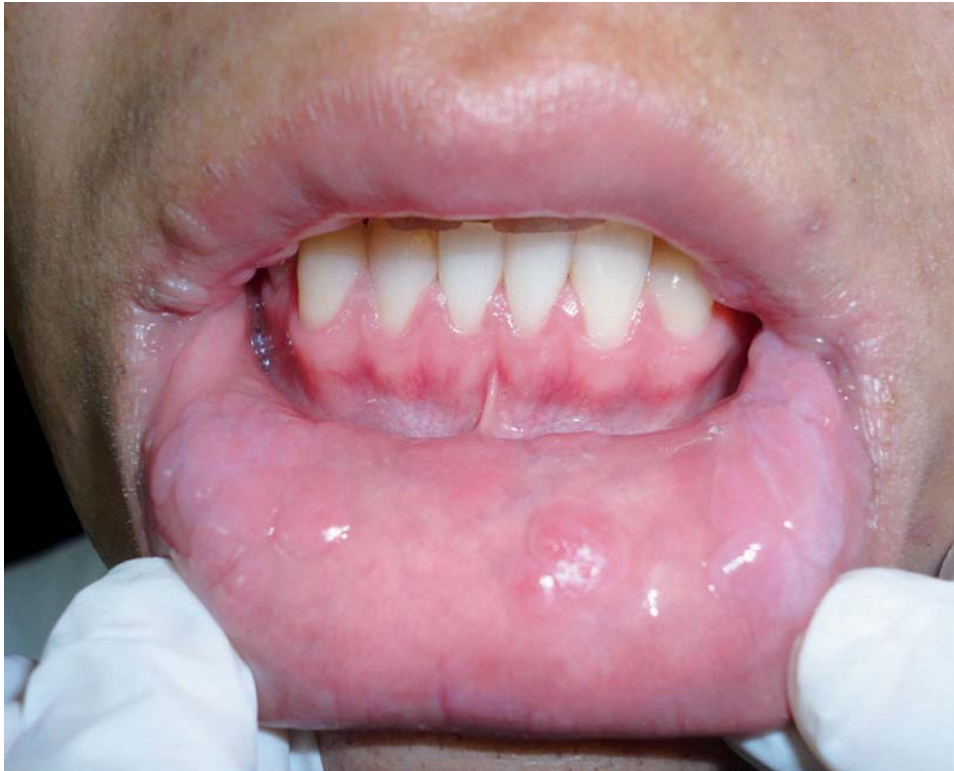¹ Concurrente de Dermatología

² Residente de Dermatología

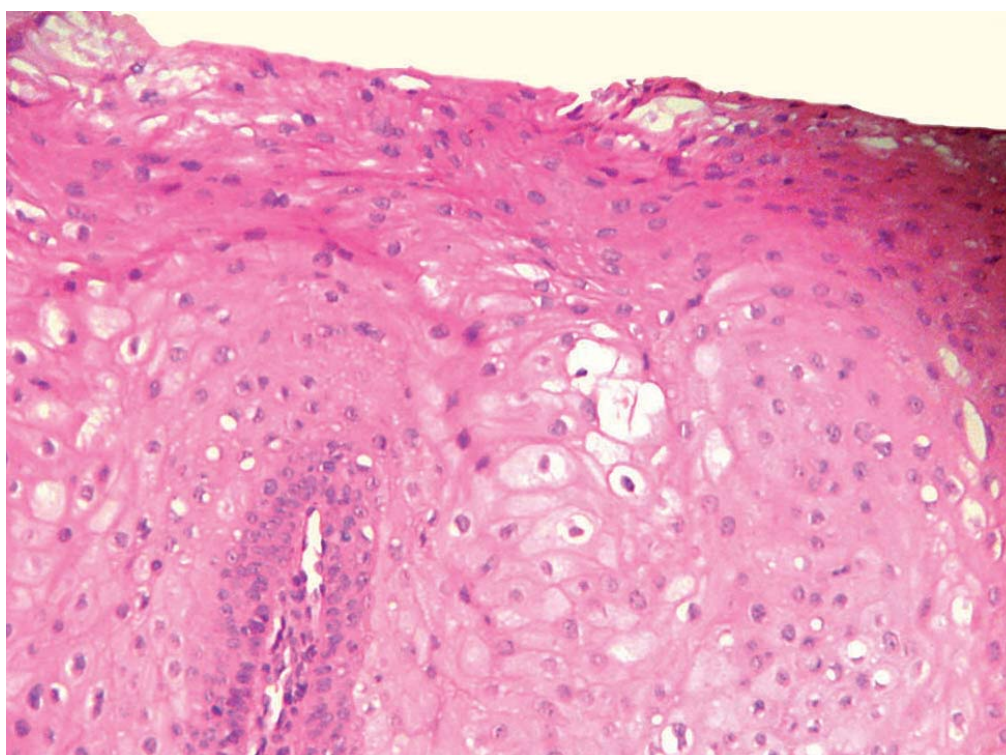
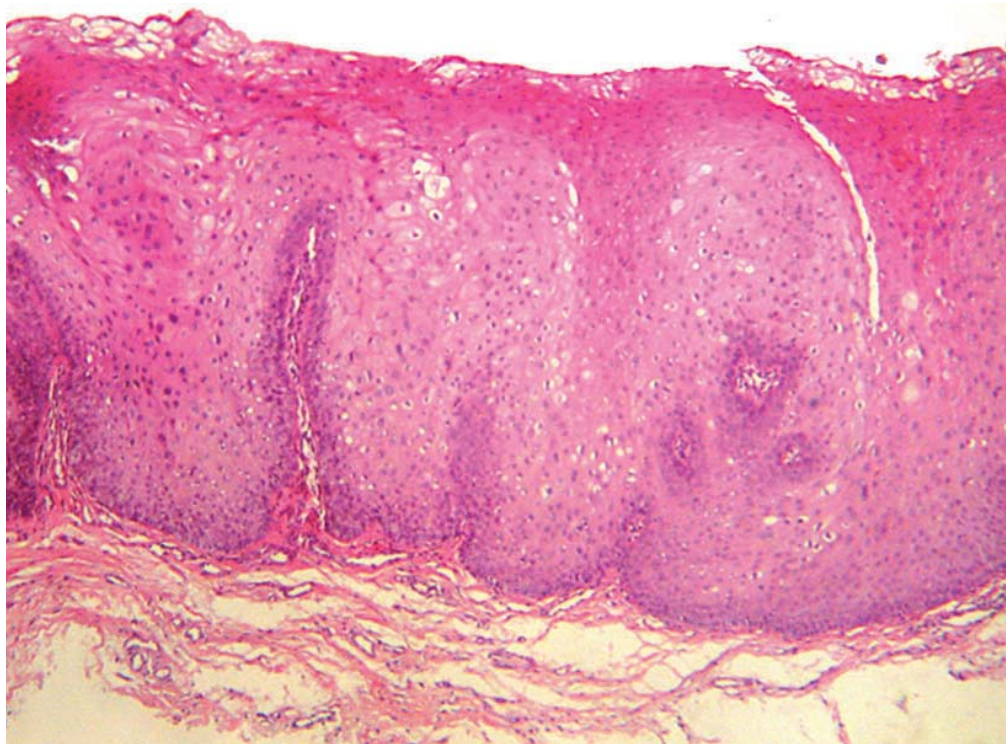³ Jefa de residentes de Dermatología

⁴ Jefa del Servicio de Dermatología

Hospital General de Agudos Dr. Cosme Argerich, Pi y Margall 750, Ciudad Autónoma de Buenos Aires, República Argentina.
Correspondencia. Silvia Marsico. marsico.sa@hotmail.com.ar



FOTOS 1 y 2. Múltiples pápulas cubiertas por mucosa normal localizadas en cara interna de labios y carrillos y verrugosidades en comisura labial derecha.



FOTOS 3 y 4. Hiperplasia, hiperqueratosis leve, ocasionales coilocitos y corion con infiltrado linfocitario perivascular de grado leve.

Diagnóstico

Enfermedad de Heck o hiperplasia epitelial focal.

Comentario

La enfermedad de Heck o hiperplasia epitelial focal es una rara proliferación epitelial benigna de la mucosa oral. Es una dermatosis crónica y asintomática causada por el virus HPV en individuos genéticamente predispuestos.^{1,2}

La incidencia de esta dermatosis es desconocida. Se observó una mayor prevalencia en esquimales, en pueblos nativos nórdicos, en ciertas poblaciones de Perú, Colombia, Venezuela, Bolivia, Paraguay y en las provincias del norte de nuestro país. El grupo etario más afectado es el infantil y predomina en el sexo femenino con una relación mujer:hombre de 4:1.^{3,4}

La etiopatogenia de la enfermedad es multifactorial. Se postula que la asociación con HLA DR4 alteraría la respuesta inmune específica frente a subpoblaciones del HPV, principalmente serotipos 13 y 32, que se detectan en alrededor del 90% de los casos. Sumado a los factores genéticos, la malnutrición, la falta de higiene, el bajo estatus socioeconómico y el traumatismo repetitivo de la mucosa oral pueden contribuir al desarrollo de la misma.^{5,9}

Se caracteriza por presentar múltiples pápulas o placas circunscriptas y de consistencia blanda localizadas en mucosa de labios, carrillos, encías y bordes laterales de la lengua.⁶ Las lesiones están cubiertas por mucosa de color normal o blanquecina y suelen agruparse, lo que le otorga un aspecto en empedrado. Una característica particular es la resiliencia de las lesiones: desaparecen al estirar la mucosa y al disminuir la tensión vuelven a visualizarse.³ Por lo general es una enfermedad que tiene escasa o nula sintomatología; los principales motivos de consulta son el trauma de las lesiones y el malestar estético que éstas generan. El curso clínico es impredecible: pueden progresar, remitir de forma espontánea o permanecer sin modificaciones en el tiempo. La malignización de las lesiones es excepcional.⁵

En el estudio histológico se observa a nivel de la epider-

mis acantosis focal, paraqueratosis con elongación y anastomosis de las crestas interpapilares, y degeneración hidrópica de la capa basal. En las capas superiores de la epidermis suelen evidenciarse queratinocitos grandes, con núcleo excéntrico rodeado por un halo claro (coilocitos). En la dermis puede observarse un infiltrado linfocítico moderado.^{5,7}

Entre los diagnósticos diferenciales se plantean condiloma acuminado, verruga vulgar, papilomatosis oral florida y enfermedad de Cowden, entre otras.^{4,5}

Se han descrito varios tratamientos con resultados clínicos variables. Entre ellos destacamos ácido retinoico, ácido tricloracético, podofilino, imiquimod, interferón, electrocoagulación, criocirugía y láser de CO₂.^{5,7,10}

Bibliografía

1. Bennett L.K., Hinshaw M. *et ál.* Heck's disease: diagnosis and susceptibility, *Pediatr. Dermatol.*, 2009, 26: 87-89.
2. Gültekin S.E., Benay Tokman Yildirim, Sarisoy S. Oral focal epithelial hyperplasia: report of 3 cases with human papillomavirus DNA sequencing analysis, *Pediatr. Dent.*, 2011, 33: 522-524.
3. Ortega Díaz C.X., González S., Donatti L., Allevato M. *et ál.* Hiperplasia epitelial focal - Enfermedad de Heck. Nuestra casuística y revisión del tema, *Arch. Argent. Dermatol.*, 2009, 59: 193-199.
4. Buonsante M.E., Arias M., Meik S., Pellerano G. *et ál.* Hiperplasia epitelial focal, *Arch. Argent. Dermatol.*, 2011, 61: 18-21.
5. Yasar S., Mansur A.T., Serdar Z.A., Goktay F. *et ál.* Treatment of focal epithelial hyperplasia with topical imiquimod: report of three cases, *Pediatr. Dermatol.*, 2009, 26: 465-468.
6. Vizcaíno M., Uraga M.V., Lubkov A., Garcés J.C. *et ál.* Hiperplasia epitelial focal (enfermedad de Heck): una patología étnica hereditaria, *Sociedad Ecuatoriana de Dermatología*, 2012, 18: 18-20.
7. Steinhoff M., Metzke D., Stockfleth E., Luger T.A. *et ál.* Successful topical treatment of focal epithelial hyperplasia (Heck's disease) with interferon- β , *Br. J. Dermatol.*, 2001, 144: 1067-1069.
8. Bassioulas K., Danielides V., Georgiou I., Photos E. *et ál.* Oral focal epithelial hyperplasia, *Eur. J. Dermatol.*, 2000, 10: 395-397.
9. Pérez Elizondo A., Del Pino G.T., López Salgado M.L. Hiperplasia epitelial focal: actualidad y tratamiento, *Rev. Mex. Cir. Bucal Maxilofac.*, 2010, 6: 111-115.