

# Dermatitis flagelada: nuestra experiencia

## Flagellate dermatitis: our experience

Julieta Langhi,<sup>1</sup> Diego Martín Lorient,<sup>2</sup> Fiorella Fondati,<sup>1</sup> Sandra García<sup>3</sup> y Patricia Della Giovanna<sup>2</sup>

### RESUMEN

La dermatitis flagelada es una entidad caracterizada por la presencia de máculas eritematopigmentadas de disposición lineal, localizadas a predominio del tronco. Descrita inicialmente como reacción adversa a la bleomicina, existen comunicaciones de otros fármacos implicados. También se la ha observado por ingesta de hongos shiitake y en el contexto de la dermatomiositis.

Presentamos seis pacientes con clínica e histopatología compatibles con dermatitis flagelada: cuatro en tratamiento quimioterápico con bleomicina (tres mujeres y un hombre, de entre 20 y 40 años; con diagnóstico de linfoma Hodgkin, coriocarcinoma uterino y seminoma testicular). El quinto caso corresponde a una mujer de 46 años, con diagnóstico de LES que desarrolló las lesiones luego de recibir azatioprina. Y el sexto paciente masculino, de 60 años, que presentó una dermatitis flagelada en el contexto de una dermatomiositis amiofática (*Dermatol. Argent.*, 2015, 21 (3): 197-201).

### Palabras clave:

*dermatitis flagelada, bleomicina, azatioprina, dermatomiositis.*

### ABSTRACT

Flagellate dermatitis is an entity characterized by the presence of lineal erythematous pigmented stains and are mainly found in the trunk. Classically described as an adverse reaction to the use of bleomycin, other drugs have also been reported as possible triggers. It is also observed in Shiitake mushroom intake and in patients with dermatomyositis.

Six patients with flagellate dermatitis are presented. Four of them, three women and a man, between 20 and 40 years old, were under chemotherapy treatment with bleomycin as carriers of Hodgkin's lymphoma, choriocarcinoma of the uterus and seminoma. The fifth case corresponds to a 46 years old woman with SLE that develops injuries after taking azathioprine. The sixth case corresponds to a 60 year-old man with amyopathic dermatomyositis (*Dermatol. Argent.*, 2015, 21 (3): 197-201).

### Keywords:

*flagellate dermatitis, bleomycin, azathioprine, dermatomyositis.*

**Fecha de recepción:** 10/09/2015 | **Fecha de aprobación:** 24/09/2015

<sup>1</sup> Médica de la carrera de Médico Especialista en Dermatología, UBA. Servicio de Dermatología

<sup>2</sup> Médico del Servicio de Dermatología

<sup>3</sup> Jefa de la Sección de Anatomía Patológica

Hospital Nacional Profesor Alejandro Posadas, Av. Presidente Arturo U. Illia 1684, El Palomar, Buenos Aires, República Argentina.

Correspondencia: Julieta Langhi. langhijulieta@gmail.com

## Introducción

La dermatitis flagelada es una dermatosis poco frecuente que se caracteriza por la presencia de máculas eritematosas o hiperpigmentadas de disposición lineal, localizadas en tronco y miembros superiores, que le confieren al paciente el aspecto de haber sido flagelado.<sup>1</sup>

Fue descrita en 1970 por Moulin y colaboradores como “hiperpigmentación lineal inducida por bleomicina”.<sup>2</sup> Luego se comunicaron casos asociados a otros fármacos, secundarios al consumo de hongos shiitake, y en relación con la dermatomiositis.<sup>3-8</sup>

Presentamos 6 casos de dermatitis flagelada observados en el Servicio de Dermatología del Hospital Nacional Profesor Alejandro Posadas en los últimos 10 años.

## Serie de casos

### Caso 1

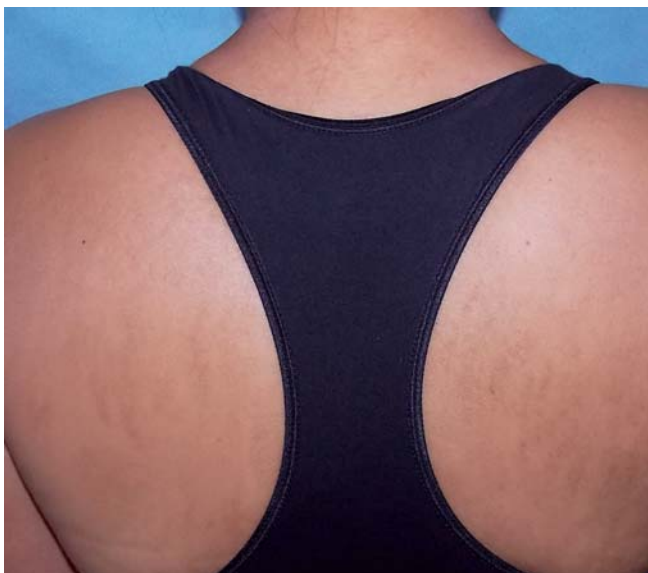Paciente de sexo femenino de 31 años de edad, con diagnóstico de coriocarcinoma de útero con metástasis pulmonar, que recibió tratamiento con bleomicina, cisplatino y etopósido, anexohisterectomía total y radioterapia. Consultó por una dermatosis de varios años de evolución, que comenzó 5 días posteriores a la quimioterapia.

Al examen físico dermatológico presentaba máculas lanceoladas de coloración amarronadas, de aspecto residual,

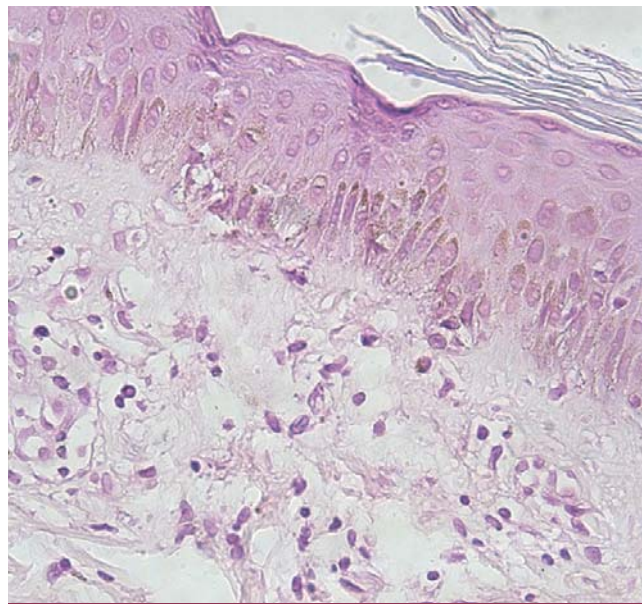
asintomáticas, localizadas en dorso del tronco y hombros (foto 1). El estudio histológico evidenció hiperpigmentación basal y discretos infiltrados inflamatorios linfocitarios perivasculariales superficiales, asociados a melanófagos y mínima extravasación eritrocitaria. Estos hallazgos fueron vinculables con alteraciones pigmentarias posinflamatorias (foto 2). Se indicaron emolientes. Las lesiones persisten estables a la fecha.

### Caso 2

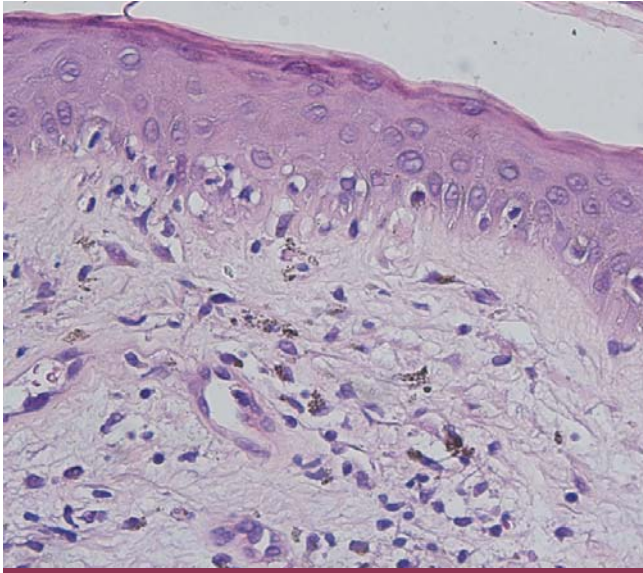
Paciente de sexo femenino de 27 años de edad con diagnóstico de linfoma de Hodgkin (LH), que concurrió a la consulta durante el segundo ciclo de quimioterapia con doxorubicina, bleomicina, vincristina y dacarbazina. Presentaba dermatosis de días de evolución, localizada en tronco, muslos y miembros superiores, caracterizada por placas eritematosas con distribución lineal, pruriginosas. El estudio histopatológico mostró sección cutánea con degeneración vacuolar de la capa basal y presencia de aisladas células apoptóticas; discretos infiltrados inflamatorios predominantemente linfocitarios que incluyen melanófagos de disposición perivascular superficial. Hallazgos compatibles con dermatitis de la interfase de tipo vacuolar (foto 3). Se indicó meprednisona 30 mg/día durante dos semanas, con buena respuesta. Evolucionó con remisiones y exacerbaciones relacionadas con la administración de la bleomicina y máculas residuales hiperpigmentadas.



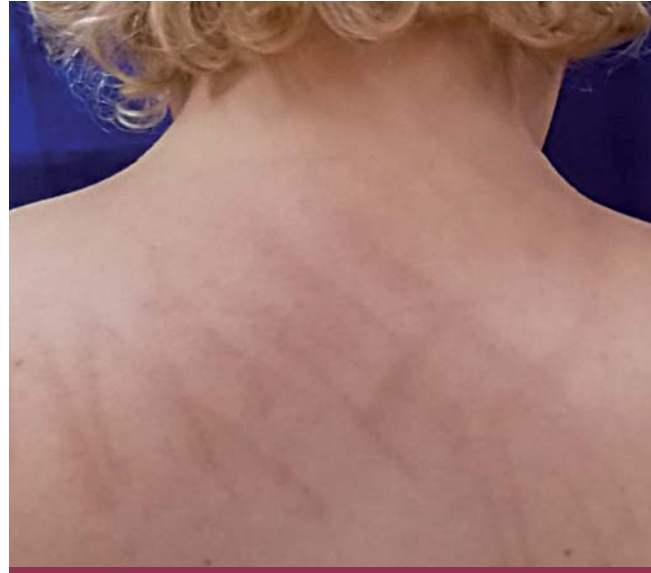**FOTO 1. Caso 1:** dermatitis flagelada secundaria a bleomicina. Máculas hiperpigmentadas lanceoladas.



**FOTO 2. Caso 1:** HP: alteraciones pigmentarias.



**FOTO 3. Caso 2:** HP: dermatitis de la interfase de tipo vacuolar.



**FOTO 4. Caso 3:** dermatitis secundaria a bleomicina.

### Caso 3

Paciente de sexo femenino de 39 años de edad con diagnóstico de LH, en tratamiento quimioterápico con doxorubicina, bleomicina, vinblastina y dacarbazina, y radioterapia. Consultó por dermatosis de varios meses de evolución que comenzó a las dos semanas de iniciado el tratamiento quimioterápico. Las lesiones se localizaban en tronco, hombros, región del escote y miembros superiores (foto 4). Se caracterizaba por máculas parduzcas de disposición lineal y entrecruzada, que se acompañaban de ligero prurito. En el estudio histopatológico los cambios observados fueron vinculables con alteraciones pigmentarias posinflamatorias.

### Caso 4

Paciente de sexo masculino de 39 años de edad, con antecedente de seminoma clásico de testículo izquierdo, con tratamiento quirúrgico (orquiectomía izquierda) y quimioterápico con bleomicina. Consultó por dermatosis de dos semanas de evolución, posterior al primer ciclo de quimioterapia, que se localizaba en cuello, tronco y miembros superiores. Se caracterizaba por máculas eritematosas de disposición lineal e irregular, con aspecto de latigazos, pruriginosas (fotos 5 y 6).

Se realizaron dos tomas de biopsia, una de una lesión eritematosa y otra de una hiperpigmentada, que evidenciaron dermatitis mixta linfocitaria con eosinófilos de dispo-

sición perivascular superficial y alteraciones pigmentarias posinflamatorias respectivamente. Se indicaron antihistamínicos. Las lesiones involucionaron al suspender la droga. En la actualidad persisten máculas hiperpigmentadas posinflamatorias.

### Caso 5

Paciente de sexo femenino de 46 años de edad, con diagnóstico de lupus eritematoso sistémico con compromiso articular, glomerulonefritis lúpica y serositis, sin compromiso cutáneo. Previo a la consulta había recibido tratamiento con corticoides y pulsos de ciclofosfamida. Consultó a nuestro Servicio por dermatosis de 72 horas de evolución, posterior al inicio de tratamiento con aziatoprina 100 mg/día vía oral, localizada en dorso y raíz de miembros superiores. Presentaba lesiones eritematopapulosas, urticariformes, de morfología lineal discretamente pruriginosas. El estudio histopatológico evidenció una dermatitis mixta linfocitaria con eosinófilos de disposición perivascular superficial. Se suspendió la droga y se iniciaron antihistamínicos orales. El eritema remitió en 2 semanas y presentó recidiva del cuadro ante la readministración de la droga.

### Caso 6

Paciente de sexo masculino de 64 años de edad, que presentaba dermatosis pruriginosa de un año de evolución,

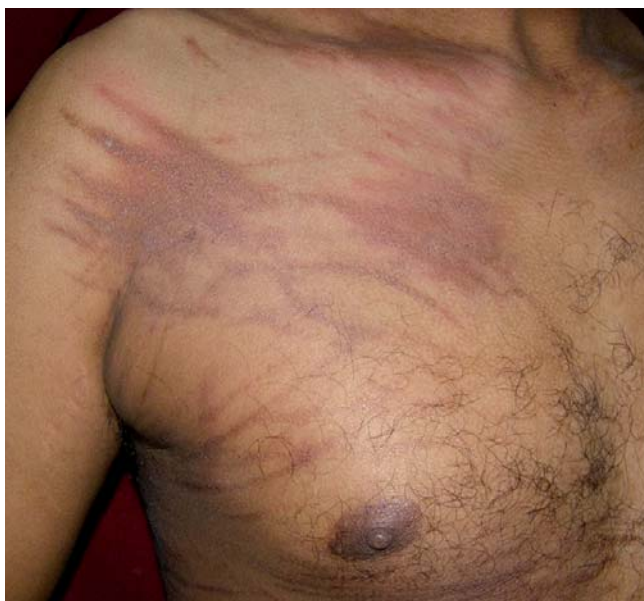

FOTO 5. Caso 4: dermatitis flagelada secundaria a bleomicina.

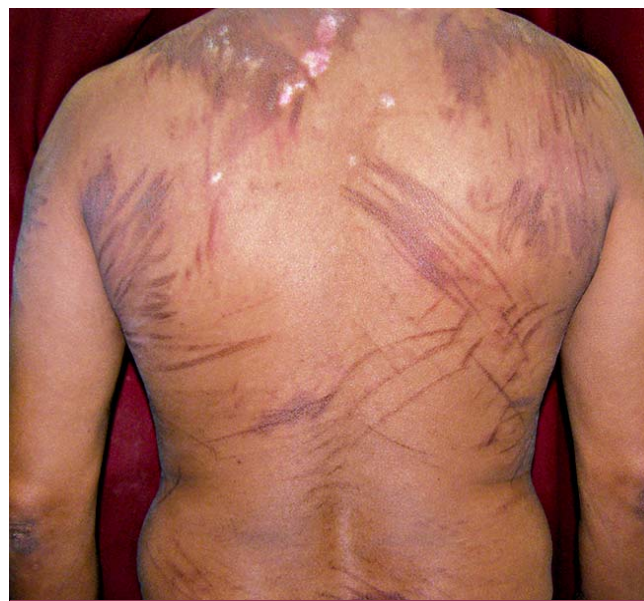

FOTO 6. Caso 4: dermatitis flagelada secundaria a bleomicina.

localizada en cara, cuello, escote y dorso. Se observaban lesiones maculosas eritematovioláceas, que en el dorso tomaban aspecto flagelado. Presentaba además pápulas eritematovioláceas en nudillos de ambas manos. El estudio histológico mostró una dermatitis de interfase vacuolar. Sobre la base de los hallazgos clínico-patológicos se realizó el diagnóstico de dermatomiositis amiopática. Se descartó asociación neoplásica hasta la fecha. Se indicaron antihistamínicos y corticoides a bajas dosis con buena respuesta. Persisten lesiones de aspecto residual hasta la actualidad.

## Discusión

La dermatitis flagelada fue descrita como un efecto adverso a la bleomicina, antineoplásico utilizado especialmente en tumores sólidos como el carcinoma de cuello uterino y el carcinoma testicular; y en el LH.<sup>3,4</sup> Con posterioridad se demostró su relación con la administración de otros fármacos, con el consumo de hongos shiitake y como expresión clínica de la dermatomiositis.<sup>1</sup>

Se presenta en el 8 al 20% de los pacientes que reciben bleomicina y puede aparecer entre las primeras horas y 9 semanas luego del inicio del tratamiento.<sup>4-7,9</sup> Tres de nuestros casos (1, 3 y 4) desarrollaron su dermatosis entre las primeras horas y las dos semanas posteriores al primer ciclo, y sólo el caso 2 presentó las lesiones luego del segundo ciclo de quimioterapia. Su aparición no es dosisdepen-

diente; se puede observar con dosis menores a 5 mg,<sup>6,7,9</sup> hecho coincidente con nuestras observaciones.

Hombres y mujeres son afectados por igual; sin embargo, los pacientes que presentan dermatitis flagelada dentro de las primeras horas son en su mayoría mujeres que reciben dosis bajas de bleomicina por LH; mientras que los pacientes que desarrollan este cuadro luego de una semana de su administración, son en su mayoría hombres que reciben altas dosis del fármaco por tumores no hematológicos.<sup>6,7</sup> De los cuatro casos que reportamos asociados a bleomicina, tres fueron mujeres, y la que más tarde presentó la dermatosis (caso 3), fue una mujer con LH, hallazgos que no coinciden con los reportados en la literatura.

Los mecanismos fisiopatológicos por los cuales se produce la dermatitis flagelada no están del todo esclarecidos. La teoría más aceptada estaría relacionada con la disminución de la enzima que hidroliza a la bleomicina en piel y pulmón, lo que impide el catabolismo normal de la misma, con acumulación de la droga en dichos órganos.<sup>3,6</sup>

Además, la presión ejercida por el rascado aumentaría el flujo sanguíneo, concentrando el fármaco a nivel local. Esto provocaría un efecto tóxico sobre los tejidos y generaría un fenómeno de secreción de citoquinas, con la consiguiente aparición del cuadro clínico.<sup>3,5,6</sup>

Clínicamente se caracteriza por máculas hiperpigmentadas, digitiformes de aspecto flagelado, y lesiones eritema-

topapulosas o vesiculosas que a lo largo de su evolución dejan lesiones residuales acastañadas, que pueden persistir en el tiempo. Suele acompañarse de prurito.<sup>4,7</sup> De nuestros cuatro casos asociados a bleomicina, tres presentaron prurito (casos 2, 3 y 4), y el caso 1 fue asintomático. Se localiza con mayor frecuencia en tronco y raíz de miembros superiores.<sup>3,7</sup>

La histopatología es variada e inespecífica, con características similares a otras farmacodermias.<sup>6</sup> En estadios iniciales es posible observar alteraciones epidérmicas que incluyen espongiosis y degeneración hidrópica de la capa basal (casos 2 y 6). A nivel dérmico se describe infiltrado inflamatorio perivascular e intersticial a predominio linfocitario, con presencia de neutrófilos y/o eosinófilos (casos 4 y 5), y edema entre los haces de colágeno. En etapas tardías se observa hiperpigmentación de la capa basal epidérmica e incontinencia pigmentaria (casos 1, 3 y 4).<sup>5-7,9</sup>

En cuanto al tratamiento, se utilizan antihistamínicos y corticoides tópicos o sistémicos, sin ser necesario suspender la bleomicina. De forma excepcional, en pacientes con gran compromiso cutáneo, se continúa con la quimioterapia, retirando sólo esta droga.<sup>6,9</sup> En casos de reexposición al fármaco, las lesiones serán más severas.<sup>9</sup> Existen reportes de dermatitis flagelada asociada al uso de bendamustina<sup>8</sup> y de peplomycin.<sup>1</sup> Destacamos el caso 5, en el cual el cuadro se desarrolla 72 horas luego de la ingesta de azatioprina, hecho no constatado en la literatura consultada.

Un párrafo aparte merece la dermatitis flagelada observada en el contexto de la dermatomiositis; hecho descrito por primera vez en 1975 por Bohan y Peter.<sup>10,12</sup> Su patogenia se desconoce, aunque se presupone que la injuria física secundaria al rascado y la exposición solar juegan un rol importante.<sup>1,13</sup> Afecta a menos del 5% de los pacientes<sup>14</sup> y se caracteriza por lesiones pigmentadas lineales, eritematoedematosas, pruriginosas. Se localiza con más frecuencia en el tronco y región proximal de las extremidades.<sup>11,13</sup> Estas lesiones aparecen asociadas a la actividad de la enfermedad, si bien no parecen guardar relación con la gravedad de la misma ni con la existencia de una neoplasia subyacente.<sup>11</sup> La histopatología muestra una dermatitis de la interfase, similar a las lesiones típicas de dermatomiositis, lo que apoya que el eritema flagelado es una manifestación más de la enfermedad.<sup>11,15</sup> Estos hallazgos fueron similares a los observados en el caso 6, que recibió antihistamínicos y corticoides a dosis bajas, con buena respuesta.

En cuanto a la evolución en cinco de los seis casos, persisten lesiones hiperpigmentadas; la excepción es el caso asociado a azatioprina, donde la suspensión rápida del fármaco favoreció la inmediata resolución del cuadro, sin lesiones residuales.

## Bibliografía

1. Yamamoto T., Nishioka K. Flagellate erythema, *Int. J. Dermatol.*, 2006, 45: 627-631.
2. Moulin G., Fiére B., Beyvin A. Pigmentation cutanée par la bléomycine, *Bull. Soc. Fr. Dermatol. Syphiligr.*, 1970, 77: 293-296.
3. Spiner R., Zambrano R., Colque A., Alperovich R. *et al.* Dermatitis flagelada por bleomicina, *Med. Cutan. Lat. Am.*, 2013, 41: 133-135.
4. Vega M., Espinoza Altamirano A., Champet Lima A. Dermatitis flagelada inducida por bleomicina. Comunicación de un caso, *Dermatología Rev. Mex.*, 2009, 3: 153-155.
5. Cheng Flores I., Amaya Guerra M., González Cabello D. Dermatitis flagelada, *Dermatol. Argent.*, 2012, 18: 307-309.
6. Ziemer M., Goetze S., Juhasz K., Elsner P. Flagellate dermatitis as a bleomycin-specific adverse effect of cytostatic therapy: a clinical-histopathologic correlation, *Am. J. Clin. Dermatol.*, 2011, 12: 68-76.
7. Biswas A., Chaudhari P., Sharma P., Singh L. *et al.* Bleomycin induced flagellate erythema: Revisiting a unique complication, *J. Cancer Res. Ther.*, 2013, 9: 500-503.
8. Mahmoud B., Eide M. Bendamustine-induced "flagellate dermatitis", *Dermatol. Online J.*, 2012, 18: 12.
9. Simpson R., Da Forno P., Nagarajan C., Harman K. A pruritic rash in a patient with Hodgkin lymphoma. Bleomycin-induced flagellate dermatosis, *Clin. Exp. Dermatol.*, 2011, 36: 680-682.
10. Bohan A., Peter J. Polymyositis and dermatomyositis, *N. Engl. J. Med.*, 1975, 292: 344-347.
11. Fernández Chico N., Bielsa I. Caso para diagnóstico. Lesiones lineales en un paciente con debilidad muscular. Eritema flagelado en el contexto de una dermatomiositis, *Actas Dermo-Sifiliogr.*, 2004, 95: 322-324.
12. Gómez Centeno P., Sánchez-Aguilar D., Pereiro M., Toribio J. Flagellate erythema and dermatomyositis, *Clin. Exp. Dermatol.*, 1998, 23: 239-240.
13. Jara M., Américo J., Duce S., Borbujo J. Dermatomyositis and flagellate erythema, *Clin. Exp. Dermatol.*, 1996, 21: 440-441.
14. Niiyama S., Katsuoka K. Systemic lupus erythematosus with flagellate erythema, *Eur. J. Dermatol.*, 2012, 22: 808-809.
15. Watanabe T., Tsuchida T. 'Flagellate' erythema in dermatomyositis, *Dermatology*, 1995, 190: 230-231.