

Melanoma dérmico primario

Primary dermal melanoma

Julia Fernández,¹ María Clara de Diego,² Julieta Ruiz Beguerie,³ Javier Anaya⁴ y Raúl Valdez⁵

RESUMEN

Melanoma dérmico primario son términos propuestos por Swetter en 2004, como una entidad propia basada en su origen dérmico y su excelente pronóstico. Se define por ser una lesión única de melanoma, de localización dérmica y/o subdérmica, sin componente epidérmico ni tumor primario demostrable. Describimos dos casos de melanomas interpretados como melanomas dérmicos primarios que fueron estudiados y tratados en el Hospital Universitario Austral. A través de la literatura revisada definimos las pautas para un correcto diagnóstico y remarcamos la importancia de considerar esta presentación en el abordaje del melanoma cutáneo (*Dermatol. Argent.*, 2015, 21 (1): 39-43).

Palabras clave:

melanoma dérmico, melanoma metastásico, melanoma.

ABSTRACT

Primary dermal melanoma is a term coined by Swetter as a distinct entity given its dermal origin and excellent prognosis. It is a solitary lesion, confined to the dermis and/or the hypodermis, without any epidermal involvement. We present two patients with melanomas that were interpreted as being primary dermal melanomas. After a thorough literature search, we attempt to define some guidelines allowing a correct diagnosis and therapy, and emphasize the importance of considering this type of lesion when managing cutaneous melanoma (*Dermatol. Argent.*, 2015, 21 (1): 39-43).

Keywords:

dermal melanoma, metastatic melanoma, melanoma.

Fecha de recepción: 22/01/2015 | **Fecha de aprobación:** 25/02/2015

¹ Médica residente de Dermatología

² Jefa de residentes de Dermatología

³ Médica dermatóloga, médica de planta

⁴ Médico especialista en anatomía patológica

⁵ Doctor en Medicina, jefe del Servicio de Dermatología

Departamento de Clínica Médica, Servicio de Dermatología, Hospital Universitario Austral, Universidad Austral, Pilar, Buenos Aires, República Argentina.
Correspondencia: Julia Fernández. julferna@cas.austral.edu.ar

Introducción

La presentación clínica más temida del melanoma cutáneo es la enfermedad metastásica, ya que empeora de manera drástica el pronóstico y la sobrevida del paciente.

Las metástasis pueden dividirse de acuerdo con su mecanismo de diseminación y localización en metástasis en tránsito, ganglionares o a distancia. Las últimas, clasificadas como estadio IV (M1a) por la American Joint Committee on Cancer (AJCC) para melanoma, presentan un pronóstico extremadamente pobre con una supervivencia a 5 años del 5 al 17,9%.¹

Melanoma dérmico primario son términos propuestos por Swetter *et al.* en 2004 como un subtipo de melanoma. Se trata de un melanoma confinado a la dermis y/o al tejido celular subcutáneo que histológicamente simula una metástasis pero que se asocia a una sobrevida más prolongada.² Para arribar al diagnóstico es necesario descartar la presencia de otro melanoma primario. Por esta misma razón algunos autores lo han descrito como un melanoma dérmico solitario,³ mientras que para otros es simplemente un melanoma metastásico solitario de tumor primario en piel desconocido, de mejor pronóstico.^{4,5}

Presentamos a continuación dos casos de difícil diagnóstico que fueron compatibles con melanomas dérmicos primarios.

Caso 1

Paciente de sexo masculino de 70 años, con antecedentes de hipertensión arterial y neumonectomía derecha en 2002 a causa de un adenocarcinoma de pulmón. Consultó al Servicio de Dermatología de nuestro hospital con un informe de biopsia por afeitado de una lesión en cuero cabelludo, realizada en otro centro de salud el mes previo. La histopatología informaba hallazgos compatibles con un melanoma desmoplásico. Al interrogatorio dirigido refería una pequeña tumoración color piel de consistencia duro elástica, asintomática, que había notado aproximadamente 6 meses atrás. Al examen físico se evidenció una cicatriz redondeada deprimida de 1 x 2 cm localizada en cuero cabelludo a nivel del vértex. No presentaba adenopatías palpables regionales. Tampoco se evidenciaron otras lesiones melanocíticas sospechosas de malignidad. Se solicitaron radiografía de tórax y ecografía de polo cefálico, que no mostraron hallazgos patológicos. En la revisión histopatológica de la biopsia se evidenció una proliferación de células atípicas dispersas entre los haces de colágeno, en su

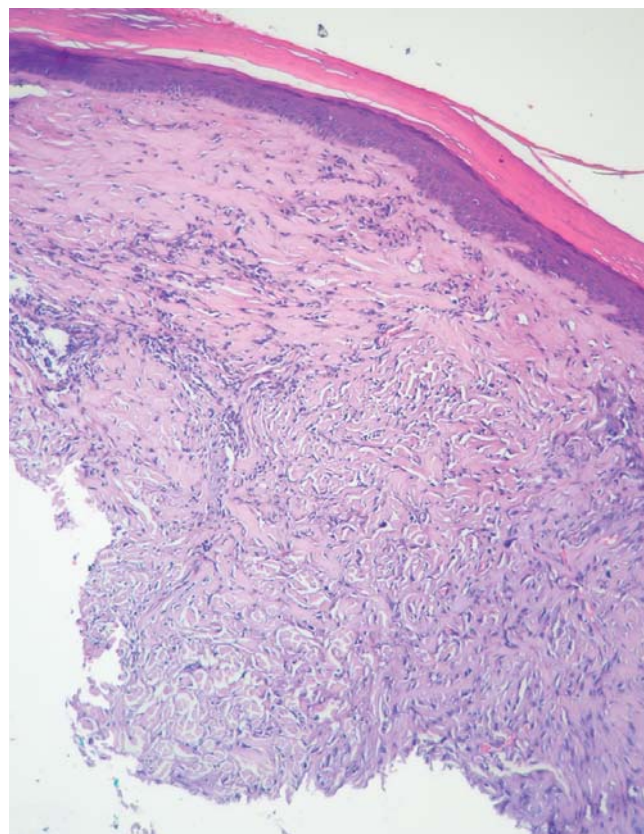


FOTO 1. Melanoma desmoplásico. En una visión panorámica se observa una proliferación de células fusiformes en dermis papilar y reticular, con epidermis atrófica (HyE, 10x).

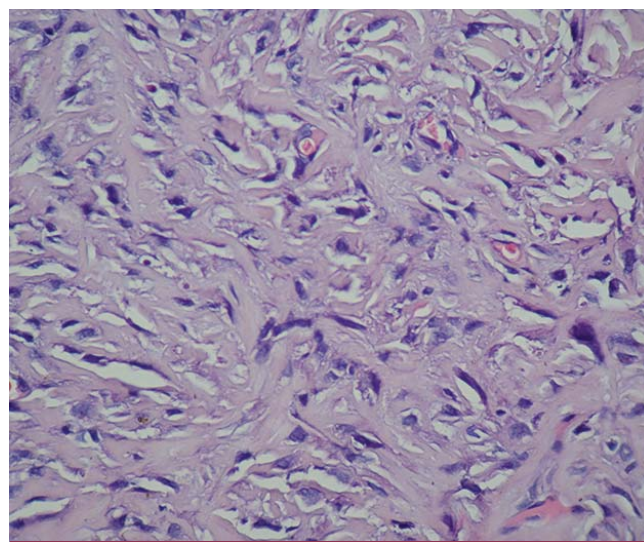


FOTO 2. Melanoma desmoplásico. Se observa a mayor aumento en la dermis papilar la proliferación celular con moderada atipicidad citológica entre los haces de colágeno (HyE, 40x).

mayor parte fusiformes, con moderada atipia citológica y aisladas mitosis (menos de $1/\text{mm}^2$), que comprometía la dermis papilar y sector de la reticular presente en la muestra, con epidermis atrófica. El espesor de la lesión fue de 1,5 mm (fotos 1 y 2). La inmunomarcación fue positiva para S100, mientras que los marcadores Melan A, vimentina, HMB 45, músculo liso, CD34 y citoqueratinas AE1 y AE3 fueron negativos (foto 3). Se realizó resección completa de la lesión con márgenes de 1 cm. En la histología de la pieza sólo se evidenció fibrosis cicatrizal. Actualmente lleva 2 años de seguimiento y libre de enfermedad.

Caso 2

Paciente de sexo masculino de 82 años, consultó al Servicio de Cirugía para realizar una resección completa de un melanoma amelanótico en el cuero cabelludo, diagnosticado por biopsia incisional en otra institución 2 meses previos. Fue evaluado por el Servicio de Dermatología y se solicitó revisión de la biopsia. Presentaba signos de fotodaño en cuero cabelludo, múltiples queratosis actínicas y una lesión cicatrizal en el vértex, correspondiente al sitio de la toma de biopsia. No presentaba adenopatías regionales ni otras lesiones de sospecha al examen físico completo. La revisión histopatológica informó un melanoma amelanótico con patrón fusocelular, que infiltraba únicamente la dermis, con más de 1 mitosis/ mm^2 e inmunomarcación positiva para S100, Melan A y HMB45. Con sospecha de una metástasis de melanoma en piel se realizaron TAC cervical, tórax, abdomen y pelvis, RMN de cerebro y ecografía abdominal. No se observaron hallazgos patológicos ni adenopatías. Se interpretó entonces como un melanoma dérmico primario. Se realizó cirugía con márgenes de 1 cm. Dada la edad del paciente no se efectuó estudio de ganglio centinela. La anatomía patológica de la pieza quirúrgica no evidenció lesión tumoral residual. Continúa actualmente en seguimiento en el Servicio de Dermatología.

Comentario

La metástasis de melanoma con tumor primario desconocido es una presentación poco frecuente de esta enfermedad, con una incidencia descrita del 2 al 5%.⁶ Según la American Joint Committee on Cancer, el diagnóstico requiere la confirmación histológica de metástasis de melanoma en la piel, los ganglios linfáticos u otro órgano, con resultados negativos en la búsqueda exhaustiva del tumor primario.

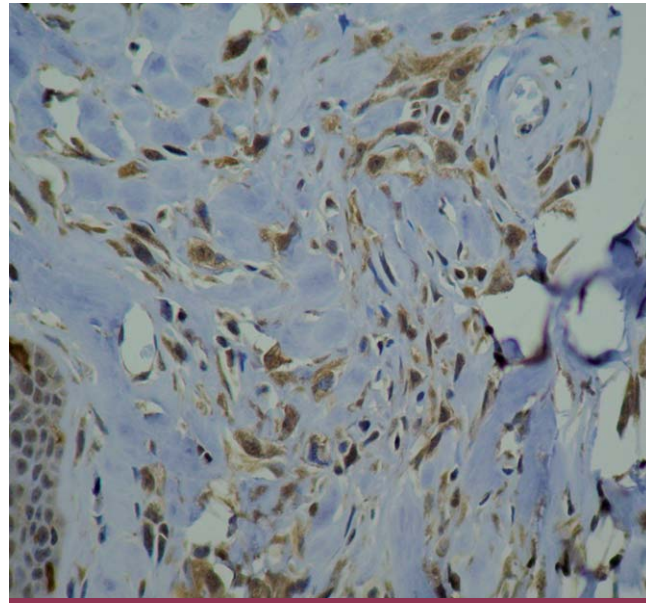


FOTO 3. Inmunohistoquímica. Marcación positiva de las células atípicas con S100 (40x).

Las lesiones solitarias de melanoma confinadas a la dermis y/o el tejido celular subcutáneo fueron interpretadas inicialmente como metástasis de tumor primario desconocido, dadas las similitudes histopatológicas con los focos de secundarismo de melanoma a nivel dérmico. Giuliano *et ál.* fueron de los primeros en describir y analizar a pacientes con este subtipo de melanoma como un grupo independiente, diferenciándolo de aquellos con lesiones ganglionares y viscerales solitarias. Ellos destacaron el pronóstico favorable de estos pacientes con una sobrevida a los 5 años del 80%, en contraste con la sobrevida esperable para una metástasis visceral, calculada en el 19%.²

A partir de ese momento, otros autores describieron cohortes pequeñas de pacientes con melanomas solitarios de localización dérmica y/o subdérmica, demostrando mejor pronóstico al compararlos con grupos de pacientes con metástasis de melanomas de tumor primario conocido.^{4,8-12} Algunos trabajos incluso demostraron una sobrevida del 70 al 100% a los 5 años.^{2-4,6,13}

Bowen *et ál.* fueron los primeros en sugerir un origen primario de la lesión en la dermis y/o hipodermis, lo que alejó el concepto de metástasis de tumor primario de origen desconocido.⁶

Posteriormente, Swetter *et ál.*, continuando el trabajo de Bowen, denominaron a esta presentación melanoma dérmico primario (MDP).²

Casi una década después, Lee *et al.* publicaron una serie de 101 pacientes, e incorporaron los términos melanoma dérmico solitario. Estos autores consideran el probable origen dérmico primario de la lesión, pero agregan que también se debería considerar como explicaciones alternativas a su origen una metástasis cutánea de melanoma cuyo primario haya sufrido un proceso de regresión, una metástasis en tránsito con regresión de la lesión primaria o un melanoma primario cuyo componente epidérmico haya sufrido regresión con persistencia de su porción dérmica.³

Si bien la mayoría de los autores considera que un melanoma dérmico solitario puede interpretarse como un MDP, aún existen interrogantes acerca del origen del tumor y su comportamiento biológico que lo diferencia del resto de las presentaciones de melanoma y le otorga un mejor pronóstico. Bowen *et al.* proponen su origen a partir de melanocitos no epidérmicos o de melanocitos asociados con una estructura apendicular profunda y la migración de melanocitos embriológicos remanentes o aberrantes.⁶

Existe una teoría que apunta a las células madre melanocíticas dérmicas extrafoliulares como las responsables del melanoma cutáneo. Fisiológicamente, estas células serían las precursoras de los melanocitos de la capa basal de la epidermis, a través de un mecanismo de autorrenovación, expansión y diferenciación, que mantendría el número y el funcionamiento normal de los melanocitos. El melanoma primario devendría como consecuencia de múltiples mutaciones genéticas sobre estas células precursoras dérmicas, pudiendo así justificar la existencia de melanomas de localización exclusivamente dérmica.^{14,15}

El diagnóstico del MDP es complejo y difícil de confirmar. Desde el punto de vista clínico la lesión no se reconoce fácilmente por adoptar diversas presentaciones. Se los ha descrito como quistes, pápulas, masas y nódulos dérmicos y masas subcutáneas, de coloración violácea, azul grisácea y en algunos casos lesiones amelanóticas.^{2,13}

Los diagnósticos diferenciales incluyen quistes, carcinomas basocelular y escamoso, dermatofibromas, neurofibromas, hemangiomas, melanomas amelanóticos y tumores anexiales.^{2,6,16}

No se ha demostrado un sitio anatómico predilecto para los MDP.^{6,13} En nuestros dos casos las lesiones se ubicaron en el cuero cabelludo.

Uno de los desafíos más importantes en el diagnóstico del MDP es quizá la definición de los criterios histopatológi-

cos, que nos brindan un acercamiento a la confirmación de la entidad. Estos criterios fueron enumerados en el trabajo de Swetter: 1) neoplasia de melanocitos dérmicos, típicamente con arquitectura nodular o multinodular; 2) características de malignidad, incluyendo atipía citológica, mitosis numerosas y áreas de necrosis; 3) no evidencia de componente epidérmico (in situ); 4) ausencia de ulceración; 5) positividad para S100; 6) ausencia de continuidad de la lesión por nervios periféricos; 7) ausencia de un nevo melanocítico previo; 8) ausencia de regresión.²

El interrogatorio dirigido es fundamental para alejar los diagnósticos de metástasis cutáneas de melanoma y recidiva local de melanoma. Estos factores a descartar fueron enunciados por Bowen en 2000 e incluyen: 1) historia personal de melanoma; 2) historia de extirpación o destrucción de lesión cutánea sugestiva de melanoma; 3) antecedentes de regresión de lesión pigmentada; 4) imposibilidad de estudio histopatológico de la lesión sospechosa.⁶

Los casos presentados en este trabajo cumplieron con los criterios diagnósticos histopatológicos y no mostraron al interrogatorio ni al examen físico indicios de la presencia de otro melanoma primario.

Como estudio adicional para el diagnóstico de esta entidad, Cassarino *et al.* estudiaron el perfil inmunohistoquímico de 13 pacientes con MDP con la finalidad de diferenciarlos de otras presentaciones de melanoma con hallazgos histopatológicos semejantes, como las metástasis cutáneas de melanoma (MM) y el melanoma nodular primario (MNP). Los autores encontraron niveles significativamente más bajos de las proteínas p53, Ki-67, ciclina D1 y D2-40 en los MDP en comparación con las otras dos presentaciones de melanomas que se correlaciona con un comportamiento menos agresivo del primero.¹³ Si bien la inmunohistoquímica aislada no es una herramienta útil para realizar el diagnóstico de MDP, podría ayudar a confirmarlo en caso de sospecha diferenciándolo de otros subtipos de melanoma.

En el proceso de abordaje y estadificación del paciente, todos los trabajos de MDP coinciden en la necesidad de un estudio integral del paciente que incluya examen físico detallado de la piel, revisión de ganglios linfáticos regionales y solicitud de imágenes para el mapeo del resto de los órganos (TAC, TAC/PET y RMN de cerebro). Además, se propone la realización obligatoria de estudio de ganglio centinela a todos los pacientes con diagnóstico de MDP.^{2,3,13}

La estadificación del MDP es un tema controvertido. Hasta 2001 esta presentación de melanoma se podía considerar dentro del grupo de las metástasis de melanomas de tumor primario, las que correspondían al estadio IV de la enfermedad.¹⁷ Si bien no se reconoce la existencia del MDP, en la versión final de la AJCC de 2009 para melanoma se reestadifica a la metástasis sin sitio primario conocido localizada en dermis o tejido celular subcutáneo al estadio III, ya que se interpreta desde ese momento como una lesión regional. Este último informe aclara que previa estadificación de una lesión de estas características, es necesario excluir la presencia de otros focos neoplásicos a distancia. Además, la pieza histológica debe ser revisada por un patólogo con experiencia en el tema para descartar un melanoma con regresión del componente juntural.¹

Respecto del tratamiento, todos los estudios concuerdan con que la extirpación de la lesión es primordial. El margen propuesto es de 1 a 2 cm, ya que se seguiría la misma conducta que en el resto de las presentaciones de melanoma cutáneo primario.⁵

En conclusión, el MDP podría ser considerado como un nuevo subtipo de melanoma. Se define como una lesión cutánea aislada cuya histopatología confirma la presencia de un melanoma dérmico. Es fundamental la ausencia de componente epidérmico y de signos de regresión. No tiene una presentación clínica característica, por lo que la mayoría de las veces se llega al diagnóstico luego de la biopsia.

Si bien se ha comunicado un pronóstico favorable para estos pacientes, es fundamental el estudio exhaustivo en búsqueda de otros focos neoplásicos tanto cutáneo (lesión primaria) como visceral (focos neoplásicos), por medio del examen clínico y los estudios por imágenes.

Por último, estos pacientes podrían beneficiarse con la ampliación de márgenes y estudio de ganglio centinela, ya que existen casos aislados de MDP que evolucionan con recidiva local o afección de grupos ganglionares regionales.^{5,13}

Bibliografía

- Balch C. M., Gershenwald J. E., Soong S. J., Thompson J.F. *et ál.* Final Version of 2009 AJCC Melanoma Staging and Classification, *J. Clin. Oncol.*, 2009, 27: 6199-6206.
- Swetter S. M., Ecker P. M., Johnson D. L., Harvell J. D. Primary dermal melanoma. A distinct subtype of melanoma, *Arch. Dermatol.*, 2004, 140: 99-103.
- Lee C. C., Faries M. B., Ye X., Morton D. L. Solitary dermal melanoma: beginning or end of the metastatic process?, *Ann. Surg. Oncol.*, 2009, 16: 578-584.
- Schlagenhauff B., Stroebel W., Ellwanger U., Meier F. *et ál.* Metastatic melanoma of unknown primary origin shows prognostic similarities to regional metastatic melanoma: recommendations of initial staging examination, *Cancer.*, 1997, 80: 60-65.
- Hida Y., Kubo Y., Miyajima O., Arase S. Primary dermal melanoma: a case report and molecular characterization, *J. Dermatol.*, 2009, 36: 346-352.
- Bowen G. M., Chang A. E., Lowe L., Hamilton T. *et ál.* Solitary melanoma confined to the dermal and/or subcutaneous tissue: evidence for revisiting the staging classification, *Arch. Dermatol.*, 2000, 136: 1397-1399.
- Giuliano A. E., Moseley H. S., Morton D. L. Clinical Aspects of unknown primary melanoma, *Ann. Surg.*, 1980, 91: 98-104.
- De Waal A. C., Aben K. K. H., Van Rossum M. M., Kiemeneij L. A. L. M. Melanoma of unknown primary origin: A population-based study in the Netherlands, *Eur. J. Cancer.*, 2013, 49: 676-683.
- Savoia P., Fava P., Osella-Abate S., Nardó T. *et ál.* Melanoma of unknown primary site: a 33-year experience at the Turin Melanoma Centre, *Melanoma Res.*, 2010, 20: 227-232.
- Vijuk G., Coates A. S. Survival of patients with visceral metastatic melanoma from an occult primary lesion: a retrospective matched cohort study, *Ann. Oncol.*, 1998, 9: 419-422.
- Tansley P., Dewar D., Brown D., Brough M. *et ál.* Eleven-year survival from an intra-dermal melanoma, *J. Plast. Reconstr. Aesthet Surg.*, 2006, 59: 1355-1358.
- Chen W. C., Hsueh Y. Y. Primary dermal melanoma in a 19-year-old Asian man, *Dermatol. Surg.*, 2013, 39: 662-665.
- Cassarino D. S., Cabral E. S., Kartha R. V., Swetter S. M. Primary dermal melanoma: distinct immunohistochemical findings and clinical outcome compared with nodular and metastatic melanoma, *Arch. Dermatol.*, 2008, 144: 49-56.
- Hoerter J. D., Bradley P., Casillas A., Chambers D. *et ál.* Extrafollicular dermal melanocyte stem cells and melanoma. *Stem Cells Int.*, 2012; 2012:407079. doi: 10.1155/2012/407079. Epub 2012 May 10.
- Zabierowski S. E., Fukunaga-Kalabis M., Li L., Herlyn M. Dermis-derived stem cells: a source of epidermal melanocytes and melanoma?, *Pigment Cell Melanoma Res.*, 2011, 24: 422-429.
- González de Arriba M., Bordel Gómez M. T., Solera J. C., Sánchez-Estella J. Primary dermal melanoma: a case report and a review of the literature, *Actas Dermosifiliogr.*, 2013, 104: 518-522.
- Balch C. M., Buxaid A. C., Soong S.J., Atkins M. B. *et ál.* Final version of the American Joint Committee of Cancer staging system for cutaneous melanoma, *J. Clin. Oncol.*, 2001, 19: 3635-3648.