

Histoplasmosis con lesión cutánea única

Histoplasmosis with unique cutaneous lesion

Carmen R. Quintanilla¹, Karina Acuña², Ariel Sehtman², Alberto Devès³, Iris Nora Tiraboschi⁴, Miguel Allevato⁵, Hugo Cabrera⁶

Resumen

La histoplasmosis es una enfermedad infecciosa causada por un hongo dimorfo: *Histoplasma capsulatum*. La forma clínica más frecuente es la diseminada, subaguda o crónica, con afectación de pulmón, mucosas, sistema reticuloendotelial y piel.

Comunicamos el caso de una mujer de 61 años, en tratamiento corticoideo prolongado que desarrolló lesión cutánea única de histoplasmosis diseminada subaguda en brazo izquierdo (Dermatol Argent 2008;14(5):383-386).

Palabras clave: histoplasmosis; micosis profunda; corticoideoterapia.

Abstract

Histoplasmosis is an infectious disease caused by *Histoplasma capsulatum*, a dimorphic fungus. The most frequent clinical presentation is disseminated, be it subacute or chronic, with involvement of lungs, mucous membranes, reticuloendotelial system and the skin.

We report the case of a 61 year old female patient undergoing a protracted corticoid treatment. She developed a unique cutaneous lesion of subacute disseminated histoplasmosis in her left arm (Dermatol Argent 2008;14(5):383-386).

Key words: histoplasmosis; deep mycoses; corticosteroid therapy.

Fecha de recepción: 18/9/08 | **Fecha de aprobación:** 6/3/08

1. Médica becaria.
2. Médico de planta.
3. Médico de planta, Anatomía Patológica.
4. Médica de planta, Infectología, Sección Micología.
5. Jefe de División.
6. Profesor Titular de Dermatología (UBA).
División y Cátedra de Dermatología, Hospital de Clínicas "José de San Martín" (UBA).

Correspondencia

Miguel Allevato: Av. Córdoba 2351 4º piso - (1120) Ciudad Autónoma de Buenos Aires - Rep. Argentina.
Teléfono / Fax: (011) 5950-8816/8818
catedradermatologia@hotmail.com | divisiondermatologia@hospitaldeclinicas.uba.ar

Introducción

La histoplasmosis es una micosis profunda descrita por Darling, en 1905. Su agente causal es el *Histoplasma capsulatum*, que vive en los suelos, en especial aquellos contaminados con deyecciones de aves o murciélagos; la infección es ocasionada por la inhalación de partículas micóticas transportadas por el aire. Se la ubica nosológicamente dentro de las micosis profundas sistémicas endémicas de áreas templadas y húmedas en América.¹

El hongo ingresa al organismo por vía inhalatoria y la forma clínica de la enfermedad resultante dependerá de la edad, la intensidad de la exposición infectante y del estado inmunológico del huésped.¹ El compromiso cutáneo ocurre luego de la diseminación hemática desde un foco pulmonar.

Presentamos un caso de histoplasmosis con única lesión cutánea, en paciente con tratamiento corticoideo intermitente de larga data.

Caso clínico

Mujer de 61 años, argentina, residente en la ciudad de Buenos Aires; periódicamente concurre a Escobar, ciudad ubicada sobre la margen derecha del río Paraná (Cuenca del Río de la Plata).

Antecedentes personales: artritis reumatoidea diagnosticada en el año 1985, en tratamiento con AINE y corticoides (prednisona 5 mg/día) de manera intermitente, e hipertensión arterial en tratamiento con enalapril 5 mg/día.

Enfermedad actual: lesión sobrelevada, eritematosa, de superficie brillante, surcada por telangiectasias aisladas, de consistencia firme, de 8 mm de diámetro, asintomática, localizada en cara anteroexterna de brazo izquierdo de 8 meses de evolución (**Foto 1**).

Exámenes complementarios

Laboratorio: hemograma, hepatograma, proteinograma, glucemia y función renal, dentro de parámetros normales

Radiografía de tórax: sin alteraciones.

Estudio histopatológico: muestra epidermis con sectores adelgazados. Dermis papilar y reticular con denso infiltrado linfocitario, aislados polimorfonucleares y células gigantes multinucleadas (**Foto 2**). Las técnicas histoquímicas PAS y Grocott demostraron microorganismos predominantemente intracelulares de 2 micrones de diámetro, con núcleo periférico y halo perinuclear (**Foto 3**).

Escarificado de lesión: levaduras de *H. capsulatum* (**Foto 4**).

Cultivo de piel: desarrollo de *H. capsulatum*.

Diagnóstico: histoplasmosis diseminada subaguda con lesión cutánea única.

Tratamiento: se inicia itraconazol 400 mg/día VO (1 mes) y posteriormente con 200 mg/día como dosis de mantenimiento (5 meses), con respuesta favorable e involución completa de la lesión al final del tratamiento (6 meses).

Comentarios

La histoplasmosis es una enfermedad infecciosa causada por un hongo dimorfo: *H. capsulatum*. Existen dos variedades: *H. capsulatum* variedad *capsulatum* e *H. capsulatum* variedad *duboisii*; este último es el agente causal de la forma africana de histoplasmosis.^{1,2} La histoplasmosis es más frecuente en hombres que en mujeres y prevalece entre los 40 a 60 años.

El hongo se encuentra en su forma micelial en los suelos, en especial los contaminados con deyec-

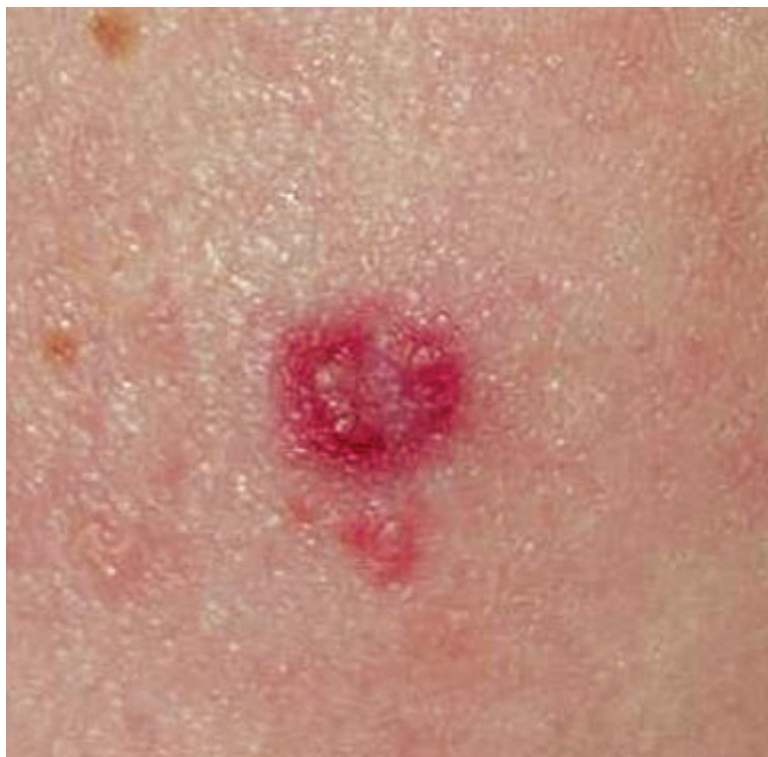

Foto 1. Aproximación de la lesión.

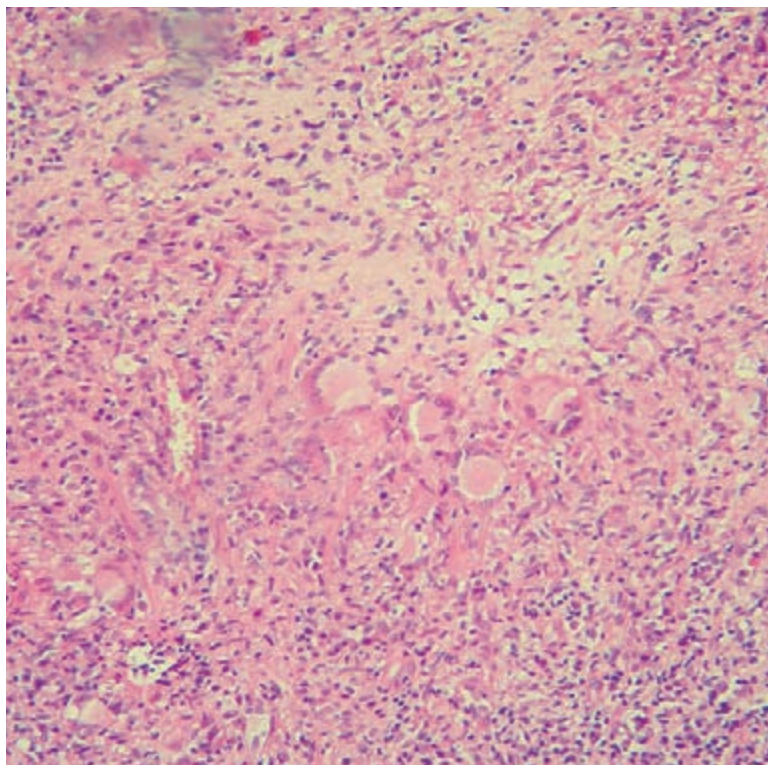


Foto 2. Células gigantes multinucleadas con inclusión de microorganismos (H-E 50x)

ciones de aves o murciélagos, que aportan gran contenido de nitrógeno.^{1,3} Ingresa por vía inhalatoria y al estar a temperatura de 36°C a

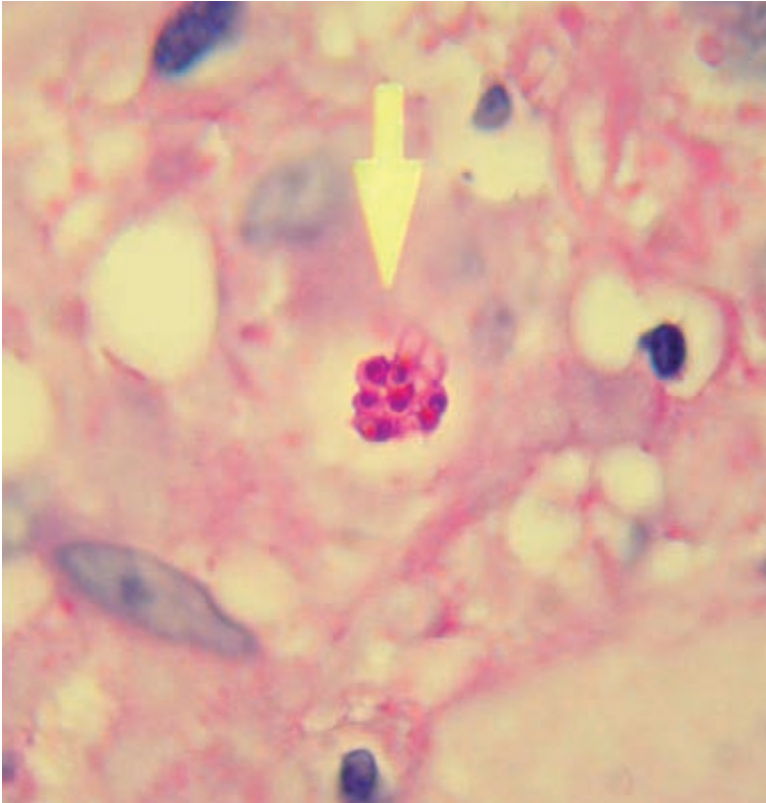


Foto 3. Microorganismos intracelulares con núcleo periférico y halo perinuclear (PAS, 100x).

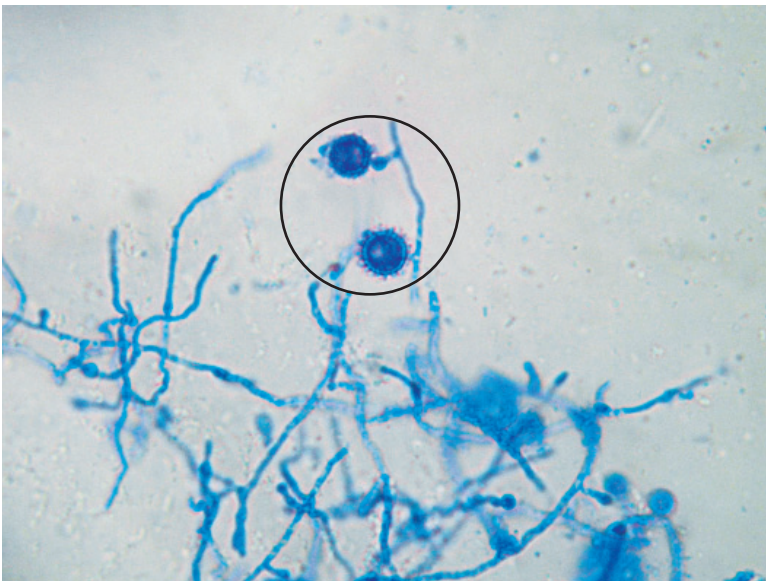


Foto 4. Escarificación: levaduras de *Histoplasma capsulatum*.

37°C se transforma en levadura. La enfermedad se inicia a nivel pulmonar, cuando estos microorganismos llegan al alvéolo pulmonar y son fagocitados por los macrófagos. Se reproducen localmente y luego siguen la vía linfática hacia los ganglios hiliares y mediastinales y a través del conducto torácico invaden el torrente sanguíneo y se diseminan en los distintos tejidos y órganos.

Clínicamente se clasifica en primoinfección (generalmente asintomática), forma pulmonar aguda, pulmonar crónica y diseminada, que a su vez puede ser aguda, subaguda o crónica.

La forma diseminada aguda suele presentarse con un cuadro de fiebre, pérdida de peso, anorexia, hepatomegalia, linfadenopatía y es, en general, de curso fatal.⁴ La diseminada subaguda se observa en sujetos con algún compromiso del sistema inmune (extremos de la vida, SIDA, alcoholistas crónicos, diabéticos y aquellos tratados con corticoides por tiempo prolongado), como en el caso de nuestra paciente; tiene afectación predominantemente visceral y pueden existir lesiones a nivel orofaríngeo y con más frecuencia en el órgano cutáneo.⁵ La forma diseminada crónica se caracteriza por comprometer mucosas, puede presentar lesiones focales con formación de granulomas o úlceras que afectan mucosa nasal, oral y laríngea, dolorosas o no; las lesiones cutáneas pueden manifestarse de forma variable, pápulas, pústulas, placas, nódulos, úlceras e incluso cuadros compatibles con eritema nodoso y eritema multiforme.^{6,7}

El diagnóstico se realiza por observación directa de las levaduras de *H. capsulatum*, en los extendidos teñidos con Giemsa o en el estudio histopatológico coloreado con PAS y Grocott. En la histopatología se observan granulomas con infiltrado linfocitario, células gigantes multinucleadas, y pueden ser visualizados los hongos;⁸ el escarificado de la lesión cutánea tiene la ventaja de ser rápido, sencillo y económico. Otra forma de arribar al diagnóstico es por recuperación del *H. capsulatum* en cultivos de la lesión o en hemocultivos realizados por lisis-centrifugación, o por la detección de anticuerpos, que es positiva en el 70-80% de los pacientes inmunocompetentes y sólo en un 20-30% de los inmunocomprometidos.⁹

Se puede realizar un diagnóstico precoz mediante la determinación del antígeno con IFI, ya sea en suero u orina del paciente; la sensibilidad en suero es del 60%, mientras que en orina es del 82%. Este método sirve, además, para evaluar la eficacia del tratamiento ya que sus títulos disminuyen ante una respuesta favorable y por el contrario aumentan en casos de recaídas.¹⁰

Los diagnósticos diferenciales propuestos para este caso en particular por el aspecto clínico fueron, epiteloma basocelular, sarcoidosis, granuloma anular y nódulo reumatoideo, este último basado en el antecedente de artritis reumatoidea de la paciente. A nivel histopatológico, dada la pre-

sencia de granulomas con inclusión de microorganismos intracelulares pequeños, surgieron como diagnósticos diferenciales leishmaniasis e histoplasmosis. El estudio histopatológico, junto al escarificado para estudio micológico directo y cultivo, fueron los que confirmaron el diagnóstico.

La mortalidad de la histoplasmosis diseminada sin tratamiento es del 80%, pero disminuye al 25% con la instauración de terapéutica oportuna.

En cuanto al tratamiento, se proponen diversas drogas antifúngicas (itraconazol, anfotericina B, ketoconazol y fluconazol). Es necesaria la realización de una dosis inicial con el objetivo de producir una remisión del cuadro, seguida de una dosis de mantenimiento.¹¹ El itraconazol es de elección en pacientes que puedan ser tratados por vía oral; necesita un pH ácido para su solubilización, razón por la cual se lo debe administrar con comidas o bebidas cola. La dosis de inicio debe ser como mínimo 400 mg/día, para luego continuar con 200 mg/día, como mantenimiento, con una duración de entre 6 a 18 meses. Este esquema es pasible de modificaciones de acuerdo con el estado inmunológico, la gravedad de la infección y las características de cada caso en particular.^{11,12} Se recomienda anfotericina B en casos con compromiso severo o en pacientes en los que la vía oral no pueda emplearse. En nuestra paciente se optó por itraconazol 400 mg/día, con lo cual, al cabo de un mes, la lesión tuvo una importante involución, y posteriormente se mantuvo con dosis de 200 mg/día. A los 6 meses se logró la cicatrización completa de la lesión.

Conclusiones

Si bien la histoplasmosis diseminada se asocia más frecuentemente con cuadros de inmunosupresión como en el SIDA, también puede producirse durante tratamientos con drogas inmunosupresoras o corticoides. En nuestra paciente, se lo vinculó al empleo crónico de corticoides.

El motivo de esta publicación es aportar un caso de histoplas-

mosis diseminada subaguda con compromiso cutáneo a lesión única, hecho escasamente publicado, y resaltar los diagnósticos diferenciales clínicos, así como la buena respuesta terapéutica al itraconazol.

Referencias

1. Mandell G, Bennet J, Dolin R. *Histoplasma capsulatum*. Principles and Practice of infectious Diseases, Fifth edition. Vol. 2. 2000: pp. 2718-2733.
2. Gugnani HC, Muotoe-Okafor F. African histoplasmosis: a review. *Rev Iberoam Micol* 1997;14:155-159.
3. Verma SB. Chronic disseminated cutaneous histoplasmosis in an immunocompetent individual: a case report. *Int J Dermatol* 2006;45:573-576.
4. Velásquez F, Ballona R, Cáceres H, Rivera J, Escalante F, Bravo F. Histoplasmosis diseminada. *Dermatol Pediatr Lat*. 2005;3:167-170.
5. Couppie P, Roussel M, Thual N, Aznar C, et al. Disseminated histoplasmosis: an atypical ulcerous form in an HIV-infected patient. *Ann Dermatol Venereol* 2005; 132: 133-135.
6. Clyti E, Aznar C, Couppie P, Sainte-Marie D, et al. Disseminated histoplasmosis detected by lingual and tonsillar erosions in an immunocompetent patient. *Ann Dermatol Venereol* 1999;126:709-711.
7. Negroni R, Arechavala A, López Daneri G. Problemas clínicos en micología médica. Problema N° 14. Histoplasmosis. *Rev Iberoam Micol* 2005;22:60-61.
8. Marini MA, Starck F, Parra LS, Remorino L, Casas J, Finkelievich JL. Histoplasmosis genital. Un caso de difícil diagnóstico. *Act Terap Dermatol* 2006;29:184-187.
9. Lacaz CD, Del Negro GM, Vidal MS, Heins-Vaccari EM, et al. Atypical disseminated cutaneous histoplasmosis in an immunocompetent child, caused by an "aberrant" variant of *histoplasma capsulatum* var. *Capsulatum*. *Rev Inst Trop Sao Paulo* 1999;41;195-202.
10. Durkin MM, Connolly PA, Wheat LJ. Comparison of radioimmunoassay and enzyme-linked immunoassay methods for detection of *Histoplasma capsulatum* var. *Capsulatum* antigen. *J Clin Microbiol* 1997;35:2252-2255.
11. Sorgentini C, Allevato M, Cabrera HN, Tiraboschi IN. Histoplasmosis en un paciente con lupus eritematoso. Excelente respuesta al itraconazol. *Act Terap Dermatol* 2005; 28:324-329.
12. Graciano S, Forero O, Helou S, Negroni R, Pizzariello. Ventajas del tratamiento con solución oral de itraconazol en un paciente con histoplasmosis diseminada subaguda. *Act Terap Dermatol* 2003;26:294-299.



Minipulsos de betametasona como opción terapéutica en liquen plano bucal.

Se trataron 25 pacientes con liquen plano bucal moderado a severo con betametasona oral en minipulsos, 5 mg/d durante dos días consecutivos de la semana, y 24 controles con acetona de triamcinolona 0,1% en Orabase, 3 veces diarias, durante 3 meses, para luego reducirlo durante los siguientes 3 meses; 23 pacientes de cada grupo completaron el estudio. Si bien ambos tratamientos fueron eficaces, el grupo de betametasona respondió con mayor rapidez (4ª semana vs 8ª semana).

Khaitan BK.

J Am Acad Dermatol 2008;58:596-602.

ACC