

Nódulo inguinal solitario

Solitary inguinal node

Otilia Peláez,¹ María Florencia Lauro,² Juan Carlos Butterfield³ y Raúl Villa⁴

Caso clínico

Paciente de sexo masculino, de 62 años de edad, sin antecedentes personales patológicos. Consultó por presentar una lesión nodular en región inguinal derecha de dos años de evolución.

Al examen físico se constató la presencia de un nódulo indoloro, de aproximadamente 2 cm de diámetro, de consistencia duro-elástica y bordes bien definidos. El mismo era móvil y no se encontraba adherido a planos profundos. La superficie cutánea suprayacente se observaba de una coloración ligeramente violácea.

El estudio histopatológico informó: epidermis con moderada acantosis y elongación de las redes de crestas. Dermis ocupada por cúmulos de grandes células poligonales con núcleo central y abundante citoplasma eosinofílico granular, dispuestas en grupos separados por bandas conjuntivas moderadamente densas. Gránulos finos, uniformes, PAS (+) y diastasa resistente. Ocasionales cuerpos eosinofílicos de mayor tamaño rodeados por un halo claro. Escaso infiltrado inflamatorio linfocitario en parches perivasculares.

Se realizó estudio inmunohistoquímico, que mostró positividad para S100 y CD 68 (*Dermatol. Argent.*, 2013, 19(3): 215-219).

Fecha de recepción: 23/01/2013 | **Fecha de aprobación:** 06/03/2013

¹ Médica de planta

² Residente de 4º año

³ Concurrente de 4º año

⁴ Jefe del Servicio

Servicio de Dermatología, Hospital Nuestra Señora del Carmen (OSEP), Joaquín V. González 245, Godoy Cruz, Mendoza, República Argentina.

Correspondencia: María Florencia Lauro. florlauro@hotmail.com

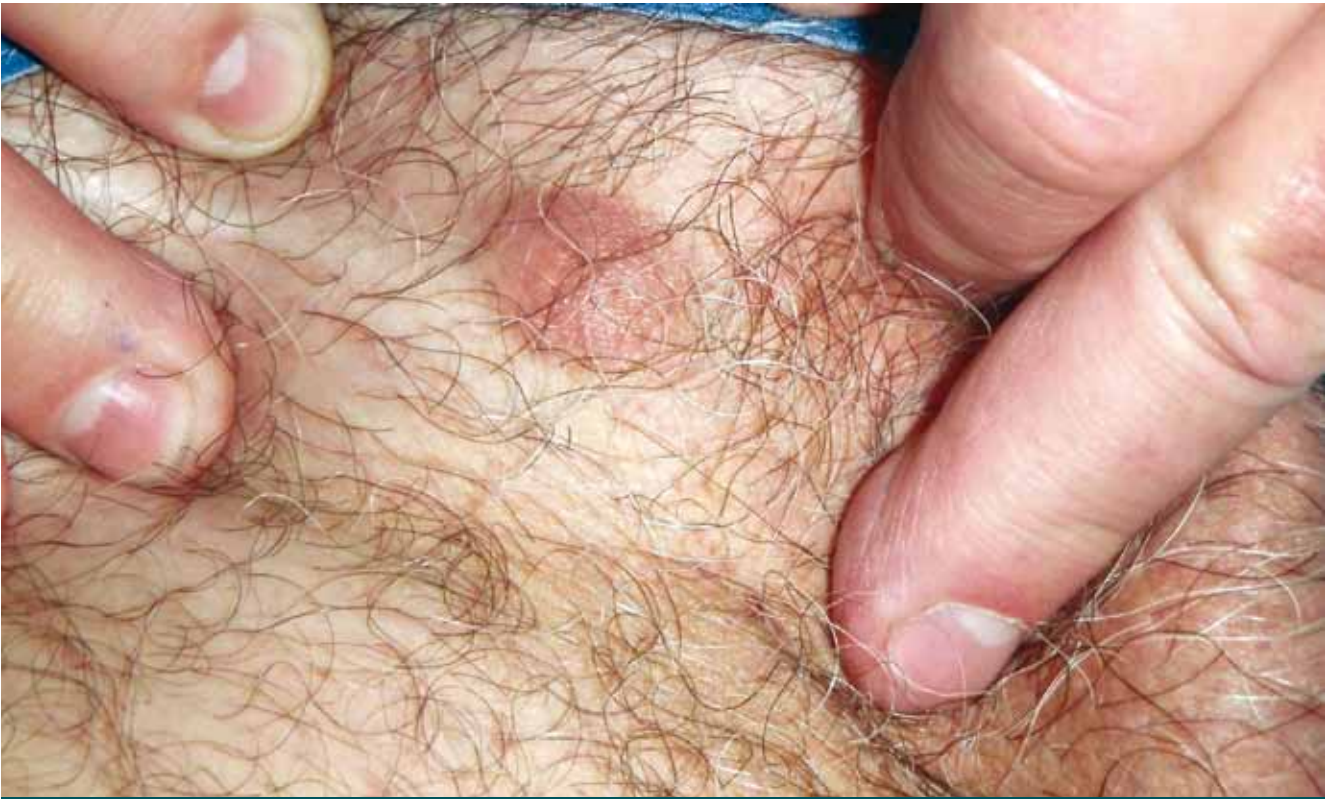

Foto 1. Nódulo inguinal violáceo de 2 cm de diámetro, no adherido a planos profundos.

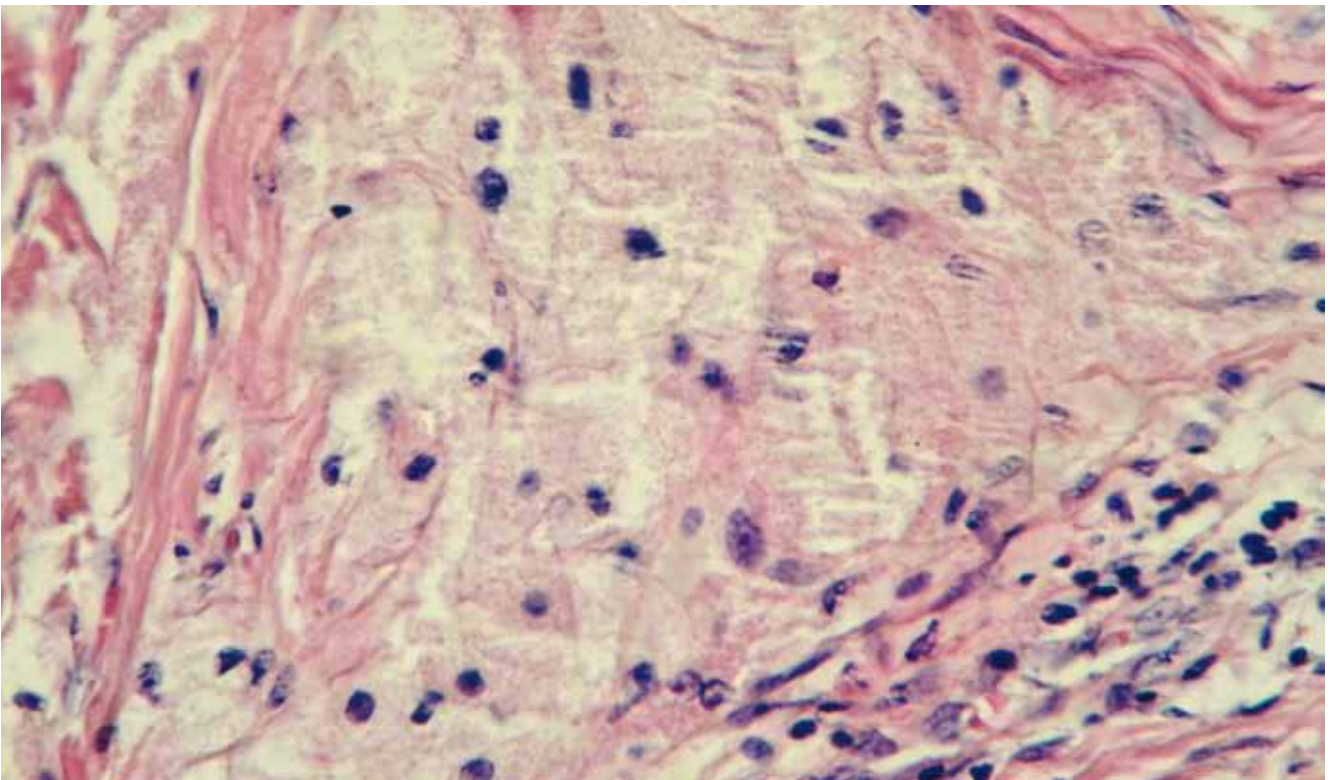


Foto 2. (H-E 400x). Cúmulos dérmicos de células con abundante citoplasma granular eosinófilo.

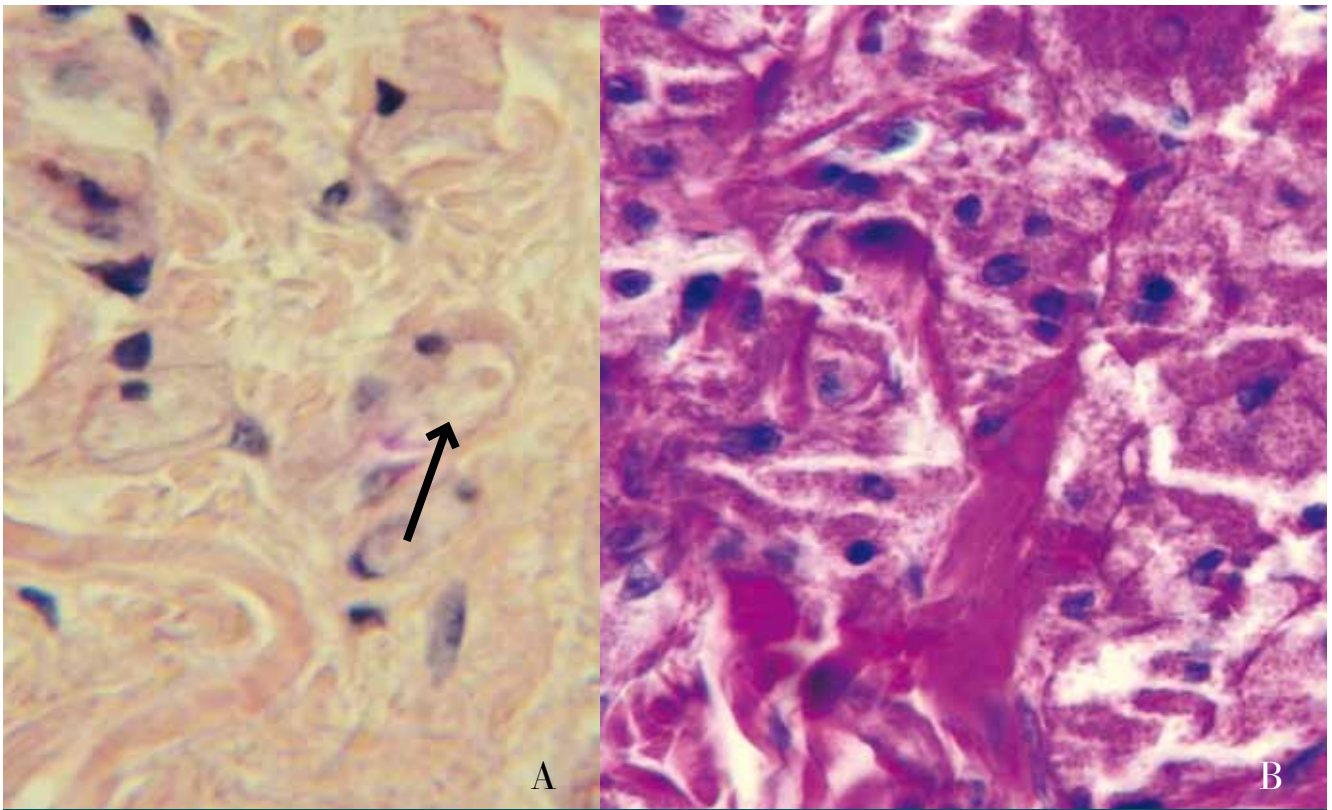


Foto 3. (H-E 400x). A) Macrogránulos característicos (flecha) y B) gránulos PAS positivo.

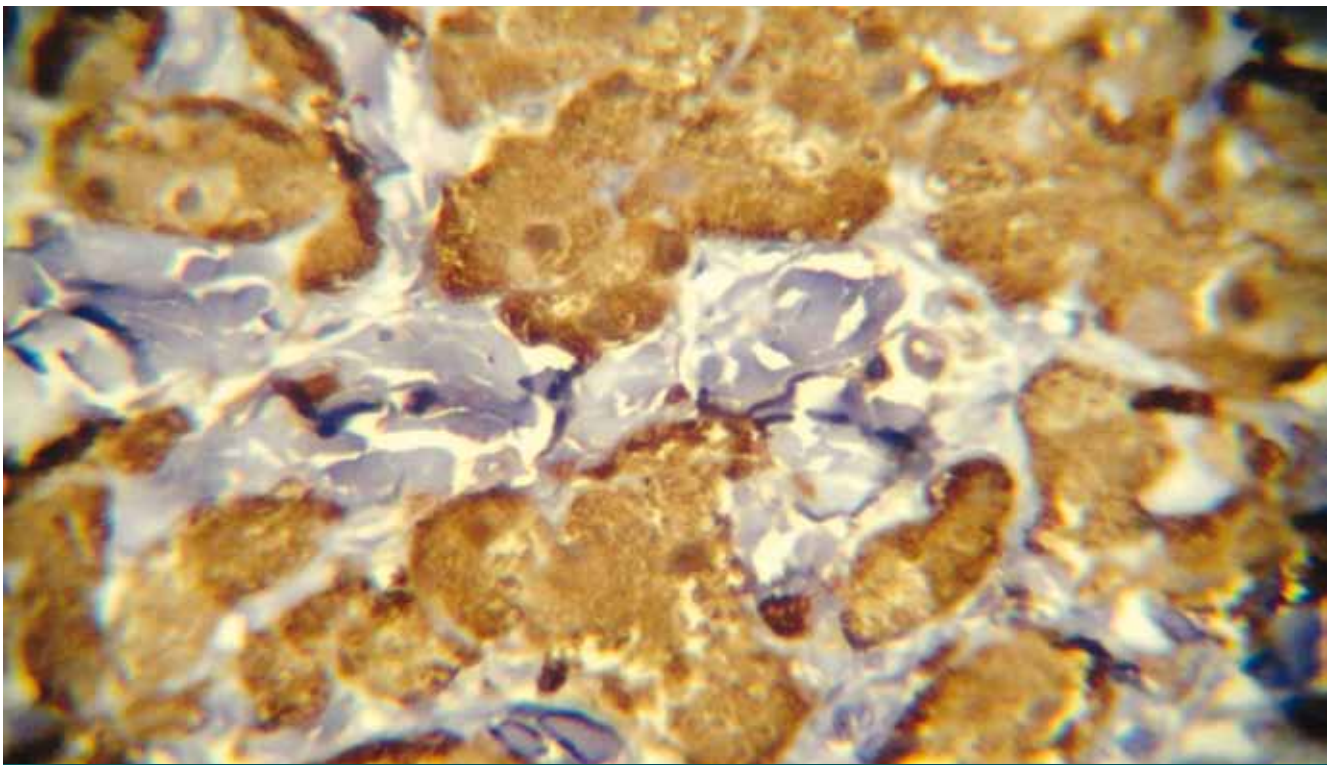


Foto 4. (IHC): proteína S100 positiva.

Diagnóstico

Tumor de células granulosas.

Comentarios

El tumor de células granulosas (TCG) es una neoplasia benigna e infrecuente. Fue descrita por primera vez en 1926 por Abrikossoff, quien pensó en un origen muscular y le dio el nombre de mioblastoma de células granulares. Si bien su histogénesis es aún controvertida, la teoría actual más aceptada es la de un origen neural a partir de las células de Schwann.¹

Este tumor se considera más frecuente en el sexo femenino y en la raza negra. La edad de presentación es muy variable, e incluso se describen casos congénitos; sin embargo, lo común es su aparición entre la 4ª y la 6ª década de la vida. En niños, ante la presencia de formas múltiples de esta entidad, se deben descartar anomalías músculo-esqueléticas, cardíacas y neurológicas, entre otras.^{2,3}

Clínicamente suele presentarse como un nódulo único, asintomático y de crecimiento lento. Menos frecuentes son las formas múltiples y los casos descritos con dolor y/o ulceración. Este tumor puede asentar en cualquier parte del organismo, incluso en diversas vísceras (lo más frecuente es el tracto aerodigestivo superior). Más de la mitad de los casos han sido descritos en cabeza y cuello, con una gran afinidad por la lengua. Especialmente infrecuente es su localización inguinal, como en nuestro paciente.

Para arribar a un diagnóstico certero, es indispensable el estudio histopatológico de la lesión. En tinciones con hematoxilina-eosina puede observarse una proliferación a nivel dérmico o subdérmico no encapsulada. La misma se encuentra conformada por nidos o fascículos de células tumorales grandes, poligonales, con núcleo vesiculoso y, característicamente, un citoplasma eosinófilo granular. Estos gránulos representarían lisosomas o un componente del aparato de Golgi y son PAS +, diastasa resistente. Epstein *et al.* establecieron como hallazgo típico de este tumor los llamados cuerpos pustulo-ovoides de Milian, descritos como gránulos eosinofílicos grandes, circulares, mayores a 4-5 µm, rodeados por un halo blanquecino. Si bien su significado permanece aún poco claro, representarían grandes lisosomas por acumulación de material citoplasmático y su presencia aumentaría cuanto mayor es el tiempo de evolución del tumor.^{4,5}

De manera variable puede encontrarse una hiperplasia pseudoepiteliomatosa que erróneamente puede llevar a

pensar en un carcinoma espinocelular, sobre todo si la resección fue demasiado superficial o incompleta.

Se han descrito casos con compromiso de la unión dermoepidérmica que imitarían neoplasias melanocíticas, y aquí cobran gran importancia las tinciones inmunohistoquímicas. Respecto de este punto, el TCG presenta un perfil de positividad para proteína S100, CD68, enolasa neuronal específica y vimentina, que apoyan su origen neural.

Se debe destacar que existe un grupo de TCG no neurales descrito por Le Boit *et al.* en 1991. Éstos presentan en su mayoría morfología polipoide y no muestran una línea de diferenciación obvia, y son de manera distintiva S100 negativos y NK1-C3 positivos. Es característico que muestren atipia citológica y aumento de la actividad mitótica, pero su comportamiento es claramente benigno.

Es particularmente interesante, a la hora de plantear posibles diagnósticos diferenciales, conocer que los cambios granulares son una característica demostrable en otros tumores cutáneos. Entre ellos podemos citar a: nevos melanocíticos, rabdomiomas, dermatofibromas, dermatomiofibromas, dermatofibrosarcoma protuberans, carcinoma basocelular, angiosarcomas, fibroxantomas, leiomiomas, PEComas (tumores de células epitelioideas perivasculares) y también cambios reactivos a trauma quirúrgico. En todos estos, el hallazgo de un citoplasma granular es frecuente e inespecífico y usualmente involucra sólo una parte de la lesión, por lo que junto con otros criterios histológicos e inmunohistoquímicos se pueden distinguir de un verdadero TCG.^{6,7} La variante maligna de esta entidad constituye menos del 2% de los casos, y es muy infrecuente su aparición. El diagnóstico de certeza se basa en el hallazgo de enfermedad metastásica. Se consideran criterios clínicos indicativos de malignidad el tamaño tumoral mayor a 4 cm, la invasión de estructuras vecinas, la localización en planos profundos, el rápido crecimiento de la lesión y las recurrencias frecuentes. Como criterios histológicos se establecieron: la presencia de necrosis, núcleos vesiculares con nucléolos prominentes, actividad mitótica aumentada mayor a 2 cada 10 campos de gran aumento, tendencia a formas fusiformes, aumento en la relación núcleo/citoplasma y pleomorfismo. Ante estos casos, es conveniente un seguimiento más estricto y la realización de diversos estudios por imágenes para detectar posibles metástasis ocultas.⁸⁻¹⁰

Respecto del tratamiento para el TCG, es de elección la escisión quirúrgica, que en general es exitosa, con una tasa de recidiva extremadamente baja.

Bibliografía

1. Oliver M., Pichardo R., Angulo J., Chopite M. Tumor de células granulares. A propósito de un caso y revisión de la literatura, *Dermatol. Venezol.*, 1996, 34:139-143.
2. Lahmam Bennani Z., Boussofara L., Saidi W., Bayou F. *et ál.* Tumeur d'Abrikossoff purement cutanée chez 2 enfants, *Arch. Pediatr.*, 2011, 18: 778-782.
3. Di Martino Ortiz B., Contreras R., Rodríguez Oviedo L., Argüello G. *et ál.* Tumor cutáneo de células granulares en la infancia. Presentación de un caso, *Arch. Argent. Pediatr.*, 2012, 110: 17-20.
4. Epstein D.S., Pashaei S., Hunt E., Fitzpatrick J.E. *et ál.* Pustulo-ovoid bodies of Milian in granular cell tumors, *J. Cutan. Pathol.*, 2007, 34: 405-409.
5. Torrijos Aguilar A., Alegre de Miquel V., Pitarch Bort G., García Mercader P. *et ál.* Tumor de células granulares cutáneo: análisis clínico-patológico de treinta y cuatro casos, *Actas Dermosifiliogr.*, 2009, 100: 126-132.
6. Ray S., Jukic D. Cutaneous granular cell tumor with epidermal involvement: a potential mimic of melanocytic neoplasia, *J. Cutan. Pathol.*, 2007, 34: 188-194.
7. Chaudhry I., Calonje E. Dermal non-neural granular cell tumour (so-called primitive polypoid granular cell tumour): a distinctive entity further delineated in clinicopathological study of 11 cases, *Histopathology*, 2005, 47: 179-185.
8. Fanburg Smith J.C., Meis Kindblom J.M., Fante R., Kindblom L.G. Malignant granular cell tumor of soft tissue: diagnostic criteria and clinicopathologic correlation, *Am. J. Surg. Pathol.*, 1998, 22: 779-794.
9. Budiño Carbonero S., Navarro Vergara P., Rodríguez Ruiz J.A., Modelo Sánchez A. *et ál.* Tumor de células granulosas: revisión de los parámetros que determinan su posible malignidad, *Med. Oral*, 2003, 8: 294-298.
10. Estrella V., Ortega V., Cabrini J., Bergero A. *et ál.* Tumor de células granulares. Reporte de un caso, *Rev. Argent. Dermatol.*, 2009, 90: 99-101.

DERMATÓLOGOS JÓVENES

MITOS Y VERDADES | sobre herpes zóster

Sabina Zimman y María Laura Bitis

1) El uso de corticoides durante un episodio de herpes zóster (HZ) disminuye la incidencia de neuralgia postherpética (NPH).

Chen N., Yang M., He L., Zhang D. *et ál.* Corticosteroids for preventing postherpetic neuralgia. *Cochrane Database of Systematic Reviews* 2010, Issue 12. Art. Nº CD005582. DOI: 10.1002/14651858.CD005582. pub3.

MITO: Un metanálisis de dos ensayos clínicos aleatorizados, controlados, doble ciego (114 pacientes), evaluó la efectividad de los corticoides para prevenir la NPH.* Se demostró que cursos cortos de corticoides sistémicos no previenen la NPH. Por el contrario, sí evidenció una reducción de la intensidad y duración del dolor durante el episodio agudo. Con un nivel de evidencia moderado,** hasta la fecha no se recomienda el uso de corticoides en pacientes con HZ para prevenir la NPH.

*Definida como el dolor en el sitio de un HZ previo que persiste más allá de los 120 días.

**Nuevas investigaciones podrían tener un impacto importante en las conclusiones y modificarlas.

2) El tratamiento antiviral de un episodio agudo de HZ previene la NPH.

Li Q., Chen N., Yang J., Zhou M. *et ál.* Antiviral treatment for preventing postherpetic neuralgia, *Cochrane Database Syst Rev*, 2009, Issue 2. Art. Nº CD006866. DOI: 10.1002/14651858.CD006866.pub2.

MITO: Una revisión sistemática de 6 ensayos clínicos aleatorizados (5 con aciclovir

oral y 1 con famciclovir oral, 1.211 pacientes en total), investigó la efectividad de los fármacos antivirales para prevenir la NPH. Se demostró que el inicio de la terapia antiviral con aciclovir o famciclovir dentro de las 72 horas de comenzado el rash, no disminuye significativamente la incidencia de NPH, evaluada a los 4 y/o 6 meses del episodio agudo. No hay evidencia suficiente sobre el uso de otros agentes antivirales.

3) Ante un paciente con HZ, se debe realizar screening para descartar neoplasia oculta.

Chiu H., Chen B.K., Yang C. Herpes Zoster and subsequent risk of cancer: A population-based study, *J. Epidemiol.*, 2013, 23: 205-210.

MITO: Un estudio de cohorte realizado en Taiwán (3.8743 pacientes de 50 años o más con HZ vs. 116.229 pacientes de edad y sexo similares sin HZ) investigó si el diagnóstico de HZ se asoció con un mayor riesgo de cáncer posterior.

El hazard ratio (HR) entre ambos grupos para el desarrollo de cáncer fue de 1,58 en el primer año, disminuyó gradualmente con el tiempo y no era significativo después de 2 años de seguimiento. Los resultados sugieren que el HZ es un marcador de neoplasia oculta, sobre todo en cáncer de pulmón, en donde el HR fue aún mayor que en el resto de las neoplasias con una diferencia significativa. Sin embargo, sólo en el 0,97% de los pacientes con HZ se realizó un diagnóstico de cáncer dentro del primer año de seguimiento, por lo que el screening en los pacientes con HZ tendría un valor limitado y no sería costo efectivo.