

Esclerodermia lineal progresiva/ síndrome de Parry Romberg. Tratamiento de un niño pequeño

Scleroderma in coup de sabre/Parry Romberg syndrome.
Treatment in a toddler

Paula C. Luna,¹ Javier Solé,² Hernán Amartino,³ Gabriel Casas⁴ y Margarita Larralde⁵

RESUMEN

La esclerodermia lineal en golpe de sable y el síndrome de Parry Romberg se consideran en la actualidad polos de un mismo espectro. Pueden presentar además de las lesiones cutáneas, compromiso neurológico, oftalmológico y oral. Presentamos el caso de un niño de 4 años con diagnóstico de esclerodermia lineal progresiva/síndrome de Parry Romberg con leve compromiso neurológico, tratado con pulsos de metilprednisolona y metotrexate oral (*Dermatol. Argent.*, 2012, 18(2): 56-59).

Palabras clave:

esclerodermia lineal en golpe de sable, Parry Romberg, metotrexate y metilprednisolona.

ABSTRACT

Scleroderma in coup de sabre and Parry Romberg syndrome are considered two poles of a same disease. Beside skin lesions, patients can also develop neurologic, ophthalmologic and oral symptoms. It is a very rare disease and there is no consensus about its treatment. We report the case of a four year-old boy with scleroderma in coup de sabre/Parry Romberg syndrome and mild neurologic symptoms who was treated with pulses of methylprednisolone and oral methotrexate (*Dermatol. Argent.*, 2012, 18(2): 56-59).

Keywords:

scleroderma in coup de sabre, Parry Romberg, methotrexate.

Fecha de recepción: 11/10/2011 | Fecha de aprobación: 15/12/2011

¹ Dermatóloga, médica de planta del Hospital Alemán

² Médico de la carrera de Especialista en Dermatología del Hospital Alemán

³ Neurólogo pediatra del Hospital Alemán

⁴ Servicio de Patología del Hospital Alemán

⁵ Jefa del Servicio de Dermatología del Hospital Alemán

Hospital Alemán, avenida Pueyrredón 1640, Ciudad Autónoma de Buenos Aires, República Argentina.

Correspondencia: Paula C. Luna, Arenales 2557 6° D, Ciudad Autónoma de Buenos Aires. paulacarolinaluna@gmail.com, paustar@hotmail.com

Caso clínico

Paciente de 4 años de edad, sin antecedentes personales y familiares de importancia, que consultó por la presencia de una pequeña placa hiperpigmentada, brillante, de distribución lineal en la región frontal izquierda de pocos meses de evolución. Al momento de la primera consulta sólo se evidenciaba una leve atrofia e hiperpigmentación en la zona frontal y una tenue asimetría facial que comprometía especialmente el ala nasal homolateral a la lesión (foto 1). Se realizó biopsia de piel que informó piel con alteración hialina focal en dermis reticular y leve infiltración linfocítica compatible con morfea (foto 2). Inició tratamiento con calcipotriol tópico. Al mes de la consulta concurrió al control, con marcada progresión de la lesión cutánea. Se solicitó evaluación neurológica, oftalmológica, odontológica y laboratorio completo (FAN, FR, anticuerpos anti Scl-70 y anticentrómero).

Se solicitaron estudios complementarios: radiografía de cráneo: aumento de la densidad de los tejidos blandos a nivel de la lesión. La evaluación neurológica informó difluencia del lenguaje, hiperactividad e irritabilidad. La RNM de cerebro demostró una hiperintensidad de la sustancia blanca a nivel del lóbulo frontal izquierdo sobre la circunvolución superior compatible con hipomielinización. El electroencefalograma de sueño, la evaluación odontológica y oftalmológica fueron normales. Inició tratamiento con pulsos de metilprednisolona (30 mg/kg) por tres días consecutivos una vez al mes durante 3 meses, y metotrexato 0,5 mg/kg semanales por 2 años. La lesión evolucionó favorablemente sin progresión de la misma al año de seguimiento (foto 3).

Discusión

Clásicamente, el término morfea en golpe de sable (*coup de sabre*) define a una entidad caracterizada por la presencia de una morfea lineal, que compromete principalmente el área frontal.¹ Por otra parte, se define como hemiatrofia facial progresiva (o síndrome de Parry Romberg) a un cuadro caracterizado por el desarrollo de atrofia del tejido subcutáneo (e incluso en algunas oportunidades también el músculo y el hueso) del tercio inferior de un lado de la cara, en ausencia de signos de compromiso de la piel que lo recubre.²

En la actualidad se considera que estas dos entidades serían polos de un mismo espectro.¹⁻³ En un extremo, la morfea en golpe de sable, donde prevalece el compromiso de la región frontal y la esclerosis; y en el otro, el síndrome de Parry Romberg, donde predomina el compromiso de los 2/3 inferiores de la cara y la atrofia. En el centro del abanico se encontraría la mayoría de los pacientes, en los que se combinan distintos grados de atrofia y esclerosis

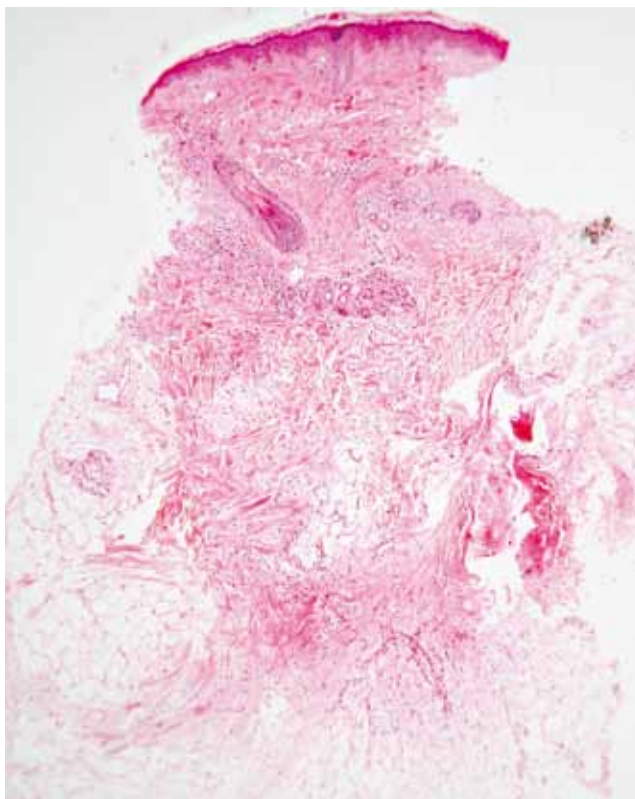


Foto 2. Histología compatible con morfea.

y con compromiso del tercio inferior, además de la zona frontal. Ambas entidades comparten otras características, como el inicio en la edad pediátrica, un curso clínico similar (avance progresivo por unos años para luego estabilizarse) y una mayor incidencia en el sexo femenino (2-3:1).³ También ambas presentan, además, la posibilidad de desarrollar compromiso extracutáneo, tanto neurológico como ocular u oral. La presencia histológica de esclerosis, a pesar de la ausencia de manifestaciones clínicas evidentes en algunos pacientes con Parry Romberg, refuerza aún más el concepto de que se trataría de distintas manifestaciones de una misma entidad.^{3,4} A pesar de lo expuesto, algunos autores continúan sosteniendo que se trata de enfermedades distintas.⁵

La respuesta a esta controversia todavía está pendiente. Nosotros consideramos que nuestro paciente presentó un cuadro intermedio, ya que asocia alteraciones superficiales como la morfea con asimetría facial y atrofia.

La etiopatogenia de la esclerodermia en general, de estos cuadros en particular, permanece incierta, pero se las ha relacionado principalmente con fenómenos inmunológicos.^{4,6} Como se mencionó anteriormente, estos pacientes pueden presentar compromiso extracutáneo.

Se ha descrito la posibilidad de compromiso neurológico en un importante porcentaje de pacientes.² La manifestación más frecuente son las convulsiones que pueden observarse entre el 8 y el 21% de los pacientes.⁷ Otro hallazgo frecuente es la cefalea.⁸ También se han descrito casos de

déficit neurológico focal, neuralgia del trigémino, alteraciones de la conducta,⁹ deterioro intelectual progresivo por hemiatrofia cerebral, encefalitis focal y hemiatrofia cerebelosa. Asimismo, los pacientes pueden ser completamente asintomáticos desde el punto de vista clínico y detectarse alteraciones en los estudios por imágenes (TAC y RNM)^{10,11} o en el electroencefalograma.

En la mayoría de los pacientes la lesión cutánea precede a los síntomas neurológicos en varios años,³ aunque existen pocos casos en los que se inician simultáneamente o la sintomatología neurológica aparece antes que la lesión en piel. Otros hallazgos que pueden acompañar a este síndrome son el compromiso ocular con enoftalmos, ptosis, ectropión, queratitis neuroparalítica, estrabismo y uveítis, entre otros,¹² o alteraciones orales como retardo en la dentición, reabsorción de las raíces dentarias, reabsorción mandibular, atrofia de la lengua y maloclusión dental.¹³ El seguimiento multidisciplinario de esta entidad es fundamental.

Dado que se trata de una entidad rara, no existen trabajos randomizados que nos indiquen inequívocamente cuál es el mejor tratamiento para esta patología. Las comunicaciones de la literatura muestran el uso de los mismos tratamientos para otros tipos de esclerodermia localizada. Éstos pueden ser tanto tópicos como retinoides, calcipotriol, imiquimod, corticoides o sistémicos como ciclosporina, penicilamina, antimaláricos, interferón gama, PUVA, mofetil micofenolato¹⁴ corticoides (orales o en pulsos endovenosos) y metotrexato.¹⁵ En nuestro paciente se aplicó el esquema terapéutico de la morfea lineal severa con una combinación de corticoides como inducción y luego metotrexato.^{16,17} Existe sólo un trabajo recientemente publicado en la literatura de tipo doble ciego, randomizado y controlado con placebo, que comprueba que el uso del metotrexato combinado con corticoides es más efectivo que los corticoides solos y que, además, es seguro para su uso en pacientes con esclerodermia lineal juvenil (de 6 a 17 años).¹⁸

Nosotros utilizamos en este paciente el esquema propuesto por Uziel *et al* en 2000¹⁶: metilprednisolona en pulsos endovenosos (30 mg/kg diarios por 3 días consecutivos por mes, por tres meses), metotrexato oral (0,5 mg/kg semanales) y ácido fólico (1 mg semanal), con la idea de continuar este último al menos 2 años. Otro esquema similar también utilizado es la inducción con metilprednisolona 30 mg/kg día, 3 días consecutivos las semanas 1 y 2, altas dosis de corticoides orales (0,5 mg/kg/día, del día 4 al 11), metotrexato 10 mg/m² y ácido fólico (1 mg) semanal por al menos 2 años.¹⁵

Conclusiones

La esclerodermia lineal progresiva y el síndrome de Parry Romberg parecerían ser dos polos de un mismo espectro.

Presentamos un paciente de 4 años que tenía un cuadro intermedio entre estas dos entidades con compromiso del SNC, y pusimos énfasis en el diagnóstico y tratamiento tempranos.

Agradecimientos: al Dr. Eduardo José Mondillo por su evaluación de las neuroimágenes.

Bibliografía

1. Tollefson M.M., Witman P.M.. En coup de sabre morphea and Parry-Romberg syndrome: a retrospective review of 54 patients, *J. Am. Acad. Dermatol.*, 2007, 56: 257-263.
2. Blaszczyk M., Krolicki L., Krasu M., Glinska O. et al. Progressive facial hemiatrophy: central nervous system involvement and relationship with scleroderma en coup de sabre, *J. Rheumatol.*, 2003, 30: 1997-2004.
3. Kister I., Inglese M., Laxer R.M., Herbert J. Neurologic manifestations of localized scleroderma: a case report and literature review, *Neurology*, 2008, 71: 1538-1545.
4. Sommer A., Gambichler T., Bacharach-Buhles M., Von Rothenburg T. et al. Clinical and serological characteristics of progressive facial hemiatrophy: a case series of 12 patients, *J. Am. Acad. Dermatol.*, 2006, 54: 227-233.
5. Orozco-Covarrubias L., Guzman-Meza A., Ridaura-Sanz C., Carrasco Daza D. et al. Scleroderma "en coup de sabre" and progressive facial hemiatrophy. Is it possible to differentiate them?, *J. Eur. Acad. Dermatol. Venereol.*, 2002, 16: 361-366.
6. Stone J. Parry-Romberg syndrome: a global survey of 205 patients using the Internet, *Neurology*, 2003, 61: 674-676.
7. Kister I., Inglese M., Laxer R.M., Herbert J. Neurologic manifestations of localized scleroderma: a case report and literature review, *Neurology*, 2008, 4, 71: 1538-1545.
8. Christen-Zaech S., Hakim M.D., Sule Afsar F., Paller A.S. Pediatric morphea (localized scleroderma): Review of 136 patients, *J. Am. Acad. Dermatol.*, 2008, 59: 385-396.
9. Gambichler T., Kreuter A., Hoffmann K., Bechara F.G. et al. Bilateral linear scleroderma "en coup de sabre" associated with facial atrophy and neurological complications, *BMC Dermatol.*, 2001, 1: 9.
10. Appenzeller S., Montenegro M.A., Dertkiggil S.S., Sampaio-Barros P.D. et al. Neuroimaging findings in scleroderma en coup de sabre, *Neurology*, 2004, 62: 1585-1589.
11. Okumura A., Ikuta T., Tsuji T., Kato T. et al. Parry-Romberg syndrome with a clinically silent white matter lesion AJNR, *Am. J. Neuroradiol.*, 2006, 27: 1729-1731.
12. Yildirim O., Dinç E., Oz O. Parry-Romberg syndrome associated with anterior uveitis and retinal vasculitis, *Can. J. Ophthalmol.*, 2010, 45: 289-290.
13. O'Flynn S., Kinirons M. Parry-Romberg syndrome: a report of the dental findings in a child followed up for 9 years, *Int. J. Paediatr. Dent.*, 2006, 16: 297-330.
14. Martini G., Ramanan A.V., Falcini F., Girschick H. et al. Successful treatment of severe or methotrexate-resistant juvenile localized scleroderma with mycophenolate mofetil, *Oxford Journals - Rheumatology*, 2009, 48: 1410-1413.
15. Weibel L., Sampaio M.C., Visentin M.T., Howell K.J. et al. Evaluation of methotrexate and corticosteroids for the treatment of localized scleroderma (morphoea) in children, *Br. J. Dermatol.*, 2006, 155: 1013-1020.
16. Uziel Y., Feldman B.M., Krafchik B.R., Yeung R.S. et al. Methotrexate and corticosteroid therapy for pediatric localized scleroderma, *J. Pediatr.*, 2000, 136: 91-95.
17. Fett N., Werth V.P. Update on morphea: part II. Outcome measures and treatment, *J. Am. Acad. Dermatol.*, 2011, 64, 231-242.
18. Zulian F., Martini G., Vallongo C., Falcini F. et al. Methotrexate in juvenile localized scleroderma: A randomised, double-blind, placebo-controlled trial, *Arthritis Rheum.*, 2011 [Epub ahead of print].

DERMATÓLOGOS JÓVENES

* BIBLIOGRÁFICO



Lía Carrea, Hospital General de Agudos Dr. Cosme Argerich

La hiperhidrosis es una enfermedad que afecta la calidad de vida de las personas. Se mide con una escala de 4 puntos de acuerdo con el impacto en la calidad de vida; 1: no es detectable y no interfiere en las actividades diarias, 2: es detectable e interfiere a veces en las actividades diarias, 3: muy poco tolerable e interfiere frecuentemente en las actividades diarias, 4: es intolerable e interfiere siempre en las actividades diarias.

Entre los tratamientos de primera línea para los casos moderados y severos se encuentran: el hexacloruro de aluminio tópico, iontoforesis, inyecciones de toxina botulínica A, anticolinérgicos VO, resección de glándulas sudoríparas y simpatectomía endoscópica.

Fueron evaluados 10 pacientes de 19 a 46 años con hiperhidrosis moderada a severa en axilas, manos y pies con inyecciones de toxina botulínica A asociada a hexacloruro de aluminio al 15%, sobre la base de gel ácido salicílico al 2%. Inicialmente se les inyectó toxina botulínica A, luego se les indicó hexacloruro de aluminio durante 7 noches seguidas y posteriormente según necesidad.

El control se realizó por vía telefónica las cuatro semanas posteriores al inicio del tratamiento; se obtuvo una remisión del 75-100% en 5 pacientes, y del 100% en los 5 pacientes restantes sin comunicación de irritación.

En conclusión, la aplicación de toxina botulínica asociada a hexacloruro de aluminio al 15% sobre la base de gel de ácido salicílico al 2% es una opción novedosa en el tratamiento de hiperhidrosis moderada a severa.

Heather Woolery-Lloyd M.D., Whitney Valins M.D. Aluminum chloride hexahydrate on salicylic acid gel base: a case series of combination therapy with botulinum toxin type A for moderate to severe hyperhidrosis, *Cutis*, 2011, 88: 43-45.