

Dermatología Argentina

Publicación de la Sociedad Argentina de Dermatología

www.dermatolarg.org.ar



2005

Volumen XI
Número 3

Julio - Septiembre 2005



Dermatología Argentina

Publicación de la Sociedad Argentina de Dermatología

Directora

Liliana Olivares

Director Honorario

Alberto Woscoff

Secretaría de Redacción

Elina Dancziger

Comité de Redacción

Alejandra Abeldaño
María Amelia García
Manuel Giménez
Roberto Glorio
Lilian Moyano de Fossati
Graciela Rodríguez Costa

Comisión Directiva SAD

Presidente

Esteban F. Saraceno

Secretaría General

Graciela E. A. Pizzariello

Secretario Científico

Mario A. Marini

Tesorera

Nélida A. Raimondo

Secretario de Actas

Daniel O. Ballesteros

Organo de Fiscalización

Miembros titulares

Rita García Díaz

José María Cabrini

Héctor Crespi

Miembro suplente

Graciela del Carmen Vidal

Consejo Editorial

Argentina

Abulafia, Jorge
Biagini, Roberto
Casala, Augusto
Jaimovich, León
Pecoraro, Vicente
Stringa, Sergio
Viglioglia, Pablo

Alemania

Czarnetzki, Beate
Orfanos, Constantin
Plewig, Gerard

Austria

Wolff, Klaus

Australia

Cooper, Alan

Brasil

Rivitti, Evandro
Sampaio, Sebastiao

Canadá

Krafchik, Bernice

Chile

Honeyman, Juan

España

Camacho Martínez, Francisco
De Moragas, José María
Mascaró, José María

Estados Unidos

Bergfeld, Wilma
Eaglestein, William
Katz, Stephen
Kopf, Alfred
Price, Vera
Strauss, John
Zaias, Nardo

Francia

Belaich, Stéphane
Civatte, Jean

México

Domínguez Soto, Luciano
Ruiz Maldonado, Ramón

Italia

Caputo, Ruggero

Reino Unido

Marks, Ronald
Ryan, Terence

Uruguay

Vignale, Raúl

Dermatología Argentina

Sumario

Editorial

- El dilema de la defensa de nuestros intereses** 167
R. Glorio
-

Educación Médica Continua

- Dermatoscopia de lesiones pigmentadas palmoplantares** 169
A. M. Kowalczuk, R. L. Galimberti, M. Vasconcelos, F. Cabarcas, M. V. Rodríguez Kowalczuk
-

Trabajos originales

- Neurofibromatosis segmentaria** 181
S. Gusso, E. Dancziger, E. Zeitlin

- Complejo de la esclerosis tuberosa: forma clínica unilateral** 187
L. Fosatti, M. Elena, A. Devés

- Propuesta de un Panel de Control en Dermatología. Su aplicación para la acreditación de hospitales en la formación de especialistas** 192
R. P. Valdez

- Leiomiomatosis cutánea y uterina: síndrome de Reed** 199
M. G. Spelta, S. Gavazza, E. Zeitlin, R. Azcune

- Eritrodermias** 204
P. A. Viglioglia

Sección Trabajos de Investigación**Prevalencia de disfunción tiroidea primaria en pacientes con pénfigo vulgar** 215R. Glorio, D. Moncet, F. Pitoia, G. Rodríguez Costa, A. Díaz, M. Gruber, S. Carbia, M. Cahue,
H. Niepomnische, M. Allevato, H. Cabrera**Caso Clínico****Liquen córneo hipertrófico sobre nevo de Becker** 222

P. Luna, M. Etcheverry, G. Carabajal, L. Míguez, M. A. Mazzini

X Campaña Nacional de Prevención del Cáncer de Piel 226**Sección Inmunodermatología****Regulación de la respuesta inmune. Células T reguladoras-supresoras - Parte II** 230

M. G. Label, R. Kolliker-Frers, A. Woscoff, P. Troielli

Sección La Piel en las Letras**La ciudad de las bestias** 238

S. G. Carbia, R. Glorio

Sección Dermatografía**Gastroenterología y piel** 239

M. Arias, M. Gómez Carril, A. Abeldaño

Sección ¿Cuál es su Diagnóstico?**Caso 1. Pústulas de comienzo súbito** 241

A. González Cocorda, A. Manzone, M. Bacchiocchi, P. Martínez Chabbert, J. Brusco

Caso 2. Lesiones hemorrágicas, necróticas y ulcerosas en dedos de mano izquierda 245

P. Martínez Chabert, J. Brusco, M. Bacchiocchi, A. González Cocorda, M. Velocci

Sección Dermatólogos Jóvenes**Síndrome de hipersensibilidad a drogas** 211

B. Narbona, M. Moreno, M. Díaz

Perlas Dermatológicas

L. Moyano de Fossati, M. A. González, A. Campos Carlés, A. Woscoff

EDITORIAL

El dilema de la defensa de nuestros intereses

En la actualidad, la defensa de nuestra profesión plantea muchas dudas, con fundamento o sin él, pero dudas al fin. La realidad es que la situación de nuestra defensa gremial genera un dilema que, si bien de difícil resolución, es necesario encarar:

Un dilema es un argumento formado por dos premisas contrarias entre sí, de tal manera que su resolución lleva en sí misma la contradicción y, por lo tanto, nunca se puede resolver del todo. La dificultad que presenta el dilema es que optar significa excluir; sacrificar la otra posible elección, dado que ambas se presentan con fuerte justificación. La alternativa no permite incluir ambas posiciones.

Por otra parte, hay situaciones consideradas dilemáticas en un momento o lugar, que en otro tiempo y espacio no lo son. Me pregunto por qué todavía algunas sociedades médicas sólo cumplen una función científica sin involucrarse en la cuestión gremial; por qué es tan difícil unirnos para generar un frente común; por qué hay tanta reticencia al cambio; por qué en algunas instituciones sólo unos pocos cobran sueldo y pretenden que el resto trabaje ad honorem para ellos, por qué es tan común escuchar "no importa si se va, total hay cien interesados en ocupar ese lugar"; por qué decisiones importantes muchas veces son tomadas por un grupo pequeño y no dan conocimiento de ello al resto; por qué cuesta tanto asumir la responsabilidad que a cada uno le toca para intentar lograr cambios. Es importante tener presente que el espacio generado por el dilema permite la controversia, la discusión y, por ende, la reflexión.

La valoración de esta situación no significa que de ello se derive un estado de indeterminación, que puede ser transitorio cuando se buscan respuestas, pero que no debe instalarse paralizando la toma de decisiones.

En este terreno hay que adoptar conductas, pero con el convencimiento de que es posible revisarlas. El ejercicio de la reflexión ayuda a facilitar la discusión profunda. La escucha atenta e interesada, el hábito del diálogo y el despojarse de la posesión de la verdad absoluta colaboran en este intento.

Es deseable que las situaciones complejas nos muevan a buscar soluciones correctas, pero la respuesta se enriquece únicamente a través del intercambio de puntos de vista. La situación planteada exige ordenar los juicios de valor y jerarquizarlos, pero no sin antes preguntarse: ¿qué es lo apropiado para la mayoría de los dermatólogos?

Cuando hay un conflicto entre principios, esto es, cuando se presenta un dilema de difícil resolución, se resuelve en el análisis concreto, y es la realidad la que establece el orden de prioridad. La teoría principista es una interesante propuesta que se basa en que ningún principio tiene prioridad sobre el otro, estableciendo que, ante un dilema, sólo las circunstancias son las que obligan a jerarquizarlos.

Creo que la realidad que nos toca vivir nos obliga a comprometernos a cada uno desde su lugar, y en lo personal, como Director de Asuntos Gremiales y Legales, desde ya estoy dispuesto a intentar superar con prudencia e inteligencia el dilema planteado.

Roberto Glorio

EDUCACIÓN MÉDICA CONTINUA

Dermatoscopia de lesiones pigmentadas palmoplantares

Dermatoscopy of palm and sole pigmented lesions

Alicia María Kowalczuk*, Ricardo Luis Galimberti**, Marigle Vasconcelos***, Fredy Cabarcas***, María Victoria Rodríguez Kowalczuk****

*Subjefe del Servicio de Dermatología, **Jefe del Servicio de Dermatología, **Médico contratado, ****Médico rotante Servicio de Dermatología del Hospital Italiano de Buenos Aires. Instituto Universitario, Hospital Italiano de Buenos Aires. Escuela de Medicina. Ciudad Autónoma de Buenos Aires, Argentina.

Palabras clave: dermatoscopia; lesiones pigmentarias; melanoma.

Key words: dermatoscopy; pigmented lesions; melanoma.

Introducción

Se cree que los nevos melanocíticos son colecciones de células névicas presentes en la epidermis (nevos junturales), dermis (nevos intradérmicos), o en ambas áreas (nevos compuestos), en lesiones pigmentadas de la piel.

Los nevos melanocíticos adquiridos aparecen, según se estima, luego de las primeras 6 a 12 semanas de vida y su tamaño varía a medida que el cuerpo se desarrolla. Retroceden lentamente con los años.¹

Un porcentaje de melanomas proviene de nevos melanocíticos preexistentes. Por este motivo es importante distinguir aquellos que tienen alto riesgo de modificarse, como los nevos junturales, compuestos y displásicos, dato relevante en la prevención del melanoma.¹

El número, la naturaleza y la distribución de esas lesiones benignas preexistentes han sido estudiados en profundidad en la raza blanca.² Los melanomas tienen marcada tendencia a aparecer en áreas corporales con gran cantidad de nevos melanocíticos, y el aumento de su número incrementa el riesgo de melanoma. El precursor del melanoma acrolentiginoso, a diferencia de lo que ocurre en el melanoma en otras localizaciones, no ha sido reconocido, pero se acepta que la mayor parte de ellos aparece de novo. La frecuencia de aparición del

melanoma acrolentiginoso es mayor en pacientes de raza negra, asiáticos y latinoamericanos.²

Es de suma importancia saber distinguir los nevos que con mayor frecuencia pueden sufrir transformación hacia melanoma maligno, debido a que su incidencia ha crecido en los últimos años así como la mortalidad en pacientes de más temprana edad. Por este motivo se destaca la necesidad de un diagnóstico precoz del melanoma.

La dermatoscopia o microscopia de epiluminiscencia es un procedimiento no invasivo que permite la visualización in vivo de estructuras pigmentadas en la epidermis, unión dermoepidérmica y dermis;^{3,5} es un método útil para la evaluación de lesiones pigmentadas ya que el conocimiento de sus estructuras es de gran importancia para el diagnóstico precoz de melanoma y su diferenciación de otras lesiones.⁶

El objetivo de este trabajo es mostrar los patrones dermatoscópicos de lesiones localizadas a nivel palmoplantar que permitan reconocer los criterios de benignidad y malignidad, útiles para el diagnóstico precoz del melanoma y su diferenciación de otras lesiones pigmentadas.

Sistema Dermagraphix (Ver: 6.1.1)

Se obtuvieron 1472 dermatoscopias palmoplantares desde ju-

nio de 1999 hasta septiembre de 2004, de 6320 pacientes estudiados.

Las imágenes fueron captadas por una videolupa Scalar VL-7 EX, modelo compacto con lente polarizada de 30 aumentos, con epiluminación, modelo japonés provisto por Cansfield Scientific Inc., transmitidas por una fibra óptica y convertidas en imagen digital en una PC Pentium 3 con Windows Profesional para procesar dichas imágenes por el sistema Dermagraphix Ver: 6.1.1, programa de Cansfield Scientific Inc. (EE.UU.).

El sistema Dermagraphix no solo permite retener la localización y las características dermatoscópicas de las lesiones melanocíticas a través de su sistema de registro, sino que con las imágenes guardadas se efectúan estudios comparativos en sucesivas dermatoscopias de la misma lesión. Esto hace posible detectar cambios estructurales en fases precoces difícilmente captadas por la clínica o la dermatoscopia convencional.

Según lo expuesto por V. De Giorgi en el Congreso de la Academia Europea de Dermatología y Venereología, en noviembre de 2004, en la ciudad de Florencia (Italia), la dermatoscopia es el primer método auxiliar de la clínica para llegar al diagnóstico de nevos de alto riesgo. El número de melanomas identificado por la clínica (sensibilidad) es mucho menor (70%) que aquellos detectados por la dermatoscopia (90%). Hoy en día se considera a la dermatoscopia como una herramienta de fundamental importancia en el diagnóstico temprano y no invasivo de melanoma.

La región palmoplantar presenta características anatómicas particulares, las cuales producen imágenes dermatoscópicas especiales. A nivel de la superficie cutánea, en la piel palmoplantar, encontramos que la red pigmentaria se halla formada por surcos y crestas de disposición en paralelo (Gráfico A). Esta distribución particular se debe a los procesos interpapilares ubicados en las huellas palmoplantares. El surco entre los dermatoglifos coincide en la histología con la cresta profunda limitante, y la cresta de los dermatoglifos con la desembocadura de las glándulas sudoríparas, que histológicamente corresponde a la ubicación de las crestas intermedias situadas entre las crestas limitantes.²

Patrones dermatoscópicos

A los fines prácticos los hemos separado en patrones benignos y malignos.

Patrones dermatoscópicos para lesiones melanocíticas benignas de la región palmoplantar:^{2,3}

1. Patrón paralelo del surco
2. Patrón en celosía
3. Patrón fibrilar/filamentoso
4. Patrón globular
5. Patrón homogéneo
6. Patrón reticulado acral

7. Patrón "no típico"

1. Patrón paralelo del surco: se observa la pigmentación siguiendo los surcos de los dermatoglifos de forma predominante (Gráfico 1) (Foto 1). Histológicamente se observa una pigmentación melanocítica en el "sulcus profundo" de la estructura del dermatoglifo palmoplantar. Existen variaciones sutiles del patrón paralelo del surco; por ejemplo, la presencia de una pigmentación a lo largo del surco en doble línea, una pigmentación punteada lineal a lo largo del surco o la presencia de una pigmentación fina reticulada por debajo del patrón paralelo del surco.^{2,3}

2. Patrón en celosía: pigmentación siguiendo el surco y bandas lineales de pigmento que cruzan desde un surco al siguiente en forma transversal. En algunos casos la pigmentación del surco es más tenue (Gráfico 2) (Foto 2).²

3. Patrón fibrilar/filamentoso: está constituido por numerosas líneas muy finas o filamentosas que atraviesan de forma oblicua o perpendicular a los dermatoglifos (crestas y surcos). En la histología de este patrón podemos observar una proliferación de melanocitos, dispuestos en forma solitaria en la epidermis profunda (Gráfico 3) (Foto 3). Este patrón fue subclasificado en dos subtipos: el subtipo A, correspondiente a una pigmentación filamentosas delicada, y el subtipo B, con una pigmentación fibrilar desorganizada. En la actualidad se considera que los 2 subtipos son idénticos y los denominamos patrón fibrilar/ filamentosos.^{2,7}

4. Patrón globular: se define como glóbulos marrones agrupados independientes de los dermatoglifos (sin presencia de patrón paralelo) (Gráfico 4), (Foto 4). Histológicamente corresponde a agregados de melanocitos en nidos o teca.^{2,4}

5. Patrón homogéneo: se presenta como una pigmentación marrón clara (sin estructuras asociadas) que se difunde homogéneamente sobre la superficie cutánea; no se encuentra relación con estructuras histológicas (Gráfico 5) (Foto 5).²

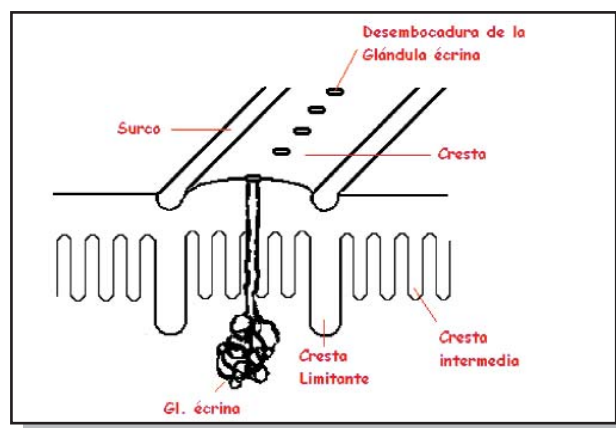


Gráfico A.

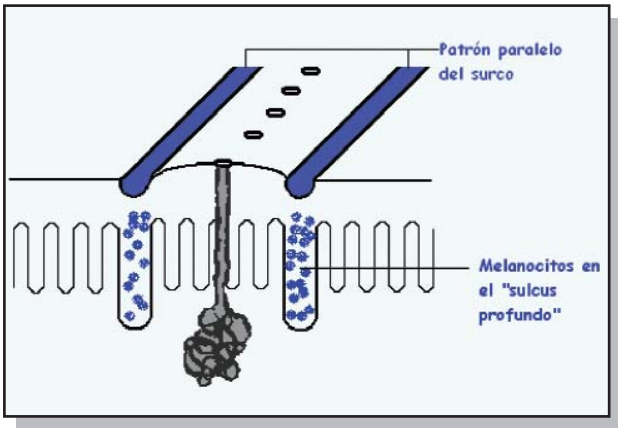


Gráfico 1.



Foto 1.

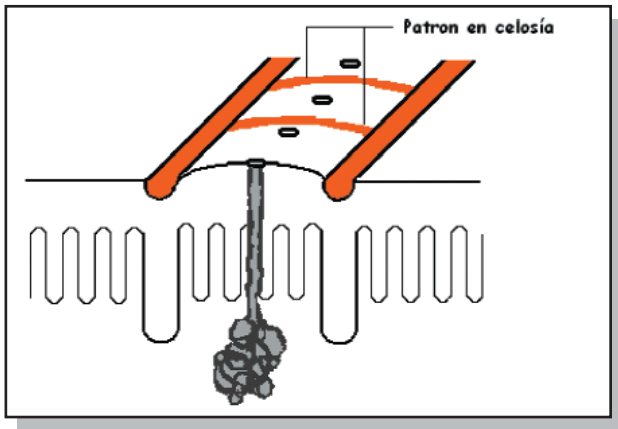


Gráfico 2.

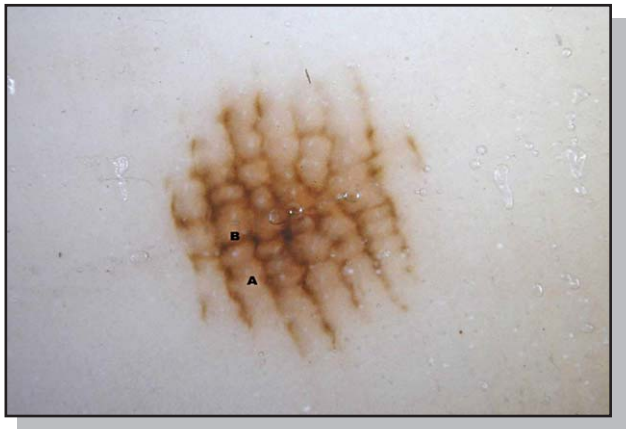


Foto 2.

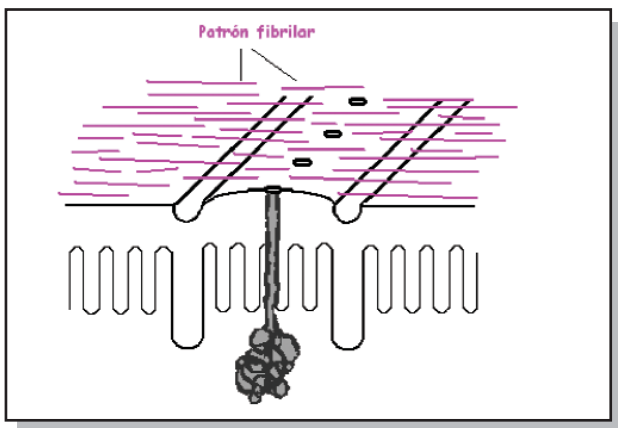


Gráfico 3.

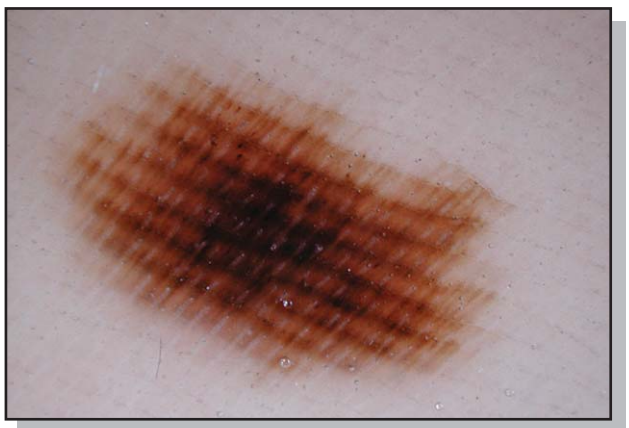

Foto 3.

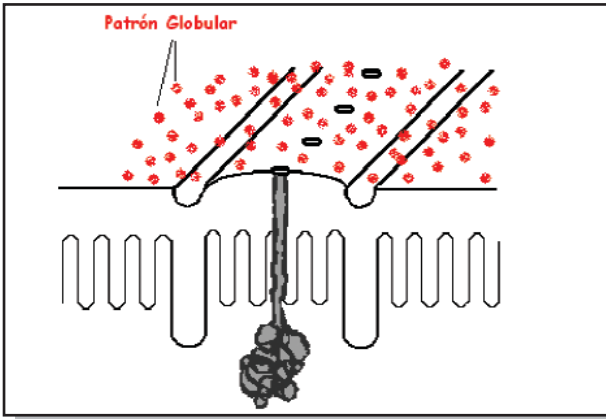


Gráfico 4.

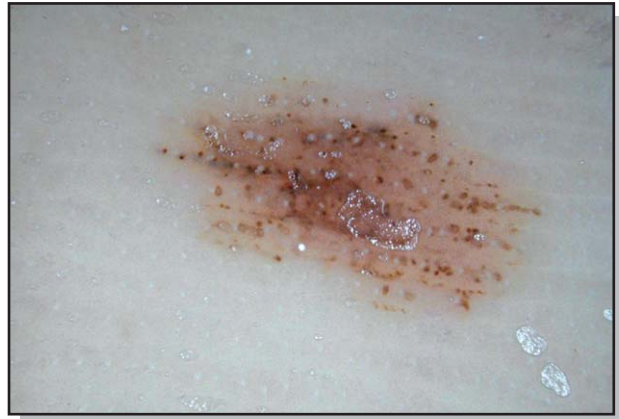

Foto 4.

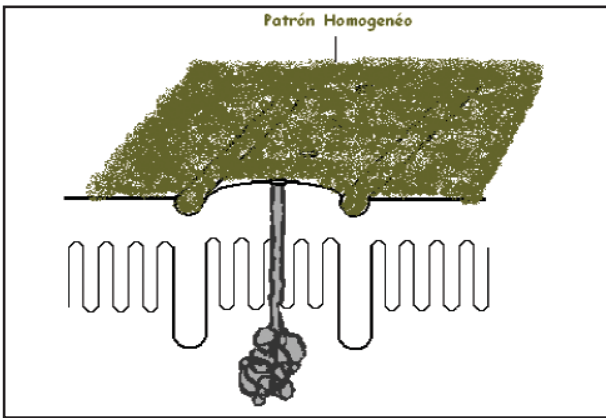


Gráfico 5.

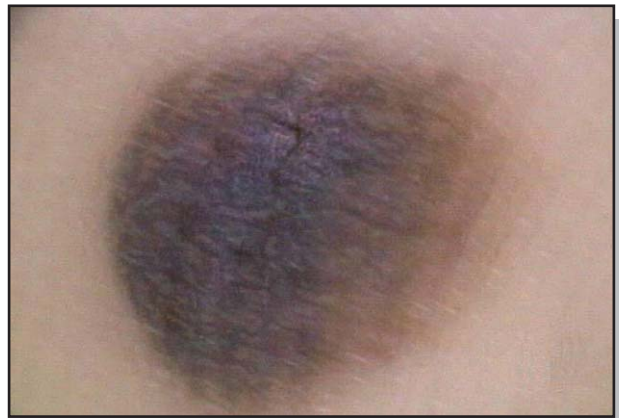

Foto 5.

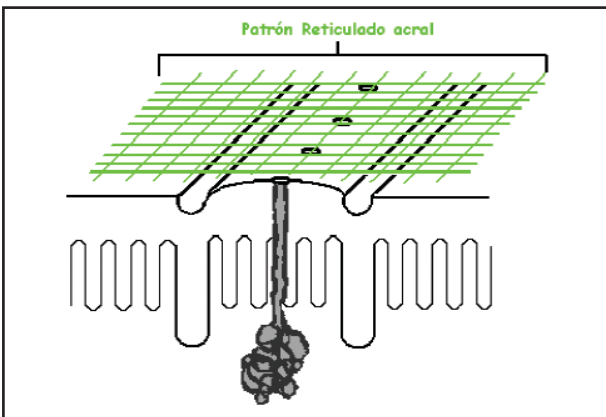


Gráfico 6.

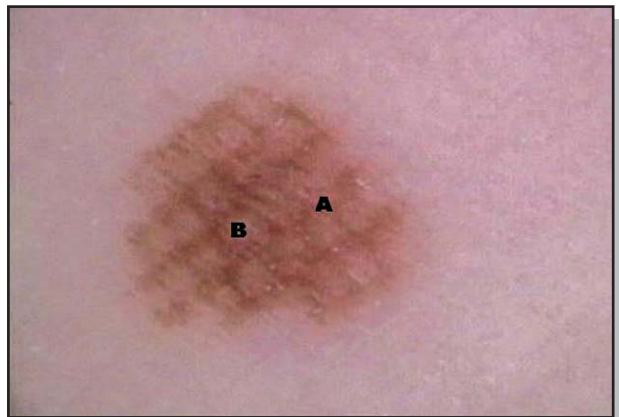


Foto 6.

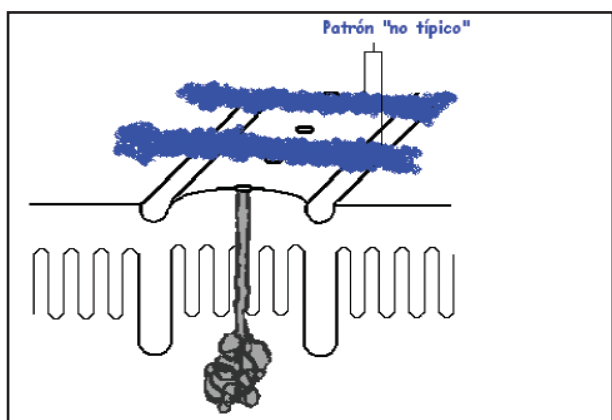


Gráfico 7.

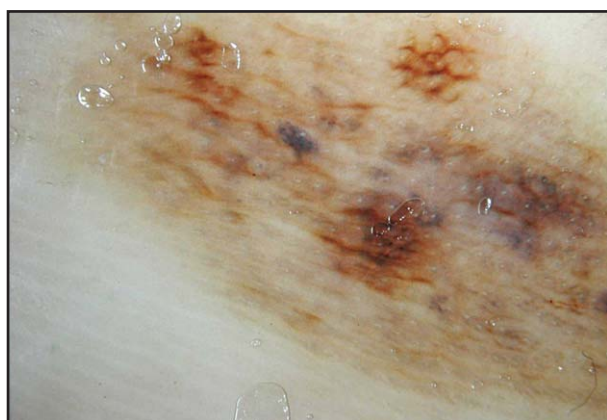

Foto 7.

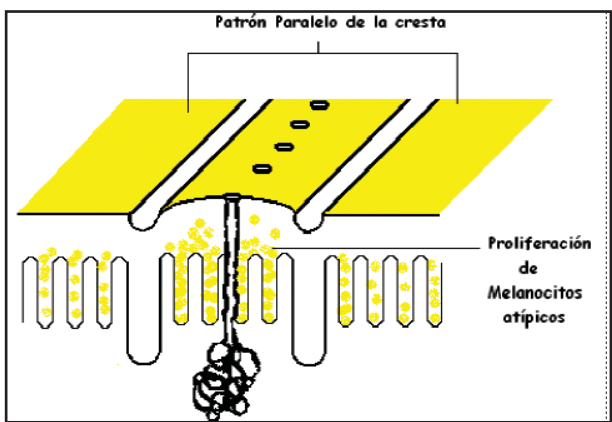


Gráfico 8.

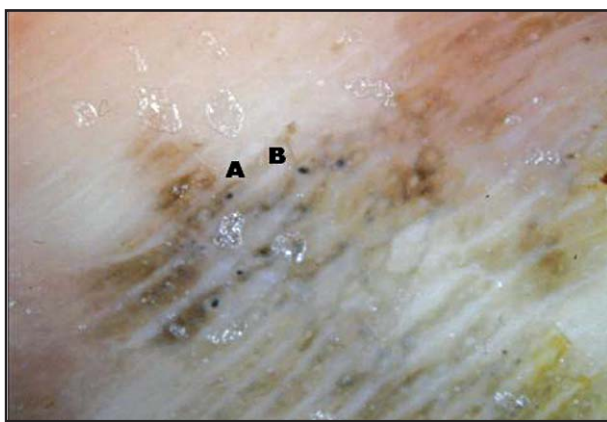


Foto 8.

- 6. Patrón reticulado acral:** consiste en un retículo pigmentado marrón claro u oscuro bien definido, distinto del patrón "en celosía" porque las líneas que presenta y su distribución es independiente de los dermatoglifos (Gráfico 6) (Foto 6).²
- 7. Patrón "no típico":** es el de lesiones que no pueden agruparse en los anteriores grupos (Gráfico 7) (Foto 7).

Patrones dermatoscópicos para lesiones melanocíticas malignas de la región palmoplantar:

8. Patrón paralelo de la cresta
9. Patrón aserrado
10. Patrón fibrilar

8. Patrón paralelo de la cresta: se caracteriza por poseer una pigmentación difusa de diversos colores, como marrón

claro, grisácea, parda, etc., en bandas paralelas que ocupan las crestas de los dermatoglifos. En la histología se puede apreciar la existencia de melanocitos atípicos en la cresta profunda intermedia, es decir, en los procesos interpapilares que corresponden en la superficie a la cresta de los dermatoglifos, surcados por los conductos de las glándulas eccrinas. Por esta razón se puede atribuir la causa del patrón paralelo de la cresta en la dermatoscopia a la proliferación de los melanocitos atípicos en los procesos interpapilares, donde existe un depósito mayor de gránulos de melanina (Gráfico 8) (Foto 8).^{2,3,7}

9. Patrón aserrado: en el libro Principios de Dermatoscopia, de J. Malvey, S. Puig y colaboradores, este patrón está descrito como proyecciones similares a las "proyecciones radiales", que se extienden desde el borde de los dermatoglifos hacia el surco. En nuestra experiencia personal hemos visto que el patrón aserrado se confunde fácilmente con el patrón fibrilar.²

10. Patrón fibrilar: también presente en lesiones benignas, se diferencia por la variación de colores y su distribución.²

Acompañan a estos patrones malignos:

11. Pigmentación difusa multicomponente
12. Puntos/globos periféricos
13. Terminación abrupta del borde
14. Velo azul-blانquecino
15. Retículo pigmentado atípico

11. Pigmentación difusa multicomponente: manchas pigmentarias de múltiples tonalidades, irregulares y difusas, desde pardo a negro, sin estructuras en su interior. Corresponderían a imágenes de distintos patrones que se suman en áreas definidas. La histopatología en dichas áreas revela una proliferación difusa de melanocitos atípicos, con predominio en la epidermis.^{2,4,8,9}

12. Puntos/globos periféricos: se visualizan de distintas tonalidades marrón o negra y diferentes tamaños, de distribución irregular en la periferia de lesiones melanocíticas. Histológicamente los puntos y glóbulos corresponden a agregados de gránulos de melanina y/o melanocitos en la epidermis.^{2,4,7,9}

13. Terminación abrupta del borde: a nivel dermatoscópico es una demarcación abrupta, un corte con intensa pigmentación en toda la lesión o en un sector.^{2,3}

14. Velo azul-blانquecino: se describió como una pigmentación confluyente azul-grisácea o azul-blانquecina, con ausencia de estructuras en su interior, que no debe ocupar la lesión por completo y por lo general está recubierta con un velo blanquecino que le otorga un aspecto de vidrio esmerilado. Histopatológicamente, podemos evidenciar en esta región nidos grandes confluentes de células tumorales intensamente pigmentadas en la dermis superficial, que aparecen veladas por la superposición de una ortoqueratosis compacta con mayor o menor acantosis e hipergranulosis.^{2,3}

15. Retículo pigmentado atípico: es aquel que posee una red de líneas de color marrón o negro, sobre un fondo marrón más claro; es heterogéneo e irregular, con orificios de distinto tamaño. Se traduce histológicamente por la presencia de melanocitos o queratinocitos cargados de melanina en la unión dermoepidérmica de los procesos interpapilares; los orificios de las mallas son las papilas dérmicas.²

Comentarios

Existen trabajos internacionales y experiencia en distintos lugares del mundo que coinciden en la utilidad de la dermatoscopia o microscopia de epiluminiscencia para diferenciar, en las lesiones melanocíticas, su carácter de benignidad y malignidad. Nuestra experiencia con esta técnica coincide con la de otros autores.

En nuestra opinión, su especificidad y sensibilidad es directamente proporcional a la experiencia del realizador para reconocer las estructuras anteriormente citadas.^{2,4,10}

El patrón paralelo de la cresta es un índice significativo de malignidad según Saida y col., que se halla en el 98% de los sectores maculares de los melanomas palmoplantares y en el 94% de los melanomas in situ de las mismas regiones. En nuestra experiencia, cabe destacar que el patrón en paralelo de la cresta no se evidenció en ninguna lesión melanocítica benigna de la región palmoplantar. Es de relevancia tener en cuenta el patrón paralelo para sospechar el melanoma acral inicial y diferenciarlo de los nevos melanocíticos que se localizan en dicha región.^{2,3}

Al igual que lo publicado por Saida, observamos que la pigmentación difusa se halla con frecuencia en las zonas maculares de melanomas acrales de estadio más avanzado. Según este autor, este patrón fue identificado en el 93% de las zonas maculares de los melanomas acrales y en el 35% de los melanomas acrales in situ.²

Los puntos/globos periféricos de variadas formas, tamaños y colores, se hallan presentes no solamente en melanomas acrales, sino también en melanomas de otras localizaciones. Podemos afirmar que se encuentran en dos tercios de los melanomas malignos y en la mitad de los melanomas in situ de la piel palmoplantar. Por el contrario, en las lesiones benignas se observa la presencia de puntos y glóbulos distribuidos ordenadamente y de características regulares en el centro de nevos melanocíticos, lo que indica benignidad a diferencia de lo anteriormente citado.

La terminación abrupta del borde es llamativa en los melanomas de cualquier localización.^{2,3}

Queremos destacar que la mayoría de las lesiones melanocíticas névicas en la piel de la zona acral presentan un borde poco definido, atenuado en toda la periferia de igual manera.

El retículo pigmentado atípico mostró fuerte asociación con el diagnóstico de melanoma.

Conclusión

La microscopia de epiluminiscencia es un verdadero avance para diferenciar lesiones melanocíticas benignas del melanoma.⁷ El entrenamiento del dermatólogo es fundamental para reconocer en forma precoz a los melanomas de inicio.^{4,10}

Esta técnica no invasiva permite estudiar in situ múltiples lesiones melanocíticas y detectar y marcar aquellas que presentan displasia moderada o severa, cuya remoción es fundamental para evitar la morbimortalidad que genera el melanoma.

El Dermagraphix permite montar las imágenes y superponerlas con el fin de detectar los cambios precoces. Este método es ideal y específico de los dermatólogos, ya que permite efectuar una correlación clínica, dermatoscópica e histológica fundamental en el diagnóstico precoz del melanoma.

La microscopia de epiluminiscencia ocupa un lugar importante en las técnicas diagnósticas de todo dermatólogo.

.....
Alicia M. Kowalczuk: Rosario 465 3er. piso 15 - (1424) Ciudad Autónoma de Buenos Aires - Rep. Argentina.
E-mail: alicia.kowalczuk@hospitalitaliano.com.ar
.....



Referencias

1. Grichnik JM, Rhodes AR, Sober AJ. Hiperplasias y neoplasias benignas de los melanocitos. Freedberg, Eisen, Wolff y col. Fitzpatrick Dermatología en Medicina General. Editorial Médica Panamericana. Argentina. 2005; II: 989-1016.
2. Saida T, Oguchi S, Miyazaki A. Criterios dermatoscópicos de las lesiones acrales. Malveyh J, Puig S y col. Principios de Dermatoscopia. Edición privada. Laboratorios Dermatológicos AVENE. p. 243.
3. Ceballos P, Carreras, C Puig, S y col. Criterios dermatoscópicos para el diagnóstico del melanoma. Med Cutan Iber Lat Am 2004;32:3-15.
4. Carli P, De Georgy V, Soyer HP, et al. Dermatoscopy in the diagnosis of pigment skin lesions: a new semiology for the dermatologist. JEAD 2000;14:353-369.
5. Carli P, De Georgy V, Giannotti B. Dermoscopy as a second step in the diagnosis of doubtful pigmented skin lesions: How great is the risk of missing melanoma? JEAD 2001;15:24-26.
6. De Georgy V. To what extent can dermatoscopy improve early diagnosis. JEADV 2004.18. Supplement 2. Workshops 71.
7. Oguchi S, Saida T, Koganehira Y, et al. Characteristic Epiluminiscent Microscopic features of early melanoma on glabrous skin. Arch Dermatol 1998;134:563-568.
8. Soyer HP, Argenziano G, Clementi S, et al. Dermoscopy of pigmented skin lesions. Eur J Dermatol 2001;11:270-277.
9. Stolz W, Braun, Falco O, Bilek P, et al. Color Atlas of Dermatoscopy. Editorial Blackwell Science Ltd 1994.
10. Binder N, Schwarz N, Winkler A, et al. Epiluminescence microscopy: A useful tool for the diagnosis of pigmented lesions for formally trained dermatologists. Arch Dermatol 1995;131:286-291.



Una mujer de 65 años tuvo un eritema nudoso que remitió con prednisona. Posteriormente aparecieron lesiones granulomatosas en miembros y abdomen, sin enfermedad subyacente. Pocos meses después desarrolló leucemia monocítica aguda. Sugieren los autores que el eritema nudoso recurrente y las lesiones granulomatosas pueden ser signos prodrómicos de leucemia.

Anan T
J Dermatol 2004;31:741-747

Lilian Moyano de Fossati



Un paciente con enfermedad de Grover fue tratado en forma tópica con unguento de calcipotriol y con acitetrín en dosis bajas por vía sistémica. Disminuyó el prurito en la primera semana de tratamiento y se produjo remisión completa en 3 semanas, sin recurrencias.

Miljkovic J
Wien Klin Wochenschr 2004;116(Suppl 2):81-83

LMF



Un paciente con enfermedad de Bowen periungueal (virus HPV 73) fue tratado exitosamente con imiquimod tópico.

Wesenseel I
Hautarzt 2005 Mar 31 Epub ahead of print

LMF

Estimado lector:

Si desea publicar un trabajo, las referencias bibliográficas provenientes de libros deberán incluir los datos en el siguiente orden:

- Nombre del autor/es del capítulo
- Título del capítulo
- Nombre del autor/es del libro
- Título del libro
- Editorial, lugar y año
- Páginas

Reglamento de Publicación (Dermatol Argent 2005;11(1):67-70)

Dermatoscopia de lesiones pigmentadas palmoplantares

Alicia María Kowalczuk, Ricardo Luis Galimberti, Marigle Vasconcelos, Fredy Cabarcas, María Victoria Rodríguez Kowalczuk

Cuestionario de autoevaluación

Apellido y nombre: _____

Matrícula profesional: _____ N° de inscripción al PRONADERM: _____

Horas crédito: 3 Categoría: * _____

Requisito: 70% de respuestas correctas

Remitir a: Av. Callao 852 2° piso (1023) - Buenos Aires

*Categoría libre: los créditos pueden ser asignados a la categoría que el inscripto determine según su conveniencia (de I a III, según el Reglamento PRONADERM). Marcar claramente la categoría elegida.

1. La pigmentación del patrón paralelo de la cresta solo pertenece a:

- a) Nevo displásico.
- b) Nevo celular compuesto.
- c) Melanoma.
- d) Lentigo simple.

2. La proliferación prominente del melanocito en los procesos interpapilares se vincula a:

- a) Patrón reticulado.
- b) Patrón fibrilar.
- c) Patrón paralelo de la cresta.
- d) Patrón globular.

3. La terminación abrupta del borde en una lesión pigmentada es característica de:

- a) Melanoma.
- b) Nevo celular intradérmico.
- c) Lentigo.
- d) Todas son correctas.

4. El patrón en celosía es patognomónico de:

- a) Melanoma.
- b) Lesiones de mucosas.
- c) Lesiones de mucosas y región acral.
- d) Lesiones acrales.

5. Señale la afirmación falsa:

- a) La pigmentación en la cresta es vinculable a melanoma.
- b) El patrón paralelo es exclusivo de la región palmoplantar.
- c) El patrón paralelo es característico de palmas, plantas y cara.
- d) La presencia de velo azul-gris es sospecha de melanoma.

6. El patrón globular es:

- a) Característico de lesión benigna.
- b) Característico de lesión atípica.
- c) Se halla presente en melanomas de inicio.
- d) b y c son correctas.

7. El diagnóstico de melanoma por dermatoscopia experimentada es:

- a) Superior a 90%.
- b) Inferior a 80%.
- c) Poco útil.
- d) Ninguna es correcta.

8. La desembocadura de la glándula ecrina se produce en:

- a) En la cresta.
- b) En el surco.

- c) En ambos.
d) Ninguna es correcta.

9. El patrón no típico en su mayoría corresponde a:

- a) Nevos celulares intradérmicos.
b) Es característico de melanoma.
c) Solo se halla en el nevo displásico.
d) Está presente en el nevo de Spitz.

10. El patrón multicomponente es característico de

- a) Nevo de Reed.
b) Nevo displásico.
c) Lentigo.
d) Melanoma.

*

Un tercio de pacientes con sarcoidosis tienen compromiso cutáneo, desde eritema nudoso transitorio a lupus pernio crónico facial. El uso de corticoides por largo tiempo puede ser dañino. Las alternativas son: talidomida 100 mg, que suprime la liberación de TNF; infliximab, anticuerpo monoclonal quimérico contra el TNF; tetraciclinas, que tienen propiedades inmunológicas y además actúan contra el *P. acnes*, de cuyo papel en sarcoidosis hay evidencia creciente.

Baughman RP
Am J Clin Dermatol 2004;5:385-394

LMF

*

El micofenolato mofetil –agente inmunosupresor con efectividad superior a azatioprina– usado en trasplantes también ha sido utilizado en varias enfermedades autoinmunes. En el LES, la mayor experiencia corresponde al tratamiento de nefritis lúpica. A partir del éxito de esta terapéutica, se lo está empleando en el LES cutáneo resistente al tratamiento.

Lupus 2005;14(Suppl 1):S9-S11

LMF

*

Se estudió la eficacia de metotrexato tópico al 0,25% en gel hidrofílico para tratar la psoriasis palmoplantar. Fue bien tolerado, pero no muy efectivo. Mayor concentración y una base con mayor penetración podrían ser útiles y así evitar las reacciones adversas del metotrexato por vía general.

Kumar B
J Dermatol 2004;31:798-801

LMF

Respuestas correctas Vol. XI, Nro. 2, año 2005

1-d; 2-e; 3-d; 4-b; 5-c; 6-e; 7-e; 8-b; 9-a; 10-a.

Neurofibromatosis segmentaria

Segmental neurofibromatosis

Sandra Gusso*, Elina Dancziger**, Eduardo Zeitlin***

*Médica, 3er año del Curso para Médicos Especialistas en Dermatología, SAD. **Jefa de la Unidad Dermatología. ***Jefe del Servicio de Patología. Hospital General de Agudos "Dr. Carlos G. Durand". Ciudad Autónoma de Buenos Aires, Argentina.

Fecha de recepción: 17/2/05

Fecha de aprobación: 31/3/05

Resumen

La neurofibromatosis segmentaria (NFS) tipo V de Riccardi presenta lesiones cutáneas similares a la NF clásica, circunscritas a uno o más segmentos corporales, sin antecedentes familiares ni afectación sistémica. Su aparición se atribuye a una mutación somática poscigótica. Presentamos dos casos clínicos de NFS con manifestaciones clínicas típicas. El primero tenía un neurofibroma en glúteo izquierdo, manchas café con leche (MCL) y efélides en glúteo, muslo y tercio superior de pierna izquierda.

El segundo sólo presentaba neurofibromas en región paraesternal, antebrazo y raíz de muslo izquierdos.

Se analizan las características y diagnósticos diferenciales de esta entidad (Dermatol Argent 2005;11(3):181-185).

Palabra clave: neurofibromatosis segmentaria.

Abstract

Cutaneous lesions of segmental neurofibromatosis (Riccardi's type V) are similar to those of classical neurofibromatosis, but limited to one region of the body, without systemic involvement or previous family history.

Its occurrence is thought to arise from a postzygotic somatic mutation.

Two cases with segmental neurofibromatosis are presented.

One patient had a neurofibroma on his left buttock and "café-au-lait" spots and freckles confined to the left gluteal region, thigh and upper leg. The second patient presented only neurofibromas on her left parasternal region, forearm and upper left thigh.

Characteristics and differential diagnosis of this entity are commented (Dermatol Argent 2005;11(3):181-185).

Key word: segmental neurofibromatosis.

Introducción

La neurofibromatosis es un trastorno autosómico dominante que afecta a 1 de cada 3000 personas,¹ con expresividad variable y alta penetrancia. Se caracteriza por la aparición de manchas café con leche (MCL), pecas axilares e inguinales, neurofibromas cutáneos y diferentes manifestaciones sistémicas.^{2,3}

La neurofibromatosis segmentaria (NFS) presenta lesiones cutáneas similares, pero circunscritas a uno o más segmentos

corporales, habitualmente sin antecedentes familiares ni afectación sistémica.

Los criterios de definición de esta entidad han sido sobrepasados debido a la gran variabilidad clínica de su presentación, como lo demuestra la clasificación propuesta por Roth y col.⁴ Se desconoce la etiopatogenia y se postula como posible mecanismo de aparición una mutación somática poscigótica.²

Casos clínicos

Caso 1. Paciente de sexo masculino, de 32 años, sin antecedentes familiares ni personales de importancia. Consultó por presentar en glúteo izquierdo una tumoración de color pardo de 1 cm de diámetro, consistencia blanda, ligeramente dolorosa a la palpación, de 2 años de evolución. Se observaban, además, múltiples efélides y MCL localizadas en glúteo, cara posterior y lateral de muslo, región lumbar y tercio superior de pierna izquierda, presentes desde hace 20 años (Fotos 1 y 2). El estudio oftalmológico con lámpara de hendidura para la búsqueda de nódulos de Lisch fue negativo. El examen neurológico no evidenció alteraciones.

Histopatología. Se realizaron dos tomas biopsia: 1°) Lesión macular: aumento del pigmento melánico en los melanocitos y queratinocitos basales, dermis con histoarquitectura conservada. Hallazgos vinculables a "mancha café con leche" (Foto 3). 2°) Lesión tumoral: epidermis con aumento del pigmen-

to melánico; dermis con presencia de fibras colágenas onduladas, delgadas, que se disponen en bandas laxas en distintas direcciones y, con ellas, abundantes células fusiformes de núcleos ovalados. Hallazgos vinculables a neurofibroma.

Inmunohistoquímica. Proteína S-100 positiva (Foto 4).

Se realizó extirpación completa.

Caso 2. Paciente de sexo femenino, de 51 años, sin antecedentes personales ni familiares de importancia. Consultó por presentar desde la infancia tumoraciones blandas, color piel normal, de 5 a 10 mm de diámetro, localizadas en raíz de muslo izquierdo; una lesión de iguales características en región paraesternal izquierda, y otra en cara laterointerna de antebrazo izquierdo; las lesiones eran asintomáticas y no cruzaban la línea media (Fotos 5 y 6).

Los exámenes oftalmológico y neurológico fueron normales.

Histopatología. Epidermis normal, dermis con importante

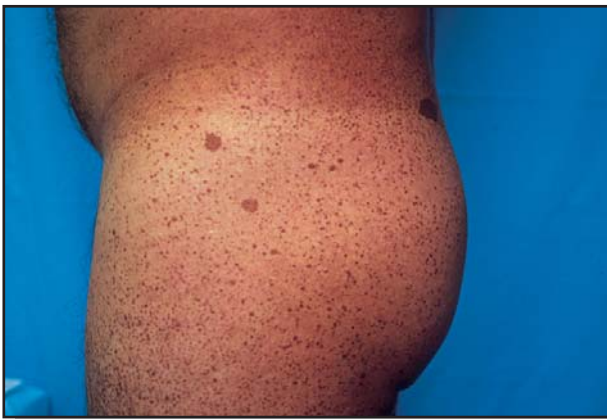

Foto 1. Efélides, MCL y neurofibroma (flecha) de distribución segmentaria.

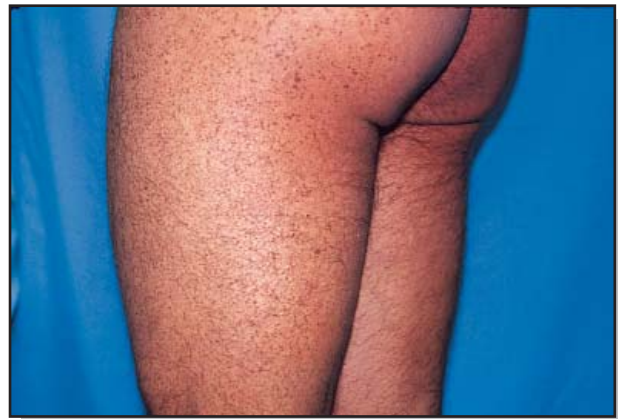

Foto 2. Efélides y MCL en cadera, glúteo y muslo.

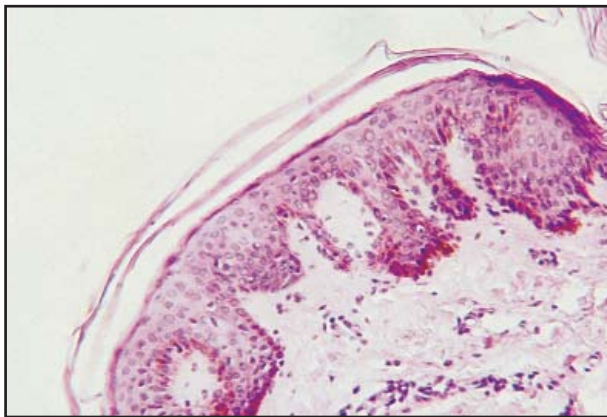

Foto 3. MCL: aumento del pigmento melánico en la capa basal.

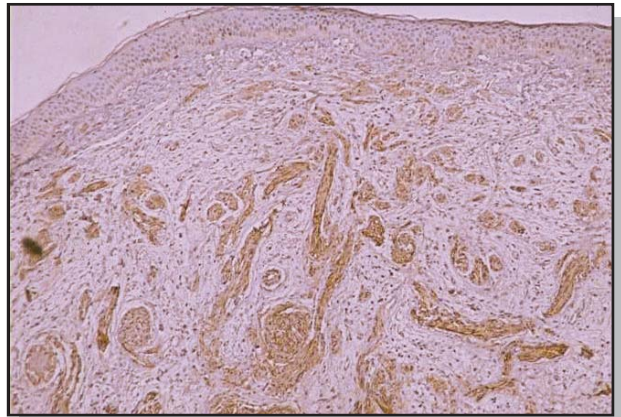


Foto 4. Neurofibroma, proteína S-100+.

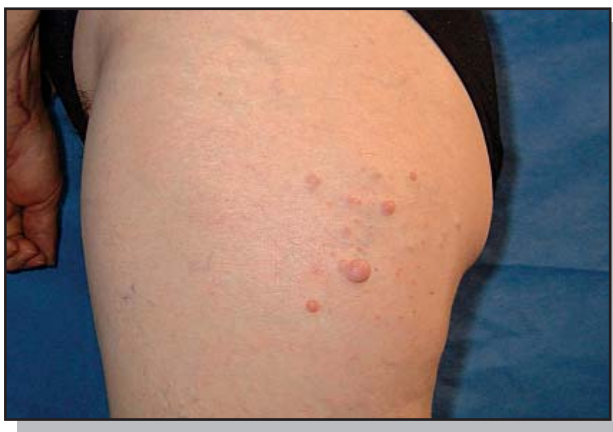

Foto 5. Neurofibromas en cara interna de antebrazo y cara lateroexterna de muslo.

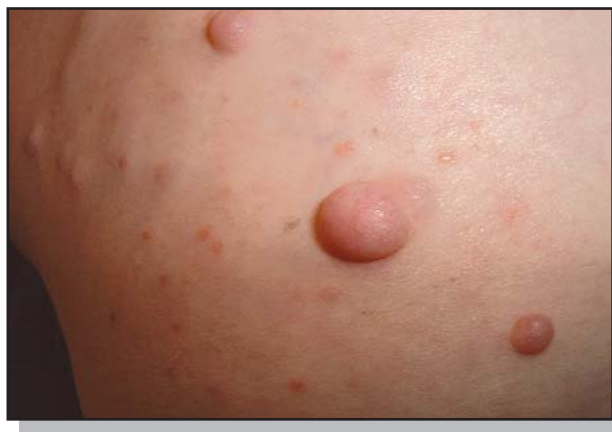

Foto 6. Neurofibromas.

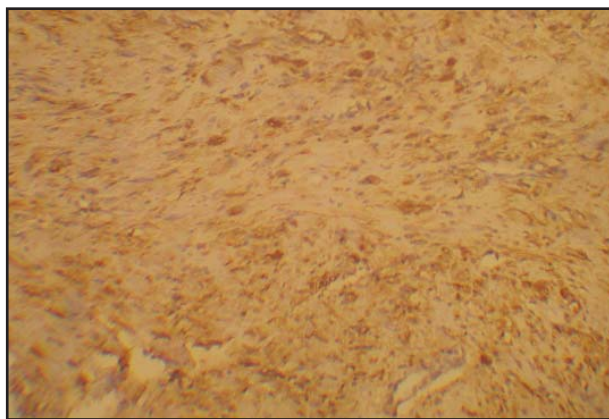


Foto 7. Neurofibroma, proteína S-100+.

proliferación fusocelular dispuesta entre las fibras colágenas. Hallazgos vinculables a neurofibroma (Foto 7).

Comentario

La NF clásica fue definida por primera vez en el año 1882 por Von Recklinghausen. En el año 1931, Gammel y col. realizaron las primeras comunicaciones acerca de un tipo de NF localizada y limitada. Cuatro décadas después, Miller y Sparkes publicaron dos casos de NF limitada a un sector, y por primera vez introdujeron el concepto de segmentaria. Más tarde, en el año 1982, Riccardi clasificó a la NF en 7 subtipos, correspondiéndole a la segmentaria el número V. Roth y col. realizaron una subclasificación de las NFS en 4 subtipos (Cuadro 1).^{2,4}

La NFS es una forma rara de NF, diez veces más infrecuente que otras formas de NF, aunque algunos autores opinan que podría existir cierto grado de subdiagnóstico debido a la na-

turalidad asintomática de la enfermedad.⁵ Estudios epidemiológicos revelan que es dos veces más frecuente en las mujeres que en los hombres, y que la raza blanca está más comúnmente afectada que otros grupos raciales.^{6,7} Se caracteriza clínicamente por presentar máculas café con leche y/o neurofibromas limitados a uno o más segmentos del cuerpo, que no cruzan la línea media. Los segmentos torácico y cervical parecen ser los más afectados, con compromiso más frecuente del lado derecho del cuerpo.

Nuestros dos casos tenían localización izquierda.

La afectación bilateral de la NFS representa aproximadamente el 6% de los casos, correspondiendo al tipo IV de la clasificación de Roth.⁷

Las lesiones siguen el patrón de las líneas de Blaschko, presentes cuando hay mosaicismo para un defecto genético que involucra la piel.⁸ También pueden encontrarse pecas axilares (signo de Crowe) o inguinales, o ambas, y con menor frecuencia en

Cuadro 1. Clasificación de las neurofibromatosis segmentarias (Roth y col, 1987).

- Tipo I.** Segmentaria real, máculas café con leche y/o neurofibromas, sin afectación sistémica ni carácter familiar
- Tipo II.** Segmentaria con afectación sistémica profunda localizada sin carácter familiar
- Tipo III.** Hereditaria segmentaria. Sin afectación profunda
- Tipo IV.** Bilateral y segmentaria

Cuadro 2. Entidades asociadas con manchas café con leche.

Síndrome	Características
Ataxia telangiectasia	AR, ataxia cerebelosa, telangiectasias oculocutáneas, infecciones sinopulmonares recurrentes, desarrollo de procesos malignos.
Síndrome de Bloom	AR, hipersensibilidad a la luz solar, telangiectasias faciales, talla baja e inmunodeficiencias, 50% con MCL
Anemia de Fanconi	Hiperpigmentación generalizada y máculas dispersas, anemia hipoplásica progresiva con pancitopenia.
Síndrome de McCune-Albright	Displasia fibrosa poliostótica, disfunción endocrina, pubertad temprana.
Esclerosis tuberosa	AD, máculas hipopigmentadas lanceoladas, angiofibromas, retraso mental, convulsiones.
Síndrome de Watson	Efélides axilares y perineales, estenosis pulmonar y retraso mental.
Síndrome de Westerhof	AD, máculas hipermelanóticas e hipomelanóticas, retraso mental y del crecimiento.
Síndrome de Silver-Russell	Estatura baja, asimetría esquelética, meñique curvo, alteración del desarrollo sexual, 45% con MCL
Síndrome Tay	AR, lentiginos múltiples, canicie precoz, retraso del crecimiento y mental, defectos esqueléticos.
Síndrome del cromosoma en anillo	Rasgos faciales característicos, retraso del crecimiento, retraso mental, convulsiones y microcefalia.

otros pliegues. Las lesiones son generalmente asintomáticas. Es inusual la descripción de nódulos de Lisch en asociación con NFS; en caso de estar presentes, deben ser unilaterales e ipsilaterales. La presencia de nódulos de Lisch bilaterales debe hacer sospechar que la neurofibromatosis es de otro tipo. En la bibliografía han sido referidas manifestaciones profundas o sistémicas circunscritas al área afectada, aunque no son frecuentes. Por tal motivo deben realizarse estudios oftalmológicos, evaluación neurológica, búsqueda de lesiones óseas distintivas, y las que fuesen necesarias de acuerdo con los signos y síntomas, a fin de descartar el compromiso interno. Los niños deben ser monitoreados regularmente por períodos prolongados, ya que las manifestaciones no cutáneas pueden aparecer en el transcurso de la vida.^{2,9,10}

Han sido publicados casos de NFS en asociación con manifestaciones extracutáneas, tales como neurofibromas viscerales, hipertrofia de tejidos blandos, anormalidades esqueléticas, agenesia renal unilateral, enfermedad de Parkinson, diabetes insípida, epilepsia e hipotiroidismo. Algunos casos en la bibliografía han revelado su asociación con tumores malignos (adenocarcinoma de colon, carcinoma broncoalveolar, glioblastoma, etc.).^{2,9,14}

Se debe realizar en todos los casos el diagnóstico diferencial con otras entidades que también pueden presentar lesiones maculosas hiperpigmentadas o que adoptan un patrón segmentario similar (Cuadro 2).

Histológicamente, el fondo pálido del *nevus spilus* es idéntico a las MCL, excepto por los melanosomas gigantes identificables en estas últimas; ambos muestran aumento del número de melanocitos así como de la concentración de melanina en melanocitos y queratinocitos. Las máculas oscuras en el *nevus spilus* presentan nidos de células névicas melanocíticas.^{2,15}

La lentiginosis unilateral parcial o agminada se caracteriza por el hallazgo de lentigos simples de distribución segmentaria, presentes desde el nacimiento o la infancia, que pueden coexistir con MCL. Algunos autores la consideran una variante de NFS.¹⁶

Un trabajo de Jaakkola y col. compara, por medio de inmunohistoquímica, las lesiones de NF-1 con las de NFS. En esta última, la mayoría de las células corresponden a células de Schwann con proteína S-100+ nuclear y citoplasmática; en la NF-1, es positiva sólo la nuclear.¹⁷

La NFS es considerada un trastorno no hereditario (el 93% no tiene historia familiar); sin embargo, hay algunos casos referidos en la bibliografía donde pacientes con NFS transfirieron a su descendencia NF-1.^{2,4}

Diferentes hipótesis fueron propuestas para explicar la transmisión genética. Se postula como mecanismo más probable a la mutación postcigótica para el gen de la NF-1, localizado en el brazo largo del cromosoma 17, originando un mosaicismo. Esto es, la alteración cromosómica o mutación de un gen úni-

co en una célula cualquiera del organismo, que si resulta viable es capaz de transmitir la anomalía a sus células hijas. Puede ocurrir en cualquier momento del desarrollo embrionario, fetal o de la vida posnatal. La magnitud de su expresión dependerá de la naturaleza de la mutación, del momento del desarrollo en que se produzca y de la estirpe celular involucrada. Si esta mutación ocurre tardíamente en el desarrollo embrionario, producirá casos segmentarios; pero si ocurre tempranamente, la afectación será entonces generalizada. Las personas que presentan una forma atenuada o segmentaria de la enfermedad podrían tener también afectada su estirpe celular germinal. En tal caso existe riesgo de transmitir la enfermedad a su descendencia con su máxima expresión. Si bien las pruebas de laboratorio para el diagnóstico prenatal están disponibles comercialmente, su sensibilidad, especificidad y valor

predictivo aún no han sido establecidos, por lo cual el consejo genético en estos pacientes posee un valor limitado.^{2,14,18,19}

Conclusiones

La NFS representa una mutación tardía del gen de la NF-1, lo que da lugar a una enfermedad localizada en un área limitada. Si bien la NFS evidencia un compromiso menos severo que en la forma generalizada, se remarca la necesidad de seguimiento prolongado en los pacientes afectados por la posibilidad de aparición de manifestaciones extracutáneas o tumores malignos.

S. Gusso: Av. Olleros 1780 4to. D - (1426) Ciudad Autónoma de Buenos Aires - Rep. Argentina. E-mail: sfgusso@yahoo.com.ar



Referencias

- Cabo H, Pagano P, Kien C, Woscoff A. Neurofibromatosis segmentaria. *Dermatol Argent* 1999;5:419-421.
- Del Pozo J, Almagro M, Martínez W y col. Neurofibromatosis segmentaria. Presentación de 8 casos. *Piel* 2000;15:4-10.
- Riccardi VM. Neurofibromatosis. *J Am Acad Dermatol* 1984;10:518-519.
- Roth RR, Martinez R, James WD. Segmental neurofibromatosis. *Arch Dermatol* 1987;123:917-920.
- Ingordo V, D'Andria G, Mendicini S, et al. Segmental neurofibromatosis: is it uncommon or underdiagnosed? *Arch Dermatol* 1995;131:959-960.
- Wolkenstein P, Mahmoudi A, Zeller J, et al. More on the frequency of segmental neurofibromatosis (Letter). *Arch Dermatol* 1995;131:1465.
- Krishnan R, Angel T, Orengo I, et al. Bilateral segmental neurofibromatosis: a case report and review. *Int J Dermatol* 2001;40:409-411.
- Moss C, Green SH. What is segmental neurofibromatosis? *Br J Dermatol* 1994;130:106-110.
- Hager C, Cohen R, Tschen A. Segmental neurofibromatosis: case reports and review. *J Am Acad Dermatol* 1997;37:864-869.
- Yuzuru N, Asahina A, Yano S, et al. Bilateral Segmental Neurofibromatosis. *Acta Derm Venereol* 2002;82:219-220.
- Yalein B, Toy GG, Tamer E, et al. Increased expresión of segmental neurofibromatosis with bronchoalveolar lung carcinoma. *Dermatology* 2004;342.
- Kim SE, Heo EP, Joon TY, Kim TH. Segmentally distributed neurofibromatosis associated with adenocarcinoma de colon. *J Dermatol* 2002;29:350-353.
- Bibas Bonet H, Boente MC, Fauze R y col. Tumor cerebral gigante en un niño con neurofibromatosis segmentaria. *Arch Argent Pediatr* 2001;99:244-248.
- Goldberg N. What is segmental neurofibromatosis? *J Am Acad Dermatol* 1992;26:638-640.
- Zvulunov A. Segmental Neurofibromatosis versus Giant Nevus Spilus (Letter). *Acta Derm Venereol* 1995;75:408.
- Harris P, Kaplan D, Retamar R, Kien C, Chouela E. Lentiginosis agminada. *Dermatol. Argent.* 1998;3:254-256
- Jaakkola S, Muona P, James WD, et al. Segmental neurofibromatosis: Immunocytochemical analysis of cutaneous lesions. *J Am Acad Dermatol* 1990;22:617-621.
- Vabres P, Bonneau D, Larrègue M. Absence of Lisch Nodules in Sporadic Neurofibromatosis Type 1 May Reflect Somatic Mosaicism. *Arch Dermatol* 2002;138:839-840.
- Azcorra M. Nuevos mecanismos de producción de enfermedades genéticas: herencia no tradicional. *Piel* 1996;10:35-42.

Complejo de la esclerosis tuberosa: forma clínica unilateral

Tuberous sclerosis complex: unilateral distribution

Lilian Fossati*, Melisa Elena**, Alberto Devés***

*Profesora Auxiliar de Dermatología de la UBA. **Médica de Planta de Dermatología. ***Médico de Planta de Anatomía Patológica.
Hospital de Clínicas "José de San Martín", Cátedra de Dermatología. Ciudad Autónoma de Buenos Aires, Argentina.

Fecha de recepción: 16/12/04
Fecha de aprobación: 21/4/05

Resumen

El complejo de la esclerosis tuberosa es una afección hereditaria que se transmite en forma autosómica dominante. Tiene variadas formas clínicas, una de las cuales –de la que hay escasas publicaciones– es la forma unilateral. Presentamos una mujer joven con tres lesiones cutáneas correspondientes a este cuadro, localizadas todas ellas en el lado derecho del cuerpo (Dermatol Argent 2005;11(3):187-190).

Palabras clave: complejo de esclerosis tuberosa; epiloia; enfermedad de Bourneville-Pringle; unilateral.

Abstract

Tuberous sclerosis complex has many forms of clinical presentation. Rarely multiple facial angiofibromas of unilateral distribution have been reported. We describe a patient with multiple angiofibromas, hypopigmented macules and shagreen patch, all of them distributed on the right side of the body (Dermatol Argent 2005;11(3):187-190).

Key words: tuberous sclerosis complex; epiloia; Bourneville's disease; unilateral.

Introducción

La esclerosis tuberosa es una enfermedad de transmisión autosómica dominante, con frecuentes casos esporádicos (60-70%) y una prevalencia de 1/6.000 en la población general.¹ Fue descrita por Desirèe-Magloire Bourneville en 1880 con el nombre de "esclerosis tuberosa de las circunvoluciones cerebrales".² Posee varias formas de presentación clínica. La distribución unilateral de los angiofibromas faciales y de otros rasgos clínico-dermatológicos de la enfermedad –que acá describimos–, así como también la afectación unilateral de otros órganos, se observa de manera excepcional. Esta forma de presentación segmentaria de la esclerosis tube-

rosa podría deberse a una mutación poscigótica³ y es posible que esté subdiagnosticada. Puede también interpretarse como una forma de mosaicismo.

Caso clínico

Paciente de sexo femenino, de 30 años, que consulta por un acentuado melasma y por pápulas múltiples, asintomáticas, rojizas, de 1-3 mm de diámetro, firmes, distribuidas unilateralmente en surco nasogeniano derecho, ala derecha de nariz y mejilla del mismo lado, que aparecieron aproximadamente 4 años antes (Fotos 1 y 2).

Cuadro 1. Criterios de diagnóstico.

- compromiso de dos órganos, o
- dos o más lesiones diversas en un mismo órgano

Cuadro 2. Lesiones cutáneas.

- Angiofibromas múltiples
- Fibromas periungueales
- Máculas hipomelanóticas
- Placas de piel de zapa o "shagreen"
- Fibromas cervicales pediculados
- Manchas café con leche

La presencia del melasma enmascara algo las lesiones. Con el diagnóstico clínico presuntivo de angiofibromas, se buscan otros rasgos cutáneos del complejo de esclerosis tuberosa (CET) (Cuadro 1).

En el muslo derecho presenta una mácula hipopigmentada de 3 cm de diámetro que refiere tenerla desde el nacimiento, compatible con una mácula albinótica (Foto 3). En zona lateral del cuello, también del lado derecho, se observa una placa de color amarillo pardusco, elevada, de consistencia firme, con aspecto clínico de nevo conectivo (piel de zapa), aunque no con la localización habitual de esta lesión (Foto 4). No hay otras manifestaciones clínicas de la tríada clásica del CET, ya que el coeficiente intelectual es normal y no hay antecedentes de convulsiones. Tampoco hay antecedentes familiares de la misma afección.

Se realiza biopsia de una de las pápulas, observándose fibrosis dérmica y dilatación de vasos dérmicos, hallazgos histopatológicos compatibles con angiofibroma (Foto 5). Se extirpa la lesión névica del lado derecho del cuello, y la histopatología confirma el diagnóstico clínico de nevo conectivo (Foto 6). Las lesiones papulosas del lado derecho de la cara fueron posteriormente electrocoaguladas, advirtiéndose a la paciente que éstas podrían recidivar.

Se trata por lo tanto de una esclerosis tuberosa que suma a los angiofibromas unilaterales la presencia de una mácula albinótica y un nevo conectivo, homolaterales, configurando una rara forma de CET -la variante unilateral- de la que hay pocas publicaciones.⁴ Curiosamente, en la mayoría de ellas, las lesiones están también localizadas en el lado derecho.

Discusión

La esclerosis tuberosa o epilepsia (*epilepsy, low intelligence, sebaceous adenomas*) es una enfermedad hereditaria de tipo autosómico dominante. Los casos esporádicos constituyen el 50 al 75%. Los genes involucrados en la patogenia de la escler

osis tuberosa han sido identificados en el brazo largo del cromosoma 9 (9q34) y en el brazo corto del cromosoma 16 (16p13). La tríada clásica, epilepsia, retardo mental y angiofibromas, no se ve en todos los pacientes.

Sus manifestaciones cutáneas son (Cuadro 2):

a) Angiofibromas múltiples. Aparecen entre los 5 y 10 años de edad, aumentan en tamaño y número en la pubertad y luego permanecen estables. Se localizan en surcos nasogenianos, nariz, mejillas, mentón y frente, caracterizándose por pequeñas pápulas rosadas o rojizas, de consistencia firme y de distribución bilateral. Es el signo cutáneo más frecuente y más característico.

b) Fibromas periungueales (tumores de Koënen). Aparecen después de la pubertad, en el 20 al 50% de los casos. Pueden ser únicos o múltiples y se localizan en el surco supraungular, especialmente en los pies.

c) Máculas hipomelanóticas -presentes desde el nacimiento- es uno de los signos cutáneos más precoces. De 1 a 10 cm de largo, de forma lanceolada -como un folíolo de hoja de Fresno- dispuestas horizontalmente en tronco y raíz de los miembros. En estas máculas los melanosomas están reducidos en número, tamaño y melanización. Se ven en el 90% de los pacientes. Pueden tenerlas personas no afectadas de CET.

d) Placas de piel de zapa o placas "shagreen". Corresponden a hamartomas de tipo colágeno (nevus conectivos) y se comunican con una frecuencia de 25 a 85%. Clínicamente, se observan una o varias de estas placas con aspecto de piel de naranja, de contorno irregular y color rosa pálido, localizadas por lo común en zona lumbosacra.

Otros signos menos característicos son los fibromas pediculados en la región cervical y parte superior del tronco y manchas color café con leche.

Se han comunicado lesiones en la boca: depresiones puntiformes del esmalte dentario, hiperplasia gingival y macroglosia. El compromiso sistémico se manifiesta con epilepsia en el 80% de los casos; ésta se caracteriza por ser refractaria al tratamiento con anticonvulsivantes.⁵ Otras manifestaciones neurológicas que se pueden encontrar son: retardo mental en el 47% de los casos y tumores cerebrales, que son los que dan el nombre a la enfermedad (tubérculos), localizados en corteza y partes centrales de cerebro y cerebelo. El astrocitoma se observa en el 40 al 70% de las radiografías o tomografías de cráneo como calcificaciones superficiales (nódulos corticales) o profundas (alrededor de ventrículos).

Es frecuente el compromiso renal con angiomiolipomas bilaterales múltiples, presentes en el 50% de los pacientes con CET, y con quistes únicos o múltiples, que suelen ser asintomáticos. Los angiomiolipomas son más frecuentes que los quistes y tienden a ser numerosos.⁶ Ambos aumentan en tamaño y número con la edad.

Las manifestaciones oculares comprenden los facomas retinianos, que afectan al 30 a 50% de los pacientes.

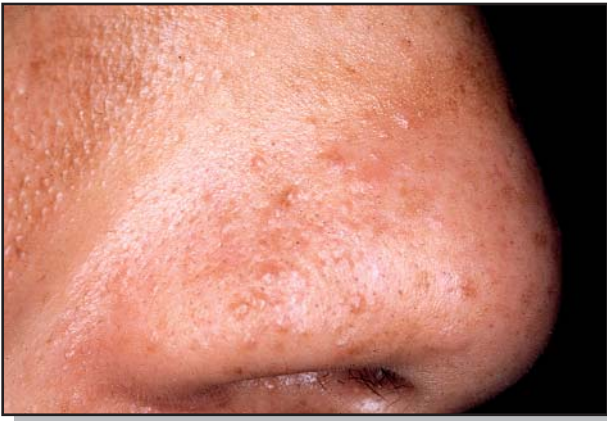

Foto 1.

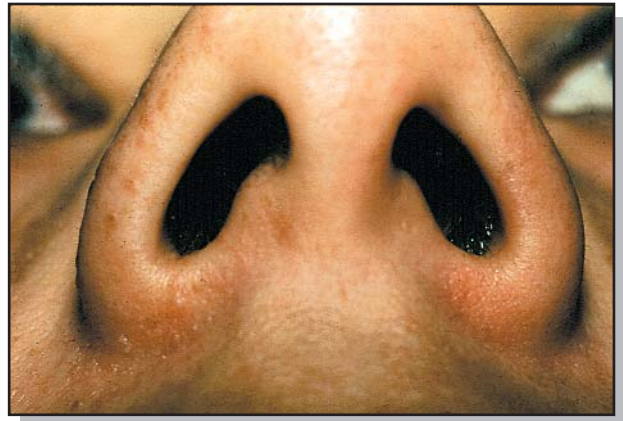

Foto 2.

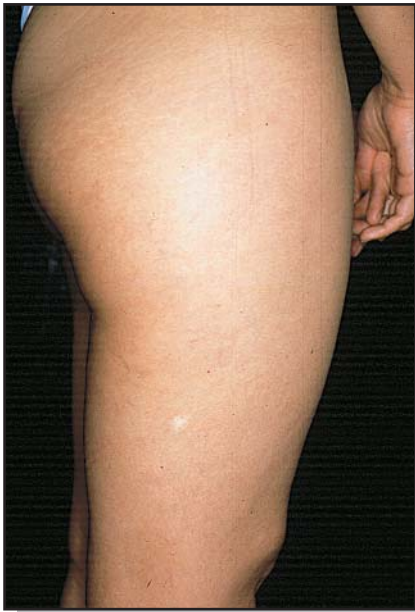

Foto 3.

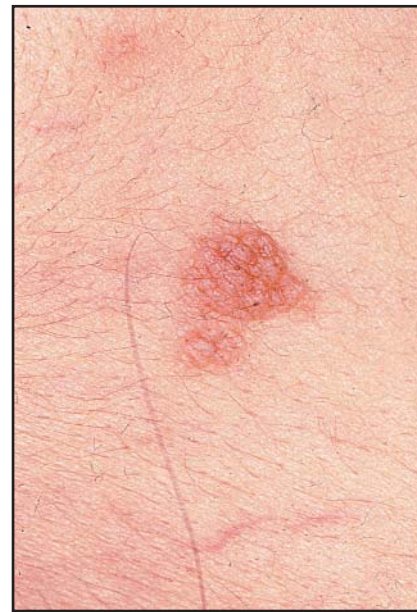

Foto 4.

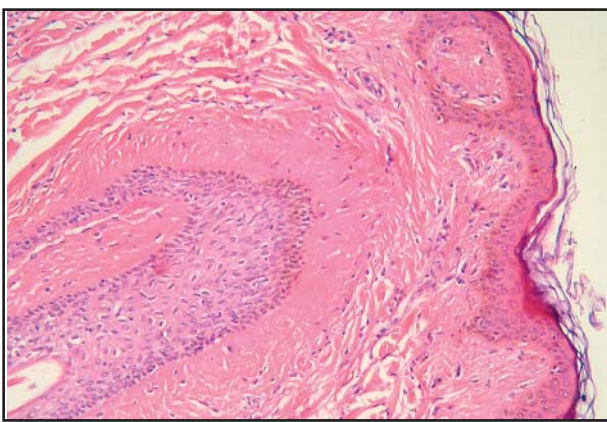


Foto 5.

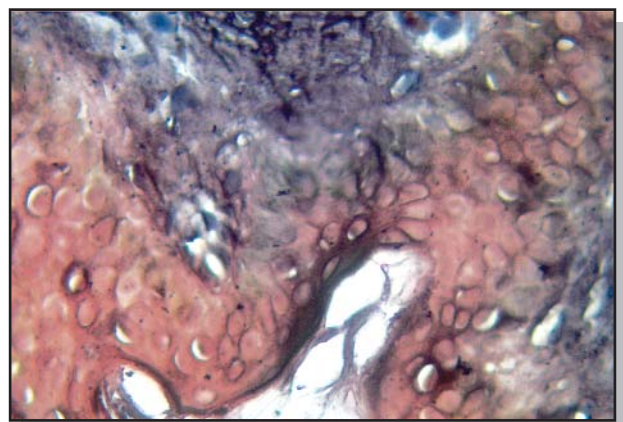


Foto 6.

Las lesiones cardiovasculares están representadas por el rabdomioma (40-50% de frecuencia). El diagnóstico prenatal con ecocardiografía fetal se asocia con arritmia del tipo Wolf Parkinson White. Más del 80% de los niños que tienen rabdomiomas cardíacos están afectados de CET.

Las manifestaciones pulmonares comprenden el neumotórax espontáneo y la linfangiomatosis, y se observan en el 1% de los casos.

Pueden encontrarse manifestaciones musculoesqueléticas, como lesiones esclerosas en pelvis, vértebras y huesos largos, así como imágenes radiolúcidas en falanges de manos y pies, usualmente asintomáticas y que afectan a dos tercios de los pacientes.¹

La esclerosis tuberosa muestra considerable variabilidad de expresiones clínicas.

Ciertos signos considerados específicos del CET, como los angiofibromas, pueden observarse sin ninguna otra manifestación de aquella. Se ha consensuado por lo tanto que, para hablar de CET, debe haber compromiso de por lo menos dos órganos, o dos o más lesiones diversas en el mismo órgano,⁷ como en nuestro caso (angiofibromas, mácula albinótica, nevo conectivo, presentes en el órgano cutáneo). Mucho antes de que se desarrollaran las técnicas de ingeniería genética, el Dr. Reidar Eker describió uno de los primeros ejemplos de modelo autosómico dominante de tumor renal en una única variedad de ratas que desde entonces se conocen como ratas Eker. Se usan para estudiar los variados pasos de la carcinogénesis en biología tumoral⁸ y

como modelo experimental para estudiar algunas de las manifestaciones presentes en la esclerosis tuberosa.

Los productos de los genes identificados en el CET, *tsc1* y *tsc2*, son la tuberina, una proteína de 190-kDa, y la hamartina, de 50-kDa. Estas proteínas regulan el ciclo, la adhesión y el tamaño celulares, si bien no es aún claro el mecanismo de acción.⁹ La mutación de estos genes puede llevar a proliferación y diferenciación anormal de las células. En el CET puede haber malfunción de hamartina (*tsc1*) o de tuberina (*tsc2*).¹⁰

Investigaciones recientes estudian la modulación del "target of rapamycin" (TOR), una proteinquinasa que es regulada por la insulina y participa en el control de los componentes de la síntesis proteica responsables del crecimiento celular. Se la ha identificado en los mamíferos (mTOR) y en la *Drosophila* (dTOR). En la *Drosophila*, *tsc1* y *tsc2* actuarían en forma conjunta para inhibir esta proteinquinasa.¹¹

En conclusión, es importante haber realizado este diagnóstico de una rara forma de esclerosis tuberosa -que no había sido advertida hasta que consultó por su melasma- por la posibilidad de indicar prontamente la búsqueda de las posibles lesiones orgánicas asociadas, lo que conduce a su tratamiento precoz.

.....
L. Fossati: Gelly y Obes 2279 - Ciudad Autónoma de Buenos Aires - Rep. Argentina. E-mail: liliansal@fibertel.com.ar
.....



Referencias

1. Caldemeyer KS, Mirowski GW. Tuberous sclerosis. Part I. Clinical and central nervous system findings. *J Am Acad Dermatol* 2001;45:448-452.
2. Narayanan V. Tuberous sclerosis complex. *Pediatr Neurol* 2003;29:404-409.
3. Silvestre JF, Bañuls J, Ramón R, et al. Unilateral multiple facial angiofibromas: A mosaic form of tuberous sclerosis. *J Am Acad Dermatol* 2000;43:127-129.
4. Trauner MA, Ruben BS, Lynch PJ. Segmental tuberous sclerosis presenting as unilateral facial angiofibromas. *J Am Acad Dermatol* 2003;49S:164-166.
5. Weiner HL, Ferraris N, La Joie J, et al. Epilepsy surgery for children with tuberous sclerosis complex. *J Child Neurol* 2004;19:687-689.
6. Casper KA, Donnelly LF, Chen B, et al. Tuberous sclerosis complex: renal imaging findings. *Radiology* 2002;225:451-456.
7. Roach ES, Sparagama SP. Diagnosis of tuberous sclerosis complex. *J Child Neurol* 2004;19:643-649.
8. Yeung RS. Lessons from the Eker rat model: from cage to bedside. *Curr Mol Med* 2004;4:799-806.
9. Papakonstantinou E, Dionysopoulos A, Aletras AJ, et al. Expression of matrix metalloproteinases and their endogenous tissue inhibitors in skin lesions from patients with tuberous sclerosis. *J Am Acad Dermatol* 2004;51:526-533.
10. Govindarajan B, Brat D, Csete M y col. Transgenic expression of dominant negative tuberin through a strong constitutive promoter result in a tissue-specific tuberous sclerosis phenotype in the skin and brain. *J Biol Chem* [E Pub. ahead of print, full text], 2 de diciembre de 2004 www.jbc.org/cgi/reprint [consulta: 22 de diciembre de 2004] PMID 15576369.
11. Kapahi P, Zid BM, Harper T, et al. Regulation of lifespan in *Drosophila* by modulation of genes in the TOR signaling pathway. *Curr Biol* 2004;14:885-890.

Propuesta de un Panel de Control en Dermatología. Su aplicación para la acreditación de hospitales en la formación de especialistas

Proposal for a follow-up control board in Dermatology. Its role on the accreditation of specialist-teaching hospitals

Raúl P. Valdez*

*Profesor Titular de Dermatología. Facultad de Ciencias Biomédicas. Universidad Austral. Jefe del Servicio de Dermatología. Hospital Universitario Austral.

Fecha de recepción: 28/4/05

Fecha de aprobación: 26/5/05

"Cuando estamos en alta mar en el medio de una tormenta, es cuando más necesitamos la brújula"
Arnaldo Hax

Resumen

En esta propuesta se analiza el problema de la toma de decisiones y la información que se dispone a la hora de hacerlo. Es sabido que un panel o tablero de control es ampliamente aplicado y reconocido como herramienta que organiza y provee información en el ámbito empresarial; pero también se reconoce la resistencia a aplicarlo en la labor docente y académica. En esta propuesta se expone la idea de que esta labor docente podría beneficiarse si se aplicara un panel de control; y se desarrollan una serie de ítems para acreditar calificadamente a los hospitales en la formación de especialistas, así como otros indicadores que sirven para la propia autogestión de un servicio de Dermatología (Dermatol Argent 2005;11(3):192-197).

Palabras clave: panel de control; dermatología; especialistas.

Abstract

In this proposal the issues of decision making, and the information available at such moment, are analyzed. It is a well-known fact that a scoring board is widely used in the business environment, and recognized as a useful tool that provides both organization and information. On the other hand the resistance to use it in the teaching and academic fields is also discussed. We propose that teaching could benefit from the application of a score board as well as a check-list to evaluate specialists-training hospitals, and other key items that contribute to self management in a Dermatology service (Dermatol Argent 2005;11(3):192-197).

Key words: control panel; dermatology; specialist.

Introducción

La correcta acreditación de hospitales y centros de formación de médicos en una determinada especialidad es un requerimiento deseable e indispensable para contribuir a la calidad educativa en la formación de posgrado. Esto se fundamenta desde diferentes ángulos: por lo pronto, como respuesta al mismo interesado en formarse, que buscará quien le garantice esa educación que está necesitando y que lo habilite en el futuro como médico calificado. También frente a colegios, sociedades médicas o universidades, que delegan en esos hospitales la formación de los médicos jóvenes en su calidad de alumnos de cursos superiores. Y finalmente, pero no menos importante, desde el punto de vista de la sociedad en general -o sea, por el bien común- que espera que los títulos o diplomas otorgados por esas universidades o sociedades sean confiables.

Ahora bien, *¿qué es un tablero o panel de control?* Cualquiera que tenga experiencia en manejar un automóvil, sabe que delante de sus ojos está el tablero de control del vehículo que está manejando. En la pantalla podrá observar el indicador de la cantidad de combustible disponible, la presión del aceite, la temperatura del motor y otros conforme a la categoría de auto. De la misma manera, un piloto de avión tiene delante de sí múltiples relojes y agujas que conforman su complejo panel de control. Todos estos indicadores nos ayudan a hacer lo que tenemos que hacer de manera correcta. Es de buena práctica y por demás prudente tomarlos en cuenta y confiar en lo que ellos nos advierten. Subestimar o ignorar sus alarmas suele pagarse muy caro.

Pero un panel de control puede ser mucho más que un sistema de prevención de errores o de emergencias. Las empresas suelen utilizar diferentes paneles de control aplicados a la gestión de una determinada labor, actividad o línea de producción, con el fin de medir calidad, para la mejor utilización de recursos, y/o para proyectarse y desarrollarse.

Un problema frecuente en las organizaciones es la falta de datos confiables a la hora de la toma de decisiones, ya sea por insuficiencia en los datos, por exceso, por desorden o porque carecen de jerarquía. Esto hace que muchas veces se resuelvan cuestiones por intuición, con mayor o menor grado de arbitrariedad, con el riesgo de seguir haciendo más de lo mismo.

Un servicio médico hospitalario, ¿será ajeno a este problema? ¿Sería lícito intentar aplicar un panel de control para la actividad educativa, académica o asistencial médica? Estoy seguro de que muchos jefes de Servicio de hecho han utilizado o utilizan algún sistema que mide la "productividad" de su Servicio. ¿O acaso todos los meses no ponderamos la cantidad de pacientes atendidos, la cantidad de biopsias, etc.? Estamos aplicando de alguna manera un panel de control. Por lo tanto, es cuestión de proponer y ordenar las áreas y los ítems que sean de nuestro interés, jerarquizar algunas actividades o procedimientos sobre otros, y en definitiva diseñar el panel

de control que mejor nos sirva para aquello que queremos hacer y medir. Y digo esto de diseñar porque el perfil de un determinado Servicio de Dermatología puede ser muy distinto del de otro. Quizás haya un hospital que quiera desarrollar más el área de investigación; y por otro lado haya otro que con igual legitimidad vuelque su interés en lo asistencial. Un hospital escuela u hospital universitario deberá necesariamente contemplar de manera prioritaria el área educativa. De esta manera, cuando necesitemos valorar o acreditar un Servicio de Dermatología al cual le confiaremos la formación de los futuros especialistas, deberíamos contar con un equilibrado panel de control que nos ayude a medir y a calificar lo asistencial, lo académico-docente y el área de investigación.

Por trabajar en el área educativa y en diferentes niveles, no se me escapa que intentar aplicar este tipo de recursos "empresariales" en el mundo educativo genera algún tipo de resistencia. Insertar métodos de valoración que han sido ajenos al mundo académico no resulta fácil.

Pero creemos que un panel de control no sólo tiene valor para medir la calidad con vistas a la acreditación de hospitales en la formación de médicos de posgrado. Es una herramienta que desde el *management* empresarial tiene utilidad y aplicación para mejorar nuestra actividad, ya sea educativa, puramente asistencial o de investigación, independientemente de si estamos comprometidos o no en la formación de posgrado. En definitiva, es una herramienta que puede hacer más eficaces y eficientes los recursos que disponemos para nuestra labor médica.

Para desarrollar la idea de un panel de control, trataremos de responder tres cuestiones importantes:

- ¿Qué es un panel de control?
- ¿Qué se necesita para diseñarlo?
- ¿Cómo diseñarlo?

¿Qué es un panel de control?

Es una metodología para organizar la información y acrecentar su valor.¹ Nació como una herramienta gerencial con el objetivo básico de poder diagnosticar una situación y efectuar su monitoreo permanente. En definitiva, un tablero o panel de control es un conjunto de indicadores ordenados, cuyo conocimiento, seguimiento y evaluación periódica permite contar con la información necesaria para marcar el rumbo de una organización.

¿Qué se necesita para diseñarlo?

Para poder diseñarlo hace falta congruencia de objetivos de los protagonistas. Esto es clave en una organización. Me refiero a que debe conocerse la *misión* de la organización a la cual pertenecemos; y alinear los objetivos propios del Servicio con los de la organización. Por otro lado debe haber también congruencia de objetivos entre la autoridad del Servicio

y sus integrantes, adecuadamente reflexionados y consensuados, de tal forma que sean asumidos responsablemente por todos.

¿Cómo diseñarlo?

Mirar a la organización (por ejemplo al Servicio de Dermatología) como un todo, identificando "áreas clave", para luego identificar "indicadores clave". Las clásicas áreas clave han sido la asistencial, la docencia y la investigación. Cabe preguntarnos si esto sigue siendo así o si la actualidad nos obliga a incorporar otras, como por ejemplo un área denominada "desarrollo". Luego, en cada una de ellas deberemos elegir los indicadores clave que mejor nos sirvan para medirnos y para "pensarnos" con proyección de futuro. En definitiva cada Servicio confeccionará su panel, de la misma manera que un sastre hace un traje a medida.

En la confección del panel de control debemos diferenciar bien la intención de medir la calidad y el funcionamiento del propio Servicio (autoevaluaciones), de la intención de valorar a un Servicio de Dermatología a la hora de solicitarle requisitos mínimos para acreditarlo como formador de especialistas. En la primera alternativa será el mismo Servicio quien diseñe su propio panel. En la segunda será la autoridad de aplicación quien lo haga, inclusive con diferentes categorías en la acreditación.

Muchos de estos indicadores clave podrán coincidir, pero en la práctica y a los fines de ser operativos es recomendable que el propio panel de control tenga entre 3 a 6 indicadores clave por área clave. Por el contrario, la exigencia de ítems para la acreditación puede y debe ser más amplia. En este último aspecto considero que debe haber dos tipos de "indicadores". Los recursos, elementos, materiales y procedimientos que debe disponer un Servicio para desarrollar calificadamente su actividad y funcionar como tal; y los indicadores propiamente dichos como expresión matemática de esa actividad. En el Cuadro 1 se detallan algunos de estos indicadores que pueden ser de utilidad. En el Cuadro 2, la enumeración de procedimientos, materiales y recursos de un Servicio de Dermatología, dividido por áreas. Y en el Cuadro 3, los grados en la acreditación.

Reflexiones finales y discusión

Respecto de la resistencia a ser evaluado en el área académica, y particularmente con herramientas que provengan del mundo empresarial, existen algunas experiencias positivas que ayudan a desmitificar la idea de tal incompatibilidad. Tal es el caso de la Rossier School of Education, de la Universidad of Southern California.² También la experiencia de Durand y Gregoranz de la Universidad Austral.³ En ambos casos fue posible aplicar paneles de control adaptados a la labor académica y educativa. Por mi parte, fui protagonista de una experien-

cia en el nivel medio de educación, en la cual y durante un año se trabajó el manual de P. Druker⁴ para organizaciones sin fines de lucro. Es entendible que la primera actitud en respuesta a la aplicación de métodos empresariales en el mundo educativo sea de desconfianza o rechazo. Tal vez haya que reemplazar la dura terminología empresarial por palabras "más amables". Así es el caso de cambiar "clientes" por "destinatarios de nuestros esfuerzos" o "interesados"; "clientes internos" por "médicos del Servicio"; "empresa" por "organización", o "accionistas" por "Consejo Directivo", etc.

Por otra parte, puede ser que algunos piensen que la lista de requerimientos expuesta en el Cuadro 2 es excesiva, que es imposible cumplir con todo, y cuestiones por el estilo. La idea no es polemizar sino provocar una sincera reflexión sobre la necesidad de contar con un panel de control como herramienta objetiva que brinde información, y luego diseñar el que mejor nos sirva. Aquí les cabe una función preponderante a las instituciones intermedias, como las Sociedades Médicas Científicas y/o comisiones ad-hoc, que lleven adelante la tarea de identificar dentro de la larga lista enumerada cuáles son los requerimientos mínimos e indispensables para cada categoría en la acreditación. Será de esta forma una evaluación entre pares. Es comprensible, además, que ese panel de control pueda no ser idéntico para diferentes hospitales, pero convengamos en que debe haber un mínimo indispensable para calificar. De allí las diferentes categorías, coincidentes en términos generales con las propuestas por la Comisión Nacional de Evaluación y Acreditación Universitaria (CO-NEAU).^{5,6}

Cuando decimos "acreditación excelente" no queremos descalificar a nadie y menos aún pasamos por alto la realidad de ciertos medios hospitalarios que llevan a cabo su labor de manera casi heroica. Pero tampoco debemos desconocer a otros que cuentan con mayores disponibilidades y recursos. A estos últimos tal vez les quepa la denominada categoría A; y a los otros la categoría B. Esto quiere decir y sin ánimo de ofender a nadie, que efectivamente ambos están acreditados, pero que en aquellos con acreditación B sus médicos-alumnos necesitarán realizar una o varias rotaciones externas para completar su formación, ya que sólo de esto se trata y no de otra cosa. Por otra parte, no comparto aquello de nivelar para abajo. Además, es poco razonable propiciar y aspirar a que todos los hospitales dispongan de todo, ya que, en cuanto a los recursos materiales, la capacidad instalada ociosa está muy lejos de ser la optimización de recursos. Considero que sí deben estimularse los convenios de intercambio, de tal manera que se faciliten las rotaciones externas de los médicos en formación. Por otra parte, la aceptación de esos pasantes o rotantes externos por parte de los hospitales debiera ser condición para ser acreditado. Finalmente habrá algún hospital que quede fuera de la acreditación, y es de esperar que sea de manera temporaria.

Cuadro 1. Algunos indicadores.

N° absoluto:	cantidad de eventos (p. ej., cantidad de consultas mensuales).
Proporción:	ocurrencia de N° de casos en el denominador (p. ej., % de pacientes a los cuales se les realizó una biopsia).
Tasa:	proporción o % referido a una unidad de tiempo.
Ratio:	cociente entre dos variables, donde el numerador no pertenece al denominador (p. ej., consultas guardia / consultas consultorio).
Media:	promedio cuantitativo (p. ej., estadía promedio).
Índice:	resumen de varios indicadores para sintetizar la información.
GPC:	guías de práctica clínica desarrolladas o en práctica.
GPD:	guías de práctica docente.
% procedimientos:	% de procedimientos / N° de consultas totales.
Días de demora:	demora (días) de espera de un paciente en ser atendido.(*)
Ausentismo:	% de ausentes / turnos reservados.(*)
Presentismo:	% de pacientes atendidos / turnos reservados.(*)
Bloqueos:	% de turnos bloqueados / turnos disponibles.(*)
Efectividad:	consultas / bloqueos + ausentes + vacíos.(*)

Dentro de los indicadores de un Servicio, debería incluirse alguno que pudiera medir el "Trabajo placentero" por parte de los médicos integrantes.

(*) En Servicios con reserva anticipada de turnos.

Cuadro 2. Enumeración de requerimientos para la formación de especialistas en Dermatología.**1. Área docente**

Ateneos clínicos (uno por semana).
Ateneo bibliográfico (dos por mes).
Ateneo histopatológico (dos por mes).
Obligación de participar en reuniones de coordinación docente.
Ser evaluado por los alumnos mediante encuesta anónima.

2. Área asistencial**2.1 Horarios, trabajo e HC**

Horario de atención (matutino y vespertino, homologado al sistema de residencias).
N° de consultas totales: 1000 consultas mensuales como mínimo.
Internación propia o en Clínica Médica con posibilidad de seguimiento.
Cantidad de médicos / N° de consultas totales; índice: 1 / 100.
N° de estudios histopatológicos: 100 mensuales como mínimo.
Procedimientos: 15% de las consultas como mínimo.
Poder analizar el índice de acierto de Dx: Dx presuntivos / Dx final (por patología).
Historia clínica auditable, escrita o en formato digital.
Poder determinar las 20 principales patologías del servicio.

2.2 Procedimientos no invasivos

Estudios micológicos, posibilidad de recolección del material y lectura del directo.
Estudios bacteriológicos: posibilidad de recolección del material y lectura del directo (p. ej., FO).
Dermatoscopia (manual y/o con equipo computarizado).
Examen con luz de Wood.
Citología cutánea y test de Tzanck.
Poder realizar fototerapia y fotoquimioterapia.
Tratamientos láser y de luz pulsada.
Estudios de alergia de contacto.

2.3 Procedimientos mínimamente invasivos

Curetaje y raspado de lesiones (p. ej., para diagnóstico de escabiosis).
Biopsias de piel con sacabocados, losange, afeitado de la lesión.

Cuadro 2. Continuación

Suturas simples de piel.
Electrocoagulación, galvanocauterización o radiofrecuencia.
Crioterapia.
Peelings químicos y/o físicos.
Microdermoabrasión.
Aplicación de toxina botulínica.

2.4 Procedimientos invasivos (presenciales)

Capacidad y disponibilidad quirúrgica del hospital para la presencia del médico en formación y para el seguimiento de los pacientes quirúrgicos.
Escisiones quirúrgicas con reparaciones sencillas y complejas.
Técnica de ganglio centinela.
Cirugía micrográfica de Mohs.
Implantes.
Liposucción.

3. Área de investigación

Discusión, análisis y seguimiento de protocolos de investigación (uno por mes).
Presentación para publicación de un trabajo científico por año.
Presentación de 5 (cinco) minicasos en congresos, jornadas o cursos de la especialidad o en especialidades afines (por año).
Participación en mostraciones clínicas (al menos con 3 pacientes por año).

4. Recursos humanos

Plantel de médicos asistenciales con diferentes orientaciones (infecciosas, oncológica, dermatología pediátrica, etc.), todos capacitados para realizar la mayoría de los procedimientos no invasivos (2.2) o mínimamente invasivos (2.3).
Dermatopatólogo.
Al menos un médico docente de carrera asignado al plan de formación de especialistas.

5. Recursos materiales

Consultorios para la especialidad.
Consultorio para realizar procedimientos con carro de curaciones, camilla, luz, etc.
Aula para ateneos y clases.
Biblioteca propia o del hospital; o al menos un ejemplar de libro de texto (Rook, Fitzpatrick).
Acceso a Internet en el hospital para búsquedas bibliográficas.
Proyector de fotografías por diapositivas, retroproyección o en formato digital.
Equipo de electrocoagulación, galvanocauterización o radiofrecuencia.
Cajas de cirugía menor (curetas, sacabocados, pinzas, tijeras, bisturí).
Luz de Wood.
Dermatoscopio manual.
Cámara de fotografía.
Disponibilidad de microscopio.
Equipo de crioterapia.
Equipo para fototerapia.
Equipo de láser / luz pulsada.
Equipo para epiluminiscencia digital computarizado.
Soluciones para peelings químicos.
Materiales para microdermoabrasión.
Disponibilidad para aplicación de toxina botulínica.

Cuadro 3. Grados en la acreditación.

- A: Acreditación excelente.** Sin enmiendas. Con capacidad formativa completa, sin necesidad de rotaciones externas para la formación de especialistas. Acepta rotantes externos.
B: Acreditación muy buena. Sin enmiendas. Con necesidad de rotaciones externas para completar la formación de especialistas. Acepta rotantes externos.
C: Acreditación buena. Cumple los requisitos mínimos, con enmiendas. Con plan para mejorar y plazo para cumplir el plan. Acepta rotantes externos.
D: No acreditado.

Tengamos en cuenta otra visión del tema. Hasta aquí se planteó como metodología para el necesario control de quien ejerce la función de acreditar. Pero el panel de control bien puede, y debe, ser una eficaz herramienta para el propio Servicio, o sea, para el primer interesado en crecer y mejorar: el jefe de Servicio. A ello se debe la propuesta y enumeración amplia de ítems, cuyo propósito es que cada uno recorte, diseñe, proponga, imponga o consensúe con sus mismos médicos qué panel de control van a utilizar y por cuánto tiempo. Hemos desarrollado las tres clásicas áreas hospitalarias para la formación de especialistas: la asistencial, la docente-académica y el área de investigación, completada de alguna manera con los recursos humanos y materiales. Desde ya que cada uno podría agregar otras. Como jefe de Servicio, propongo otra área para el necesario crecimiento del Servicio, no ligada en forma directa a la formación de médicos jóvenes pero sí vinculada al futuro del Servicio: me refiero al área de desarrollo. En ella deberían incluirse todas las innovaciones que se incorporen a la práctica de la especialidad, a nuevos procedimientos asistenciales, educativos, convenios interdisciplinarios, convenios que potencien la energía del Servicio, be-

cas y capacitación de los médicos del servicio, promoción de una segunda línea de conducción, la obtención de licencias, de patentes, subsidios, protocolos, etc. En definitiva, todo aquello que proyecte el Servicio al futuro, que podría resumirse en la siguiente frase: "cómo queremos ser dentro de 5 años"

Por último, cabe consignar que la evaluación de resultados debe ser realizada periódicamente, al igual que la actualización y la revisión del panel de control. Es fácil darse cuenta de esto. Hace pocos años a nadie se le hubiese ocurrido pensar en búsquedas bibliográficas por Internet o en la digitalización de imágenes para docencia, y hoy son moneda corriente.

Del mismo modo, es bueno entonces dejar aclarado que esta propuesta debe ser revisada periódicamente, de tal forma que no caiga en desuso por anticuada.

.....
R. Valdez: Av. Perón 1500 - (1635) Derqui - Pilar - Prov. de Buenos Aires - Rep. Argentina. E-mail: rvaldez@cas.austral.edu.ar
.....



Referencias

1. Ballvé A. Tablero de Control. Organizando información para crear valor. Capítulo 3. Ediciones Macchi, Buenos Aires, 2000.
2. O'Neil H, Bensimon E, Diamond M. Designing and implementing an Academia Scorecard. *Change* 1999;31(6):32-40.
3. Durand J, Gregoraz D, Coren-
gia A. El tablero de Control Integral como herramienta de gestión en el ámbito universitario. (Universidad Austral) III Coloquio Internacional sobre Gestión Universitaria en América del Sur. Buenos Aires, mayo de 2003.
4. Drucker PF. Manual de autoevaluación de la fundación Drucker para organizaciones sin fines de lucro. Editorial Granica S.A. Serie Compromiso. Buenos Aires, 1995. Experiencia desarrollada en el colegio San Martín de Tours (mujeres), entre el Consejo Directivo de la Fundación SMT y el equipo directivo docente.
5. Comisión Nacional de Evaluación y Acreditación Universitaria (CONEAU) Argentina Ordenanza 013/97. Comisión Nacional de Evaluación y Acreditación Universitaria (CONEAU) Argentina. Estándares y Criterios para carreras de posgrado. Resolución ME 1168/97

Leiomiomatosis cutánea y uterina: síndrome de Reed

Cutaneous and uterine leiomyomatosis: Reed's Syndrome

María Gabriela Spelta*, Silvina Gavazza**, Eduardo Zeitlin***, Ruben Azcune****

*Residente de 3º año. **Médica de Planta. ***Médico patólogo. ****Jefe de Servicio de Dermatología Policlínico Bancario. Ciudad Autónoma de Buenos Aires, Argentina.

Fecha recepción: 21/4/05
Fecha aprobación: 23/6/05

Resumen

Los piloleiomiomas son tumores infrecuentes que derivan del músculo erector del pelo. Su asociación con leiomiomas uterinos recibe el nombre de síndrome de Reed, entidad familiar de herencia autosómica dominante con penetrancia incompleta. Comunicamos el caso de una familia afectada por esta patología (Dermatol Argent 2005;11(3):199-202).

Palabras clave: leiomiomas cutáneos y uterinos; síndrome de Reed.

Abstract

Piloleiomyoma is a rare, benign tumor that originates from the erector muscle of hair follicles. Its association with uterine leiomyomas is classified as Reed's syndrome, an inherited disorder transmitted by an autosomal dominant gene with incomplete penetrance.

We present a family affected by this disease (Dermatol Argent 2005;11(3):199-202).

Key words: cutaneous and uterine; leiomyomas; Reed's Syndrome.

Introducción

Los leiomiomas, descritos por primera vez en 1854 por Virchow, son tumores raros que se originan en el músculo liso; de acuerdo con su origen se los pueden clasificar en tres tipos:

- piloleiomiomas, derivados del músculo erector del pelo.
- leiomiomas dartoicos, originados en el músculo dartoico de genitales y mamilas.
- angioleiomiomas, originados en el músculo liso de los vasos sanguíneos.

Los piloleiomiomas son tumores benignos, que aparecen en adultos jóvenes; pueden ser únicos o múltiples, frecuentemente dolorosos.

La asociación con miomas uterinos recibe el nombre de síndrome de Reed.

Presentamos el caso de una familia afectada por esta entidad.

Caso clínico

Paciente de sexo femenino, de 43 años, que consulta al Servicio de Dermatología por acné tardío. Al examen físico se constatan lesiones tumorales múltiples, lanceoladas, de color piel normal, que siguen individualmente trayectos lineales oblicuos, distribuidas en parches en regiones pectoral izquierda (Foto 1) y lumbar derecha que se extiende al flanco homolateral (Foto 2); asintomáticas, de aproximadamente 20 años de evolución.

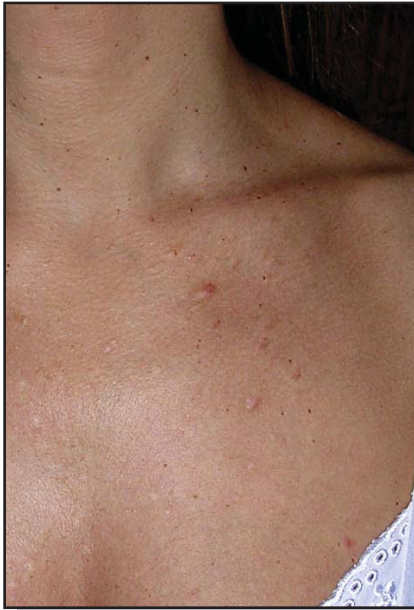

Foto 1. Múltiples leiomiomas distribuidos en región pectoral izquierda.

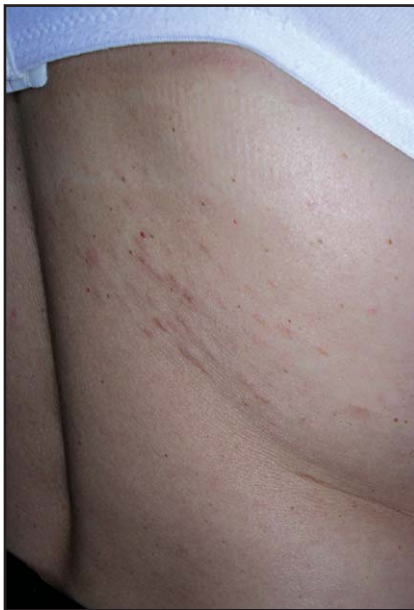

Foto 2. Múltiples leiomiomas que siguen trayectos lineales oblicuos en región lumbar derecha.

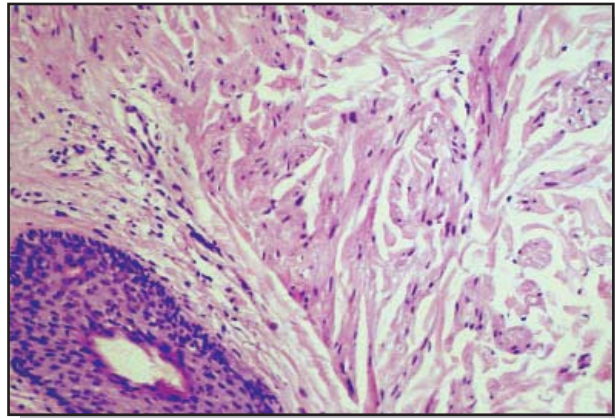


Foto 3. Leiomioma cutáneo. Proliferación de células fusiformes cercanas a un anexo piloso.

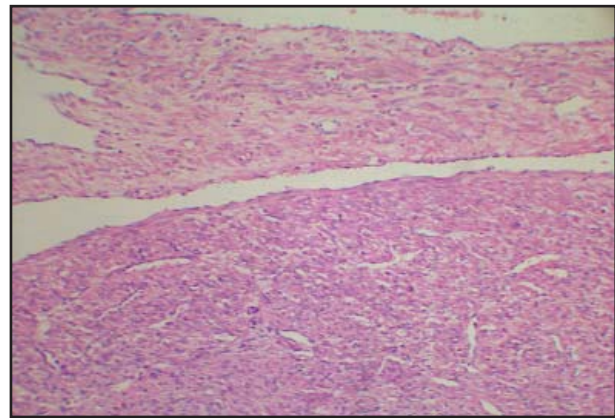


Foto 4. Leiomioma uterino. Proliferación de células fusiformes separadas por un plano de clivaje de la pared uterina.

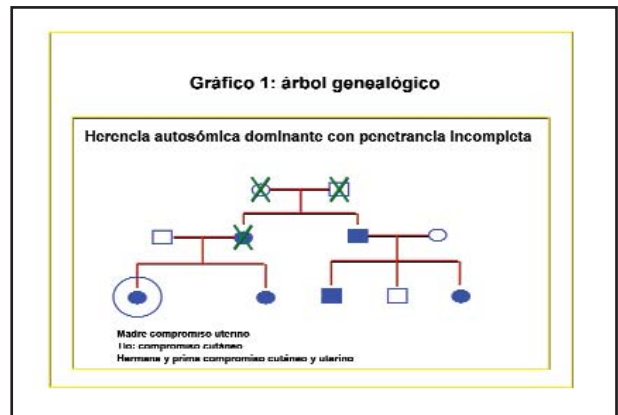


Gráfico 1. Árbol genealógico de la paciente.

El estudio histopatológico de piel informa leiomiomas cutáneos (Foto 3).

Con el diagnóstico de leiomiomatosis múltiple cutánea se realiza un interrogatorio dirigido a la paciente por el que se constata en la historia clínica una histerectomía por miomatosis uterina a la edad de 40 años (Foto 4).

Ante la asociación de leiomiomas múltiples cutáneos y uterinos o síndrome de Reed y dada la herencia autosómica dominante de esta entidad, se realiza el árbol genealógico de la paciente.

Su hermana y una prima tenían similares lesiones en piel y habían sido histerectomizadas a edades tempranas. La madre presentaba sólo compromiso uterino; y un tío materno, leiomiomas (Gráfico 1).

Dada la extensión de las lesiones y la recidiva comunicada luego de la escisión, y debido a que eran asintomáticas, solo se informó a la paciente sobre la forma de herencia de su enfermedad.

Discusión

Los piloleiomiomas se originan en el músculo erector del pelo y constituyen la forma clínica más frecuente dentro de los leiomiomas. Pueden aparecer a cualquier edad, aunque es más frecuente en adultos jóvenes.

Clínicamente son pápulas o nódulos firmes color rosado, eritematoso o amarronado, únicos o en un 80% múltiples. Se localizan en tronco, superficies extensoras de los miembros y cara.

Se han comunicado casos secundarios a trauma por rasurado y piercing. La distribución en parches alternos que presentaban las lesiones de la paciente podría explicarse a través de un mosaicismo en damero de la clasificación de Happle.^{1,2}

Pueden ser dolorosos en forma espontánea, a la palpación, exposición al frío o estrés emocional. La causa del dolor podría explicarse por la compresión de los filetes nerviosos que envuelven el tumor y por la contracción de las fibras musculares que lo conforman.³ El dolor tiene una intensidad variable; en algunos casos puede acompañarse de síntomas vagales y en otros, más graves, ha inducido al suicidio.

El curso clínico se caracteriza por el crecimiento gradual de las lesiones antiguas y la aparición de nuevos tumores. Ninguno de los leiomiomas desaparece en forma espontánea.

La anatomía patológica muestra proliferación de células fusiformes mal delimitada que corresponden a fibras musculares lisas localizadas en dermis reticular y pueden extenderse a hipodermis.³

El tratamiento depende del número de lesiones y del dolor acompañante.

Si hay pocas lesiones, la resección es el tratamiento de elección, aunque la recidiva es frecuente cuando se efectúa una tumorectomía sin márgenes de seguridad. El margen conveniente es de entre 3 y 5 mm en lateralidad, incluyendo hipodermis superior en profundidad.

El tratamiento del dolor se realiza por vía oral con nitroglicerina (relajante de músculo liso), fenoxibenzamina (bloqueante alfa adrenérgico), nifedipina (bloqueador de los canales de calcio) o la combinación de ellos. Otros tratamientos sugeridos en la bibliografía son electrocoagulación, crioterapia con dióxido de carbono y radioterapia. Recientemente se ha descrito el uso de gabapentín (anticonvulsivante y antineurítico de mecanismo desconocido) en el caso de lesiones múltiples dolorosas.⁴

Los leiomiomas cutáneos carecen de receptores para estrógenos y progesterona y por lo tanto, a diferencia de los leiomiomas uterinos, no son susceptibles de tratamientos con análogos de la hormona liberadora de gonadotropinas (leuprolide).⁴

Dado que la paciente no presentaba dolor, no se efectuó tratamiento.

La asociación con miomas uterinos recibe el nombre de leiomiomatosis familiar cutánea y uterina o síndrome de Reed.⁵

Esta entidad presenta una herencia autosómica dominante con penetrancia incompleta.^{6,8} El gen para la leiomiomatosis cutánea y uterina fue recientemente detectado en el cromosoma 1q42.^{3,43} Este gen codifica una proteína, la fumarato hidratasa, con hipotético poder supresor sobre estos tumores.⁹ La variabilidad en la expresión fenotípica observada en esta familia se explicaría por la penetrancia incompleta.⁶

Dado que los leiomiomas cutáneos en general preceden a los uterinos, se aconseja a las pacientes afectadas por múltiples leiomiomas, especialmente en aquellas con historia familiar, realizar exámenes ginecológicos periódicos con el fin de detectar en forma precoz el compromiso uterino.^{6,10}

Se recomienda la planificación de la maternidad a edad temprana, teniendo en cuenta que los leiomiomas uterinos pueden provocar abortos a repetición y consecuentemente infertilidad, sumado a la probabilidad de histerectomía.

En raros casos, el tumor uterino encontrado fue un leiomiomasarcoma.¹⁰

.....
M. G. Spelta: Araoz 1083 2do. A - Ciudad autónoma de Buenos Aires - Rep. Argentina. E-mail: mgspelta@yahoo.com
.....



Referencias

1. Happle R. Mosaicism in human skin. Arch Dermatol 1993;129:1460-1470.
2. Kitoh A, Akiyama H, Yoshida Y, et al: Multiple piloleiomyomas: Do they follow dermatomes of Blaschko lines? J Dermatol 2003; 30:851-852.
3. Ragsdale B. Tumores de los tejidos adiposo, muscular y óseo. Lever W, Elder D. Histopatología de la piel. Editorial Inter-Médica. Argentina 1999, 8va. Ed, pp. 826-827.
4. Alam M, Rabinowitz A, Engler D. Gabapentin treatment of multiple piloleiomyoma – related pain. J Am Acad Dermatol 2002; 46:S27-S29.
5. Albrecht S. Neoplasias e hiperplasias de origen neural y muscular. Fitzpatrick T. Dermatología en Medicina General. Editorial Médica Panamericana 2001, 5ta. Ed, pp. 1272-1274.
6. García Muret M, Pujol R, Aloma A, et al. Familial leiomyomatosis cutis et uteri (Reed's syndrome). Arch Dermatol Res 1998;280:S29-S32.
7. Fearfield L, Smith J, Bunker C et al: Association of multiple familial cutaneous leiomyoma with a uterine symplastic leiomyoma. Clin Exp Dermatol 2000;25:44-47.
8. Cairey-Remonnay S, Salard D, Algros M, et al. Leiomyomas cutanés multiples familiaux. Ann Dermatol Venereol 2003;130:1017-1020.
9. Martínez Mir A, Chuang B, Horrev L, et al. Germline fumarato hidratase mutations in families with multiple cutaneous and uterine leiomyomatosis. J Invest Dermatol 2003;121:741-744.
10. Fernández-Pugnaire MA, Delgado-Florencio V. Familial múltiple cutaneous leiomyomas. Dermatology 1995;191:295-298.



En una jornada común, un médico de atención primaria atiende 18 pacientes con 44 diagnósticos diferentes. Teóricamente, la cantidad de Guías que debería haber leído y aplicado correctamente, aparecidas durante los últimos 3 años, suman 3.679 páginas. Si tomara 2 minutos en leer una página, necesitaría 122 horas de lectura para cumplimentar las recomendaciones de estas Guías. (N. de R. Aterroriza pensar un cálculo así para la bibliografía dermatológica.)

Harkins A. Letter to Editor. Lancet 2005;365(9473)

A. Woscoff



Investigadores en Alemania han hallado que variaciones en un gen ligado a las hormonas sexuales masculinas pueden estar en el origen de la alopecia androgenética: se trata de genes de receptores de andrógenos localizados en el cromosoma X, heredado de la madre. Una variante particular de esos receptores ocurre con mayor frecuencia en personas con alopecia androgenética de comienzo temprano. Por tanto, deberían buscarse antecedentes del lado materno más que del paterno en tales pacientes.

Nothen M
Am J Hum Genetics. Julio 2005

Alejandro Campos Carlés



El gen inductor de detención del crecimiento y daño al ADN (Gadd45a) juega un papel fundamental en la protección de la piel frente a la radiación solar causante de cáncer cutáneo. Los ratones que carecen de él desarrollan múltiples tumores cutáneos. Este gen regula al más comúnmente mutado gen p53, manteniéndolo en activación. Tanto Gadd45a como p53 son esenciales para la remoción de células con ADN dañado.

Hildesheim J
Cancer Research, Diciembre 15, 2002

ACC

Eritrodermias

Erythroderma

Pablo A. Viglioglia*

*Profesor Emérito de Dermatología de la Facultad de Medicina de la Universidad de Buenos Aires, Argentina.

Fecha recepción: 8/4/05
Fecha aprobación: 3/8/05

Definición

Las eritrodermias son verdaderas envolturas inflamatorias tegumentarias que involucran la mayor parte o toda la superficie cutánea (incluyendo parcialmente mucosas y faneras), en cuya signosintomatología prevalecen eritema y descamación.¹

Deben considerarse como síndromes. Semejan vastos eccemas agudos (edema, exudación) o crónicos (sequedad, descamación), con variable componente pruriginoso y manifestaciones sistémicas. En gran parte de los casos las eritrodermias representan eventos secundarios, razón por la cual es importante establecer su etiopatogenia para conseguir el control más adecuado.

Es preciso detectar los desencadenantes: infecciones, fármacos, medicaciones locales, radiaciones, cirugías. Con frecuencia los acontecimientos originales quedan enmascarados por el proceso eritematodescamativo diseminado, tornando difícil el verdadero diagnóstico.

Intento de clasificación etiológica actual de las eritrodermias

Congénitas

- Eritrodermia ictiosiforme congénita
- Pitiriasis rubra pilar
- Síndrome de Sjögren-Larsson
- Síndrome de Netherton
- Síndrome de Omenn
- Síndrome de Dorfman-Chanarin

Infeciosas

- HIV
- Hepatitis

- Síndrome de la piel escaldada
- Eritrodermia escarlatiniforme
- Tuberculosis
- Por legionelas
- Enfermedad de Reiter
- Candidosis
- Tricofitosis
- Histoplasmosis
- Sarna noruega

Dermopatías preexistentes

- Psoriasis
- Liquen plano
- Dermatitis atópica
- Dermopatía vinculada al síndrome hipereosinofílico
- Reticuloide actínico
- Mastocitosis
- Sarcoidosis
- Enfermedad de Leiner

Afecciones autoinmunes

- Pénfigo foliáceo
- Penfigoide ampollar
- Lupus eritematoso
- Dermatomiositis

Farmacológicas

Enfermedades malignas

- Papuloeritrodermia de Ofuji
- Enfermedad de Castleman
- Procesos linfoproliferativos y linfomas
- Linfocitosis hemofagocítica

- Histiocitosis malignas
- Tumores sólidos

Endocrinopatías Idiopáticas

Existe un número muy reducido de eritrodermias condicionadas por enfermedad injerto contra huésped y por radioterapia. Por fin, en un porcentaje que oscila entre el 10 y el 30% de los casos -según las distintas estadísticas-, el origen es desconocido; son las llamadas *eritrodermias "idiopáticas"*.

El término "idiopático" debe ser aplicado a los casos en que no existe diagnóstico definitivo.

Síntesis de rasgos etiológicos y evolutivos de algunas eritrodermias

En la *eritrodermia ictiosiforme* congénita el prurito es de intensidad variable y suele ser un síntoma que acrecienta la penuria del paciente. En los casos con intensa picazón y onicodistrofia con peoría súbita, se torna indispensable el examen directo y el cultivo micológico. El tricofito ama la gruesa capa córnea, la presencia del rubrum es mayoritaria. La respuesta al tratamiento es inmediata.

En la *eritrodermia psoriásica* y la *psoriasis pustulosa generalizada severa* hay anomalías cromosómicas, ginecomastia con incremento de la excreción de estrógenos y alteraciones electromiográficas (miopatía psoriásica). También puede instalarse un síndrome de enteropatía dermatogénica.

El *impétigo herpetiforme* es una pustulosis aguda generalizada que puede conducir a eritrodermia. Suele aparecer en el último trimestre del embarazo o el puerperio. Se la vincula con hipocalcemia, debida o no a hipoparatiroidismo. En la actualidad se la considera como una forma maligna de la acrodermatitis continua.

En los grandes atópicos, con severo componente respiratorio, hacia la pubertad puede instalarse la denominada *eritrodermia atópica*. La intensa infiltración facial y el edema palpebral proporcionan al paciente aspecto somnoliento. El prurito es intenso y permanente; se alternan lesiones agudas, secretantes, con otras de contaminación microbiana y crónicas con liquenificación. A menudo se comprueba eosinofilia periférica paralela, a veces, a la severidad de la afección. La migración de los eosinófilos en respuesta a los distintos factores quimiotácticos (IL-5, IL-13) es exagerada, y sugiere prerreactivación; en cambio, la eosinofilia tisular es moderada. La atracción (y el perjuicio tisular por los eosinófilos) estaría ligada no sólo a las interleuquinas sino también a la IgE.

En el *síndrome hipereosinofílico* (SH) los criterios diagnósticos son (Chusid, 1975):²

- 1) eosinofilia sanguínea sostenida de por lo menos 1500 por milímetro cúbico durante un lapso no menor de 6 meses (o muerte precoz con signos y síntomas sistémicos);

- 2) ausencia de parasitosis u otras causas conocidas de eosinofilia;
- 3) signos y síntomas de enfermedad sistémica.

Las localizaciones viscerales preponderantes en el SH son las cardíacas y respiratorias. La principal causa de morbilidad y mortalidad es la disfunción cardíaca, con una incidencia que oscila entre el 35 y el 82%, que conduce a la insuficiencia cardíaca congestiva. Otra complicación importante es la afectación neurológica (neuropatía sensitiva periférica).

Entre los signos cutáneos aparecen: pápulas y nódulos eritematosos, pruriginosos, urticaria y/o angioedema. Las lesiones muestran infiltrados perivasculares eosinofílicos y otras células mononucleares.³

El SH, que predomina en el sexo masculino (9 a 1), ha sido clasificado en idiopático, que corresponde a la definición de Chusid, y secundario. La persistencia de hipereosinofilia "idiopática" demanda un adecuado diagnóstico para descartar neoplasias, enfermedades linfó o mieloproliferativas y afecciones inflamatorias crónicas pulmonares y del aparato gastrointestinal.

En 1988, Lian Lee y col.⁴ publicaron el primer caso de SH, que se manifestó como *eritrodermia*.

El *retículoide actínico* (RA), dermatopatía que forma parte de los seudolinfomas de célula T, es casi exclusivo del hombre añoso y representa la etapa tardía de la dermatitis actínica crónica. Es desencadenada por diversos agentes (resinas de plantas compuestas, caucho, fragancias) y se caracteriza por la disminución de su dosis eritema mínima.

Los afectados pueden ser sensibles a la luz visible o a la fluorescente. Las lesiones, entre eccematosas y liquenificadas, llegan a configurar una *eritrodermia* intensamente pruriginosa. En las fases avanzadas, el patrón histopatológico es semejante al de la micosis fungoide, puede invertirse el cociente CD4/CD8 y se detectan células de Sézary en proporción superior al 10%.

Entre las *mastocitosis cutáneas difusas*, Degos⁵ describió la *variedad eritrodérmica* caracterizada por extensas áreas rojo sombra, capaces de urticarse, asociadas con lesiones de urticaria pigmentaria. Las complicaciones incluyen hipotensión, shock, diarrea, y diátesis hemorrágicas, síndrome mieloproliferativo y leucosis mastocitaria.

Según Jonquieres y col.,⁶ existe una variedad excepcional de sarcoidosis que se manifiesta como *eritrodermia descamativa*: la histología confirmatoria suele acompañarse de adenopatías y lesiones viscerales.

La aparición de eritrodermia en *dermatopatías autoinmunes* es interesante. Dentro del grupo de los pénfigos son frecuentes en la variedad superficial (foliáceo) y en el fogo selvagem; son formas eritematodescamativas, erosivas y secretantes con signo de Nikolsky positivo. Los casos de eritrodermia descritos en penfigoide ampollar y en lupus eritematoso cutáneo son excepcionales.

Entre las *eritrodermias farmacológicas* se ha incriminado

no solamente a la medicina alopática sino también a la homeopática, ayurvédica, herbácea y a los remedios de uso hogareño.

Entre los fármacos inductores de eritrodermia cabe mencionar:

Acetaminofeno	Litio
Actinomicina-D	Mercuriales
Alopurinol	Minociclina
Arsénico	Nitrofurantoína
Barbitúricos	Omeprazol
Captopril	Oro
Cloroquina	Paraamino salicílico (ácido)
Clorpromazina	Penicilina
Clotrimoxazol	Propóleo
Dapsona	Quinidina
Epoprostenol	Rifampicina
Estreptomina	Seudodefdrina
Fenotiazina	Sulfadiazina
Fenitoína	Sulfonilurea
Fluindiona	Talidomida
Hidantoína	Tetraciclina
Interferón	Tolbutamida
Isoniazida	Vancomicina
Isotretinoína	

Varias farmacodermias que habitualmente se presentan como erupciones morbiliformes, urticarianas o liquenoides pueden eventualmente progresar hacia un extenso eritema descamativo.

Entre las farmacodermias merece especial atención el síndrome de Lyell,⁵ que llega a manifestarse como una *eritrodermia ampollar* con severa participación mucosa. En el adulto se halla habitualmente *provocado* por alopurinol, fenilbutazona, fenotiazina, clotrimoxazol, antibióticos, anticonvulsivantes, anestésicos, etc.; siempre coexiste cierto grado de insuficiencia renal.

Las eritrodermias debidas a enfermedades malignas incluyen: La *papuloeritrodermia de Ofuji* (PEO)⁷ no es una entidad clínica específica, sino la consecuencia de varias dermatosis inflamatorias o neoplásicas. Los pacientes pueden desarrollar un linfoma en el futuro. Coexisten eosinofilia e incremento de IgE. Se han descrito asociaciones con leucemia mieloide y linfoma de Hodgkin. Suh y col.⁸ consideran que la PEO representa una variante de la micosis fungoide. Clínicamente consiste en una erupción sumamente pruriginosa, caracterizada por pápulas planas, poligonales, que coalescen en placas, dando un aspecto de empedrado. El curso es crónico, con recaídas incesantes. Los grandes pliegues quedan respetados (signo de la hamaca de cubierta marina). La histopatología muestra un compacto infiltrado perivascular de células mononucleares, mezclados con eosinófilos en la dermis superior.

Los *procesos linfoproliferativos* y los *linfomas* afectan por lo

general a sujetos añosos; la incidencia de la eritrodermia descamativa se estima en el 1% de los casos y comprende fundamentalmente los linfomas T, en particular la MF y el SS.

A. Linfoma de células T cutáneo (CTCL). Una variante de CTCL que puede ser dividido en 3 grupos clínicos dependiendo de su historia clínica y de los hallazgos hematológicos:

- 1) Síndrome de Sezary (SS)
 - 2) MF eritrodérmica; Micosis fungoide (MF)
 - 3) CTCL-eritrodérmico no específico: casos de CTCL que no cumplen los requisitos para ser diagnosticados como SS o MF
- B. Leucemias de células T adultas, que mimetizan los hallazgos hematológicos del SS. El diagnóstico requiere la incorporación del ADN del virus linfotrópico tipo I humano en el genoma de las células tumorales.
- C. Pseudo CTCL eritrodérmico; correspondiente a afecciones inflamatorias no malignas, como el reticuloide actínico o ciertas farmacodermias con exceso de células de Sézary.

En la MF, las etapas de mácula, placa y tumor (con posibilidad de *brote eritrodérmico*) se suceden con intervalos de meses o años y, en ocasiones, se superponen. Se detecta epidermotropismo de linfocitos atípicos que se disponen en la unión dermoepidérmica; son CD4(+) y CD8(-). En las placas aparecen los microabscesos de Pautrier y en los tumores se mezclan los linfocitos atípicos con células inflamatorias. Se necesitan biopsias seriadas, episódicas, para el diagnóstico correcto.

En el SS se instala una tríada: *eritrodermia*, adenopatías y linfocitos atípicos, con núcleo cerebriforme, en sangre periférica.

La *linfoblastocitosis hemofagocítica* (LHH) es una afección rara, rápidamente progresiva y potencialmente fatal de los histiocitos activados, caracterizada por fiebre, hepatoesplenomegalia y pancitopenia. Entre las manifestaciones cutáneas figura la *eritrodermia*.

La clínica de la histiocitosis maligna (HM) incluye signosintomatología semejante a la LHH. Histológicamente se comprueba proliferación de grandes células pleomórficas fagocitarias.⁹ Patrizi y col.¹⁰ demostraron por primera vez, en la HM, la presencia de eritrodermia.

Se conocen eritrodermias descamativas inducidas por *tumores sólidos*: carcinomas de colon, pulmón, próstata, tiroides, laringe y esófago.

Las *eritrodermias por endocrinopatías* son excepcionales. Se describen casos inducidos por hipercalcitoninemia debida a carcinoma medular de tiroides.

Distintos tipos de cirugía, con transfusiones sanguíneas, provocan reacción injerto contra huésped y eritrodermia descamativa.

Repercusión metabólica

En todas las eritrodermias existe hipotermia, debido a la gran pérdida de calor por la superficie corporal y a la intensa evaporación ocasionada por fallas de la barrera cutánea. El incremento del flujo circulatorio cutáneo, de la volemia y del volumen mi-

nuto pueden conducir a insuficiencia cardíaca. Llega a instalarse un síndrome de malabsorción, por enteropatía dermatogénica; la extensa y constante descamación produce carencia de proteínas, calcio y hierro.

Signos orientadores en el diagnóstico histológico de las eritrodermias¹¹

Psoriasis	Paraqueratosis - Abscesos de Munro - Adelgazamiento de la epidermis suprapapilar - Acanosis irregular - Capilares desenrollados
Fármacos	Vacuolización de la capa basal - Melanófagos en papilas dérmicas- Eosinofilia
MF – Sezary	Linfocitos atípicos en la basal - Epidermotropismo - Microabscesos de Pautrier - Linfocitos atípicos de núcleo convoluto
Idiopática subaguda	Paraqueratosis - Espongiosis - Hiperplasia epidérmica - Edema de dermis papilar - Infiltrado superficial, perivascular, linfohistiocitario
Idiopática crónica	Hiperqueratosis compacta - Hiperplasia psoriasiforme, espongiosis leve. Engrosamiento de la papila dérmica
Dermatofitosis	Paraqueratosis focal - Espongiosis - Hifas y esporos en capa córnea
Sarna	Infiltrado intersticial y perivascular con eosinofilia - Ácaro, huevos y deyecciones en capa córnea.
Dermatitis atópica	Espongiosis - Eosinófilos en el infiltrado dérmico
Sarcoidosis	Granulomas epitelioides "desnudos" no caseificantes, ocasionales células gigantes, rodeados por linfocitos
Pénfigo	Clivaje intraepidérmico - Queratinocitos acantolíticos - La IF directa descubre IgG unida a la superficie de los queratinocitos - Anticuerpos circulantes
Penfigoide	Ampolla subepidérmica con eosinófilos - La IF directa demuestra IgG y C3 en la zona de la membrana basal
Lupus eritematoso	Degeneración hidrópica de la capa basal - Cuerpos coloides. Incremento de la mucina dérmica
Dermatomiositis	Imagen de interfase – Atrfia epidérmica - Probables focos de necrosis - Degeneración de la fibra muscular
Pitiriasis rubra pilar	Orto y paraqueratosis alternada (vertical y horizontal) con o sin tapones córneos
Enfermedad injerto contra huésped	Degeneración hidrópica epidérmica, necrosis de células satélites

Evolución y pronóstico

La eritrodermia es una condición compleja en la que intervienen distintos factores, pero en última instancia su pronóstico depende de la enfermedad subyacente. Su curso es rápido si es consecuencia del efecto de fármacos, alérgenos de contacto o agentes microbianos (síndrome de la piel escaldada); en cambio, la evolución es crónica en el caso de la diseminación de una dermatopatía preexistente (psoriasis, atopía) o de un linfoma.¹²

En la MF, los factores pronósticos dependen de la extensión y naturaleza de la invasión cutánea, de la presencia de enfermedad extracutánea, de la repercusión sanguínea, de la edad igual o superior a 60 años, de la elevación de la lactodehidro-

genasa.

En el SS, los factores pronósticos según el análisis global son: edad, intervalo previo al diagnóstico y presencia del genoma del virus de Epstein-Barr en los queratinocitos de la capa basal. Foulc y col.¹³ demostraron por primera vez el valor pronóstico de la elevación de la lactodehidrogenasa, coincidente con una marcada deficiencia inmune en las formas severas de SS.

Tratamiento

Todas las eritrodermias deben ser consideradas como emergencias y para su tratamiento resulta indispensable la interna-

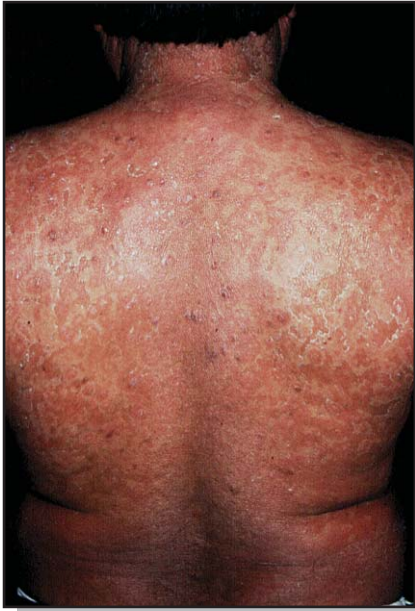

Foto 1. Pénfigo foliáceo.

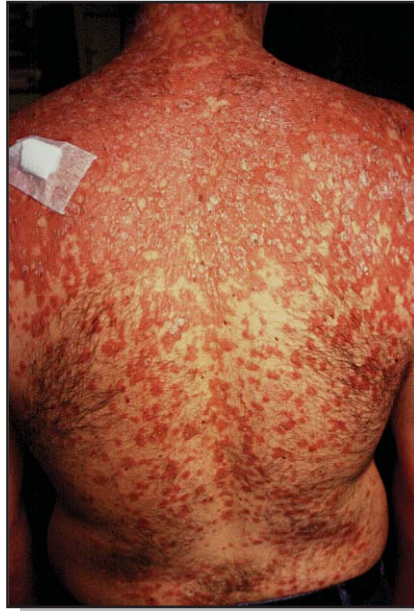

Foto 2. Eritrodermia farmacológica (dapsona).

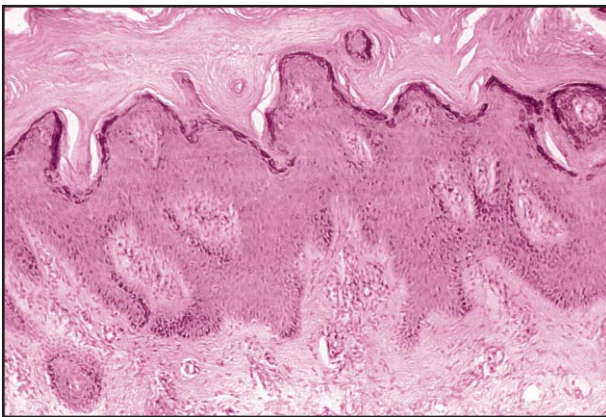


Foto 3. Eritrodermia ictiosiforme congénita. Hipertrofia de toda la epidermis




Foto 4. Eritrodermia.

ción. El manejo inicial de todos los casos de eritrodermia es en general el mismo, sea cual fuere su etiología. El principio terapéutico reside en mantener la humectación, evitar el trauma del raspado, los factores precipitantes, la aplicación limitada de determinados corticoides, y atender la dermatopatía subyacente y las complicaciones cuando ello es posible. Se requiere temperatura ambiental regulada, evitando el frío así como el sobrecalentamiento. Las preparaciones locales con corticoides diluidos asociados con emolientes y lavajes de agua tibia calman el prurito, y los antihistamínicos resultan indispensables. Pueden agregarse antimicrobianos para controlar la infección secundaria. Cada paciente requiere el monitoreo regular de la tasa de proteínas, el balance electrolítico, el estado circulatorio, la temperatura corporal y el equilibrio de los fluidos.

Tratamiento en particular de algunas eritrodermias

En el *síndrome de la piel escaldada* se procederá a eliminar el foco infeccioso desde donde proviene la toxina epidermolítica del estafilococo. Deben emplearse antibióticos resistentes a la penicilina: dicloxacilina (12,5 - 25 mg/kg/d para niños de 40 kg o menos; en los de mayor peso y adultos la dosis es de 250 mg cada 6 horas).¹⁴

La *eritrodermia escarlatiniforme* obedece a la penicilina. Las eritrodermias micóticas y la de la sarna costrosa responden a sus correspondientes agentes terapéuticos.

La *sarcoidosis eritrodermica* se controla con hidroxicloroquina (300-600 mg/día) combinada con talidomida (100 - 200 mg/día). La atención de la enfermedad subyacente es fundamental en los casos debidos al pénfigo foliáceo (corticoides + metotrexato o micofenolato de mofetilo) y al LES cutáneo.¹⁵

En el tratamiento de la *dermatitis atópica* se tendrán en cuenta los antihistamínicos diurnos (fexofenadina: 180 mg diarios) y los hipnógenos (prometazina, 25 mg por la noche).

Salvo en los brotes intensos, es preferible no recurrir a los corticoides sistémicos. Deben considerarse los factores personales y ambientales, evitando situaciones de estrés psíquico o fatiga física, cambios bruscos de temperatura, contacto con nylon o lana, picaduras de insecto, etc.

La terapéutica local incluye cremas con distinta potencia según la zona a tratar: tacrolimo en ungüento al 0,03% o pimecrolimo¹⁶ en crema al 1%, que producen irritación controlable. El tacrolimo es un potente modulador del mecanismo inmune: inhibe la calcineurina e impide la liberación de citoquinas. La producción de carcinogénesis a largo plazo está en estudio.

Con respecto a la alimentación, es necesario tener en cuenta los alérgenos más frecuentes (huevo, leche, trigo, chocolate) y es aconsejable la adición de probióticos. Evitar los aéreos (hierbas, polvo ambiente, polen, malezas, ácaros) y los animales (gatos, perros). La fototerapia (UVA 1, PUVA, UVB o combinación UVA/UVB) está indicada en casos selectos que no responden a

otros tratamientos. En localizaciones de cabeza y cuello es interesante considerar la probable ingerencia de *Malassezia* y el grupo *Candida*.

El manejo de la *eritrodermia psoriásica* implica la opción de diversos fármacos y procedimientos: dentro de las variedades de *fototerapia*, los preferidos son los UVB de banda estrecha, más eficaces que los UVB de banda ancha y que el PUVA tradicional, consiguiendo el blanqueamiento con dosis más bajas de radiación y en tiempo más breve. También puede utilizarse la combinación de UVB de banda estrecha con la aplicación previa de 8-MOP al 0,01% en crema emoliente.

Los efectos secundarios más relevantes de la *ciclosporina A* son la hipertensión y la nefrotoxicidad. Se comienza con 3 a 5 mg/kg/día y al alcanzar una remisión del 90% se baja la dosis paulatinamente y se mantiene bajo vigilancia la concentración de creatinina en sangre. El metotrexato (MTX) se prescribe a la dosis oral de 10 mg semanales fraccionados de a 2,5 mg con intervalo de 12 horas. Su principal contraindicación son las hepatopatías (hepatitis B y/o C); se requiere controlar el hemograma.

Los retinoides sintéticos se utilizan generalmente combinados con PUVA. Se prefiere la acitretina, a la dosis inicial diaria de 25 mg; luego se procederá según tolerancia. El incremento de las hiperlipemias y su acción teratogénica son las contraindicaciones fundamentales. Las dislipidemias pueden controlarse con atorvastatina.

Agentes biológicos: se ha demostrado que las placas psoriásicas contienen niveles elevados de citoquinas incluyendo el factor alfa de necrosis tumoral (TNF alfa), pivote en la patogenia de la enfermedad. El tratamiento con el anticuerpo monoclonal quimérico anti-TNF alfa (*infliximab*) ha resultado eficaz en el manejo de psoriasis recalcitrante, así como otros monoclonales. Une el TNF sobre las células T activadas y los macrófagos induciendo su lisis por mecanismo citotóxico. Se utiliza como monoterapia o combinado con UVB en infusión endovenosa a la dosis de 5 mg/kg aplicado durante dos horas con intervalo de 15 días, con buenos resultados clínicos e histopatológicos. También se recurre a otros agentes biológicos: *alefacept*, a la dosis de 15 mg semanales, por vía intramuscular; *efalizumab*, 1 mg/kg/semana por inyección subcutánea;^{17,18} *etanercept*, 25 mg, subcutáneo, dos veces por semana.

Los agentes biológicos se administran en ciclos variables de 12 aplicaciones, según criterio médico. Es importante el control del hemograma, hepatograma y función renal, así como la prevención de infecciones por gérmenes (estafilococias, tuberculosis, histoplasmosis, etc.), neoplasias y linfomas. Como en todo tratamiento para la psoriasis, se producen rebotes. El costo es elevado. En el manejo de los *linfomas cutáneos primitivos* (CTCL) *eritrodermicos* se recurre a diversos procedimientos.

El tratamiento de elección de primera línea para los CTCL con eritrodermia es el *acelerador de electrones*. Un esquema muy empleado comprende G Me V electrones efectuados 4 días por semana, hasta completar un total de 3.600 CGy en 10 semanas.

En el manejo del SS refractario a numerosos procedimientos terapéuticos, Molina y col.¹⁹ consiguieron buenos resultados con el *trasplante de médula ósea alogénica*.¹² Las manifestaciones cutáneas se resolvieron dentro de los 100 días que siguieron al trasplante. Los estudios completos de estadificación realizados 36 meses después no demostraron recurrencias.

Los trabajos de Russell-Jones y de Olavarría consignan el tratamiento exitoso de la MF eritrodérmica mediante *trasplante autólogo* de células primordiales de sangre periférica.²⁰

Ampliamente utilizado en la terapia de los CTCL, el MTX puede ser de beneficio en los casos en que han fracasado los distintos tipos de radiación UV y combinarse con los corticoides locales o sistémicos. Las dosis son iguales a las empleadas en la psoriasis, con los respectivos controles.

Desde hace 25 años los *retinoides* se utilizan en la terapia de los CTCL, aunque no parecen ser lo suficientemente eficaces como monoterapia. Los pacientes sometidos a la combinación de retinoides + PUVA requieren menos sesiones y menores dosis de UVA que los tratados solamente con PUVA. Se prefiere la acitretina, comenzando con la dosis diaria inicial de 1 mg/kg/d, y luego se procede según tolerancia; ya nos hemos referido a la limitación que imponen la teratogénesis y las dislipidosis.

Para el linfoma T cutáneo de células grandes CD30(+) es útil la combinación de interferón alfa y bexaroteno. Éste se utiliza a la

dosis diaria de 150 mg por vía oral. Después de 12 meses de tratamiento, la remisión fue completa. El bexaroteno es el primer retinoide X receptor específico obtenido para uso humano. Ha demostrado una impresionante respuesta como único agente en el tratamiento del CTCL. Es necesario asociarlo con atorvastatina.

El interferón alfa también es reconocido como monoterapia en el tratamiento del CTCL. La dosis habitual es de 3 a 12 millones de U dos veces por semana, vía subcutánea. Puede producir fiebre, malestar general, alteraciones gastrointestinales, depresión medular y elevación de las transaminasas.

En el SS avanzado se ha empleado con suceso el *alemtuzumab*, un anticuerpo monoclonal dirigido directamente contra el antígeno linfocitario CD52, expresado sobre las células B y T. Se administra por vía endovenosa (30 mg) tres veces por semana, durante 10 semanas. Los mejores resultados se obtuvieron en las eritrodermias con prurito intenso.

En las lesiones de *eritrodermia leucémica* o de *reticuloide actínico* refractarios a los corticoides locales se utilizan con buen resultado inmunorreguladores: el tacrolimo (0,03%) y el pimecrolimo (0,1%).

.....
P.Viglioglia: Pueyrredón 1526 - 4to. piso "B" - (1426) - Ciudad Autónoma de Buenos Aires - Rep. Argentina.
.....



Referencias

- Viglioglia P. Eritrodermias Act. Terap. Dermatol. 2004;27:310.
- Chusid MJ, Dale DC, West BC y col. The hypereosinophilic syndrome: analysis of fourteen cases with review of the literature. Medicine (Baltimore) 1975;54:1-27.
- Viglioglia P. Dermatitis eosinofílica. Act. Terap. Dermatol. 2003;26:342.
- Lian Lee M y col. Hypereosinophilic Syndrome presenting with erythroderma. Australas J Dermatol 1988;29:95.
- Degos R. Dermatoses Erythémato-Squameuses. Chapitre IV "Dermatologie". Flammarion Médecine-Sciences, Paris 1981; 203 - 216.
- Jonquieres E, Cors J. Un tipo excepcional de sarcoidosis: la forma eritrodérmica verdadera. Semana Médica. 1973;142:976.
- De Vries H y col. Ofuji papuloerythroderma associated with Hodgkin lymphoma. Br J Dermatol 2002;147:186.
- Suh KS, Kim HC, Chae YS y col. Ofuji papuloerythroderma associated with follicular mucinosis in mycosis fungoides. J Dermatol 1998;25:185-189.
- Morrell D y col. Cutaneous manifestations of hemophagocytic lymphohistiocytosis. Arch Dermatol 2002;138:1208.
- Patrizi A y col. Malignant histiocytosis presenting as erythroderma. Internat J Dermatol 1990; 29:214.
- Viglioglia P. Dermatología elemental. EUDEBA. Buenos Aires, 1985.136
- Viglioglia P. Linfomas cutáneos. Act. Terap. Dermatol. 2002; 25:156.
- Foulc P, N'Guyen JM, Dreno B. Prognostic factors in Sézary syndrome: a study of 28 patients. Br J Dermatol 2003;149:1152-1158.
- Sharkey MP, Muir JB. Staphylococcal scalded skin syndrome complicating acute generalized pustular psoriasis. Australas J Dermatol 2002;43:199-201.
- Viglioglia P. Grupo de los pénfigos con especial atención al pénfigo paraneoplásico. Act. Terap. Dermatol. 2002; 25:10
- Gómez Flores M y col. Pimecrolimus. Alternativa terapéutica en reticuloide actínico. Act. Terap. Dermatol. 2004; 27:120.
- Lundin J, Hagberg H, Repp R, y cols. Phase 2 study of alemtuzumab (anti-CD52 monoclonal antibody) in patients with advanced mycosis fungoides/Sézary syndrome. Blood 2003;101:4267-4272.
- Gautschi O y col. Successful treatment of chemotherapy - refractory Sézary Syndrome with alemtuzumab (Campath-TH). Eur J Haematol 2004;72:61.
- Molina A, Nademanee A, Arber DA y col. Remission of refractory Sézary syndrome after bone marrow transplantation from a matched unrelated donor. Biol Blood Marrow Transplant 1999;5:400-404.
- Russell-Jones R, Child F, Olavarría E y col. Autologous peripheral blood stem cell transplantation in tumor-stage mycosis fungoides: predictors of disease-free survival. Ann N Y Acad Sci 2001; 941:147-154.

SECCIÓN TRABAJOS DE INVESTIGACIÓN

Prevalencia de disfunción tiroidea primaria en pacientes con pénfigo vulgar

Prevalence of primary thyroid disorders in patients with pemphigus vulgaris

Roberto Glorio*, Daniel Moncet**, Fabián Pitoia**, Graciela Rodríguez Costa*, Adriana Díaz**, Mijal Gruber***, Sergio Carbia***, Marcela Cahue***, Hugo Niepomnische****, Miguel Allevato*****, Hugo Cabrera*****.

*Jefe de Sección Ampollares División Dermatología. **Médico Endocrinólogo. ***Médico Dermatólogo. ****Jefe de Sección Tiroides División Endocrinología. *****Jefe División Dermatología. *****Profesor Titular de Dermatología. Hospital de Clínicas "José de San Martín", División Dermatología, División Endocrinología. Ciudad Autónoma de Buenos Aires. Argentina.

Fecha de recepción: 27/5/05

Fecha de aprobación: 21/7/05

Resumen

Introducción. Los pénfigos representan un grupo de enfermedades autoinmunes caracterizadas por la formación de ampollas. Dentro de este grupo, el pénfigo vulgar es la forma clínica más frecuente. Por otro lado, la patología tiroidea tiene elevada prevalencia en la práctica médica y está asociada con un amplio rango de trastornos cutáneos. Hay publicaciones aisladas de la asociación entre patología tiroidea y pénfigo vulgar. Por esta razón, se decidió establecer la prevalencia de disfunción tiroidea primaria y autoinmunidad tiroidea en pacientes con pénfigo vulgar.

Objetivos. (i) Determinar la prevalencia de disfunción tiroidea primaria y autoinmunidad tiroidea en pacientes con pénfigo vulgar. (ii) Relacionar los hallazgos con lo referido en la bibliografía.

Material y métodos. Se efectuó un estudio observacional, transversal, prospectivo y controlado, entre marzo del 2002 y marzo del 2004, en 28 pacientes con diagnóstico de pénfigo vulgar que concurrieron a la Sección Ampollares de la División Dermatología y fueron evaluados posteriormente por endocrinólogos de la División Endocrinología, en el Hospital de Clínicas "José de San Martín". La evaluación tiroidea fue realizada en 28 pacientes consecutivos con pénfigo vulgar y 40 voluntarios sanos (controles) apareados por sexo y edad, y consistió en palpación tiroidea, prueba de funcionalidad tiroidea mediante dosaje en sangre de las hormonas T3, T4, TSH, y prueba de autoinmunidad tiroidea mediante dosaje en sangre de anticuerpos antiperoxidasa.

Resultados. En los 28 pacientes con pénfigo vulgar (16 mujeres y 12 hombres), la edad fue de $53,6 \pm 14,5$ años ($X \pm DE$) (rango: 25-73 años); en los 40 controles (24 mujeres y 16 hombres), la edad fue de $54,8 \pm 12,1$ años ($X \pm DE$) (rango: 28-81 años). En relación con la disfunción tiroidea primaria, su prevalencia en los pacientes con pénfigo vulgar fue de 32,14% (9 pacientes) y en los controles fue de 10% (4 pacientes) ($\chi^2 = 5,22$) ($p = 0,03$). En el caso de la autoinmunidad tiroidea, su prevalencia en los pacientes con pénfigo vulgar fue de 28,57% (8 pacientes) y en los controles fue de 7,5% (3 pacientes) ($\chi^2 = 5,30$) ($p = 0,041$), de manera que las diferencias resultaron estadísticamente significativas.

Conclusiones. El trabajo realizado señala la elevada prevalencia de disfunción tiroidea primaria y de autoinmunidad tiroidea en

pacientes con pénfigo vulgar. Los hallazgos en este grupo de pacientes deben llamar la atención de los dermatólogos para buscar en forma precoz el compromiso de la tiroides, que podría ser de remarcable importancia en el futuro de los pacientes (Dermatol Argent 2005;11(3):215-221).

Palabras clave: pénfigo vulgar y enfermedad tiroidea; enfermedades autoinmunes.

Abstract

Introduction. Pemphigus comprises a group of chronic relapsing autoimmune diseases whose common characteristic is the formation of blisters. Within this group, pemphigus vulgaris is the most frequent clinical form. On the other hand, thyroid disorders have a high prevalence in medical practice, and are associated with a wide range of skin disorders. There are few reports on the association of thyroid disorders and pemphigus vulgaris. For this reason, we sought to assess the real prevalence of primary thyroid disorders and thyroid autoimmunity in patients with pemphigus vulgaris.

Objectives. To determine the real prevalence of primary thyroid disorders and thyroid autoimmunity in patients with pemphigus vulgaris. To compare our findings with published reports.

Subjects and Methods. An observational transverse prospective and control study was carried out between march 2002 and march 2004, during which period 28 cases with a diagnosis of pemphigus vulgaris were seen at the Section of Blistering Diseases, Division of Dermatology and then were evaluated for endocrinologists of the Section of Thyroid diseases of the Hospital de Clínicas "José de San Martín".

Thyroid evaluation was performed in 28 consecutive patients with pemphigus vulgaris and in 40 healthy volunteers (controls) matched by age and gender. Thyroid gland palpation was also performed in these subjects. Thyroid function was evaluated by measuring T3, T4 and TSH levels and thyroid autoimmunity was investigated through the assay of anti thyroperoxidase antibodies.

Results. In 28 cases with pemphigus vulgaris, there were 16 women and 12 men that were matched by age and gender [mean age of pemphigus vulgaris group 53.6 ys (range 25-73) and mean age of 40 cases of control group 54.8 ys (range 28-81)].

The overall rate of primary thyroid disorders diagnosed in PV group was 32.14%. (9/28 patients) and 10% (4/40 subjects) in the control group. ($p < 0.03$).

The overall rate of thyroid autoimmunity diagnosed in PV group was 28.57% (8/28 patients) and 7.5 % (3/40 subjects) in the control group. ($p < 0.041$).

Conclusion. In this study we confirm that pemphigus vulgaris is highly associated with primary thyroid disorders and thyroid autoimmunity. These observations in the group of patients with pemphigus vulgaris should alert the dermatologists about an early diagnosis of the thyroid disease that could be of remarkable importance in the future of these patients (Dermatol Argent 2005;11(3):215-221).

Key words: pemphigus vulgaris and thyroid diseases; autoimmune diseases.

Introducción

Los pénfigos constituyen un grupo de enfermedades autoinmunes crónicas recidivantes que afectan piel, mucosas y fanas. ^{1,2} La característica común de los pénfigos es la de presentar ampollas, producidas por un mecanismo llamado acantosis.

El pénfigo vulgar (PV) es la forma clínica más frecuente y se caracteriza por la presencia de autoanticuerpos dirigidos contra la desmogleína 3, ^{3,5} una glucoproteína de la familia de las cadherinas ⁶ presente en los desmosomas de los epitelios planos estratificados. La incidencia de este cuadro varía entre 0,5 y 1,5 casos por cada 100.000 habitantes. ⁷

La asociación con otras enfermedades autoinmunes como la patología tiroidea está mencionada en la bibliografía en casos aislados, ^{8,13} pero no hay información de la prevalencia de autoinmunidad tiroidea en grupos de pacientes con PV.

Se entiende por autoinmunidad tiroidea ^{14,15} a la situación fisiopatológica por la cual un individuo es capaz de producir autoanticuerpos contra antígenos que forman parte de la glán-

dula tiroidea, entre los que se encuentra la tiroperoxidasa (TPO), una hemoproteína ubicada en la porción apical de la membrana celular de la célula folicular tiroidea. La determinación de anticuerpos antitiroideos, ¹⁶ en particular los antitiroperoxidasa (TPO-Ab), es de uso extendido para evidenciar la presencia de autoinmunidad tiroidea.

Las tiroiditis autoinmunes constituyen un tercio de todas las enfermedades que pueden afectar a la glándula tiroidea y suelen clasificarse en 2 variantes: clásicas y especiales.

A las primeras se las subdivide en hipotiroideas (70%) y eutiroides (30%). La variante clásica hipotiroidea más frecuente comprende la forma con bocio, que representa a la clásica enfermedad de Hashimoto, y la forma sin bocio, conocida como tiroiditis atrófica. En la forma eutiroides es frecuente el comienzo con bocio difuso pequeño que va paulatinamente desarrollando nódulos con el transcurso de los años. Actualmente, muchos autores utilizan el epónimo tiroiditis de Hashimoto para denominar a la tiroiditis autoinmune en forma global. Dentro de las variantes especiales se incluye a las tiroiditis

posparto, infantojuveniles, silente o indolora, etc.

Teniendo en cuenta que los trastornos tiroideos se presentan de forma insidiosa y con manifestaciones clínicas proteiformes, la dificultad en el diagnóstico clínico es compensada por la accesibilidad y relativa facilidad del diagnóstico bioquímico mediante las pruebas de función tiroidea y la determinación de anticuerpos antitiroideos.

De esta manera, teniendo en cuenta que tanto la patología tiroidea como el PV se relacionan con alteraciones de la autoinmunidad, un diagnóstico precoz y oportuno del compromiso de la tiroides en pacientes con PV permitirá resolver convenientemente los múltiples trastornos originados por su mal funcionamiento.

Se realizó una búsqueda bibliográfica computarizada en las bases de datos MEDLINE y LILACS (años 1997-2003) con las palabras clave pénfigos y patología tiroidea; pénfigos y tiroiditis, pénfigo vulgar y autoinmunidad tiroidea; la información hallada no ayudó a resolver satisfactoriamente el problema objeto de este estudio.

Considerando que algunos trabajos aislados demuestran una prevalencia aumentada de autoinmunidad tiroidea en pacientes con PV y que no hay trabajos que determinen la prevalencia en un grupo prospectivo, decidimos realizar un estudio colaborativo entre la División Dermatología y la División Endocrinología del Hospital de Clínicas "José de San Martín", con los *objetivos* de:

- (a) Determinar la prevalencia de disfunción tiroidea primaria en pacientes con PV.
- (b) Determinar la prevalencia de autoinmunidad tiroidea en pacientes con PV.
- (c) Relacionar nuestros hallazgos con lo referido en la bibliografía .

Material y métodos

Se efectuó un estudio observacional, transversal, prospectivo y controlado entre los meses de marzo del 2002 y marzo del 2004, en el cual se incluyó a 28 pacientes con diagnóstico de PV que concurren a la Sección Ampollares de la División Dermatología del Hospital de Clínicas "José de San Martín" y a 40 pacientes sin patología ampollar que conformaron el grupo control.

Población. Se realizó el muestreo consecutivo, a partir de la consulta espontánea, dentro de una población de aproximadamente 120 pacientes anuales que concurren a la Sección Ampollares de la División Dermatología del Hospital de Clínicas y se incluyó a los casos con diagnóstico histopatológico confirmado.

Los pacientes con PV y los controles se aparearon por edad y sexo. Todos los pacientes pertenecían al mismo grupo étnico (caucásicos argentinos).

Se incluyeron pacientes con diagnóstico de PV, basado en

la clínica de las lesiones de piel y mucosas, confirmado con histopatología e inmunofluorescencia directa de la piel.

Fueron excluidos los pacientes con enfermedades no tiroideas de naturaleza autoinmune: anemia perniciosa, púrpura trombocitopénica idiopática, artritis reumatoidea, síndrome de Sjögren, vitiligo, melasma, diabetes mellitus, enfermedad de Addison, ooforitis autoinmune; los pacientes que hubieran recibido medicamentos que pueden favorecer el desarrollo de una tiroiditis autoinmune (ingesta elevada de yodo, uso de litio o interferón alfa); los pacientes con otros factores de riesgo para tiroiditis autoinmune (embarazo, infecciones virales, infección por *Yersinia enterocolitica*); los pacientes con otras patologías ampollares (penfigoide ampollar, penfigoide cicatrizal, epidermolisis ampollar adquirida, dermatitis herpetiforme, herpes gestationis, eritema polimorfo, impétigo ampollar, dermatosis por IgA lineal, dermatosis acantolítica transitoria, dermatosis pustular subcórnea, enfermedad de Darier, otros tipos de pénfigo tales como seborreico, foliáceo, vegetante, etc.). Finalmente se excluyó a los pacientes cuyo seguimiento pudiera ser dificultoso.

La *evaluación dermatológica* fue realizada por médicos dermatólogos de la Sección Ampollares de la División Dermatología, a partir de un protocolo previamente elaborado donde se consignaron las manifestaciones mucocutaneofanerales.

La *evaluación endocrinológica* fue realizada por médicos endocrinólogos de la División Endocrinología. Se evaluó la morfología tiroidea a través de la semiología (por palpación tiroidea); la funcionalidad tiroidea (por el dosaje en sangre de las hormonas TSH, T4, T3) y los parámetros inmunológicos (por el dosaje en sangre de anticuerpos antiperoxidasa TPO-Ab). Se tomó la muestra de sangre de cada paciente en el laboratorio del Hospital de Clínicas. Se considera que la glándula tiroides normal pesa 20 g. Se define bocio a toda glándula que pese más de 20 g, según palpación realizada por un experto.

Los anticuerpos antiperoxidasa (TPO-Ab), anteriormente llamados anti fracción microsomal (AFM), son los de mayor sensibilidad para valorar autoinmunidad. Se definió el concepto de disfunción tiroidea primaria (DTP) como la presencia de uno o más de los siguientes: bocio, autoanticuerpos antitiroideos positivos y/o anomalías de la función tiroidea primaria.

La DTP incluyó los casos de anomalías de la función tiroidea (hipotiroidismo o hipertiroidismo) y la autoinmunidad tiroidea (AT) (constituida por la positividad de los TPO-Ab) que a su vez se subdivide en: pura (ATP) (sólo positividad de los TPO-Ab) y tiroiditis de Hashimoto (positividad de los AcTPO más bocio).

Se utilizaron los siguientes reactivos: (i) *TPO-Ab* = RSR Li-

mitted, UK; sensibilidad = 0,3 U/ml. (ii) *TSH ultrasensible* = Access Immunoassay System, Beckman Coulter Inc.; sensibilidad = 0,05 uUI/ml.

Se consideraron las siguientes variables:

(a) Valores de TSH: normales: de 0,3 a 5 uUI/ml; elevados > 5 uUI/ml (hipotiroidismo).

(b) Anticuerpos TPO-Ab: positivos (> 34,0 U/ml) y negativos (\leq 34,0 U/ml).

Para screening, se solicitó TSH y TPO-Ab. A los pacientes que presentaron TSH por debajo o por encima del límite normal, se les solicitó T3, T4 y/o T4 libre.

La *evaluación estadística* fue realizada con el paquete estadístico SPSS para Windows versión 11.0 (Cary NC, EE.UU.). La comparación de los datos numéricos se realizó con el método de chi cuadrado (χ^2) corregido por el test de Fischer. Los datos fueron ingresados en una base de datos (tipo Excel) y luego analizados empleando un microprocesador Pentium IV. Para todas las variables se establecieron la distribución de frecuencias y/o los porcentajes en relación con el total de casos. Para aquellas medidas en escala ordinal o superior, se computaron las siguientes estadísticas: número de casos, valor mínimo hallado, valor máximo hallado, media aritmética, desvío estándar. Cuando fue necesario, se estimaron los intervalos de confianza del 95% (IC 95%) y en el caso de realizar pruebas de significación, se acudió a las indicadas según tamaño muestral, comportamiento de la variable y escala de medición. El nivel de significación establecido fue de $\alpha = 0,05$.

Resultados

Se evaluaron 37 pacientes (pac.) con PV; de ellos finalmente se incluyeron 28 y se descartaron 9 por presentar criterios de

exclusión o de eliminación.

En los 28 pac. con PV que cumplieron con todos los criterios de inclusión, la edad tuvo media aritmética (X) de 53,6 años; desvío estándar (DE) de 14,5; rango de 25 a 73 años; e intervalo de confianza calculado con $\alpha = 0,05\%$ (IC 95%) de 48,44 - 56,46. En los 40 controles, la edad presentó X de 54,8 años, con DE de 12,1, rango de 28 a 81 años e IC 95% de 49,54 - 58,58.

La distribución por sexos mostró en los pacientes con PV un ligero predominio de mujeres (16 pac.) (57,14%) en las cuales la edad presentó X de 54,6, DE de 14,4 y rango de 25 a 73 años. En los controles se evidenció un 60% de mujeres (24 pac.) en las cuales la edad presentó X de 54,8, DE de 12,1 y rango de 28 a 81 años.

En relación con la disfunción tiroidea primaria (DTP), su prevalencia en los pacientes con PV fue de 32,14% (9 pac.) y en los controles fue de 10% (4 pac.) ($\chi^2 = 5,22$) ($p = 0,03$), diferencias estadísticamente significativas.

La prevalencia de autoinmunidad tiroidea (AT) en los pacientes con PV fue de 28,57% (8 pac.) y en los controles fue de 7,5 % (3 pac.) ($\chi^2 = 5,30$) ($p = 0,041$); las diferencias resultaron también estadísticamente significativas (Cuadro 1).

En los casos con autoinmunidad tiroidea, 7 pac. del grupo PV y 2 pac. del grupo control presentaron autoinmunidad tiroidea pura (ATP). Además, sólo 1 pac. del grupo PV y 1 pac. del grupo control presentaron tiroiditis de Hashimoto.

Finalmente con respecto a las anomalías de la función tiroidea, solo se hallaron 2 pacientes con hipotiroidismo: uno en el grupo PV y otro en el grupo control; no se detectó hipertiroidismo en los grupos estudiados.

Cuadro 1. Hallazgos de patología tiroidea en pacientes con PV y controles.

	Edad (X \pm DE) (años)	Sexo (porcentaje) (predomina)	Prevalencia disfunción tiroidea primaria	Prevalencia autoinmunidad tiroidea
Pénfigo vulgar (28)	53,6 \pm 14,5	57,14% femenino	32,14%	28,57%
Controles (40)	54,8 \pm 12,1	60% femenino	10%	7,5%

* En disfunción tiroidea primaria, $p = 0,03$.

** En autoinmunidad tiroidea, $p = 0,041$.

En ambos casos las diferencias son estadísticamente significativas.

Comentarios

Para admitir la existencia de un estado de autoinmunidad basta con demostrar de manera convincente la presencia de anticuerpos o de linfocitos que reaccionen específicamente con componentes del propio cuerpo, aun cuando se desconozca el mecanismo de su producción y la razón última de su presencia.

Los avances técnicos en el diagnóstico inmunológico permiten realizar esas determinaciones con exactitud y sensibilidad crecientes. En consecuencia, se hace cada vez más patente la existencia de estados de inmunidad frente a un gran número de componentes del propio cuerpo, en personas que tienen los más variados procesos patológicos.

En 1957, Witebsky y col.¹⁹ establecieron criterios, reminiscentes de los postulados de Koch para las enfermedades infecciosas, que permitieron sentar sobre bases objetivas la etiología supuestamente autoinmune de algunas enfermedades humanas.

Estos postulados exigían, para poder establecer la naturaleza autoinmune de una enfermedad, la demostración de la existencia de autoanticuerpos o de células autorreactivas, la identificación del autoantígeno involucrado y la inducción de una respuesta autoinmune análoga, acompañada de una enfermedad similar a la humana, en algún animal de experimentación. Más adelante, en 1993, Rose y Bona²⁰ consideraron que la prueba directa demostrativa de la naturaleza autoinmune de una enfermedad era la transferencia pasiva a un receptor normal. Esto, que por razones éticas queda excluido como procedimiento experimental en la especie humana, había sido realizado por Harrington y col.²¹ en sí mismo y en un grupo de voluntarios empleando sueros de enfermos portadores de púrpura trombocitopénica idiopática.

Por otro lado, hay una forma de transferencia pasiva que surge espontáneamente como un "experimento de la naturaleza". Es la que tiene lugar entre la madre afectada por una enfermedad autoinmune y el hijo que se gesta en su seno.

En ocasiones, la respuesta autoinmune no es la causa sino la consecuencia de una enfermedad o lesión de otro origen. Por ejemplo, las quemaduras, los traumatismos (incluido el quirúrgico), la isquemia y otros procesos que cursan con destrucción de tejidos favorecen la liberación de antígenos tisulares frente a los cuales se forman anticuerpos específicos, detectables a las dos o tres semanas del acontecimiento.

La respuesta autoinmune en tales circunstancias no es un hecho baladí, sino que puede actuar como factor patogénico secundario; así ocurre en el síndrome de Dressler: pericarditis acompañada de pleuritis, de neumonitis o de ambas en convalecientes de un infarto agudo de miocardio.²²

En el caso particular del PV, se ha demostrado que la acción de autoanticuerpos dirigidos contra la desmogleína 3, localizada en el enlace transmembranoso de los desmosomas, es lo que determina la acantólisis.²³ Ahora bien, ésta es una enfer-

medad que tiene baja prevalencia en la población; pero no ocurre lo mismo con otras enfermedades autoinmunes como la tiroiditis autoinmune, que afecta a entre el 6 y el 8% de la población de nuestro país.²⁴

Definimos entonces a una enfermedad autoinmune como un síndrome clínico causado por la activación de las células T, B, o ambas, en ausencia de infección en curso o de otra causa discernible.

En lo que respecta a la clasificación de las enfermedades autoinmunes, se debe distinguir entre (a) aquellas enfermedades causadas por defectos generalizados en la selección de linfocitos y (b) aquellas en las cuales una alteración de la homeostasis de esas células es determinada por respuestas inadecuadas a antígenos particulares.

Se ha demostrado cierta susceptibilidad genética a la enfermedad autoinmune^{25,26} así como desencadenantes ambientales e internos de autorreactividad.²⁷

Por muchos años, el dogma principal de la inmunología estuvo centrado en la "delección clonal de células autorreactivas", dejando un repertorio de células T y B que reconocen específicamente el antígeno extraño. Sin embargo, el conocimiento actual reconoce que un nivel bajo de autorreactividad es fisiológico y crucial para la función inmune normal. Los autoantígenos ayudan a formar el repertorio de linfocitos maduros y la supervivencia de células T naive y B a nivel periférico requiere la exposición continua a ellos. Puesto que no hay diferencia fundamental entre la estructura de los autoantígenos y la de antígenos extraños, los linfocitos en su desarrollo se adaptan y toleran un nivel fisiológico de autorreactividad, pero responden al antígeno solamente en ciertos microambientes, generalmente en presencia de citoquinas inflamatorias. Puesto que la autorreactividad es fisiológica, el desafío consiste en entender cómo éste se convierte en un proceso patológico y cómo las células T y B contribuyen a lesionar el tejido.

En el caso particular de la tiroiditis autoinmune (TA)^{28,29} debemos tener presente que la producción de autoanticuerpos antitiroideos produce un daño de consideración variable a la glándula. Fue descrita por primera vez en 1912 por Hashimoto, y esta forma anatómo-clínica de tiroiditis no es la más frecuente pero sí la más clásica; por tal motivo, muchos autores usan la denominación "tiroiditis de Hashimoto" como epónimo de tiroiditis autoinmune. Otros, en cambio, prefieren reservar el término de enfermedad de Hashimoto a la variante bociosa de tiroiditis autoinmune, que histológicamente involucra infiltración linfocítica difusa, fibrosis, atrofia de los folículos y tendencia a la acidofilia en algunas células foliculares (células de Hürthle).

El desarrollo de la TA también está influido por factores ambientales y genéticos. En este trabajo sólo nos referimos al mecanismo autoinmune, entendiéndose por autoinmunidad tiroidea la situación fisiopatológica por la cual un individuo

es capaz de producir autoanticuerpos contra antígenos que forman parte de la glándula tiroidea.

Si bien son varios los antígenos tiroideos,³⁰ los siguientes son de fundamental importancia: la tiroglobulina (Tg), glucoproteína distribuida ampliamente en el coloide folicular; la peroxidasa tiroidea (TPO), enzima que interviene en la biosíntesis de hormonas tiroideas; el receptor de TSH (TSH-R), presente en la glándula tiroidea, linfocitos, fibroblastos y adipocitos; y el transportador de yodo (NIS).

La presencia de anticuerpos dirigidos contra estos antígenos son marcadores de autoinmunidad tiroidea. Dado que aproximadamente el 30 al 40% de toda la patología tiroidea es autoinmune, y que los máximos exponentes de éstas son la tiroiditis de Hashimoto y la enfermedad de Graves-Basedow, resulta sumamente útil la medición de anticuerpos antitiroideos en pacientes con presunta tiroideopatía.

Sin embargo, de los anticuerpos precedentemente señalados el más sensible y considerado como marcador óptimo es el anticuerpo antitiroperoxidasa (TPO-Ab).

La TA puede asociarse con otras patologías tiroideas (bocio multinodular no tóxico, enfermedad de Plummer, carcinomas tiroideos, linfomas tiroideos), con enfermedades no tiroideas de naturaleza autoinmune (vitiligo, anemia perniciosa, síndrome de Sjögren, DBT tipo 1, enfermedad de Addison, etc.) y con síndromes genéticos como los síndromes de Down, de Turner y de Klinefelter.

Si bien está demostrado que la asociación de enfermedades autoinmunes es frecuente y algunas de ellas forman síndromes bien conocidos, solo hay trabajos aislados de enfermedades tiroideas y pénfigo, y no se han realizado estudios que ofrezcan información sobre la prevalencia de la DTP y/o la AT en el PV. Este trabajo pone en evidencia la alta prevalencia de DTP a predominio de autoinmunidad en el PV y remarca la necesidad de descartar la patología tiroidea en estos pacientes.

R. Glorio: French 2961 4to. Piso - (1425) Ciudad Autónoma de Buenos Aires - Rep. Argentina. E-mail : glohaa@yahoo.com



Referencias

- Hertl M, Veldman C. Pemphigus-paradigm of autoantibody-mediated autoimmunity. *Skin Pharmacol Appl Skin Physiol* 2001;14:408-418.
- Anhalt GJ, Diaz LA. Prospects for autoimmune disease: Research advances in pemphigus. *JAMA* 2001;285:652-654.
- Amagai M. Desmoglein as a target in autoimmunity and infection. *J Am Acad Dermatol* 2003;48:244-252.
- Amagai M, Koch PJ, Nishikawa P, et al. Pemphigus vulgaris antigen (desmoglein 3) is localized in the lower epidermis, the site of blister formation in patients. *J Invest Dermatol* 1996;106:351-355.
- Rohr JY, Stanley JR. Plakoglobin binding by human desmoglein 3 (pemphigus vulgaris antigen) in keratinocytes requires the cadherin-like intracytoplasmic segment. *J Invest Dermatol* 1995;104:720-724.
- Buxton RS, Cowin P, Franke WW, et al. Nomenclature of the desmosomal cadherins. *J Cell Biol* 1993;121:481-483.
- Becker BA, Gaspari AA. Pemphigus vulgaris and vegetans. *Dermatol Clin* 1993;11:429-452.
- Kahana M, Levy A, Schewach-Millet M, et al. Pemphigus foliaceus coexisting with toxic, multinodular goiter. *Int J Dermatol* 1986;25:465-466.
- Levine L, Bernstein JE, Soltani K, et al. Coexisting childhood pemphigus foliaceus and Graves' disease. *Arch Dermatol* 1982;118:602-604.
- Wolf R, Feuerman EJ. Pemphigus in association with autoimmune thyroid disease. *Cutis* 1981;27:423-431.
- Bartalena L, Bogazzi F, Chiovato L, et al. Graves' hyperthyroidism and ophthalmopathy associated with pemphigus vulgaris: onset of thyroid autoimmune disease during chronic low-dose glucocorticoid therapy. *J Endocrinol Invest* 1997;20:155-157.
- Huh WK, Tada J, Fujimoto W, et al. Thyroid gland tumour, pemphigus foliaceus and myasthenia gravis in the daughter of a woman with myasthenia gravis. *Clin Exp Dermatol* 2001;26:504-506.
- Hamlet KR, Stevens ST, Gushurst C, et al. Juvenile pemphigus vulgaris associated with Graves' disease. *J Am Acad Dermatol* 1995;33:132-133.
- Ai J, Leonhardt JM, Heymann WR. Autoimmune thyroid diseases: Etiology, pathogenesis, and dermatologic manifestations. *J Am Acad Dermatol* 2003;48:641-659.
- Phelps E, Wu P, Bretz J, Baker JR. Autoimmune thyroid disease. *Endocrinol Metab Clin North Am* 2000;29:375-388.
- Saravanan P, Dayan CM. Thyroid autoantibodies. *Endocrinol Metab Clin North Am* 2001;30:315-337.
- Niepomniszcze H, Amad RH. Skin disorders and thyroid diseases. *J Endocrinol Invest* 2001;24:628-638.
- Weetman AP. Autoimmunity and endocrinology. *Exp Clin Endocrinol Diabetes* 1999;107:63-66.
- Witebsky E, Rose NR, Terplan K, Paine JR, Egan RW. Criteria for autoimmune diseases. *JAMA* 1957;164:1439-1447.
- Rose NR, Bona C. Defining criteria for autoimmune diseases (Witebsky's postulates revisited). *Immunol Today* 1993;14:426-430.
- Harrington WJ, Minnich V, Hollingsworth JW, Moore CV. Demonstration of a thrombocytopenic factor in the blood of patients with thrombocytopenic purpura. *J Lab Clin Med* 1951;38:1-12.
- Dressler W. A postmyocardial infarction syndrome. Preliminary report of a complication resembling idiopathic recurrent benign pericarditis. *JAMA* 1956;160:1379-1382.
- Callen JP. Internal disorders associated with bullous disease of the skin. A critical review. *J Am Acad Dermatol* 1980;3:107-119.
- Niepomniszcze H, Pitoia F, Katz SB, Chervin R, Bruno OD. Primary thyroid disorders in endogenous Cushing's syndrome. *Eur J Endocrinol* 2002;147:305-311.
- Heward J, Gough SCL. Genetic susceptibility to the development of autoimmune disease. *Clin Sci (Colch)* 1997;93:479-491.
- Allahabadia A, Gough SCL. The different approaches to the

- genetic analysis of autoimmune thyroid disease. *J Endocrinol* 1999;163:7-13.
27. Weetman AP. Determinants of autoimmune thyroid disease. *Nat Immun* 2001;2:769-770.
28. Slatosky J, Shipton B, Wahba H. Thyroiditis: differential diagnosis and management. *Am Fam Physician* 2000;61:1047-1054.
29. Phelps E, Wu P, Bretz J, Baker JR. Autoimmune thyroid disease. *Endocrinol Metab Clin North Am* 2000;29:375-388.
30. Jasani B, Ternynck T, Lazarus JH, Phillips DIW, Avrameas S, Parkes AB. Natural autoantibody status in patients with Hashimoto's thyroiditis. *J Clin Lab Immunol* 1999; 51:9-20.

*

Behçet

La combinación de pentoxifilina/colchicina es de utilidad en el tratamiento de las úlceras orales y genitales, y pueden prevenir recurrencias (9 de 12 pacientes). La combinación de ambos fármacos mantuvo las úlceras curadas hasta por 29 meses.

Consenso, Am College of Rheumatology

ACC

*

Bowen

Las opciones de tratamiento incluyen crioterapia, curetaje, excisión, láser, terapia fotodinámica y fluorouracilo tópico. Todas presentan porcentajes de recurrencia del orden de 5 a 10% y no se observa superioridad de ninguna de las modalidades respecto de las otras.

Cox NH, Eedy DJ, Morton CA
British Dermatology Association guidelines for the management of Bowen's disease. Marzo 2003

ACC

*

Melanoma desmoplástico

Se incluyeron 17 estudios (cada uno de ellos con 10 participantes o más, y características clínicas e histológicas) con un total de 656 pacientes con melanoma desmoplástico. La predilección por varones fue del 63% y la localización en cabeza y cuello alcanzó 53,2%; el espesor de Breslow estaba avanzado al momento de detección. El diagnóstico histopatológico es a veces dificultoso, y la ausencia de pigmento es probablemente la principal causa de fracaso diagnóstico en la histología.

De estos estudios se observa que la presencia de metástasis ganglionares es menor que en otras formas de melanoma.

Lens MG, Newton-Bishop JA, Boon AP
Br J Dermatol 2005;152(4):673-678

ACC**Estimado lector:**

Si desea publicar un trabajo, las referencias bibliográficas provenientes de revistas deberán incluir los datos en el idioma original y en el siguiente orden:

- Nombre de los autores (si son más de cuatro nombres, colocar los tres primeros y agregar "y col." o "et al", según corresponda).
- Título completo del trabajo
- Nombre de la revista según estilo del Index Medicus
- Año, volumen, número de página inicial y final

Reglamento de Publicación (*Dermatol Argent* 2005;11(1):67-70)

CASO CLÍNICO

Liquen córneo hipertrófico sobre nevo de Becker

Hypertrophic lichen corneous overlying on Becker's nevus

Paula Luna*, Mauro Etcheverry**, Graciela Carabajal***, Lidia Míguez****, Miguel Angel Mazzini*****

*Residente de 2do. año, Servicio de Dermatología. **Residente de 3er. año, Servicio de Dermatología. ***Médica de Planta, Servicio de Anatomía Patológica. ****Subjefa del Servicio de Dermatología. *****Jefe del Servicio de Dermatología. Hospital Churrua. Ciudad Autónoma de Buenos Aires, Argentina.

Fecha recepción: 15/3/05
Fecha aprobación: 29/6/05

Resumen

El nevo de Becker (NB) es un hamartoma cutáneo relativamente frecuente. Su asociación con hipoplasia mamaria unilateral u otros defectos musculares o esqueléticos constituyen el denominado síndrome del nevo de Becker.¹ Pero éstas no son las únicas patologías asociadas a este nevo, ya que también han sido publicadas algunas asociaciones con patologías cutáneas inflamatorias como lesiones acneiformes, liquen plano, tinea versicolor y granuloma anular. Aquí se describe una asociación adicional, con liquen córneo hipertrófico limitado al NB, con el agregado de tratarse de un paciente con dos nevos de Becker simultáneos (Dermatol Argent 2005;11(3):222-224).

Palabras clave: liquen córneo hipertrófico; nevo de Becker; doble nevo de Becker.

Abstract

Becker's Nevus (BN) is a rather frequent cutaneous anomaly. It's association with unilateral breast hypoplasia or other muscular or skeletal defects constitutes the Becker's Nevus Syndrome. Yet these are not the only associated anomalies since inflammatory cutaneous dermatoses such as acne-like lesions, lichen planus, tinea versicolor and granuloma annulare restricted to the nevus have also been described. We hereby describe a new cutaneous association, with hypertrophic lichen corneous restricted solely to a BN on a patient with two simultaneous nevus of Becker (Dermatol Argent 2005;11(3):222-224).

Key words: hypertrophic lichen corneous; Becker's Nevus; double Becker's Nevus.

Introducción

Dos pacientes con hipermelanosis asociada a hipertrichosis llamaron la atención de S. William Becker quien, en 1949, realizó la primera comunicación de esta patología. Pero fue en 1965, tras la comunicación por Coperman y Wilson Jones de 24 pacientes con lesiones similares, que esta entidad adoptó el nombre de nevo de Becker (NB).

Caso clínico

Paciente de 47 años, sexo masculino, con antecedentes de hipertensión de causa desconocida de 10 años de evolución, consulta por la reciente aparición de lesiones papuloides, induradas y muy pruriginosas, circunscritas a una mácula hipertrófica en región gemelar izquierda que el paciente presentaba desde la adolescencia.

Al examen físico se observaban dos lesiones hipercrómicas de bordes netos e irregulares con pequeñas máculas satélites (que según refería el paciente habían aparecido en la pubertad), una localizada en la región del hombro y escápula derecha (Foto 1) y la otra en la región gemelar homolateral (Foto 2). La primera lesión medía 30 x 20 cm, presentaba hipertrichosis y era completamente asintomática; la lesión de la región gemelar era de 43 x 23 cm, no presentaba hipertrichosis, pero se evidenciaban en su su-

perficie lesiones cupuliformes, redondeadas, pruriginosas y exco-riadas, circunscritas a la lesión hipercrómica subyacente.

Se realizaron tres tomas biopsias, una de la lesión del hombro y dos de la región gemelar (una de las lesiones papuloides y otra de la hiperpigmentación). Los resultados fueron los siguientes:

Lesión de hombro: epidermis con hiperpigmentación de la capa basal con crestas de terminación recta en su extremo inferior compatibles con NB.

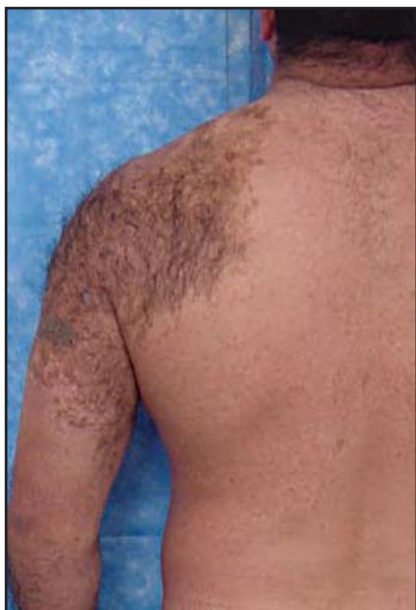

Foto 1. Imagen de dorso.

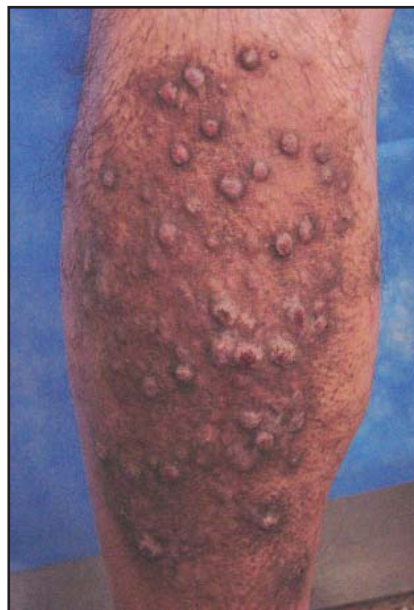


Foto 2. Región gemelar: liquen córneo hipertrófico sobre nevo de Becker.

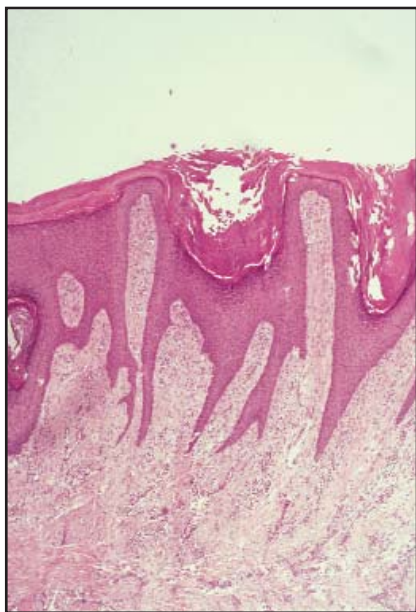


Foto 3. Histología: liquen córneo hipertrófico.

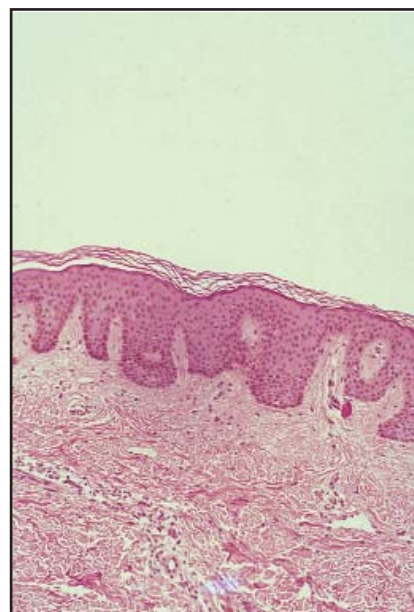


Foto 4. Histología: nevo de Becker.

Lesiones papuloides de la región gemelar: epidermis con marcada hiperqueratosis compacta con paraqueratosis focal, acantosis principalmente en los infundíbulos pilosebáceos. En la dermis papilar, coexistencia de fibrosis hasta dermis reticular superior y escasos linfocitos dispersos (liquen córneo hipertrófico) (Foto 3).

Región hiperpigmentada gemelar: ligera acantosis, fusión de las redes de cresta y marcada hiperpigmentación de la capa basal (NB) (Foto 4).

Discusión

El NB (también conocido como nevo epidérmico pigmentario piloso o melanosis de Becker) es un hamartoma cutáneo relativamente frecuente. Su incidencia según el sexo, en la actualidad, es controvertida. Algunos autores continúan considerándolo una lesión típicamente masculina. Otros (Happle y col., 1997) estiman que su incidencia es igual en ambos sexos, pero que en mujeres está subdiagnosticada por ser clínicamente menos perceptible (pigmentación menos intensa y menor hipertricosis), debido a la fuerte influencia que juegan los andrógenos en esta lesión. La edad más común de presentación es la pubertad, pero se han descrito casos congénitos^{2,3} y otros de aparición tardía.⁴ Se lo considera una lesión esporádica y única, aunque hay informes de lesiones familiares⁵ y (pocos) de lesiones dobles.⁴

Clínicamente se lo describe como una lesión hiperpigmentada (desde levemente amarronada, casi imperceptible, a francamente marrón oscura) de bordes definidos pero irregulares, surcados por pequeñas máculas satélites que le imprimen el aspecto de archipiélago. En más del 50% de los casos presenta también hipertricosis de variada intensidad.

La asociación de NB con hipoplasia mamaria unilateral u otros defectos musculares o esqueléticos constituye el denominado sín-

drome del nevo de Becker. Danatri y col.⁶ (2004) realizaron la revisión de los 55 casos comunicados en la bibliografía y encontraron que las asociaciones más frecuentes eran: hipoplasia mamaria homolateral (27/55); acortamiento u otras asimetrías del miembro (11/55); mamas supernumerarias (10/55); escoliosis (10/55); espina bífida (4/55); pectum excavatum (3/55), entre otras.

Si bien hay publicaciones de patologías cutáneas inflamatorias circunscriptas a un NB, éstas son raras.⁷ La asociación más comúnmente informada es la del NB con lesiones acneiformes,^{8,10} lo cual se explicaría por la demostración, por Person y Longcope en 1984, del aumento de los receptores androgénicos presentes en estas lesiones névicas.¹¹ Este aumento de receptores, y su consecuente mayor producción sebácea también explicaría la afinidad particular que muestra la tinea versicolor por este nevo.¹² En 1998, Terheyden y col. informaron la asociación de NB con liquen plano en un paciente de 50 años, postulando la existencia de algún factor etiológico, al momento desconocido, común a ambas patologías.¹³

La asociación cutánea de comunicación más reciente (Weinberg JM y col., 2004) es el granuloma anular restringido a un NB. Los autores postulan que esta asociación podría obedecer a una interacción celular específica cuya consecuencia es una reacción inmunomediada contra las células névicas que da como resultado esta dermatosis inflamatoria.

En el paciente del presente informe se observa no solo una asociación ocasional del NB con una patología dermatológica inflamatoria, sino también un nuevo caso de *doble NB* confirmado histológicamente.

P. Luna: Arenales 2557 6to D - Ciudad Autónoma de Buenos Aires - Rep. Argentina. E-mail: paulaluna@fibertel.com.ar



Referencias

- Happle R, Koopman RJ. Becker nevus syndrome. *Am J Med Genet* 1997;68:357-361.
- Picascia DD, Esterly NB. Congenital Becker's Melanosis. *Int J Dermatol* 1998;28:127-128.
- Alfadley A, Hainau B, Al Robaee A, Banka N. Becker's Melanosis. A report of 12 cases with atypical presentation. *Int J Dermatol* 2005;44(1):20-24.
- Tymen R, Forestier JF, Boutet B, et al. Late Becker's nevus one hundred cases. *Ann Dermatol Venerol* 1981;108:41-46.
- Book S, Glass AT, Laude TA. Congenital Becker's Nevus with a familial association. *Pediatr Dermatol* 1997;14:373-375.
- Danatri R, König A, Happle R, et al. Becker's nevus syndrome revisited. *J Am Acad Dermatol* 2004; 51:965-969.
- Weinberg JM, Scheinfeld N, Tishler HR. Granuloma annulare restricted to Becker's naevus. *Br J Dermatol* 2004;151:245-246.
- Burgreen BL, Ackerman AB. Acneiform lesions in Becker's nevus. *Cutis* 1978;21:617-619.
- Bardach H. Perforating granulomatous folliculitis in Becker's nevus. *Arch Dermatol Res* 1979; 265:49-54.
- Agrawal S, Garg VK, Sah SP, et al. Acne in Becker's nevus. *Int J Dermatol* 2001; 40: 583-585.
- Person JR, Longcope C. Becker's nevus: an androgen mediated hyperplasia with increased androgen receptors. *J Am Acad Dermatol* 1984;10:234-238.
- Wright RC. Another association with Becker's nevus. *Arch Dermatol* 1979;115:1035.
- Terheyden P, Hornschuh B, Karl S, et al. Lichen planus associates with Becker's nevus. *J Am Acad Dermatol* 1998;38:770-772.

X Campaña Nacional de Prevención del Cáncer de Piel

17 al 21 de noviembre de 2003

La Sociedad Argentina de Dermatología (SAD) realizó la X Campaña Nacional de Prevención del Cáncer de Piel entre los días 17 al 21 de noviembre, con la participación activa de los Servicios de Dermatología de los Hospitales de casi todo el país.

El evento fue auspiciado por el Ministerio de Educación, Ciencia y Tecnología (Res. 385 SE), la Secretaría de Salud del Gobierno de la Ciudad de Buenos Aires (Res. 1745), el Ministerio de Salud de la Provincia de Buenos Aires (Res. 3471) y la Fundación Cáncer de Piel.

El Comité Coordinador estuvo a cargo de las doctoras María Antonia Barquin, Rebeca Rubinson, Désiree Castellanich y Mijal Gruber.

La difusión estuvo a cargo de las periodistas Sras. Paula García, Patricia Pinella y Yamila Samaán, quienes trabajaron en conjunto con el Comité Coordinador. La campaña estuvo presente en los medios de comunicación audiovisuales (radio y televisión) y gráficos (diarios y revistas). También se realizó difusión en boletines de destacadas prepagas.

Los materiales de la Campaña se enviaron a las distintas provincias por el Correo Argentino y en Capital y Gran Buenos Aires por EMEDE (total 315 envíos).

Se confeccionó un video educativo, con los dibujos de la prueba piloto realizada en niños de las escuelas del Gobierno de la Ciudad de Buenos Aires en el año 2002, que fue presentado en el stand de la SAD durante el XV Congreso Ibero Latinoamericano de Dermatología, entre los días 21 al 25 de octubre en la Ciudad de Buenos Aires. Dentro del marco del mismo evento la SAD participó con un póster titulado "El Sol y la Piel"; en la interpretación de los datos colaboraron con el Comité Coordinador la Dra. Marina Khoury (epidemióloga) y la Licenciada Margarita Robertazzi (psicóloga).

Dos fines de semana anteriores a la semana de la Campaña, se realizaron, en el "Club de Amigos", charlas de prevención sobre el tema con la distribución de material educativo y de protectores solares del laboratorio Johnson & Johnson por medio de sus promotoras.

Distintos laboratorios colaboraron con la compra de ma-

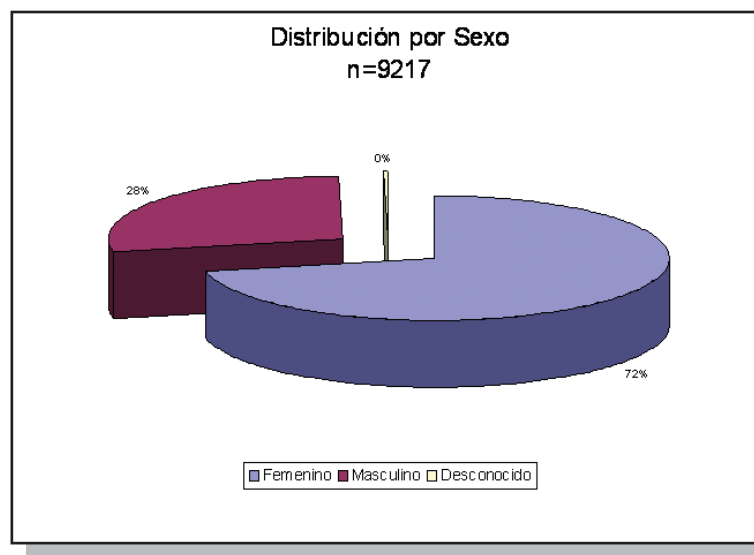


Gráfico 1.

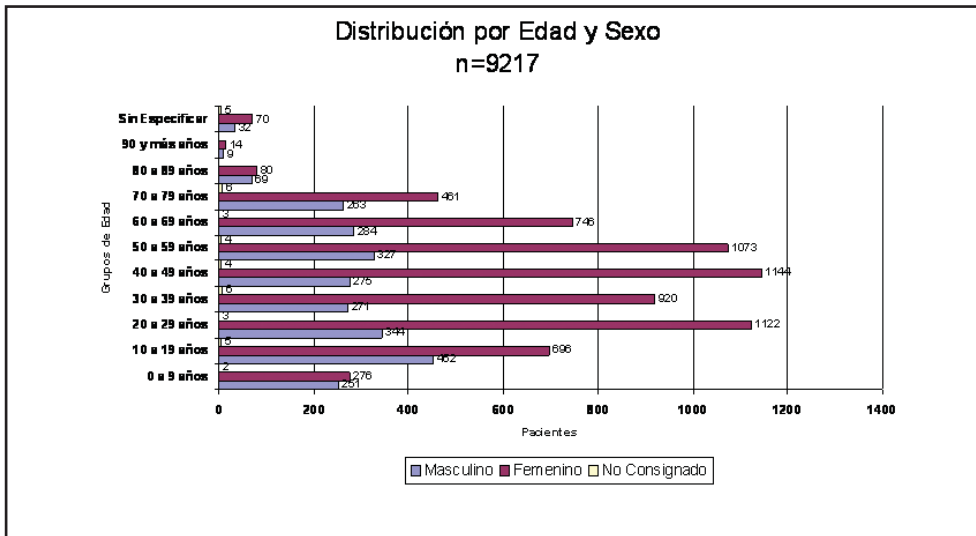


Gráfico 2.

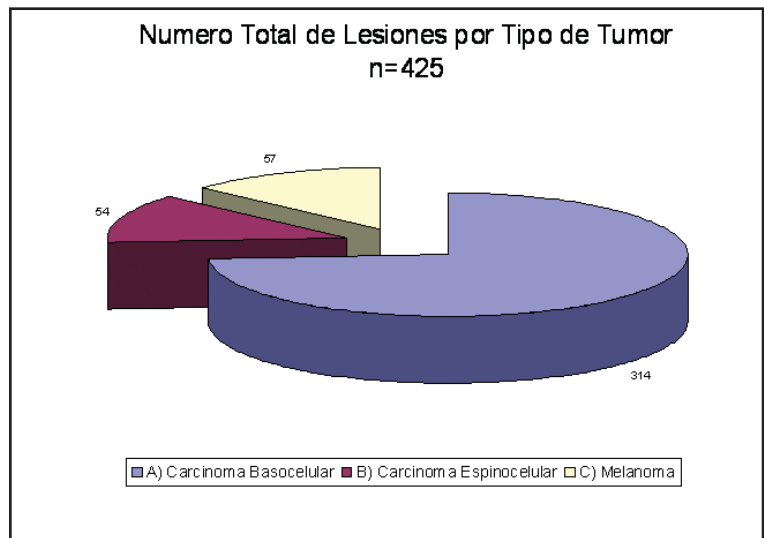


Gráfico 3.

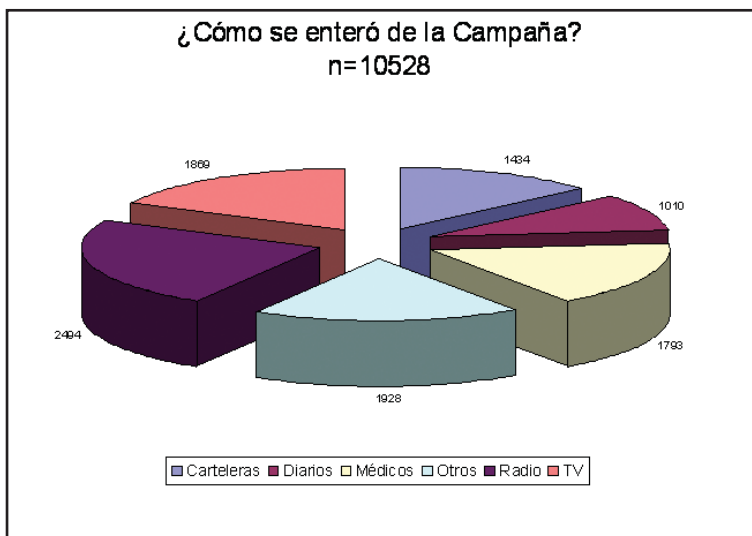


Gráfico 4.

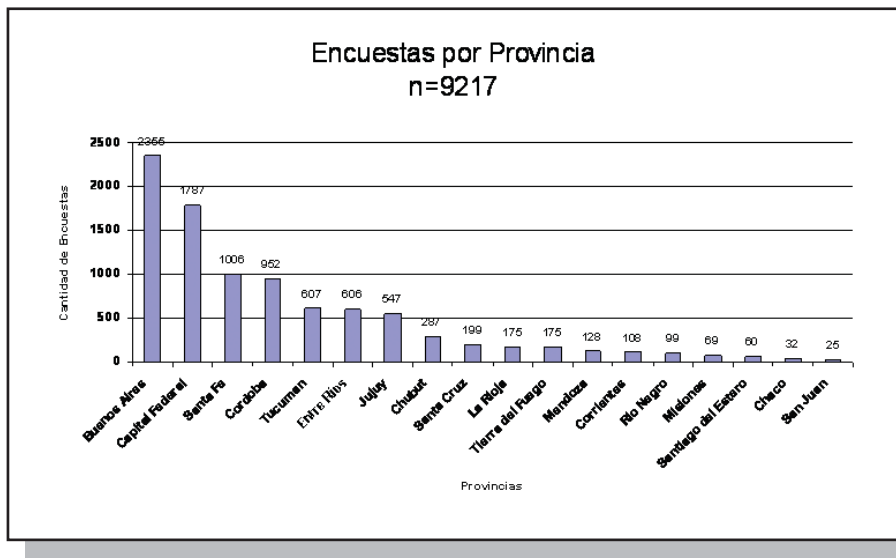


Gráfico 5.

terial, que fueron distribuidos en las diversas actividades realizadas por la Campaña.

Nuevamente la SAD estuvo presente en el Programa de Vacaciones en la Ciudad - 2003, del Gobierno de la Ciudad de Buenos Aires, con charlas educativas y distribución de protectores solares, donados por distintas empresas farmacéuticas que colaboran con ella.

Se recibieron 9242 fichas, y fueron procesadas 9217; 25 fueron excluidas por falta de datos. De las 9217 fichas, el 72% correspondió al sexo femenino y el 28% al sexo masculino (Gráfico 1). El rango de edad varió de 0 a 99 años (Gráfico 2). Los tipos de tumores hallados fueron: 314 carcinoma basocelular (CBC), 54 carcinoma espinocelular (CEC), 57 melanoma (M) (Gráfico 3). Las localizaciones más frecuentes fueron: cabeza, cuello y dorso.

El medio de comunicación de mayor impacto en la población fue la radio (Gráfico 4). La recolección de datos por provincia se muestra en el Gráfico 5.

Comentarios

Debemos continuar trabajando para mejorar los resultados de la Campaña; notamos un incremento de nuestra llegada en la comunidad por los medios de difusión masiva y reiteramos la necesidad de *consultar al dermatólogo*

por sus lunares, con un criterio preventivo. Consideramos que es importante extender y ejercer la fotoeducación en diferentes ámbitos fuera del hospital, entre los que incluimos a los centros deportivos, escuelas, clubes, etc. Es uno de nuestros objetivos principales ponernos en contacto directo con niños, adolescentes y docentes para comenzar con la prevención en la infancia, por la importancia que tiene para disminuir la incidencia de cáncer de piel en la edad adulta.

Una vez más queremos agradecer a todas las personas que participan y colaboran en todo el país con la Campaña así como el apoyo y la buena respuesta que recibimos de la industria farmacéutica.

El trabajo en conjunto, la crítica constructiva y el aporte de ideas son nuestros pilares para mejorar cada día.

Comité Coordinador:

Dra. María Antonia Barquín

Dra. Rebeca Rubinson

Dra. Désiree Castelanich

Dra. Mijal Gruber

SECCIÓN INMUNODERMATOLOGÍA

Regulación de la respuesta inmune.
Células T reguladoras-supresoras. Parte II

Immune response regulation. Suppressor-regulator T-cells

Marcelo G. Label, Rodolfo Kolliker-Frers, Alberto Woscoff y Patricia Troielli

Siglas y acrónimos utilizados:

Ag: antígeno.**AICD** (*activation induced cell death*): muerte celular inducida por activación. Es un mecanismo inductor de apoptosis periférica.**APC:** célula presentadora de Ag.**CB:** célula B (linfocito B).**CD25:** subunidad alfa del receptor de IL-2.**CT $\gamma\delta$:** células T con receptor gamma delta.**Cq:** citoquinas.**CT:** célula T (linfocito T).**CTLA-4:** *cytotoxic T lymphocyte antigen-4*.**DC-LAMP:** *lysosomal membrane glycoprotein* de la célula dendrítica.**FOXP3** (*forkhead-winged-helix*): factor de transcripción.**GITR:** glucocorticoid-induced TNF-R : receptor de TNF inducido por glucocorticoides.**Th3:** CT productoras de TGF- β **Tr1:** células T reguladoras tipo 1, productoras de IL-10.**TGF- β :** *transforming growth factor- β* .**Treg:** células T reguladoras.

Población de CT

Los linfocitos T presentan una notable diversidad fenotípica, funcional y anatómica. Las células T vírgenes presentan posiblemente la mayor homogeneidad de la población linfocitaria T. Luego de la activación, los linfocitos se diferencian a CT efectoras y de memoria. Estas subpoblaciones presentan un repertorio fenotípico muy amplio. Las propiedades de estas células pueden deberse a diferentes programas de maduración, distinta localización regional y particularidades en la presentación antigénica.

Existe gran plasticidad en la RI T-dependiente frente al Ag: CTCD4+ y CTCD8+, ambas con subtipos diferenciados T1 (Th1, Tc1) y T2 (Th2, Tc2). Tradicionalmente se pensaba que las células T-4 o CD4+ eran las células que en general se comportan como "colaboradoras", las que dirigen el ataque contra las infecciones, y que las células T-8 o CD8+ eran las célu-

las con actividad citotóxica y supresora. Pero luego se fueron detectando poblaciones de células T CD4+ que se especializan en la supresión y en el control de la respuesta inmune. Las células CD8+ pueden ser "asesinas", y así destruir células cancerosas y células infectadas por virus, o estar involucradas en la finalización de las respuestas inmunitarias.

Los estudios actuales parecen indicar un mayor grado de diversidad de las poblaciones linfocitarias T, incluida la existencia de distintas células T reguladoras.

La supresión clonal es un proceso activo, mediante el cual uno o más estímulos inhibitorios provenientes de moléculas o células del sistema inmune interfieren con la respuesta de una célula efectora autorreactiva, una vez que ésta ha sido estimulada por el respectivo Ag endógeno u exógeno.

En la actualidad, persisten los inconvenientes para aislar y caracterizar células supresoras en cantidad suficiente. De he-

cho, casi todas las poblaciones linfocitarias parecen tener células o propiedades reguladoras dependiendo del sistema experimental. La mayor complejidad se debe a la dificultad para identificar los requerimientos moleculares y celulares destinados a producir homeostasis *in vivo*.

Un modelo postulado para la supresión T-T plantea la existencia de mecanismos antagónicos entre las distintas subpoblaciones linfocitarias T (Th1/Th2; Tc1/Tc2). En este contexto, las células Th1 podrían ser inhibidas por células T tipo 2 productoras de IL-4 y las Th2 por células T1 productoras de IFN- γ . Este podría ser el escenario en la superficie de la APC.

Además de este balance T1/T2, la protección del individuo contra la autoagresión también estaría mediada por células T autorreguladoras, las cuales tienen muy alta capacidad de inhibir respuestas inmunitarias, potencialmente deletéreas para el organismo. Recientemente, nuevas líneas de evidencia sugieren la existencia de CT reg, distintas de Th2, que intervienen en el control de la autoinmunidad. Existen numerosos trabajos que señalan que ciertos tipos de linfocitos T CD4+ se especializan en la supresión de la RI y en el control de la inmunopatología. De hecho, se ha descrito la generación de células T CD4+ reguladoras en el timo y en la periferia. Estas células estarían relacionadas, en determinadas circunstancias, con el origen de las enfermedades autoinmunes y enfermedades infecciosas crónicas. También se ha informado que la proliferación maligna de CT reg puede ser la causa de la inmunodepresión en los linfomas T cutáneos (Blood 2005;105:1640-1647).

Si bien está fehacientemente probada la actividad inmunosupresora de las CT, no existe un consenso actual que señale en forma indiscutida un tipo celular en particular. Se postularon tres tipos de células T reguladoras: Th3, Tr1 y CD4+ CD25+. Estas últimas son las que cuentan con mayor respaldo experimental (Cuadro 1).

Cuadro 1. Heterogeneidad de los linfocitos T efectoras y reguladoras: conformación de las poblaciones y subpoblaciones celulares de estirpe T, efectoras y reguladoras.

- a) Linfocitos T CD4: Th1, Th2, Th3, CD25+ y Tr1
- b) Linfocitos T CD8: Tc1 y Tc2
- c) Linfocitos T $\gamma\delta$: T $\gamma\delta$ 1 y T $\gamma\delta$ 2
- d) Linfocitos NKT

Las CT que cuentan con mayor consenso como supresoras son las células CD4+ CD25+ CD45 RB low con alta afinidad para ciertos auto-Ag, que escapan a la selección negativa en el timo posiblemente por interacción con células epitelio reticulares medulares. Luego de su migración a los órganos lin-

fáticos secundarios, frenan las respuestas inmunitarias mediadas por linfocitos estimulados por auto-Ag (Cuadro 2).

Cuadro 2. Tipos de células T reguladoras por su fenotipo.

- Células T reguladoras tipo 1 (Tr1)
- Células Th3
- Células CD25+ CD4+

Células Tr1 (CT reguladoras tipo 1)

Varios tipos y subtipos celulares han sido considerados supresores/reguladores naturales o inducidos. Mientras que los linfocitos Th1 y Th2 tienen un potencial contrarregulador, otros suprimen las respuestas inmunitarias dirigidas contra Ag no presentes en el timo (Tr1 y Th3). Las CTr1 ejercen su función supresora por medio de la liberación de IL-10. Las células T reguladoras CD25+ pueden, en cambio, tener un efecto supresor independiente de las Cq (supresión sin mediadores). Las células Tr1 se originarían a partir de CT vírgenes por interacción con células dendríticas productoras de IL-10 y actuarían sobre células T vírgenes y de memoria (Figura 6). Contrariamente a las células CD4+ CD25+ "innatas", los subtipos Tr1 y Th3 han demostrado ser específicos para Ag no presentes en el timo, incluyendo Ag alimentarios, flora bacteriana y algunos auto-Ag.

Células T reguladoras Th3

Las células Th3 producen fundamentalmente TGF- β y actúan independientemente de la especificidad antigénica. Esta Cq puede interferir con las respuestas inmunitarias mediadas por Th1 y Th2.

El TGF- β parece tener un papel protector crucial en las enfermedades autoinmunes relacionadas con "sitios privilegiados inmunológicamente".

Células T reguladoras CD4+ CD25+ (CT reg)

Las células que permiten regular la RI constituyen una población heterogénea. Las distintas subclases funcionales de células T son capaces de operar a través de diversos mecanismos. Algunas de estas células han evolucionado para desarrollar la función reguladora en forma excluyente: son las células T reguladoras naturales (intrínsecas, espontáneas o profesionales); otras, en cambio, adquieren esta función en el contexto de un proceso inductor específico (RI excesiva y patológica) y contribuyen a restablecer el equilibrio de las respuestas in-

munes frente a estímulos exógenos. Estas últimas se denominan células T reguladoras inducibles, adaptativas o adquiridas (Cuadro 3).

Tipo de células reguladoras	Efecto
Células T naturales	Siempre supresor
Células T inducibles o adquiridas	Supresor solo para algunas enfermedades

activación generalizada de la RI. El potencial terapéutico es enorme; puede utilizarse no sólo para prevenir enfermedades autoinmunes, sino para inducir tolerancia inmune hacia Ag no propios (tolerancia a trasplantes), control negativo de respuestas inmunes aberrantes como la alergia, aumentar las defensas del anfitrión contra microorganismos e incrementar la RI antitumoral. Las células T reguladoras inducibles incluyen las Tr1 y Th3 y se desarrollan a partir de CT CD4+ luego de la exposición a un estímulo como la falta de señales coestimuladoras en la presentación de Ag, Cq antiinflamatorias o drogas (Figura 6). Actuarían en forma diferente según el tipo de enfermedad involucrada.

Las células T reguladoras naturales o profesionales poseen la capacidad de suprimir cualquier RI y derivarían de una línea celular tímica. No son inducidas *de novo* de CT vírgenes después de la exposición a un Ag en la periferia. Estas células expresan constitutivamente las moléculas CD4+, CD25+, CTLA-4, GITR y particularmente FOXP3, que es un gen clave en su desarrollo y función. La eliminación de estas células produce

Receptor de las CT (TCR)

El repertorio de TCR de las CT reg naturales es tan amplio y diverso como en las CT CD4+ CD25-, pero está particularmente inclinado (sesgado) hacia receptores que reconocen auto-Ag y moléculas del MHC expresadas en el timo y la periferia. Impiden el desarrollo de enfermedades autoinmunes y obstruyen el desarrollo de RI "alérgicas".

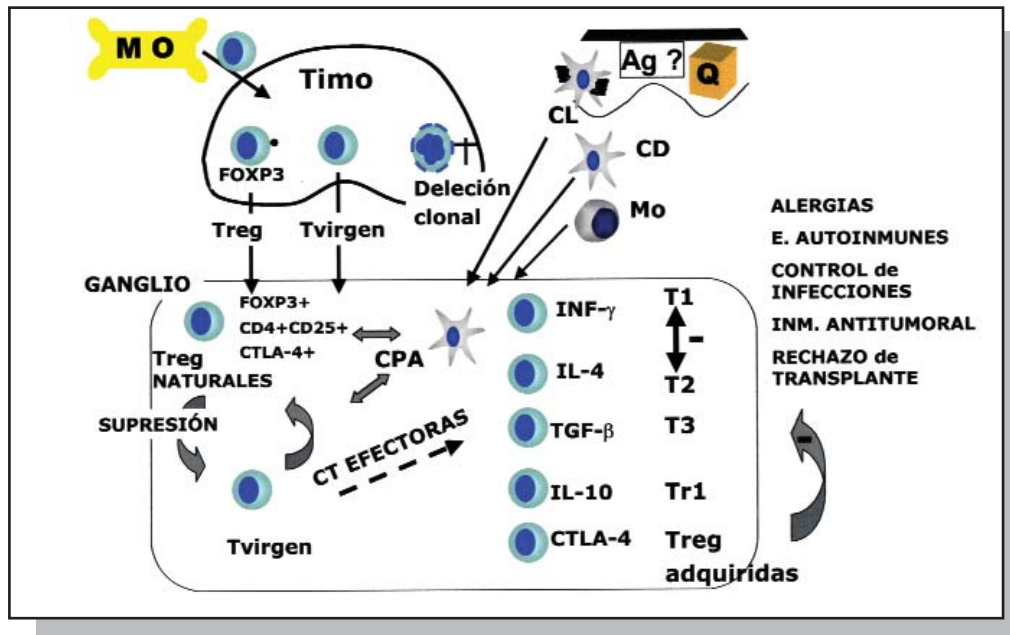


Figura 6: Origen de las CT reguladoras CD25+ CD4+. Cuando los linfocitos T inmaduros, provenientes de la MO, ingresan al timo, pueden seguir distintas vías. Una de ellas es constituir la población de CT vírgenes, otras son conducidas a la apoptosis (delección central) y una pequeña proporción es estimulada para expresar FOXP3, CTLA-4, CD25, en forma constitutiva junto a CD4. Estas son las células T reguladoras naturales (intrínsecas, espontáneas o profesionales) que han evolucionado para desarrollar la función reguladora en forma excluyente. Otras células adquieren esta función en el contexto de un proceso inductor específico (respuesta inmune excesiva y patológica) y contribuyen a restablecer el equilibrio de las respuestas inmunes frente a estímulos exógenos. Estas últimas se denominan células T reguladoras adquiridas, inducibles o adaptativas. Las CT reg naturales CD25+ CD4+ se diferencian a partir de una vía distinta de la selección negativa en el timo, constituyendo una pequeña población de células tímicas (5-10%) que reconocen auto-Ag con una afinidad intermedia, insuficiente para desencadenar delección. Poseen receptores T (TCR) con especificidad para auto-Ag expresados en el timo e interfieren con la producción de IL-2 por otras CT. También participan en el desarrollo de Tr1 (células productoras de IL-10). Su acción supresora tiene lugar fundamentalmente por contacto célula a célula, independiente de Cq. Resulta difícil comprender como una fracción tan pequeña de estas células puede ejercer intensa regulación a partir del contacto célula-célula y no por secreción de Cq. A diferencia de Th3 (vía TGF) y Tr1 (IL-10), las células CD4+ CD25+ actúan por contacto mediante la molécula CTLA-4. Participan en el control de enfermedades autoinmunes específicas de órgano, infecciones y alergias.

FOXP3 (*fork-head box*, pues tiene un dominio bifurcado)

Familia de transcripción, subfamilia 3. En ratones *Foxp3*. Por su alta expresión en CT reg CD4+ CD25+, se lo considera un marcador específico de este linaje y un gen fundamental en el desarrollo y función de las CT reg. Marca con más especificidad CT reg que CTLA-4, GITR y LFA-3, que aparecen después de la activación de CT no reguladoras. Otros timocitos, CT, CB, NK y NKT, no lo expresan. En contraste con la notable expresión de FOXP3 en CT reg naturales, las CT vírgenes o las CTh diferenciadas, tanto tipo 1 como 2, no expresan FOXP3.

Antagoniza el NF-AT por competición con el sitio de unión al ADN. La transducción de FOXP3 suprime la producción de IL-2 y aumenta la expresión de moléculas asociadas a CT reg como: CD25, CTLA-4 y GITR. Su mutación es reponsable del síndrome IPEX (*immune dysregulation polyendocrinopathy, enteropathy, X-linked*). Si este gen está alterado, hay hiperregulación de CT reactivas contra autoantígenos, bacterias intestinales o sustancias inocuas del medio ambiente (alergia). Estos hallazgos resaltan el papel de las CT reg en el control de la RI, tanto para Ag propios como foráneos.

CTLA-4 (Figura 4; véase Dermatol Argent 11(2):136)

Las CT reg naturales expresan este receptor en forma constitutiva. En cambio, las CT vírgenes sólo expresan esta molécula después de su activación. En las CT efectoras, el CTLA-4 traduce señales negativas (autosupresivas), pero en las CT reg parece traducir señales coestimulatorias. La señal recibida vía CTLA-4 juntamente con el TCR activa las CT reg para que ejerzan su actividad supresora, y el bloqueo del CTLA-4 impide la activación de CT reg y atenúa la supresión, favoreciendo el desarrollo de enfermedades autoinmunes. Otra función de esta molécula es la de mediar supresión directa sobre otra célula, y actuaría por interacción célula-célula. No obstante, la participación de este receptor no es indispensable para la actividad reguladora.

Las CT reg también modulan la acción de las APC e inhiben la producción de INF- γ . La presencia de CTLA-4 sobre la membrana de las CT reg les permite interactuar con CD80 y CD86 de las APC, generando en ella metabolitos que tienen efecto supresor para la CPA. Lo mismo ocurriría si interactúan con CT efectoras que expresan estas moléculas (directamente se traduce una señal negativa para estas CT).

Las CT reg expresan CD28 y las señales originadas en esta molécula son fundamentales para la generación en el timo de CT reg CD25+ CD4+, así como para su renovación y supervivencia en la periferia; pero como ellas constitutivamente expresan CTLA-4, que tiene una mayor afinidad por CD80 y CD86 que el CD28, su población con TCR autorreactivos se mantiene baja.

GITR (*glucocorticoid-induced TNF receptor*, TNF-R inducido por glucocorticoides)

Los glucocorticoides inducen la expresión del receptor de TNF en la superficie de las células. El ligando natural para GITR se expresa en células dendríticas (DC) inmaduras, macrófagos y CB, y se subregula en las DC después de la maduración. Las CT reg expresan GITR en forma constitutiva. Otras CT, CB, DC y macrófagos tienen baja expresión de esta molécula, pero la incrementan después de la activación. De hecho los Ac anti-TNF-R interfieren con la actividad supresora.

IL-2

La producción inicial de IL-2 por las células efectoras, luego suprimidas, es esencial para que las supresoras inicien su acción y proliferación. Puede haber un consumo competitivo, ya que la expresión de IL-2R por las CT reg (supresoras) es mucho mayor.

Receptores de IL-2 (IL-2R)

El receptor de IL-2 está compuesto de tres cadenas, la alfa (α) se identifica con el CD25, la beta (β) con el CD122 y la gamma (γ) con el CD132. En los humanos, el receptor compuesto por las cadenas α y γ tiene una afinidad intermedia y sólo cuando posee la cadena α (CD25) adquiere alta afinidad. Las CT no activadas pueden expresar las cadenas β y γ , pero la cadena α se expresa en forma continua (constitutiva) sólo en CT reg y NK, y transitoriamente en todas las poblaciones de CT activadas. Por ello el CD25 se utiliza como un marcador molecular para diferenciar CT reg de otras células. El CD25 es crucial para la generación, supervivencia y función de las CT reg. Deficiencias en la producción de IL-2 o en sus receptores CD25 o CD122 producen una deficiencia de CT reg tanto en el timo como en la periferia, que se manifiesta como una enfermedad inflamatoria linfoproliferativa con componentes autoinmunes (enfermedad intestinal inflamatoria e infiltración linfocitaria en múltiples órganos), pese a la existencia de CT CD4+ y CD8+ en cantidades normales.

La IL-2 es requerida para la activación y mantenimiento de las CT reg. La mayor fuente de IL-2 son las otras CT, incluyendo las autorreactivas. Se ejerce así un control con retroalimentación entre las CT respondedoras: éstas segregan IL-2, que activa y mantiene a las CT reg que, a su vez, van a inhibir la producción de IL-2 por las CT efectoras o respondedoras.

CD25 es un marcador importante pero no es exclusivo de las CT reg. La expresión de ésta y otras moléculas es compatible con aquellas expresadas en los linfocitos T colaboradores (CT activadas): CD25, TNF-R inducido por glucocorticoides (GITR) y CD45RO.

La alta dependencia de la IL-2, además de la expresión del FOXP3, permite diferenciar a las CT reg naturales de otras CT, incluso con capacidad reguladora, como las productoras de IL-10 o de TGF- β .

Receptores Toll-like

La capacidad de detectar infecciones microbianas es esencial para inducir una RI tanto innata como adquirida. Cuando una célula dendrítica, como la célula de Langerhans (CL), recibe señales por estos receptores, madura y migra a los ganglios linfáticos donde libera Cq proinflamatorias y activa CT vírgenes.

Estos receptores también estimulan la actividad linfocitaria reguladora. Las CT CD4+ CD25+ expresan TLR-4, 5, 7 y 8. Luego de la estimulación con lipopolisacáridos incrementan la actividad, proliferación y supervivencia, inhibiendo la proliferación de linfocitos CD4+ y CD8+.

Mecanismo de acción regulatorio

Las CT reg suprimen la activación linfocitaria y preservan la tolerancia inmune. Se ha sugerido que las células T CD4+ CD25+ ejercen su efecto supresor mediante mecanismos contacto-dependiente. Se unen a la superficie celular por el CTLA-4 (Figura 7). *In vitro*, se comprueba la acción por contacto separando a las células blanco (efectoras) de las CT reg con una membrana semipermeable. La molécula CTLA-4 expresada en forma constitutiva en las CT reg puede unirse a las moléculas CD80, y en menor medida a las CD86, expresadas por CT naive y por medio de ellas mandarles un mensaje inhibitorio (supresión por contacto célula-célula).

Dado que los estudios *in vitro* requieren elevado número

de células CT CD4+ CD25+ para producir la supresión contacto-dependiente, resulta difícil de creer que tales condiciones reflejen lo que sucede *in vivo*.

Las células T CD4+ CD25+ no solo anergizan otras células sino que producen elevados niveles de IL-10 en la célula que es sometida a supresión. De este modo, la supresión estaría comandada indirectamente por la IL-10. Estas células reguladoras dependen de la IL-10 para su crecimiento y función pero no de la IL-4, lo cual indica que no serían células Th2. Los clones CD4 en presencia de IL-10 originan células con baja capacidad proliferativa y bajos niveles de IL-2. Estas células son capaces de inhibir la proliferación Ag-específica *in vitro*.

Además de los mecanismos supresores dependientes de contacto (CTLA-4 y TGF- β) las CT reg pueden directamente "matar" a células CD4 y CD8 mediante perforinas o granzimas.

El mecanismo predominante por el cual las CT ejercen regulación varía de acuerdo al tejido y el tipo de inflamación.

La regulación de los LT CD8+ es dependiente del contacto y requiere la interacción entre células CD4+ CD25+ y CD8. La inhibición resultante interfiere con la liberación de perforinas y granzimas B. También se bloquea la transcripción de IFN- γ , que interfiere con la capacidad citotóxica de los LT. Otra particularidad de los linfocitos CD4+ CD25+ reguladores es su capacidad para mantenerse refractarios a la administración exógena de IL-2.

Las células CD4+ CD25+ caracterizadas según sus integrinas $\alpha\beta$ (4/7 y 4/1) pueden originar distintas células supresoras. Así, las CT reg que expresan integrinas $\alpha\beta$ 7 originan células productoras de IL-10 (similar Tr1). Contrariamente, las CT reg que expresan integrinas $\alpha\beta$ 1 originan células productoras de TGF- β , similar Th3. Los resultados de

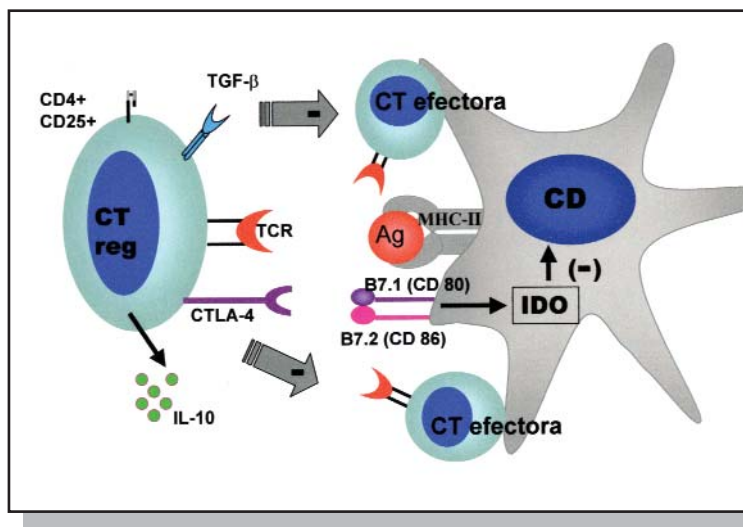


Figura 7: Acción supresora mediada por células CD4+ CD25+.

Las células reguladoras que reconocen el Ag presentado por las APC interfieren con las propiedades efectoras de las células vecinas (p.ej. CTc y CTh). Las CT reg ejercerían su acción por mecanismos de contacto célula-célula, posiblemente vía CTLA-4. La molécula CTLA-4 activa la inducción de la enzima indolamina 2,3-dioxigenasa (IDO). La IDO cataliza la conversión de triptófano en quinorrenina y otros metabolitos que tienen un potente efecto inmunosupresor en el microambiente, tanto de las CD como de las CT. Sin embargo, la inhibición selectiva de esta molécula no interfiere con la actividad reguladora. Algunas CT reg son capaces de inhibir las señales coestimuladoras y también ejercer supresión vía TGF- β e IL-10.

células tumorales de los CTCL son estimuladas por la presentación antigénica mediada por las CL. Los CTCL serían una proliferación tumoral por estimulación antigénica crónica, cuyo crecimiento es promovido por la presentación de péptidos de virus, bacterias o autólogos modificados.

Pese a que los pacientes con CTCL tienen CT CD8+ circulantes que reconocen péptidos tumorales específicos asociados a MHC-I, que provienen del receptor de las células del CTCL (TCR), la enfermedad persiste y se disemina, indicando que las células del linfoma evaden la inmunovigilancia.

In vitro, la producción de IL-10 por las células del CTCL prolonga la permanencia de las CL en estado inmaduro. Cuando la CL madura, se trunca la sinergia entre DC y CT, se produce la desgranulación y muerte de las DC y poco después la muerte de las células del CTCL. También en estudios in vitro se demostró que DC cargadas con células apoptóticas del CTCL interactúan con el TCR de las células del linfoma. Las células del CTCL responden proliferando y sobreexpresando CTLA-4, FOXP3 y CD25 en la membrana y segregan IL-10 y TGF- β . Todos estos hallazgos corresponden a CT reg. Cuando las células de un CTCL adoptan un fenotipo T reg se comportan como supresoras. Con los trabajos actuales se refuerza la hipótesis que señala que las células dendríticas endocitan material de células apoptóticas, lo procesan asociándolo a MHC-II, y que cuando se lo presentan a CT son conducidas para expresar un fenotipo regulador (CD4, CD25, FOXP-3, CTLA-4) y funcionan como reguladoras supresoras. Las células T reg de los CTCL segregan IL-10 que mantiene la inmadurez de las DC y por lo tanto pueden seguir incorporando material apoptótico (las DC maduras pierden la capacidad de fagocitosis y migran a los ganglios). La presentación de los Ag derivados del material apoptótico induce la proliferación de las células del CTCL y la sobreexpresión del perfil T reg. Además, la secreción de TGF- β por las CT reg provee una continua fuente de DC inmaduras a través de la formación de LC a partir de monocitos y prescursores CD34 en la epidermis. La secreción de TGF- β por las células del linfoma reemplaza las LC que hayan migrado hacia los ganglios, al madurar. El resultado es un estado de inmunosupresión que se incrementa a medida que la enfermedad progresa (los pacientes fallecen por enfermedades oportunistas). El epidermotrofismo de las CT del linfoma T se debería, en parte, a la dependencia de las CT reg del CTCL por las DC inmaduras (LC).

Citólisis mediada por linfocitos CD4+ y CD8+ citotóxicos

Las CT se presentan en cuatro poblaciones funcionales CD4 (Th1, Th2), CD8 (Tc1, Tc2). El subtipo Th1 libera Cq tipo I (IL-2, IFN- γ), mientras que el subtipo Th2 libera IL-4, IL-5, IL-10 e IL-13. En forma similar, las células CD8 Tc1 y Tc2 secretan Cq

tipo I y tipo II. En conjunción con la secreción de Cq, las células Tc1 y Tc2 median efectos líticos. Los Tc1 utilizan la vía de muerte (tipo TNF) y perforinas, en tanto que las Tc2 utilizan la histólisis mediada por perforinas.

Dado que existen linfocitos citotóxicos CD8+ y, en menor grado CD4+, resulta factible que las CPA que presenten Ag asociado a MHC de clase I y II sean lisadas por linfocitos citotóxicos CD8+ y CD4+, respectivamente. La acción citotóxica es producto de la liberación del TNF sobre las células blanco. Dentro del repertorio de células inmunes con posibilidades de ser lisadas por este mecanismo, se encontrarían los linfocitos B y los linfocitos T colaboradores.

Desde un punto de vista fenotípico, los linfocitos T CD8 citotóxicos pueden dividirse en CD8+ CD28+ CD11b- y CD8+ CD28- CD11b+. También existe una subpoblación CD8+ CD28- CD11b-. Funcionalmente, tanto las subpoblaciones "citotóxicas" como "supresoras" pueden ejercer citotoxicidad, y la supresión de hecho se relaciona con su capacidad citolítica.

Se sabe también que existen células T supresoras (Ts) específicas de Ag aunque no se conoce si constituyen una subpoblación diferente, ya que tanto las células T CD4+ y T CD8+ pueden suprimir la respuesta inmunitaria tanto por citotoxicidad directa sobre las CPA como por Cq.

La tolerancia central B (en médula ósea) y T (en el timo) son dos procesos altamente efectivos en limitar la diversidad de los receptores T y B autorreactivos presentes en el repertorio linfocitario. Sin embargo, como el repertorio linfocitario T comprende 25.000 especificidades, algunas de ellas presentan reactividad cruzada. Tales reacciones cruzadas pueden ser bloqueadas por mecanismos de tolerancia periférica.

En los últimos años, las investigaciones se han orientado a la caracterización de células T reguladoras. El déficit funcional de células T reg parece estar asociado con algunas enfermedades autoinmunes (tiroiditis, gastritis, enfermedad intestinal inflamatoria crónica y colitis).

Conclusiones

El sistema inmune ha desarrollado diversos mecanismos para discriminar y no responder contra los auto-Ag (inmunotolerancia). Éstos incluyen la eliminación física (delección clonal) y la inactivación funcional (anergia) de las células linfoides autorreactivas. En el timo se diferencian clones de CT que median la supresión activa de CT autorreactivas. La idea de CT que controlan negativamente la RI no es nueva, pero la posibilidad de una población funcional diferente y los elementos que podría utilizar para lograr su cometido siempre originaron gran controversia. En los últimos años resurgió el interés al identificar una población de CT reguladoras; como consecuencia de ello, se identificó una población de células constituyentes habituales del sistema inmune, altamente especializadas en la función represiva, que presentan un fenotipo CD4+, CD25+ y FOXP3+.

Las CT reg son producidas en el timo como una población madura, funcional, de CT distintivas, y no son inducidas de novo a partir de la exposición de CT vírgenes. El timo es el responsable de la selección negativa de las CT autorreactivas (delección clonal) y produce las CT reg que, una vez en la periferia, controlan la reactividad de las CT autorreactivas. Estas CT reg naturales comprenden entre el 5 y el 10% de las CT del pool periférico y se pueden distinguir porque expresan en forma constitutiva CD4, CD25, FOXP3, CTLA-4 y GITR. Suprimen la activación de otras CT a través de la expresión en su membrana de CTLA-4 y pueden mediar supresión no específica a través de la liberación de IL-10 y TGF- β . Ejercen un control negativo (supresor) de la RI en una variedad de procesos, tanto fisiológicos como patológicos. Controlan la RI contra lo propio, así como lo foráneo, en procesos absolutamente entrelazados, y la misma población de CT reg es responsable de tolerancia, control de tumores y enfermedades infecciosas.

Cuando se comprendan los mecanismos que intervienen en su activación y expansión, se podrán utilizar para la prevención o tratamiento de las enfermedades autoinmunes y también en la inducción de tolerancia inmune hacia Ag no propios (tolerancia a trasplantes), control de las respuestas inmunes (alergias), inhibición o incremento de la RI (inmunidad antitumoral y contra microorganismos, respectivamente). En cuanto a los trasplantes y enfermedades autoinmunes ya desencadenadas, sería mucho más útil inducir tolerancia similar a la natural y evitar la inmunosupresión terapéutica.

El concepto de regulación inmune orientada al tratamiento

de las enfermedades autoinmunes ha sido validado en múltiples modelos animales. Sin embargo, su aplicación al tratamiento de las enfermedades autoinmunes humanas resulta problemático. Los mayores obstáculos se relacionan con observaciones discordantes, tanto para los linfocitos T reguladores como para las Cq involucradas, en la regulación en los distintos modelos evaluados. Dado que la caracterización de las células CD4+ CD25+ se realizó en modelos experimentales con condiciones homeostáticas alteradas (modelos de inmunosupresión, ratones NOD, ratones NOD-SCID, modelos posttrasplante), el potencial regulador debe valorarse en ese contexto. De hecho, en modelos inmunocompetentes las células reguladoras no interfieren con el desarrollo de la enfermedad. Contrariamente, la depleción inducida parecería tener efectos benéficos en enfermedades como el cáncer y las respuestas inmunes antimicrobianas. Esta interpretación limitaría los enfoques terapéuticos relacionados con la estimulación de las células T reg, en el contexto del tratamiento de las enfermedades autoinmunes y el trasplante.

En síntesis, la terapéutica estaría principalmente orientada a bloquear su actividad supresora, desencadenando la potenciación de la respuesta inmunitaria. Esta aplicación sería valiosa en el tratamiento del cáncer. De hecho, se están utilizando diseños experimentales combinados: depleción de células reguladoras CD4 CD25 y vacunación. Sin embargo, existen aún numerosos interrogantes con respecto a estas células. Esto es válido tanto para su actividad como para los mecanismos de acción y moléculas involucradas en su maduración.

Bibliografía: podrá ser remitida por los autores a pedido del lector.



Un siglo atrás, en 1905, Metchnikoff escribió: "Los cocos piogénicos, estafilococo y estreptococo, se encuentran constantemente en la piel humana, con frecuencia escondidos en las profundidades de los canales de los folículos pilosos. Esos microorganismos esperan cualquier oportunidad para atacar al organismo, produciendo lesiones locales como acné, pústulas, forúnculos y erisipelas, o bien generalizándose en la sangre y en los tejidos como en las septicemias y piemias. La piel, por consiguiente, tiene asignada una función muy importante en la prevención de la invasión de microorganismos, que se encuentran constantemente en la superficie del cuerpo."

En 2005 se investigan los péptidos antimicrobianos producidos por el queratinocito y anexos: beta-defensinas, catelicidinas, dermicidin, psoriasin y adrenomedulin. Aparecen incluso antes del nacimiento en el vernix caseosa de la piel fetal y neonatal.

J Invest Dermatol 2005;125,viii

AW



Las catelicidinas tienen además de su acción antibacteriana, actividad antifúngica (in vitro) para *Candida albicans*

J Invest Dermatol 2005;125:108

AW

SECCIÓN LA PIEL EN LAS LETRAS

La ciudad de las bestias

Sergio Gabriel Carbia, Roberto Glorio

Docentes de la Cátedra de Dermatología. Hospital de Clínicas "José de San Martín", Universidad de Buenos Aires.

"Alexander Cold despertó al amanecer sobresaltado por una pesadilla. Soñaba que un enorme pájaro negro se estrellaba contra la ventana con un fragor de vidrios destrozados, se introducía en la casa y se llevaba a su madre (sic).

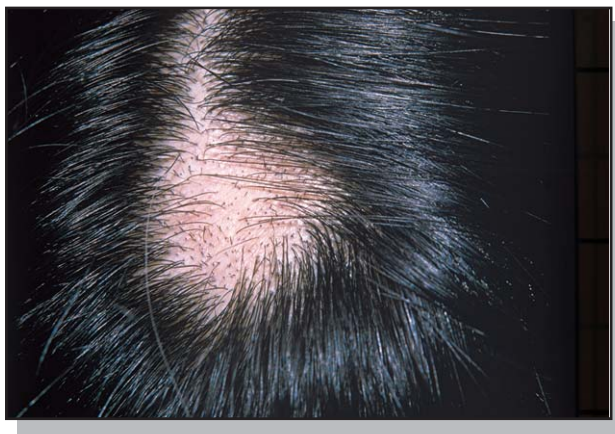Decidió que ése sería un día fatal, uno de esos días en que más valía quedarse en la cama porque todo salía mal. Había muchos días así desde que su madre se enfermó; a veces el aire de la casa era pesado, como estar en el fondo del mar (sic).

Sin ánimo de espiar, en forma casi automática, se aproximó y empujó suavemente la puerta entreabierta. Lo que vio lo dejó paralizado.

Al centro de la mesa estaba su madre en camisa de dormir y descalza, sentada en un taburete, con la cara entre las manos, llorando. Su padre, de pie detrás de ella, empuñaba una antigua navaja de afeitar, que había pertenecido al abuelo. Largos mechones de cabello negro cubrían el suelo y los hombros frágiles de su madre, mientras su cráneo pelado brillaba como mármol en la luz pálida que se filtraba por la ventana (sic).

-De todos modos se le iba a caer el pelo a la mamá, ¿verdad? -preguntó el muchacho.

-Sí, por la quimioterapia. Es preferible cortarlo de una vez que verlo caerse a puñados. Es lo de menos, hijo, volverá a crecerle."



El autor

Isabel Allende (Lima, 1942), escritora de nacionalidad chilena, vive actualmente en Estados Unidos. Periodista de profesión, es también una de las escritoras más reconocidas de la literatura hispanoamericana.

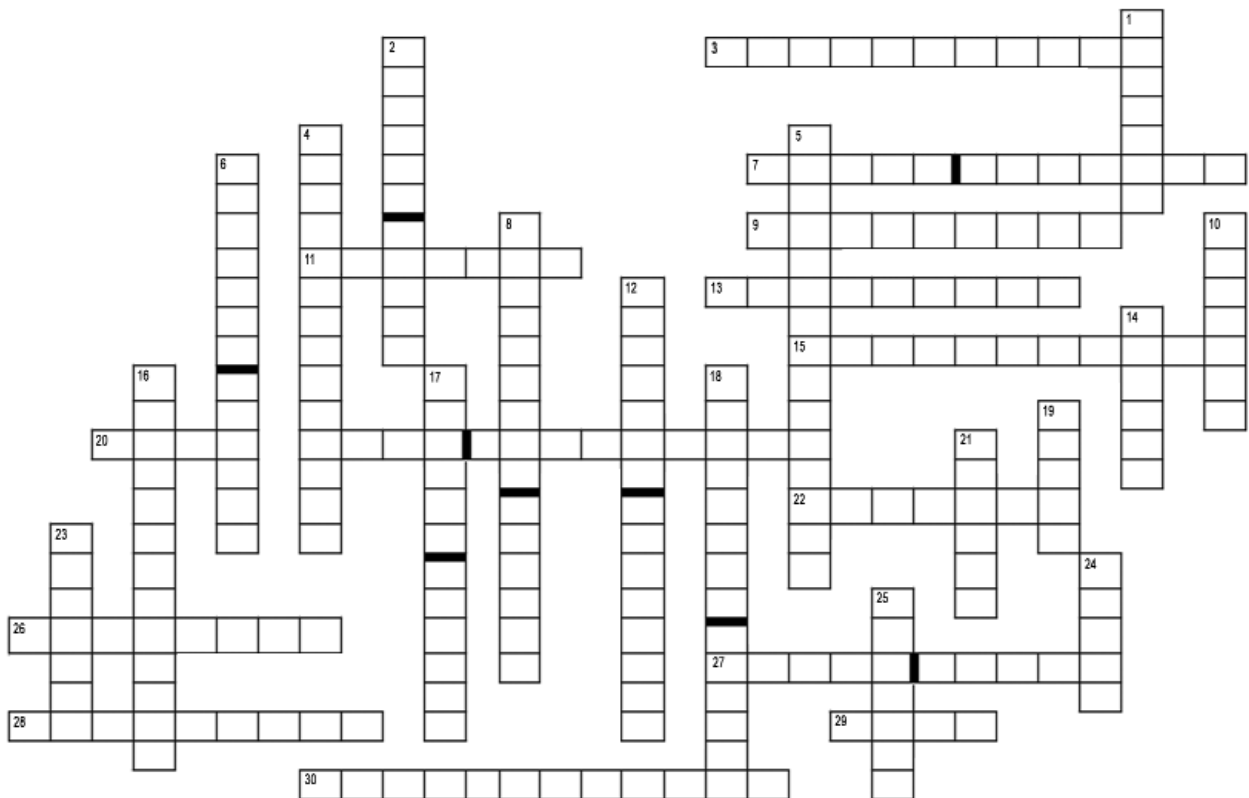
Entre sus trabajos destacan La casa de los espíritus, De amor y de sombra, Eva Luna, El plan infinito, Paula, Retrato en sepia, La ciudad de las bestias, El reino del dragón de oro y El bosque de los pigmeos.

Identificada con los problemas latinoamericanos, ha dicho: "En mis libros he querido contar la tragedia de este torturado continente y la esperanza de los hombres y mujeres que luchan por un mundo mejor".

SECCIÓN DERMATOGRILLA

Gastroenterología y piel

Mariana Arias - Mercedes Gómez Carril - Alejandra Abeldaño.



Definiciones

Horizontales

- 3) Tumor pancreático caracterizado por presentar síndrome de malabsorción, ulceraciones orales, diabetes, trastornos psiquiátricos, anemia y eritema migratorio necrolítico.
- 7) Síndrome AD caracterizado por la presencia de pólipos hamartomatosos intestinales y máculas hiperpigmentadas en labios y mucosa oral. Nombre propio (compuesto).
- 9) Localización de las metástasis de carcinoma de estómago, colon u ovario conocidas como "nódulos de la Hermana María José"
- 11) Enfermedad malabsortiva que se asocia con la dermatitis herpetiforme.
- 13) Pigmentación amarillenta de piel y mucosas debida a la presencia del pigmento biliar bilirrubina.
- 15) Fármaco utilizado con frecuencia en el tratamiento de pacientes con psoriasis, potencialmente hepatotóxico.
- 20) Enfermedad caracterizada por placas verrugosas hiperqueratósicas e hiperpigmentadas de textura aterciopelada en áreas intertriginosas. Se asocia con resistencia a la insulina, hipoandrogenismo, trastornos adquiridos y procesos malignos.
- 22) Afección dermatológica que se presenta con queratodermia palmoplantar y se asocia con neoplasias gastrointestinales.
- 26) Fenómeno que presenta el pioderma gangrenoso y se pone de manifiesto luego de un traumatismo.
- 27) Enfermedad hereditaria caracterizada por presentar telangiectasias múltiples en piel y mucosas (incluyendo la digestiva). Nombre propio (compuesto).
- 28) Variedad de porfiria en la que coexisten alteraciones cutáneas y ataques de dolor abdominal.
- 29) Nutriente esencial deficiente en la acrodermatitis enteropática.
- 30) Enfermedad en la que se pueden presentar los signos de Cullen y de Grey Turner (pigmentación azulada en regiones periumbilical y lumbar respectivamente).

Verticales

- 1) Síndrome AD caracterizado por la presencia de pólipos intestinales adenomatosos premalignos, quistes epidermoides, fibromas, lipomas y osteomas faciales. Nombre propio.
- 2) Enfermedad papular que puede asociarse con hepatitis virales B y C.
- 4) Trastorno hereditario con depósito excesivo de hierro en el hígado, páncreas, corazón y articulaciones asociado con hiperpigmentación cutánea.
- 5) Enfermedad sistémica que además de afectar los músculos esqueléticos proximales puede afectar los músculos de la deglución, con principal compromiso de los 2/3 superiores del esófago.

- 6) Síndrome en el que se asocian la presencia de una membrana poscricoides, coiloniquia, estomatitis angular, ulceraciones linguales y déficit de hierro. El 5 al 10% de los casos desarrollan carcinoma de esófago. Nombre propio (compuesto).
- 8) Púrpura anafilactoide caracterizada por púrpura palpable, tumefacción articular, hematuria y cólicos abdominales. Nombre propio (compuesto).
- 10) Neoplasia que puede presentarse a nivel intestinal en la dermatitis herpetiforme y enfermedad celíaca.
- 12) Enfermedad inflamatoria intestinal asociada frecuentemente con pioderma gangrenoso.
- 14) Tumor del endotelio vascular y las células pericapilares que además de afectar la piel puede presentar lesiones a nivel del tracto gastrointestinal, con lesiones asintomáticas o con hemorragias. Nombre propio. Sarcoma.
- 16) Colagenopatía que puede afectar el esófago en su tercio inferior dando pirosis y disfagia, con alteraciones radiológicas o manométricas.
- 17) Signo de malignidad interna que consiste en la aparición repentina de numerosas queratosis seborreicas pruriginosas. Nombre propio (compuesto).
- 18) Enfermedad caracterizada por la aparición de una erupción papular en cara y extremidades de niños de 2 a 6 años acompañada de linfadenopatías y hepatitis aguda anictérica. Nombre propio (compuesto).
- 19) Sigla de calcinosis cutánea, fenómeno de Raynaud, disfunción esofágica, esclerodactilia y telangiectasias.
- 21) Herpes virus que puede comprometer raíces sensitivas a nivel toracolumbar provocando dolor abdominal aún antes de las lesiones cutáneas.
- 23) Enfermedad de las 3 D: dermatitis, diarrea y demencia por déficit de niacina (vitamina B3).
- 24) Enfermedad por déficit de alfa galactosidasa A, caracterizada por angioqueratomas corporal difuso universal, acroparestesias, crisis episódicas de dolor agudo quemante en palmas, plantas y abdomen. Nombre propio.
- 25) Síntoma frecuente de las enfermedades hepatobiliares, sobre todo en las que provocan colestasis.

Bibliografía recomendada:

- Roberts SOB, Weismann K. The Skin in Systemic Disease, en Rook A, Wilkinson DS, Ebling FJ, et al. Textbook of Dermatology, 4th. ed. Great Britain, Blackwell Scientific Publications, 1986, pp. 2343-2374.
- Robin AC, Rathbone B, Manifestaciones Cutáneas de Trastornos Gastrointestinales y Renales, en Fitzpatrick TB, Freedberg IM, Wolff K, et al. Dermatología en Medicina General, 5th. ed. New York, Mc Graw Hill Companies, 1999, pp. 2017-2043.
- Odom RB., James WD, Berger TG. Andrews' Dermatología Clínica, 9na. ed. Madrid, Marbán SL, 2004.

SECCIÓN ¿CUÁL ES SU DIAGNÓSTICO?

Caso 1

Pústulas de comienzo súbito

Sudden pustular eruption

Agustín González Cocorda, Anabel Manzone, Marcela Bacchiocchi, Patricio Martínez Chabbert, José Brusco.

Servicio de Dermatología. Hospital Privado de la Comunidad

Mujer de 72 años, con antecedente de insuficiencia cardíaca, internada en el Servicio de Clínica Médica por celulitis en miembro inferior derecho. Recibió tratamiento con cefalexina, con mala respuesta terapéutica, por lo que se rotó a amoxicilina-sulbactam. Al tercer día del tratamiento presentó eritema generalizado morbiliforme, sobre el cual se asentaban numerosas pústulas no foliculares, de 2 a 3

mm de diámetro, asintomáticas (Fotos 1 y 2). La paciente se encontraba afebril. El laboratorio mostró leucocitosis (17.300 glóbulos blancos por mm³), con neutrofilia. Los cultivos bacteriológicos y micológicos de las pústulas fueron negativos.

Se realizó biopsia cutánea, donde se observaban pústulas subcórneas, con un infiltrado perivascular rico en eosinófilos (Foto 3).

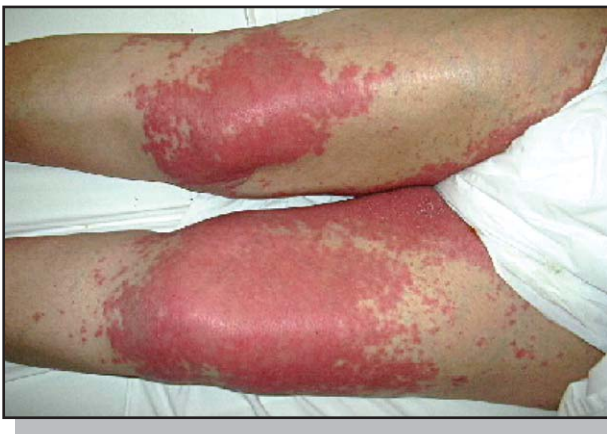

Foto 1.

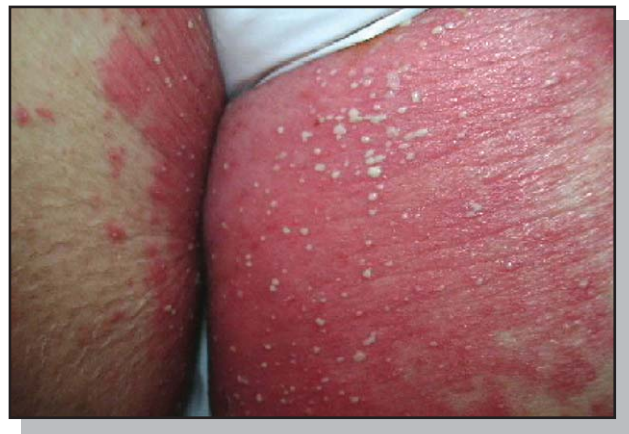

Foto 2.

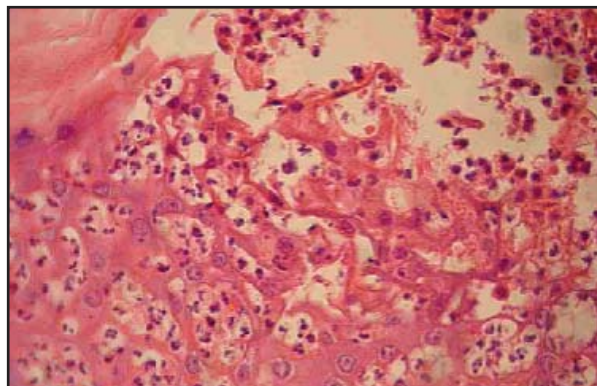


Foto 3.

Diagnóstico: pustulosis exantemática aguda generalizada (PEAG)

La pustulosis exantemática aguda generalizada (PEAG) es una enfermedad infrecuente caracterizada por una erupción pustulosa, amicrobiana, de inicio agudo, luego de una infección viral o ingesta de fármacos, en pacientes sin historia previa de psoriasis, que resuelve en forma espontánea.^{1,2}

Fue clasificada como psoriasis pustulosa de Von Zumbusch durante muchos años.

Baker y Ryan fueron los primeros en asumir, en 1968, que la PEAG representaba una entidad propia.³ En 1980, Beylot y colaboradores acuñaron el término utilizado actualmente⁴ y, en 1991, Roujeau y colaboradores establecieron los criterios diagnósticos (Tabla 1).

La causa más frecuente de PEAG es la ingesta de fármacos, de los cuales los más comunes son los antibióticos, principalmente betalactámicos y macrólidos (Tabla 2).^{5,9}

Otra de las causas son las infecciones virales tales como las provocadas por enterovirus (coxsackie y echovirus), parvovirus B19, adenovirus, hepatitis B, Ebstein Barr, citomegalovirus, *mycoplasma*, etc.^{5,6}

Se han descrito también algunos casos de PEAG por hipersensibilidad al mercurio.^{5,10}

Aunque el mecanismo aún no es bien conocido, se cree que linfocitos T droga-específicos producirían interleucinas (IL), tales como IL-8, IL-5, IL-4 y factores estimulantes de colonias (GM-CSF), los cuales, a su vez, causarían activación y reclutamiento de neutrófilos y eosinófilos, además de un efecto citotóxico sobre las células basales.^{8,11-13}

Su inicio es agudo, con un intervalo de uno a cuatro días entre la exposición al antibiótico y el comienzo del cuadro. El intervalo suele ser mayor (hasta 18 días) para otros fármacos⁷ distintos de los antibióticos.

Se caracteriza por un eritema generalizado sobre el que se asientan múltiples pústulas confluentes, pequeñas (menores de 5 mm) y no foliculares.^{5,10,12}

Suele acompañarse de fiebre y prurito. Veinte por ciento de los casos se asocian a compromiso de la mucosa oral (eritema faríngeo).⁸

Puede cursar con leucocitosis, neutrofilia, eosinofilia y aumento de transaminasas.

Los cultivos del contenido de las pústulas y los hemocultivos son negativos.

La resolución espontánea con descamación se produce entre una y dos semanas después de suspender el fármaco causal.

La histopatología muestra pústulas espongiiformes subcórneas con contenido de neutrófilos,^{1,13} edema papilar, infiltrado perivascular superficial, polimorfo, con eosinófilos, y a veces se observa vasculitis leucocitoclástica. En ocasiones se observa necrosis focal de queratinocitos. No muestra depósitos de inmunoglobulinas o complemento en la piel ni en las paredes de los vasos.⁷

Los diagnósticos diferenciales se deben plantear principalmente con la psoriasis pustulosa aguda de Von Zumbusch. Otros diagnósticos diferenciales a tener en cuenta son la pustulosis subcórnea (de Sneddon Wilkinson) y la pustulosis aguda generalizada posestreptocócica.^{5,11,12}

Debido al curso limitado de esta patología, la suspensión del fármaco desencadenante suele ser suficiente, aunque también pueden administrarse corticoides en forma local o sistémica (prednisona 0,5 a 1 mg/kg/día).^{4,12}

Tabla 1. Criterios diagnósticos de PEAG (Roujeau^{2,8,10})

1. Múltiples pústulas no foliculares
2. Anatomía patológica compatible
3. Fiebre mayor de 38 °C
4. Neutrofilia mayor a 7000 por mm³
5. Curso autolimitado en menos de 15 días

Tabla 2.^{7,8,12}

Antibióticos	Antimicóticos	Otros fármacos
Penicilina	Itraconazol	Allopurinol
Ampicilina	Terbinafina	Paracetamol
Amoxicilina	Nistatina	Fenitoína
Cefalosporinas		Carbamazepina
Eritromicina		Fenobarbital
Roxitromicina		Diltiazem
Azitromicina		Nifedipina
Vancomicina		Diclofenac
Tetraciclina		Enalapril
Estreptomicina		Quinidina
Quinolonas		Pirimetamina
Metronidazol		Furosemida
Imipenem		Midazolam
Cloranfenicol		Acido acetilsalicílico
		Isoniacida
		Hidroxicloroquina



Referencias

1. Díez Recio E, Carmena Ramón R, Rivas Molina M y col. Pustulosis exantemática aguda generalizada. Presentación de dos casos. *Rev Clin Esp* 2001;201(8):492-493.
2. Taberner R, Gilaberte M, Puig Rosmary Arguelles L, et al. Pustulosis exantemática aguda generalizada inducida por terbinafina. *Rev Htal Sta Creu I de Sant Pau. Barcelona* 2001 ([www. santpau/activitat/depderm/taberner200](http://www.santpau/activitat/depderm/taberner200)).
3. Mashiah J, Brenner S. A systemic reaction to patch testing for the evaluation of acute generalized exanthematous pustulosis. *Arch Dermatol* 2003;139(9): 1181-1183.
4. Grieco T, Cantisani C, Innocenzi D, et al. Acute generalized exanthematous pustulosis caused by piperacillin/tazobactam. *J Am Acad Dermatol* 2005;4(52):732-733.
5. Mallo S, Fernández E, Cardenoso E, et al. Pustulosis aguda exantemática generalizada: aportación de dos casos. *Med Cutan Iber Lat Am* 2003;31(4): 246-251.
6. Ersoy S, Paller A, Mancini A y col. Acute generalized exanthematous pustulosis in children. *Arch Dermatol* 2004;140:1172-1173.
7. Kuchler A, Hamm H, Weidenthaler Barth B, Kampgen E, et al. Acute generalized exanthematous pustulosis following oral nystatin therapy: a report of three cases. *Br J Dermatol* 1997;137 :808-811.
8. Beltraminelli H, Lerch M, Arnold A et al. Acute generalized exanthematous pustulosis induced by the antifungal terbinafina. *Br J Dermatol* 2005;152:780-783.
9. Lombardo M, Cerati M, Pazzaglia A, et al. Acute generalized exanthematous pustulosis induced by terbinafina. *J Am Acad Dermatol* 2003;49(1):158-159.
10. Roujeau JC, Bioulac Sage, Bourseau C, et al. Acute generalized exanthematous pustulosis. Analysis of 63 cases. *Arch Dermatol* 1991;127(9):1333-1338.
11. Scheinfeld N, Wesson K, Perry P, et al. Acute generalized exanthematous pustulosis resembling toxic epidermal necrolysis caused by famotidine. *Acta Derm Venereol* 2003;83(1):76-77.
12. Lesterhus W, Tjioe M, Stumpfenhausen G, et al. Acute generalized exanthematous pustulosis mimicking septic shock. *The American Journal of Medicine* 2004; 116:574-575.



El eximer láser de 30 nm es un tratamiento efectivo y bien tolerado en formas localizadas y no nodulares de micosis fungoide. No debe ser indicado como tratamiento de primera elección debido a la falta de seguimiento a largo plazo.

Passeron T, Ortonne JP
Presse Med 2005;34:301-309

María Amelia García



Se realizó un estudio con 213 pacientes para establecer si la presencia de más de cinco acrocordones se asociaba a diabetes mellitus, obesidad o hiperinsulinemia. Se encontró asociación positiva para obesidad e hiperinsulinemia, así como también se describió aumento del receptor del factor de crecimiento de fibroblastos básicos en algunas lesiones. Los acrocordones parecen constituir un marcador cutáneo de enfermedad interna.

Moncada B y col.
Dermatología Rev Mex 1995;39:27-29

MAG



Dos pacientes con liquen mixematoso localizado o mucinosis papular experimentaron remisión clínica e histopatológica asociada a una dieta hipocalórica para descenso de peso. Esta entidad podría estar asociada con la obesidad.

Sáez-Rodríguez M y col.
Br J Dermatol 2003;148:165-168

MAG

Caso 2

Lesiones hemorrágicas, necróticas y ulcerosas en dedos de mano izquierda

Hemorrhagic, necrotic and ulcerous lesions on fingers of the left hand

Patricio Martínez Chabbert, José Brusco, Marcela Bacchiocchi, Agustín González Cocorda, Mariana Velocci

Servicio de Dermatología. Hospital Privado de la Comunidad

Paciente varón de 35 años, con nefritis hereditaria por enfermedad de Alport (defecto congénito de colágeno tipo IV, que afecta la membrana basal, especialmente del glomérulo renal). La enfermedad de Alport causa del 1 al 2% de todos los casos de insuficiencia renal terminal.¹

Desde hace 15 años estuvo sometido a tratamiento con hemodiálisis y en los últimos dos años con diálisis peritoneal.

Consulta a nuestro Servicio por dolor, enfriamiento y cianosis de la mano izquierda, en la que presenta una fistula radial, de un mes de evolución (Foto 1). Al examen clínico se observan lesiones hemorrágicas, necróticas y úlceras digitales, cianosis digital y uñas mitad y mitad (mitad proximal es blanca por el edema de la matriz ungueal) (Foto 2).

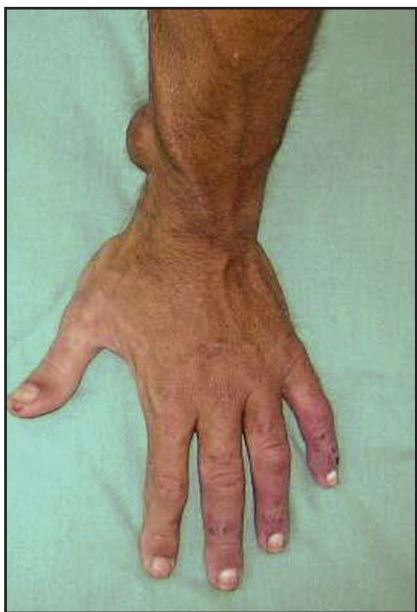

Foto 1.

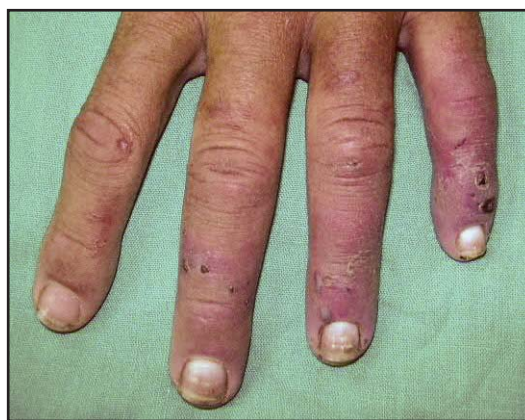

Foto 2.

Diagnóstico: síndrome del robo vascular inducido por fistula arteriovenosa en un paciente hemodializado (Steal Syndrome)

El desarrollo del síndrome del robo isquémico representa una seria complicación por la creación de una fistula arteriovenosa, detectada según informes en el 10% de los pacientes, de los que el 1% sufre lesiones necróticas.²

Los factores predisponentes para el desarrollo de necrosis son: mayores de 60 años, diabéticos insulino-dependientes de larga data, hipertensos crónicos, enfermedad arterial periférica, enfermedad arterial coronaria y cirugía previa en el miembro afectado.³

Hay varios accesos vasculares para hemodiálisis; a nuestro paciente se le había realizado una fistula laterolateral radiocefálica descrita por Brescia y Cimino, que consiste en la unión de las paredes laterales de la arteria radial con la vena adya-

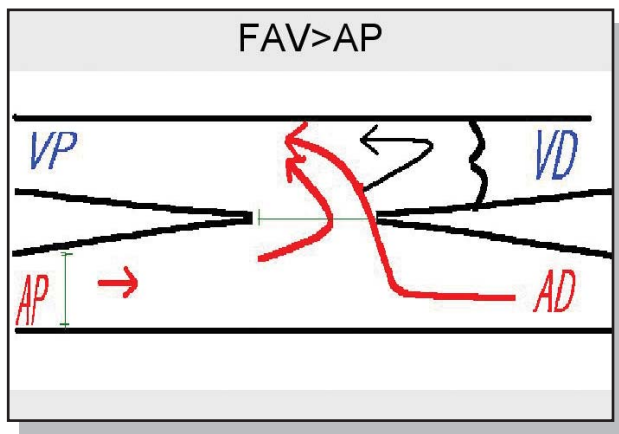


Gráfico 1.

cente a la altura de la muñeca. Como vemos en el gráfico 1, conservan cuatro extremos, arterial proximal (AP), arterial distal (AD), venoso proximal (VP) y venoso distal (VD). Los cuatro participan de los fenómenos fisiopatológicos de la fistula arteriovenosa.⁴

Los efectos hemodinámicos locales de una FAV se caracterizan por:

- Aumento del flujo en la rama AP (entre 5 a 10 veces el original, producido por la brusca caída de la resistencia).
- La rama VD no permite el flujo hacia el sector distal generando una leve hipertensión venosa.
- La rama VP o de retorno, cerca de la FAV, conserva onda de pulso arterial pero rápidamente la presión cae, por la gran capacitancia del sistema venoso. Este sector venoso sufre cambios en su pared y la vena se arterializa, creando un acceso vascular para ser punzado repetidamente.
- La rama AD presenta tres situaciones diferentes, dependiendo del diámetro de la FAV: 1) si la FAV es pequeña, se mantiene el flujo hacia el sector distal; 2) si la FAV es similar al diámetro de la rama AP, se produce flujo distal durante sístole y flujo retrógrado en diástole; 3) si la FAV excede el diámetro de la rama AP, el flujo es retrógrado (inversión del flujo). Con el fenómeno de robo y pérdida de pulso, como sucedió en nuestro paciente. El tratamiento es la ligadura de la FAV, restaurándose así el flujo arterial y se resuelven las lesiones.⁵
- El reconocimiento temprano de los síntomas y signos del robo, su tratamiento precoz por bandeado o ligadura de la fistula previene contracturas, gangrenas y pérdida de miembro.



Referencias

1. Gregory Mc. The clinical features of thin basement membrana nephropathy. *Semin Nephrol* 2005;25(3):140-145.
2. Ehsan O, Bhattachayra A. Darwish and H. Al-khaffaf. Extension technique: a modified technique for brachio-cephalic fistula to prevent dialysis access associated. *Eur J Vasc Endovasc Surg* 2005;29(3): 324-327.
3. Morsy AH, Kulbaski M, Chen C, Isikar H, Lumsden A. Incidence and characteristics of patients with hand ischemia after a hemodialysis access procedure. *J Surg Res* 1998;74(1):8-10.
4. Wixon CL, Hughes J, Mills L. Understanding strategies for the treatment of ischemic steal syndrome after hemodialysis access. *J Am Coll Surg* 2000;191(3):301-310.
5. Shemesh D, Mabjeesh N, Abramowitz H. Management of dialysis access associated steal syndrome: use of intraoperative duplex ultrasound scanning for optimal flow reduction. *J Vasc Surg* 1999; 30:193-195.