



# Dermatología Argentina

Publicación de la Sociedad Argentina de Dermatología

#### Directora

Liliana Olivares

#### Director Honorario

Alberto Woscoff

#### Secretaría de Redacción

Elina Dancziger

#### Comité de Redacción

Alejandra Abeldaño  
María Amelia García  
Manuel Giménez  
Roberto Glorio  
Liliana Moyano de Fossati  
Graciela Rodríguez Costa

#### Comisión Directiva SAD

##### Presidente

Horacio A. Cabo

##### Vicepresidente

Esteban Saraceno

##### Secretaría General

Patricia Troielli

##### Secretaría Científica

Patricia Della Giovanna

##### Tesorero

Eduardo Rodríguez

##### Protesorero

Roberto Retamar

##### Secretaría de Actas

María Antonia Barquin

##### Archivista

Alcira Bermejo

##### Vocales Titulares

Miguel Angel Allevato

Ramón Fernández Bussy

Miguel Angel Mazzini

Nicolás Bellincioni

Ariel Blaustein

Cristina Pascutto

Luis Sevinsky

##### Vocales Suplentes

Gustavo Carrera

Roxana Del Aguila

Carlos Marise

Oscar Alvarez

Carlos Consigli

María Ranaletta

María Inés Garlatti

#### Organo de Fiscalización

Susana Block

Abraham Man

Carlos Lurati

#### Consejo Editorial

##### Argentina

Abulafia, Jorge

Biagini, Roberto

Casala, Augusto

Jaimovich, León

Pecoraro, Vicente

Stringa, Sergio

Viglioglia, Pablo

##### Alemania

Czarnetzki, Beate

Orfanos, Constantin

Plewig, Gerard

##### Austria

Wolff, Klaus

##### Australia

Cooper, Alan

#### Brasil

Rivitti, Evandro

Sampaio, Sebastiao

#### Canadá

Krafchik, Bernice

#### Chile

Honeyman, Juan

#### España

Camacho Martínez, Francisco

De Moragas, José María

Mascaró, José María

#### Estados Unidos

Bergfeld, Wilma

Eaglestein, William

Katz, Stephen

Kopf, Alfred

Price, Vera

Strauss, John

Zaias, Nardo

#### Francia

Belich, Simón

Civatte, Jean

#### México

Domínguez Soto, Luciano

Ruiz Maldonado, Ramón

#### Italia

Caputo, Ruggero

#### Reino Unido

Marks, Ronald

Ryan, Terence

#### Uruguay

Vignale, Raúl

Dermatología  
Argentina

Publicación trimestral. © Copyright 1995 Sociedad Argentina de Dermatología.

Reservados todos los derechos. Ninguna parte de esta publicación puede ser reproducida en forma o medio alguno, electrónico o mecánico, incluyendo las fotocopias, grabaciones y otros sistemas de información sin la autorización por escrito del titular del Copyright. Se distribuye exclusivamente entre los profesionales de la medicina.

na. Es una publicación de la Sociedad Argentina de Dermatología, Av. Callao 852 - 2° P (1023) Capital - Tel. 4814-4915/6. E-mail: sac@sad.org.ar. Editada por Publicaciones Latinoamericanas SRL. R. Carrillo 294 (1275) Capital. Tel.: 43053310. E-mail: p-latino@netizen.com.ar

# Dermatología Argentina

## Sumario

---

### Editorial

Cada dos años 168  
H. Cabo

---

### Educación Médica Continua

Tratamiento del acné 171  
A. Kaminsky, R. Lago

---

### Artículos originales

Pioderma gangrenoso: comunicación de 5 casos 188  
R. Achenbach, M. Jorge, R. Schröh, L. Gai, R. Marietti, R. Byrnes

Nevo epidérmico sistematizado 194  
O. Pérez, J. Casas, J. Grosso, C. Lubrano, A. Wagner, C. Lagodín, A. Woscoff

Neuralgia posherpética. Un desafío terapéutico 200  
A. Bermejo, V. Leiro, G. Pizzariello

Hemangioendotelioma kaposiforme y angioma en penacho: presentaciones clínicas y evolución 204  
M. C. Boente, N. Primc, M. Marassa, M. Avignone, R. Asial

---

### Sección Trabajos de Investigación

Frecuencia relativa de varias formas de linfomas cutáneos primarios de células T. Una serie retrospectiva de 91 pacientes 215  
A. Abeldaño, A. Blaustein, R. Azcune, A. Ruiz Lascano, A. Ríos

## Sección Inmunodermatología

Receptores "toll like" (TLRS): receptores tipo peaje 229  
A. Woscoff, P. Troielli, M. Label, R. Kolliker

## Dermatogrilla

M. Demarchi, M. I. Hernández, A. Abeldaño 235

## Sección Cuál es su Diagnóstico

Caso 1. Placas eritematosas en mano 239

S. G. Carbia, R. Glorio, V. Malah, J. Vogel

Caso 2. Lesión anular en mejilla de tres años de evolución 241

M. Demarchi, R. Retamar, A. Abeldaño, M. C. Kien, G. Pellerano

## Sección Patología Regional

Leishmaniasis cutaneomucosa de larga evolución 244

Y. Ramallo, R. Samson de Quiro, C. Ledesma

Micetoma resistente al tratamiento 246

M. Catania, R. Samson de Quiro, Y. Chacón

## Curiosidades en Dermatoveterinaria

Melanoma en caballos tordillos 248

L. Fossati

## Sección Dermatología Legal

Elección de una compañía de seguros 252

R. Glorio

## Sección Dermatólogos Jóvenes

Facomatosis pigmento -vascular 211

M. G. Spelta, M. I. Fontana

## Perlas Dermatológicas

J. Bernabó, L. Fossati, A. Woscoff

## EDITORIAL

### Cada dos años

---

*Ha transcurrido un nuevo Congreso Argentino, esta vez en Mar del Plata .*

*Sin duda este evento ya ocupa un lugar único en la Dermatología argentina; es el máximo evento bianual de nuestra especialidad, logro al que se ha llegado, a través de los años, por el esfuerzo mancomunado de colegas y amigos.*

*También esta reunión, obliga cada dos años a evaluar el desempeño, hasta ese momento, de quiénes guían los destinos de nuestra Sociedad en cada diferente gestión.*

*Cuando comenzamos, uno de nuestros principales objetivos fue la concreción de un estatuto para generar mayor diversidad de criterios y participación, ya está aprobado y en vigencia.*

*Hubo múltiples aspectos que atender y que sería muy largo enumerar; sólo recordemos los más importantes que hacen al afianzamiento de la excelencia del dermatólogo, promoviendo la educación médica continua, creando nuevos comités , grupos de trabajo para los diferentes consensos como el de "Dermatitis atópica" conjuntamente con la Fundación Dagoberto Pierini, el de "Psoriasis" presentado dentro del Congreso y los consensos de "HPV", "Cáncer no melanoma", "Vitiligo" y "Acné", en marcha .*

*También se formalizaron proyectos que ya se venían gestando, como el "Registro de Melanomas" (RAMC) junto a la Fundación Cáncer de Piel y Programas de Fotoeducación del Comité de la Campaña de Cáncer de Piel con diferentes organismos de educación de la nación.*

*Sentimos el XVII Congreso Argentino de Dermatología como un broche de oro a esta gestión, pero no queremos olvidar a todos los que contribuyeron al éxito del mismo.*

*Quiénes nos precedieron, hombres y mujeres absolutamente identificados a lo largo de su vida médica con la SAD, a la cual le brindaron lo mejor de sí mismos y construyeron esta institución que hoy funciona a pleno. A todos los que pasaron durante estos 70 años nuestro sincero homenaje.*

*Actualmente, la SAD cuenta con una sede y una infraestructura administrativa que ha desarrollado en la última década que le permite la concreción de estos eventos.*

*Nuestro profundo agradecimiento a todo el personal de la SAD, a la Comisión Directiva y al Comité Asesor de Mar del Plata, artífices de la organización del Congreso, a todas las empresas farmacéuticas que colaboraron y colaboran con nuestra institución durante todos estos años.*

*Por último queremos destacar el trabajo en dos áreas, sin las cuales resultaría muy difícil construir un evento de esta envergadura: la secretaría científica, a cargo de la Dra. Patricia Della Giovanna, quién con-*

*tribuyó al armado de un programa científico de brillo y excelencia no habituales; y la tesorería, donde el Dr. Eduardo Rodríguez con capacidad organizativa y excelente administración de los recursos permitieron en pocos meses y con mucho esfuerzo que se realizara este congreso.*

*Queridos colegas y amigos dermatólogos, gracias por compartir y acompañarnos.*

*Continuemos contruyendo una Sociedad Argentina de Dermatología grande y eficiente, al servicio de todos sus asociados, consolidando y perfeccionando lo logrado hasta el presente.*

*Patricia Troielli*  
*Secretaria General SAD*

*Horacio Cabo*  
*Presidente SAD*

# EDUCACIÓN MÉDICA CONTINUA

## Tratamiento del acné

### Treatment of acne

Ana Kaminsky\* y Rosana Lago\*\*

\* Profesora Titular Consulta de Dermatología. Facultad de Medicina, Universidad de Buenos Aires. \*\* Médica dermatóloga. Unidad de Dermatología, Hospital de Agudos "Carlos G. Durand", Buenos Aires, Argentina

**Palabras clave:** Acné. Tratamiento. Antimicrobianos. Retinoides. Antibióticos. Algoritmo.

### Introducción

El acné es una enfermedad multifactorial que afecta a la unidad pilosebácea. Su espectro clínico varía desde formas no inflamatorias mínimas hasta formas inflamatorias muy severas, que pueden incluso comprometer el estado general, como ocurre en el acné *fulminans*. Tiene una incidencia elevada y, según estudios estadísticos, afecta a un 30 a 85% de la población comprendida entre los 12 y los 24 años. El pico más alto se registra entre los 14 y los 17 años en las mujeres y entre los 16 y los 19 años en los varones<sup>1,2</sup>. La unidad pilosebácea es el órgano blanco y esto explica por qué las regiones más afectadas son la cara, el pecho y el dorso del tronco, sitios en los que abundan estas glándulas.

El gran impacto psicosocial de esta enfermedad mereció la atención de muchísimos dermatólogos y motivó el desarrollo de numerosas investigaciones etiopatogénicas, clínicas y terapéuticas para tratar de solucionar o mitigar esta afección.

Los principales factores en la patogenia del acné son la hiperplasia de la glándula sebácea con el aumento de la secreción de sebo, las alteraciones en la queratinización folicular, la colonización del folículo por *Propionibacterium acnes*, y la inflamación y la

respuesta inmune.

Si bien se conocen las características de cada uno de los factores, existen controversias respecto del desencadenante primario del acné: no se sabe si es la seborrea, la hiperqueratinización del conducto sebáceo o ambos. En consecuencia, el tratamiento está dirigido a resolver las causas que lo producen.

En los últimos treinta años han surgido diversos principios activos que han modificado el curso del acné; a pesar de ello, persisten las diferentes opiniones y las discusiones acerca de la indicación, las dosis y las asociaciones de estos fármacos.

Se han publicado y difundido numerosas guías para el tratamiento del acné en Francia, Canadá, Alemania y Estados Unidos, entre otros países. Sin embargo, es necesario reformular algunos conceptos y establecer una serie de pautas para clarificar otros, así también incluir nuevos fármacos y excluir algunos, o modificar las características de su uso. Asimismo, hay que incorporar nuevas modalidades terapéuticas que, aunque aún están en desarrollo, deben tenerse en cuenta y esperarse con atención sus resultados. Una de las más recientes publicaciones, efectuada por un grupo de expertos internacionales, resume en un cuadro las distintas opciones terapéuticas en forma genérica. Consideramos que ese

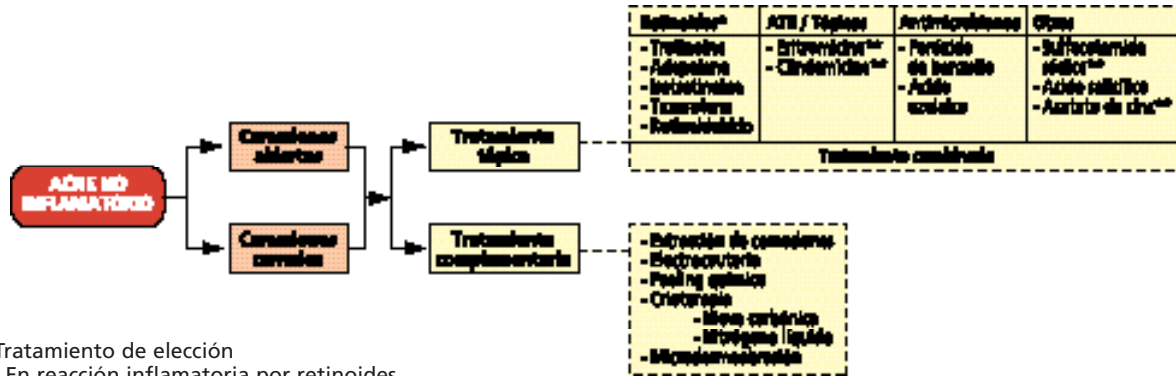
### ALGORITMO

"Conjunto de pasos destinados a resolver una operación matemática compleja. Cada paso lleva al operador hacia adelante, por vía de un pequeño incremento. A veces es necesario repetir un paso o un conjunto de pasos hasta alcanzar ciertas condiciones."  
(2004, Encyclopædia Britannica, Inc.)

"Técnicamente, un algoritmo permite alcanzar un resultado tras un número finito de pasos. De esta manera se descartan métodos de búsquedas forzadas para resolver ciertos problemas, aunque algunos podrían considerar que la búsqueda era también un algoritmo (genérico) válido. El término también se usa con cierta libertad para designar cualquier secuencia de acciones (la cual puede terminar o no)."

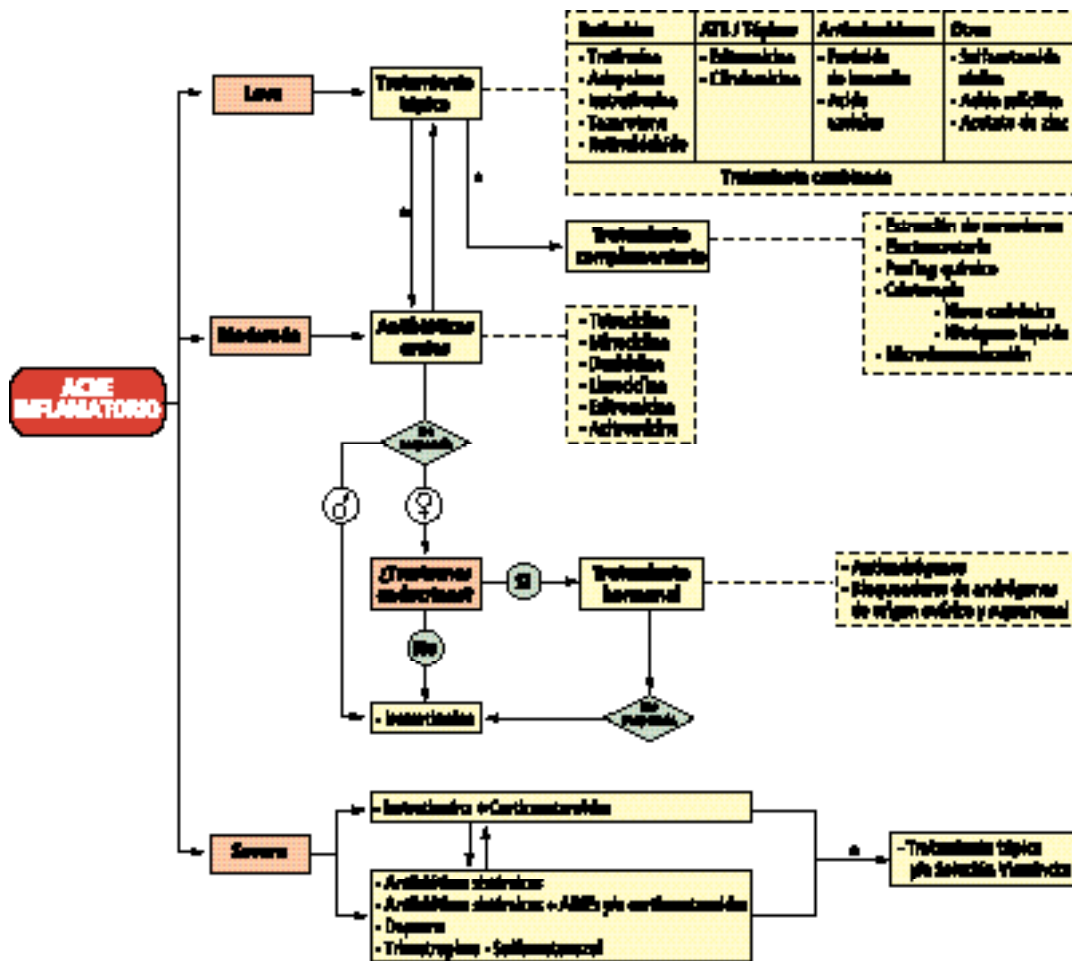
(Dictionary of Algorithms and Data Structures. Paul E. Black, www.nist.gov)

### ALGORITMO TERAPÉUTICO DE ACNÉ NO INFLAMATORIO



\* Tratamiento de elección  
\*\* En reacción inflamatoria por retinoides

### ALGORITMO TERAPÉUTICO DE ACNÉ INFLAMATORIO



cuadro, presentado como algoritmo, da lugar a confusiones.<sup>3</sup> El objetivo de esta presentación es efectuar una revisión del tratamiento del acné y establecer o proponer un algoritmo, ajustándonos, como lo hemos hecho en ocasiones anteriores, al significado exacto de este término (Recuadro).<sup>4</sup> Pretendemos incluir lo que se conoce hasta el momento en cuanto a fármacos y a otras posibilidades físicas o químicas que pueden utilizarse en el tratamiento. Sin duda, este algoritmo sufrirá modificaciones en el curso del tiempo debidas a la mayor experiencia y a la introducción de nuevos fármacos y metodologías en el cada vez más amplio espectro de la terapéutica de esta enfermedad (Algoritmo).

Las consideraciones terapéuticas que desarrollaremos a continuación se harán sobre la base etiopatogénica aceptada en la actualidad y de acuerdo con la clasificación de consenso elaborada por un grupo de expertos en acné en Washington en 1990 (Cuadros 1 y 2).<sup>5</sup>

## Tratamientos tópicos

### Retinoides

Los retinoides constituyen el tratamiento de elección para el acné no inflamatorio (Fotos 1 y 2). Actúan a través de distintas vías mediante la disminución de la producción de gránulos de queratohialina en los queratinocitos foliculares; además, modulan *in vivo* la macroagregación de filamentos de queratina, con la consiguiente disminución de la cohesión de los queratinocitos en el comedón e incrementan el *turnover* de las células del infundíbulo, lo que origina una protrusión acelerada del comedón. En consecuencia, inhiben la formación de microcomedones, previenen la formación de comedones abiertos y cerrados, y reducen los existentes. Algunos retinoides actúan sobre la inflamación por modulación de la respuesta inmune, los mediadores inflamatorios y la migración de las células inflamatorias.<sup>6,7</sup>

Nos referiremos, en orden de eficacia, a los agentes que actúan sobre la queratinización anormal (Cuadro 3).

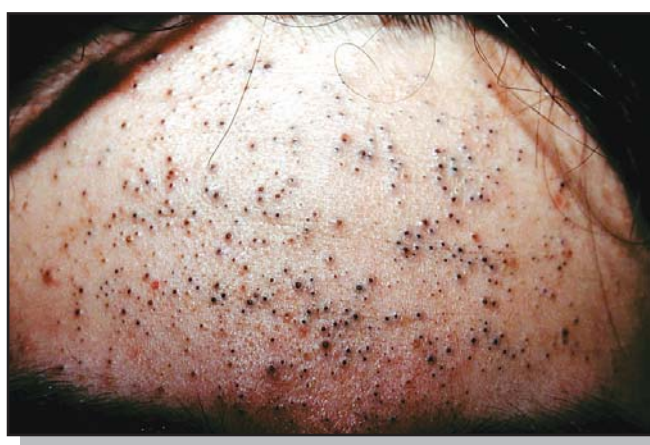La tretinoína (ácido *all trans* retinoico) es el primer retinoide tópico usado para el tratamiento del acné vulgar.

Su mecanismo de acción es comedolítico; al normalizar la queratinización folicular, contribuye a la expulsión del comedón y

**Cuadro 2**  
Acné: Clasificación

Severidad	Pápulas/Pústulas	Nódulos
Leve	Pocas o varias	Ninguno
Moderado	Varias o muchas	Pocos a varios
Severo	Numerosas y/o extensas	Muchos

(Consensus Conference on Acne Classification. Washington, D.C., March 24 and 25, 1990. *J Am Acad Dermatol.* 1991 Mar;24(3): 495-500.



**Foto 1.** Acné no inflamatorio. Comedones abiertos.

**Cuadro 1**  
Acné: Clasificación

#### No inflamatorio

- Comedones abiertos
- Comedones cerrados

#### Inflamatorio

- Leve
- Moderado
- Severo

(Consensus Conference on Acne Classification. Washington, D.C., March 24 and 25, 1990. *J Am Acad Dermatol.* 1991 Mar;24(3): 495-500.

**Foto 2.** Acné no inflamatorio. Comedones cerrados.



previene el desarrollo de otros nuevos, razón por la cual es el tratamiento de elección en el acné no inflamatorio. Se demostró que posee propiedades antiinflamatorias, por lo que puede emplearse como monoterapia en el acné leve y en el moderado. La eficacia de la tretinoína mejora cuando se usa en conjunto con peróxido de benzoilo o con antibióticos tópicos, ya que los retinoides tópicos actúan en forma sinérgica, por aumento de la penetración de los medicamentos coadministrados en el folículo sebáceo.<sup>1</sup> Durante las primeras 3 a 4 semanas de iniciado el tratamiento con tretinoína, se puede observar un brote pustuloso, que se resuelve espontáneamente con el uso continuado. Cuando se produce esta reacción, sobre todo en el acné no inflamatorio, agregamos un antibiótico tópico, que por su mayor penetración, reduce la flora microbiana en el comedón y, en consecuencia, contribuye a prevenir la formación de las lesiones acnéicas inflamatorias.

El adelgazamiento del estrato córneo y la irritación pueden aumentar la susceptibilidad al sol, por lo que se debe indicar el uso de protectores solares. Como las formulaciones con tretinoína son fotolábiles, su aplicación debe ser nocturna.<sup>1</sup>

Se debe evitar su prescripción durante el primer trimestre del embarazo, ya que se describieron casos esporádicos de defectos congénitos.<sup>1</sup>

Las preparaciones tópicas más comunes, según los diferentes vehículos, son: crema en concentraciones del 0,025; 0,05 y 0,1%; gel al 0,01; 0,025%; solución al 0,05 y apósitos embebidos con diferentes concentraciones.

Los efectos colaterales de la tretinoína son irritación, eritema, descamación y sequedad. Para reducir al mínimo estas reacciones es aconsejable iniciar la terapia con dosis bajas o emplear

productos que incorporan el fármaco en vehículos con sistemas de liberación controlada, denominados microesferas, que actúan como microesponjas y permiten una liberación más lenta. Estas preparaciones se encuentran en forma de gel, con microesferas inertes impregnadas con tretinoína al 0,04 y al 0,1% y de un gel o crema con tretinoína al 0,025% incorporada a un polioilprepolímero, que ocasionan menor irritación debido a su forma lenta de liberación.

El adapaleno, retinoide sintético de tercera generación, derivado aromático del ácido naftoico, tiene una propiedad comedolítica más leve que la tretinoína y es mejor tolerado que ésta.<sup>8,10</sup>

Se utiliza en crema, en solución y en gel al 0,1%.

Mediante estudios cromatográficos se demostró que la tretinoína y el adapaleno disminuyen significativamente los ácidos grasos libres en el microcomedón y aumentan los triglicéridos, como lo hacen los agentes antimicrobianos: peróxido de benzoilo, clindamicina y eritromicina. Además, se observó que los retinoides determinan un aumento significativo de las subfracciones de ceramida, lo que refleja tal vez la acción sobre la queratinización epidérmica. Ambas acciones explicarían la normalización de la función de barrera y la acción antiinflamatoria.<sup>11</sup>

Al igual que lo que sucede con la tretinoína, después de varios días de tratamiento puede ocasionar irritación con eritema, descamación, prurito y sensación de quemadura, por lo que es aconsejable comenzar con baja concentración. Cabe destacar que el adapaleno se tolera mucho mejor que la tretinoína.

La isotretinoína (ácido 13 *cis* retinoico) tópica se comercializa en base gel o crema en concentraciones del 0,01 al 0,05%. Su efecto es diferente del que produce la administración sistémica y no reduce la secreción de sebo. Su acción es muy similar a la de la tretinoína y es mejor tolerada, ya que provoca menor irritación.

El tazaroteno en gel al 0,1% es un retinoide sintético acetilénico que resultó eficaz para el tratamiento del acné leve a moderado en varios estudios clínicos controlados.

Se lo comparó con tretinoína y adapaleno y se concluyó que su aplicación una vez por día es más eficaz que la tretinoína para reducir pápulas y comedones abiertos pero tiene iguales resultados sobre comedones cerrados. En aplicaciones día por medio se observó igual eficacia que con la utilización diaria de adapaleno.<sup>12</sup>

En un estudio reciente, realizado con tazaroteno en gel al 0,1% se demostró que antes de los 10 minutos de tener aplicada la crema, algunos pacientes refieren síntomas o signos adversos. Si el tiempo de exposición se reduce a menos de 5 minutos, repetidos regularmente con aplicaciones en una capa fina en forma regular durante 12 semanas, se obtienen resultados satisfactorios, sin esas manifestaciones que obligan a veces a suspender el tratamiento.<sup>13</sup>

El retinaldehído se puede utilizar en gel al 0,1%. Es transformado en ácido all trans retinoico y su acción biológica es similar a la del ácido retinoico tópico en baja concentración.

**Cuadro 3**

Acné: Retinoides tópicos. Forma farmacéutica y concentraciones.

RETINOIDES	FORMA FARMACÉUTICA	CONCENTRACIONES (%)
<b>Tretinoína</b>	Crema	0.025, 0.05, 0.1
	Gel	0.01, 0.025
	Solución	0.05
	Gel o crema con microesferas	0.04, 0.01
<b>Adapalene</b>	Crema	0.1
	Gel	0.1
	Solución	0.1
<b>Isotretinoína</b>	Gel	0.01 - 0.05
	Crema	0.01 - 0.05
<b>Tazarotene</b>	Gel	0.05, 0.1
	Crema	0.05, 0.1
<b>Retinal aldehído</b>	Gel	0.1

En un estudio comparativo realizado *in vitro* con ácido retinoico y retinol, se observó que el retinaldehído tiene una actividad significativa contra cepas de bacterias grampositivas: *S. aureus*, especies de *Micrococcus* o *P. acnes*. En estudios *in vivo* se demostró una disminución en el recuento de bacterias.<sup>14</sup>

Los retinoides pueden utilizarse como único agente terapéutico tópico o combinados con antimicrobianos tópicos u orales.

Como antiinflamatorios, la respuesta es mucho más lenta que cuando se administran antibióticos orales. Otra alternativa es combinar su uso con peróxido de benzoílo, cinc y antibióticos tópicos. Una vez obtenida la reducción de los comedones, la suspensión de los retinoides tópicos puede producir un rebrote, por lo que es aconsejable mantener su aplicación para prevenir la recurrencia. Es importante destacar que los efectos adversos locales, como sequedad, irritación, descamación, enrojecimiento, prurito y sensación de quemadura, limitan su utilización. Sin embargo, son muy eficaces para el tratamiento del acné comedoniano y de las lesiones inflamatorias papulopustulosas, por lo que se aconseja su uso en el acné inflamatorio leve y en el moderado.

## Agentes antibacterianos

Las especies de microorganismos que colonizan el folículo sebáceo son bacterias no patógenas (*Propionibacterium*, *Staphylococcus*, *Micrococcus*), levaduras lipofílicas y el parásito del folículo piloso *Demodex folliculorum*.

*P. acnes*, un anaerobio difterioide débilmente grampositivo, es la bacteria predominante; se acepta que interviene en la etiología del acné inflamatorio y tal vez también participe en las etapas avanzadas de la formación de los comedones.

Esta bacteria puede desencadenar una respuesta inmune de tipo de hipersensibilidad retardada, humoral o ambas. Los productos pueden ser directamente proinflamatorios e incluyen proteasas, lipasas, hialuronidasas y factores quimiotácticos para neutrófilos, linfocitos y macrófagos.

También *P. acnes*, se une a los receptores *toll-like 2* (TLR2) sobre macrófagos, monocitos y polimorfonucleares, que rodean la unidad pilosebácea y estimulan la liberación de citocinas proinflamatorias, incluidas IL-8, IL-12 y factor de necrosis tumoral alfa (TNF- $\alpha$ ). Se han identificado otras interleucinas IL-1 $\alpha$ , IL- $\beta$ , IL-6 y, recientemente, IL-10 e IL-12.<sup>1,15</sup> Algunas citocinas, como IL-1 $\alpha$ , pueden actuar como desencadenantes del proceso inflamatorio.<sup>1</sup>

Con respecto a las lesiones inflamatorias, se acepta que se originan de los microcomedones, aunque también pueden hacerlo de comedones abiertos y cerrados, y aun de folículos normales. Hay una correlación entre la reducción del número de bacterias y la mejoría clínica del acné en los pacientes tratados con agentes antimicrobianos, así como entre el desarrollo de resistencia bacteriana y el fracaso de la terapéutica.

El mecanismo de acción de los agentes antimicrobianos se cen-

tra en la destrucción de *P. acnes* y en la reducción de la capacidad de los microorganismos foliculares para generar citocinas proinflamatorias.<sup>1</sup>

Los antimicrobianos tópicos que se utilizan en el tratamiento del acné leve y del moderado son, entre otros, los antibióticos: tetraciclina, eritromicina y clindamicina, y el bacteriostático peróxido de benzoílo (Cuadro 4). De los primeros, los más utilizados son la eritromicina (un macrólido) y la clindamicina (una lincosamida) en concentraciones del 1 al 4%, en solución, crema, gel o apósitos embebidos que se encuentran en el mercado solos o asociados con peróxido de benzoílo. La tetraciclina al 5% en solución hidroalcohólica se utiliza rara vez.

Como regla, los antibióticos tópicos no deben usarse durante más de tres meses y preferentemente no deben combinarse con antibióticos sistémicos ni indicarse como monoterapia, ya que su acción es muy lenta. Su uso prolongado favorece la resistencia bacteriana; por este motivo es aconsejable la combinación con peróxido de benzoílo que previene esa resistencia. La mejoría con estas combinaciones se observa entre las 6 y 8 semanas. Los efectos colaterales, como enrojecimiento, descamación, prurito o sequedad, son raros y cuando se observan son reacciones leves. Se describió la colitis pseudomembranosa por clorhidrato y fosfato de clindamicina, complicación que no hemos observado.<sup>16,17</sup>

El peróxido de benzoílo, uno de los recursos terapéuticos más eficaces, actúa como un poderoso agente bacteriostático y posiblemente bactericida. Se cree que su acción se debe a la oxidación de proteínas bacterianas por oxígeno activado, que se libera cuando la droga es descompuesta en la piel por la cisteína. También tiene efecto contra las levaduras y su gran ventaja es que no induce resistencia bacteriana.<sup>18,20</sup>

Se prescribe en concentraciones que varían desde el 1 al 10% en diversos vehículos: loción, gel y crema. El gel es el más conveniente por su estabilidad y porque libera el principio activo.

**Cuadro 4**  
Acné: Tratamiento tópico.

	FORMA FARMACÉUTICA	CONCENTRACIÓN (%)
<b>Antibióticos</b>		
Clindamicina	Solución, gel	1 - 2
Eritromicina	Solución, gel, apósitos embebidos	2 - 4
<b>Antimicrobianos</b>		
Peróxido de benzoílo	Gel fluido, gel, crema	1 - 10
Acido azelaico	jabones crema	15 - 20
<b>Otros</b>		
Sulfacetamida sódica	Solución	10
Acetato de cinc	Solución	1.2
Acido salicílico	Solución, gel	2

También se lo utiliza en diversas preparaciones para limpieza, como jabones sólidos o líquidos. El gran inconveniente es la sequedad e irritación que produce, sobre todo en los primeros días del tratamiento. En ocasiones este efecto, que depende de la concentración, es muy importante, se acompaña por prurito intenso y ocasiona tanto malestar que el paciente se rehúsa a continuar con su aplicación.<sup>21</sup>

En un 2,5% de los pacientes puede producir una dermatitis irritativa, mientras que una verdadera dermatitis por contacto alérgica es rara y su incidencia es menor de 1:500.<sup>21,22</sup> Si se lo asocia con eritromicina o clindamicina es mejor tolerado.

Dado que es un potente blanqueador, actúa sobre el pelo, las prendas de vestir y la ropa de cama, efecto que debe advertirse a quien lo usa.

Se puede utilizar tanto en el acné moderado como en el severo y se lo aplica en toda el área afectada.

## Otros

El **ácido azelaico** es un ácido dicarboxílico que se encuentra en los granos de los cereales. Su mecanismo de acción se desconoce y ha generado numerosas controversias.

Puede ser moderadamente eficaz en el acné comedoniano e inflamatorio por su débil actividad comedolítica y de inhibición bacteriana. Se utiliza en crema o gel en concentraciones del 15 al 20%. Ocasiona menos efectos colaterales que los retinoides y puede ayudar a blanquear la hiperpigmentación posinflamatoria.<sup>23</sup> También se recomienda como terapia de mantenimiento para prolongar los intervalos libres de lesiones.<sup>24</sup>

El **ácido salicílico** es un agente comedolítico moderadamente antiinflamatorio.

Se lo utiliza en concentraciones superiores al 2% y se lo puede incorporar a geles, cremas, ungüentos, lociones y espumas. Los efectos colaterales son eritema y descamación, que dependen de la concentración.

La **sulfacetamida sódica** es un antibiótico tópico que actúa restringiendo el desarrollo de *P. acnes* a través de una inhibición competitiva de la condensación del ácido paraaminobenzoico con los precursores de la pteridina. Está incorporado al 10% en lociones y también en combinación con azufre al 5%.<sup>18</sup>

### Cuadro 5

Acné: Tratamiento tópico. Combinaciones.

#### Combinaciones

- Tretinoína y eritromicina
- Tretinoína y clindamicina
- Peróxido de benzoílo y eritromicina
- Peróxido de benzoílo y clindamicina
- Eritromicina y sulfato de cinc
- Acido azelaico y ácido glicólico
- Acido azelaico y peróxido de benzoílo
- Sulfacetamida sódica y azufre

El **acetato de cinc** tiene acción antimicrobiana y se lo utiliza al 1,2% con eritromicina al 4% en solución alcohólica.<sup>25</sup>

La **solución de Vlemickx** está compuesta por azufre sublimado 250 g, óxido de calcio 165 g en 1.000 ml de agua. Se disuelve una cucharada en 250 ml de agua caliente y se embeben compresas que se aplican durante 20 minutos. También puede aplicarse pura por la noche. Es eficaz en el acné moderado y en el severo. Las desventajas son el tiempo que requiere su aplicación y su olor desagradable.

## Tratamientos combinados

Se ha demostrado que el peróxido de benzoílo, además de ser un agente terapéutico muy útil en el tratamiento del acné inflamatorio y no inflamatorio, reduce la resistencia bacteriana.

Con el objeto de evitar o limitar esta resistencia han surgido preparaciones combinadas (Cuadro 5) compuestas por principios activos que actúan por distintos mecanismos. Las asociaciones más frecuentes son peróxido de benzoílo al 5% con eritromicina al 3% o con clindamicina al 1%. Las preparaciones con peróxido de benzoílo y eritromicina o clindamicina son mejores que la utilización de cada una de ellas por separado.

También existen otras asociaciones con retinoides, ácido azelaico y acetato de cinc, de eficacia comprobada, que mejoran la tolerancia y disminuyen la posibilidad de resistencia bacteriana. Estas combinaciones deben elegirse de acuerdo con las características de la piel, el tipo de acné y los antecedentes terapéuticos.

## Tratamientos sistémicos

Nos referiremos a antibióticos, sulfonamidas y retinoides (Cuadro 6).

### Antibióticos

Los antibióticos por vía oral se emplean en las formas inflamatorias del acné (Fotos 3, 4 y 5). Su indicación se relaciona con la forma clínica y la evolución de la afección. El mecanismo de acción de los antibióticos orales es reducir el desarrollo de *P. acnes*, que es el factor más importante en el desencadenamiento de la respuesta inflamatoria en el acné. Tienen actividad antiinflamatoria porque inhiben la quimiotaxis de los neutrófilos, la producción de citocinas y las funciones de los macrófagos. También disminuyen la producción de prostaglandinas, inhiben la síntesis del óxido nítrico y aumentan la expresión de la enzima superóxido dismutasa.<sup>26,27</sup> Además, actúan sobre *Staphylococcus epidermidis*.

La **tetraciclina** y sus derivados (tetraciclinas de segunda generación: **minociclina**, **doxiciclina** y **limeciclina**) son los agentes de elección; le siguen, en orden de importancia, los macrólidos **eritromicina** y **azitromicina** en los pacientes en quienes las tetraciclinas están contraindicadas.

El clorhidrato de tetraciclina, la doxiciclina y la minociclina son

**Foto 3.** Acné no inflamatorio leve.

**Foto 4.** Acné inflamatorio moderado.

los antibióticos indicados con mayor frecuencia.

El **clorhidrato de tetraciclina** penetra en el folículo sebáceo y actúa directamente sobre *P. acnes*. Se une a la subunidad ribosómica bacteriana 30S e inhibe la síntesis proteica.<sup>18</sup>

Debe tomarse con el estómago vacío, 1 hora antes o 2 horas después de las comidas. Su absorción es inhibida por el hierro, el calcio, el cinc y los antiácidos.

La posología recomendada es de 500 mg dos veces por día hasta obtener una mejoría considerable, que suele observarse entre el primero y el segundo mes de iniciado el tratamiento; luego puede disminuirse a 500 mg/día como mantenimiento por varios meses. En general, preferimos el tratamiento tipo pulso, con la dosis habitual (500 mg dos veces por día) durante una semana, en semanas alternas. Mantenemos este esquema durante 2 a 4 meses con resultados similares a la administración continuada del antibiótico, con una dosis de mantenimiento igual al régimen clásico.

La dosis de **doxiciclina** y **minociclina** es de 100 mg/día en una única toma y en forma continua hasta obtener el efecto deseado; puede ingerirse con las comidas.

La dosis de **limeciclina** es de 150 a 300 mg/día antes de las comidas.

La tolerancia depende de cada paciente. Los efectos adversos más comunes son gastrointestinales (náuseas, vómitos y ardor gástrico). También se observaron esofagitis, colitis pseudomembranosa, nefritis intersticial crónica y reacciones de hipersensibilidad, entre otros. La fototoxicidad debe tenerse en cuenta, sobre todo con la doxiciclina.

**Foto 5.** Acné inflamatorio severo.

En algunos pacientes, las tetraciclinas pueden favorecer la aparición de fotooncólisis, fotosensibilidad y en el caso de la minociclina, pigmentación azulada en la piel, las mucosas y las uñas; toxicidad vestibular y, en forma excepcional, hepatitis y síndrome tipo lupus eritematoso. También se observó foliculitis gramnegativa y, en algunas mujeres, candidiasis vaginal. Aunque muy raro, se describió el síndrome de pseudotumor cerebral o síndrome benigno de hipertensión endocraneana, en especial si se las asocia con isotretinoína. Las tetraciclinas pueden disminuir la eficacia de los contraceptivos orales y ocasionar coloración marrón en los dientes y retraso en la maduración ósea cuando se utilizan en niños menores de 9 años.<sup>1</sup> La minociclina y la doxiciclina inhiben la formación de granulomas inflamatorios.

El clorhidrato de tetraciclina y la doxiciclina pueden inducir resistencia en *P. acnes*; este efecto es mucho menor con la minociclina, por lo tanto, en los pacientes en quienes fracasó la terapia con los primeros, se obtiene mejoría con la administra-

ción de este agente.

Otras terapéuticas alternativas son los macrólidos (eritromicina y azitromicina) y las sulfas. La eritromicina, al unirse a la subunidad ribosómica 50S, inhibe la producción de proteínas bacterianas.<sup>18</sup> La dosis de eritromicina es de 500 mg dos veces por día; tiene el inconveniente de que suele ocasionar alteraciones gastrointestinales, efecto que puede aliviarse si se la administra con leche o con las comidas.

En los pacientes tratados con eritromicina, la incidencia de múltiples cepas resistentes está en relación con el tratamiento.<sup>17</sup> En consecuencia, el problema más importante de este agente es que puede inducir mayor resistencia bacteriana que las tetraciclinas. La **azitromicina** se empleó en dosis de 250 mg tres veces por semana.<sup>28</sup> También se obtuvieron buenos resultados con dosis de 500 mg durante tres días consecutivos en ciclos de 10 días en los pacientes que tuvieron que interrumpir el tratamiento con tetraciclinas por razones de tolerancia o por fracaso terapéutico.<sup>29</sup>

#### Cuadro 6

Acné: Tratamiento sistémico.

	POSOLOGÍA	EFFECTOS COLATERALES
<b>ANTIBIÓTICOS</b>		
Clorhidrato de tetraciclina	500 - 1.000 mg/día	Trastornos gastrointestinales, lácteos y hierro limitan su eficacia, disminuye eficacia oral de contraceptivos, candidiasis vaginal
Minociclina	50 - 100 mg/día	Compromiso vestibular, síntomas vertiginosos, pigmentación de piel y mucosas, reacciones de hipersensibilidad.
Doxiciclina	100 mg/día	Fotosensibilidad, trastornos gastrointestinales
Limeciclina	150 - 300 mg/día	Trastornos gastrointestinales, nefritis intersticial crónica, reacción de hipersensibilidad
Eritromicina	500 - 1.000 mg/día	Náuseas, vómitos, dolores abdominales
Azitromicina	250 - 500 mg/día	Escasos trastornos gastrointestinales
<b>SULFONAMIDAS</b>		
Co-trimoxazol	Trimetoprima 160 mg/ sulfametoxazol 800 mg 1 - 2 comp/día	Fotosensibilidad, trastornos gastrointestinales, anemia, leucopenia con granulocitopenia, erupción severa por drogas
Dapsona	50 - 100 mg/día	Anemia hemolítica, metahemoglobinemia, agranulocitosis, síndrome de hipersensibilidad
<b>RETINOIDES</b>		
Isotretinoína	0,5 - 2 mg/kg/día  Dosis total recibida: 120 - 150 mg/kg/día	Alta teratogenicidad: prevalencia del 50% Efectos colaterales reversibles y dosis dependientes: Cutáneo-mucosos: queilitis, eritema facial, xerodermia, epistaxis, blefaroconjuntivitis, mialgias, artralgias, cefalea, etc. Laboratorio: hipertrigliceridemia, hipercolesterolemia, enzimas hepáticas aumentadas, etc.

### Resistencia bacteriana

La resistencia de *P. acnes* a los antibióticos constituye un problema muy importante en el tratamiento del acné. Debido a las evidencias que respaldan esta teoría, se realizaron diversos estudios para dilucidar esta situación. Una es la correlación entre la disminución de la colonización por *P. acnes* y la mejoría clínica y otra la falta de respuesta clínica a los antibióticos tópicos y orales que son útiles en el tratamiento del acné, en especial la eritromicina.

A comienzos de 1980, muy pocas cepas de *P. acnes* eran resistentes a los antibióticos utilizados contra el acné. En los últimos años se encontró un aumento considerable que llegó a un 60% en los pacientes tratados con eritromicina y clindamicina y al 22% en los que usaron tetraciclinas; en un 18% se observaron formas de resistencia mixta, mientras la resistencia a la minociclina fue menor del 2%.<sup>26</sup>

Se considera que los pacientes que pueden desarrollar resistencia bacteriana son los que recibieron tratamientos prolongados, sobre todo con eritromicina, los que rotan por varias antibioterapias y los que tienen múltiples recidivas o mala respuesta al tratamiento.

Para reducir esta resistencia debe limitarse el uso de antibióticos a períodos cortos; emplear terapias combinadas, en especial con peróxido de benzoilo y antibióticos tópicos; indicar retinoides tópicos y evitar el uso de antibióticos para tratamientos de mantenimiento.<sup>3</sup>

### Sulfonamidas

En los casos de acné resistente a las tetraciclinas y a la eritromicina, las sulfas, sobre todo la asociación de trimetoprima-sulfametoxazol, se consideran la tercera opción. La dosis diaria es 1 o 2 comprimidos de 800 mg de sulfametoxazol y 160 mg de trimetoprima. Su inconveniente son las reacciones alérgicas y, en ocasiones, el eritema polimorfo, que puede ser desde leve hasta severo.

La dapsona (diaminodifenilsulfona) constituye una buena alternativa, en especial cuando es imposible indicar isotretinoína por su alto costo.

Tiene actividad antiinflamatoria, sobre todo en las enfermedades en cuya patogenia los polimorfonucleares desempeñan un papel importante, aunque el mecanismo de acción no se conoce con exactitud. La posología es de 50 a 100 mg/día durante 3 meses. Se deben tener en cuenta los efectos colaterales; algunos de ellos son farmacológicos y predecibles, como la hemólisis y la cianometahemoglobinemia, y otros son alérgicos o reacciones idiosincrásicas, como el síndrome de hipersensibilidad a las sulfonas. La deficiencia de la enzima glucosa-6-fosfato deshidrogenasa debe tenerse presente, más aún cuando se administran grandes dosis.<sup>30</sup>

### Isotretinoína

La isotretinoína, ácido 13-*cis* retinoico, es el fármaco de excelencia en el tratamiento del acné severo. También puede indicarse

en el acné moderado que no responde al tratamiento convencional, en la dismorfofobia, la foliculitis gramnegativa, el acné *fulminans* (en este caso asociado con corticosteroides), así como en los pacientes a quienes esta afección les ocasiona problemas psicosociales serios.

Es el único fármaco que tiene efecto sobre los cuatro principios patogénicos del acné. Actúa sobre la glándula sebácea, produciendo atrofia y disminuyendo hasta un 90% la producción de sebo, en consecuencia, posee acción antibacteriana, ya que impide el desarrollo de *P. acnes* que depende del glicerol resultante de la hidrólisis de los triglicéridos del sebo. También tiene acción antiinflamatoria y normaliza la queratinización folicular.

La isotretinoína se absorbe por vía digestiva y aumenta su disponibilidad cuando se ingiere con las comidas, en especial grasas. La concentración máxima se obtiene al cabo de 2-4 horas y la vida media es de unas 18 horas.

La dosis varía de 0,5 a 2 mg/kg/día durante 16 a 20 semanas. Se considera óptima la dosis total recibida en un tratamiento entre 120 a 150 mg/kg. Las dosis más bajas pueden ser eficaces, pero prolongan el tratamiento, y las recidivas son más rápidas y frecuentes; en el 40% de los casos es necesario repetirlo.

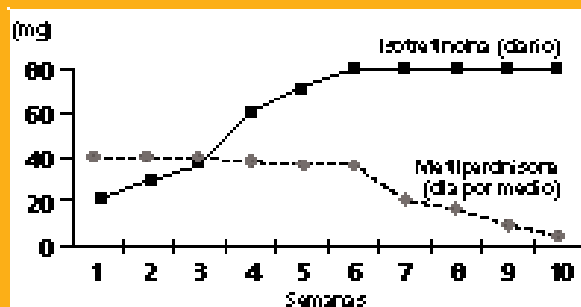
En los pacientes con acné inflamatorio muy severo (Foto 6) es aconsejable comenzar con dosis menores para prevenir el empeoramiento, que puede ocurrir entre la cuarta y la sexta semana de iniciado el tratamiento. En algunas circunstancias, este retroceso es tan severo que adopta las características de un verdadero acné *fulminans*. En nuestra experiencia, para evitar tan desagradable y compleja situación, es aconsejable la asociación de isotretinoína y corticosteroides desde el principio del tratamiento. Se comienza con una dosis de 20 mg/día por una semana y se aumenta en forma lenta hasta alcanzar la dosis óptima preferida por nosotros, de 1 mg/kg/día en la sexta semana, que se mantiene hasta la finalización. Con respecto a los corticosteroides preferimos la metilprednisona, que se inicia con 40 mg día por medio durante 6 semanas y se disminuye en forma progresiva hasta la supresión total en la sexta semana (Gráfico 1).<sup>31</sup>

El objeto de este esquema terapéutico es evitar durante el período de impregnación farmacológica de la droga el fenómeno de exacerbación temprana, que podría desencadenarse por una reacción antígeno-anticuerpo, lo que demuestra una reacción inmunitaria a *P. acnes* alterada en algunos pacientes con evidencia previa de hipersensibilidad tipos III y IV a este microorganismo. Otra teoría es una alteración de la función de los neutrófilos que puede originar la exacerbación severa del acné. Se piensa que la destrucción de *P. acnes* origina mediadores que inducen la quimiotaxis de los neutrófilos, que pueden ser responsables de las exacerbaciones observadas durante el tratamiento con isotretinoína.<sup>32</sup> También se sugirió que el aumento de la fragilidad del conducto pilosebáceo está inducido por la isotretinoína y lleva a un contacto masivo con los antígenos de *P. acnes*.<sup>33</sup>

Los efectos colaterales de la isotretinoína son cutaneomucosos y sistémicos debido a que se encuentran receptores del ácido

**Gráfico 1**  
Tratamiento del acné inflamatorio muy severo  
(Kaminsky A.<sup>37</sup>)

**ISOTRETINOÍNA Y METILPREDNISONA  
EN ACNÉ INFLAMATORIO MUY SEVERO**



Peso 80 kg.  
Isotretinoína dosis: 1 mg/kg/día  
Metilprednisona dosis: 0.5 mg/kg/día

**Foto 6.** Acné inflamatorio muy severo.

retinoico en distintos órganos y sistemas.

La teratogenicidad es la complicación más importante y se presenta en todos los pacientes, más aún si se tiene en cuenta que este medicamento se indica para el acné y que este trastorno afecta en su gran mayoría a los jóvenes. El promedio de mujeres que sufren esta complicación es de 3-4 por cada 1000. Los efectos teratogénicos son embriopatías que involucran estructuras craneofaciales y cardíacas, el sistema nervioso central y el timo.<sup>34</sup> Los efectos cutaneomucosos dependen de la dosis. La queilitis está presente en casi todos los pacientes que están en tratamiento con la dosis óptima. Es muy frecuente observar sequedad de las mucosas bucal y nasal, xerodermia y fragilidad cutánea y xeroftalmía que trae como consecuencia la intolerancia al uso de lentes de contacto. Otros efectos adversos son: alopecia, dermatitis eccematoide, epistaxis y blefaroconjuntivitis.

Los efectos colaterales sistémicos son mialgias, artralgias y cefaleas que se observan en el 40% de los pacientes; en menos de un 2% se pueden presentar ceguera nocturna, atrofia óptica y cambios de humor, entre otros.

El síndrome de hipertensión endocraneana benigno, también denominado "seudotumor cerebral", debe sospecharse cuando el paciente presenta náuseas, vómitos y visión borrosa. La ingestión simultánea de tetraciclinas aumenta el riesgo de esta complicación.<sup>26,35</sup>

Se describieron otros efectos colaterales, como depresión, ideas suicidas, intentos de suicidio y suicidio. Este es un punto aún no resuelto, ya que se demostró en distintos estudios que la incidencia no es significativa en relación con los pacientes tratados con antibióticos orales. En nuestros 22 años de experiencia con esta medicación, no hemos tenido ningún paciente con síntomas psiquiátricos severos atribuibles a la isotretinoína. Debemos considerar que el acné severo afecta a un grupo etario muy joven, en el cual el aspecto físico incide en forma muy importante y puede repercutir en su conducta social y familiar, y en sus vínculos afectivos y laborales. En consecuencia, es lógico observar que la patología ocasione, por sí misma, síntomas de depresión y angustia, y hasta intentos de suicidio. No obstante, estos síntomas deben tenerse en cuenta en todo paciente antes de indicar el tratamiento con isotretinoína.

Los estudios de laboratorio deben ser sistemáticos; el aumento de triglicéridos se observa en el 25 al 45% de los pacientes y debe controlarse con cuidado por el riesgo de pancreatitis aguda. También pueden aumentar los niveles de colesterol, las enzimas hepáticas y la eritrosedimentación. La leucopenia, la trombocitopenia y la trombocitosis son alteraciones que pueden estar presentes. Estos parámetros retornan a la normalidad cuando se interrumpe el tratamiento.

Considerando los efectos colaterales que puede ocasionar la isotretinoína, es conveniente que tanto el paciente como su familia estén advertidos acerca de ellos.

Es fundamental que las mujeres eviten el embarazo, por lo que se debe aconsejar una anticoncepción segura y observar las re-

glas, que a ese respecto, establecen los laboratorios que manufacturan el fármaco.

### Tratamientos hormonales

En los pacientes con acné y trastornos endocrinológicos, y también en las mujeres sin alteración de los niveles de andrógenos, se pueden emplear tratamientos hormonales. La finalidad es frenar la producción de sebo debida a la acción de los andrógenos sobre el folículo sebáceo.<sup>36</sup> La terapia hormonal incluye antiandrógenos y agentes bloqueantes de la producción de andrógenos de origen suprarrenal y ovárico (Cuadro 7).

Este tratamiento está indicado en el acné de la mujer adulta, caracterizado por la persistencia de pápulas inflamatorias y nódulos que afectan la mitad inferior de la cara y el cuello, cuando el tratamiento con antibióticos no obtuvo buenos resultados. También puede utilizarse como alternativa a cursos repetidos de isotretinoína.

Se puede iniciar con **contraceptivos** que bloquean la producción de andrógenos ováricos y suprarrenales. El contraceptivo más utilizado es la asociación de **acetato de ciproterona** (antiandrógeno progestacional) que bloquea los receptores androgénicos con etinilestradiol. La dosis habitual recomendada es de acetato de ciproterona 2 mg, con etinil estradiol 35 µg o 50 µg.

La espironolactona es un bloqueante de los receptores androgénicos y un inhibidor de la 5 α-reductasa que en dosis de 50 a 100 mg por día reduce la secreción de sebo y mejora el acné.<sup>37</sup> Los efectos colaterales dependen de las dosis; el más frecuente es la irregularidad menstrual; además puede ocasionar hipercalcemia, dolores mamarios, cefaleas, fatiga y disminución de la presión arterial que puede estar asociada con fenómenos ortostáti-

cos. Como se trata de un antiandrógeno, si una mujer se embaraza mientras está bajo este tratamiento existe el riesgo de feminización de un feto masculino. Las dosis de mantenimiento pueden variar de 25 a 200 mg por día.

El tratamiento hormonal debe indicarse después de un estudio cuidadoso efectuado en forma conjunta por dermatólogos, endocrinólogos y ginecólogos.

### Corticosteroides

Los corticosteroides son muy útiles en el tratamiento del acné inflamatorio muy severo, en el acné *fulminans* y para el fenómeno de exacerbación del acné en los pacientes en tratamiento con isotretinoína. La **metilprednisona** se indica en dosis de 0,5 a 1 mg/kg/día por 4 a 6 semanas y que se reducen en forma gradual.

En las lesiones nodulares grandes de más de dos semanas de duración, las inyecciones intralesionales con **acetonida de triamcinolona** son de gran utilidad para ayudar a resolver el proceso. Se deben inyectar en el centro de la lesión y en forma lenta hasta obtener un blanqueamiento del eritema.

### Antiinflamatorios no esteroides (AINE)

Los AINE pueden utilizarse en el tratamiento del acné con lesiones inflamatorias. De todos ellos, el que más se emplea por sus propiedades es el ibuprofeno. Este agente disminuye la inflamación por inhibición de la ciclooxigenasa, enzima que en la cascada del ácido araquidónico lleva a la formación de prostaglandinas proinflamatorias. En consecuencia, el ibuprofeno puede inhibir la quimiotaxis de los leucocitos y el desarrollo de las lesiones inflamatorias del acné.<sup>31</sup>

La asociación de 1.000 mg/día de clorhidrato de tetraciclina con ibuprofeno 2.400 mg/día, durante 2 meses suele ser eficaz en

#### Cuadro 7

Acné. Tratamiento hormonal. (Cunliffe W.<sup>32</sup>)

#### TRATAMIENTO HORMONAL

Hormona	Nivel	Tratamiento
Testosterona libre DHAS	↑ Normal	Estrógeno (0.050 mg) (como parte anticonceptivo oral)
Testosterona libre DHAS	Normal ↑	Dexametasona 0.25 - 0.5 mg ó Prednisona 5.0 mg
Testosterona libre DHAS	↑↑ ↑	Estrógeno (0.050 mg) + Dexametasona 0.25 - 0.5 mg ó Prednisona 5.0 mg
Testosterona libre DHAS	Normal Normal	Espironolactona 150 - 200 mg



los pacientes con acné moderado. Otra asociación es minociclina 150 mg/día con 1.200 mg/día de ibuprofeno, con la posibilidad de disminuir algún efecto colateral ocasionado por el ibuprofeno debido a su menor dosis.<sup>38</sup>

### Terapia fotodinámica

Se utilizó una luz en el espectro del violeta-azul (405-420 nm) que posee un efecto fototóxico sobre *P. acnes* cuando de irradia *in vitro*. Este efecto se debe a la destrucción de porfirinas necesarias en la biosíntesis del hemo. En el acné leve o moderado, se empleó con pico en 415 nm y mezcla de luz azul y roja con pico en 415 y 660 nm, con buenos resultados, probablemente por la combinación de la acción antibacteriana y antiinflamatoria. Los estudios todavía no son suficientes para evaluar estos procedimientos.<sup>31</sup>

## Tratamientos complementarios

### Extracción de comedones

Contribuye a mejorar el aspecto de la piel y la respuesta terapéutica, sobre todo cuando se utilizan agentes comedolíticos. Existen numerosas variedades de extractores para comedones abiertos. En los comedones cerrados se puede levantar el "techo" con una aguja fina, lo que facilita su extracción. Por el riesgo de secuelas cicatrizales no se debe efectuar en comedones inflamados o pústulas.

### Electrocauterización

En los macrocomedones, mayores de 1,5 mm de diámetro, se efectúa una leve electrocoagulación cuyo objetivo es producir un daño térmico de bajo grado a fin de estimular el mecanismo de defensa del organismo para eliminar el comedón. Algunos autores, en el caso de macrocomedones muy grandes, prefieren realizar este procedimiento previa anestesia local, con una crema que contiene 0,025% de lidocaína y 0,025% de prilocaína colocando un apósito oclusivo durante un lapso de 60 a 90 minutos.<sup>31</sup>

### Peeling químico

Puede ser beneficioso como complemento del tratamiento tópico. Los agentes más utilizados para efectuarlo son los ácidos glicólico y mandélico ( $\alpha$ -hidroxiácidos), salicílico ( $\beta$ -hidroxiácido), pirúvico ( $\alpha$ -cetoácido) y tricloroacético, en dosis bajas. Estos agentes comedolíticos liposolubles disminuyen la cohesión de los queratinocitos en la apertura folicular, lo que facilita la expulsión del comedón. En general, los peeling son bien tolerados y cuando los fármacos se utilizan en concentraciones altas deben ser efectuados por el dermatólogo.<sup>1</sup>

### Crioterapia

Es bien conocido que la aplicación de frío alivia los síntomas y

favorece la resolución de las lesiones inflamatorias en el acné. Las compresas frías y la nieve carbónica, sola o combinada con azufre y acetona, pueden ser de alguna utilidad. El tiempo de exposición a este compuesto está en relación con el eritema y la descamación.

### Nitrógeno líquido

El congelamiento superficial con nitrógeno líquido puede acelerar la resolución de las lesiones nodulares fluctuantes y es relativamente indoloro. Se recomiendan dos ciclos de congelación/descongelación de 15 segundos cada uno. Esta terapia actúa produciendo un daño por frío en las paredes fibróticas de los quistes, en consecuencia, induce la quimiotaxis de los neutrófilos cuyas proteasas favorecen la destrucción de la pared y permiten su cicatrización.<sup>31</sup>

### Microdermoabrasión

Para realizar este procedimiento se utiliza un equipo que, mediante presión y vacío, dispara microcristales de óxido de aluminio a través de un tubo, lo que produce un efecto abrasivo en las capas superficiales de la piel. Estos cristales son luego succionados dentro del sistema y eliminados.<sup>39</sup> También existen puntas de diamante de distintas micras fabricadas con acero quirúrgico que, al no originar eliminación o pérdida de cristales, evitan el riesgo de remanentes posteriores en la piel. Este procedimiento puede emplearse en el acné no inflamatorio y ayuda a eliminar en forma superficial los comedones, sobre todo en los pacientes que realizan tratamientos con retinoides u otro agente comedolítico suave, los que deben suspenderse 24 a 48 horas antes de efectuarlo.

## Conclusiones

Se ha efectuado una revisión de los recursos terapéuticos para el tratamiento del acné en la que se mencionaron numerosos fármacos empleados por vía local o sistémica. Asimismo, se describieron agentes complementarios químicos y físicos, todo lo cual se condensa, en forma secuencial, en un algoritmo.

Consideraciones:

- La tretinoína es el fármaco de elección para el tratamiento del acné no inflamatorio y debe utilizarse como terapia de mantenimiento, ya que previene la formación de comedones.
- Es necesario reducir al mínimo el uso rotativo de los antibióticos, tanto tópicos como sistémicos, para prevenir la resistencia bacteriana a *P. acnes*.
- Los tratamientos tópicos combinados, en especial el peróxido de benzoílo con clindamicina o eritromicina, contribuyen a disminuir la resistencia bacteriana, así como la irritación que puede ocasionar el peróxido de benzoílo.
- Las tetraciclinas constituyen el tratamiento sistémico de elección.

- La isotretinoína por vía oral es el recurso farmacológico terapéutico por excelencia en casos de acné severo y de acné moderado que no responden a los tratamientos convencionales; cuando se observa una tendencia importante a formar cicatriz y en los pacientes en quienes esta afección ocasiona un serio conflicto psicológico.
- En los pacientes con acné y trastornos hormonales debe efectuarse un estudio endocrinológico multidisciplinario.

El dermatólogo debe indicar el tratamiento según arte y ciencia. Sin embargo, es imperativo establecer una óptima relación "médico-paciente"

y con el entorno familiar, en especial con la madre del paciente que, en la mayoría de los casos, lo acompaña en la primera consulta. Además, debe brindarse toda la información pertinente a la enfermedad, explicar su evolución y enfatizar la necesidad de cumplimiento de lo prescripto. Para ello, es importante conocer la patogenia del acné, lo que permite indicar el tratamiento adecuado y resolver esta enfermedad que tanto afecta la autoestima de los jóvenes en la plenitud de su desarrollo y que, muchísimas veces, ocasiona numerosos problemas psicológicos, sociales, laborales y aún familiares.



## Referencias

1. Zaenglein AI, Thiboutout D. Acne vulgaris. En: Bologna J, Jorizzo J, Rapini L. *Dermatology*. London: Mosby; 2003; 531-544.
2. Cunliffe W. Natural history of acne. En: *Acne*. London: Martin Dunitz; 1989.p. 2-10.
3. Gollnick H, Cunliffe W, et al. Management of acne. A report from a global alliance to improve outcomes in acne. *J Am Acad Dermatol* 2003;49:51-38.
4. Kaminsky A, Lago R. Acné. Algoritmo terapéutico. *Dermatol Argent* 1995; 1 (2): 131-132.
5. Pochi PE, Shalita AR, Strauss JS, et al. Report of the Consensus Conference on Acne Classification. Washington, D.C., March 24 and 25, 1990. *J Am Acad Dermatol* 1991 Mar;24(3):495-500.
6. Verschoore M, Bouclier M, Czernielewski J, et al. Topical retinoids. Their uses in dermatology. *Dermatol Clin* 1993 Jan;11(1):107-115.
7. Hensby C, Cavey D, Bouclier M, et al. The in vivo and in vitro anti-inflammatory activity of CD271: a new retinoid-like modulator of cell differentiation. *Agents Actions* 1990 Jan;29(1-2):56-58.
8. Cunliffe WJ, Caputo R, Dreno B, et al. Clinical efficacy and safety comparison of adapalene gel and tretinoin gel in the treatment of acne vulgaris: Europe and U.S. multicenter trials. *J Am Acad Dermatol* 1997 Jun;36(6 Pt 2):5126-134.
9. Pierard-Franchimont C, Henry F, Fraiture AL, et al. Split-face clinical and bio-instrumental comparison of 0.1% adapalene and 0.05% tretinoin in facial acne. *Dermatology* 1999;198(2):218-222.
10. Brand B, Gilbert BB, Baker MD, et al. Cumulative irritancy potential of adapalene compared with adapalene gel 0.1% and several tretinoin formulations. *Cutis* 2003 Dec; 72(6):455-8.
11. Thielitz A, Helmdacht M, Ropke EM, et al. Lipid analysis of follicular casts from cyanacrylate strips as a new method for studying therapeutic effects of antiacne agents. *Br J Dermatol* 2001; 145:19-27.
12. Leyden J, Lowe N, Kakita L, et al. Comparison of treatment of acne vulgaris with alternate-day applications of tazarotene 0.1% gel and once-daily applications of adapalene 0.1% gel: a randomized trial. *Cutis*. 2001 Jun;67(6 Suppl):10-16.
13. Bershada S, Kranjac Singer G, Parente JE, et al. Successful treatment of acne vulgaris using a new method: results of a randomized vehicle-controlled trial of short-contact therapy with 0.1% tazarotene gel. *Arch Dermatol*. 2002 Apr;138(4):481-489.
14. Pechere M, Germanier L, Siegenthaler G, et al. The antibacterial activity of topical retinoids: the case of retinaldehyde. *Dermatology*. 2002;205(2):153-158.
15. Kim J, Ochoa MT, Krutzik SR, et al. Activation of toll-like receptor 2 in acne triggers inflammatory cytokine responses. *J Immunol* 2002 Aug 1;169(3):1535-1541.
16. Eady EA, Farmery MR, Ross JI, et al. Effects of benzoyl peroxide and erythromycin alone and in combination against antibiotic-sensitive and -resistant skin bacteria from acne patients. *Br J Dermatol* 1994 Sep;131(3):331-336.
17. Lookingbill DP, Chalker DK, Lindholm JS, et al. Treatment of acne with a combination clindamycin/benzoyl peroxide gel compared with clindamycin gel, benzoyl peroxide gel and vehicle gel: combined results of two double-blind investigations. *J Am Acad Dermatol* 1997 Oct;37(4):590-595
18. Leshner J, McConnell Woody C. Antimicrobial drugs. En: Bologna J Jorizzo J y Rapini L. *Dermatology*. London: Mosby; 2003.p. 2007-2031.
19. Eady EA. Antibiotic resistance and skin bacteria: current trends and future prospects. relevance. Marks R, Plewig G. En: *Acne and related disorders*. London: Martin Dunitz; 1989.p 127-131.
20. Eady EA, Bojar RA, Jones CE, et al. The effects of acne treatment with a combination of benzoyl peroxide and erythromycin on skin carriage of erythromycin-resistant propionibacteria. *Br J Dermatol* 1996 Jan;134(1):107-113.
21. Akhavan A, Bershada S. Topical acne drugs: review of clinical properties, systemic exposure, and safety. *Am J Clin Dermatol* 2003;4(7):473-492.
22. Cunliffe J C, Gollnick H. Topical therapy. En: *Acne. Diagnosis and Management*. London: Martin Dunitz ; 2001.p. 107-114.
23. Graupe K, Cunliffe WJ, Gollnick HP, et al. Efficacy and safety of topical azelaic acid (20 percent cream): an overview of results from European clinical trials and experimental reports. *Cutis* 1996 Jan;57(1 Suppl):20-35.
24. Gollnick HP, Graupe K, Zaumseil RP. Comparison of combined azelaic acid cream plus oral minocycline with oral isotretinoin in severe acne. *Eur J Dermatol* 2001 Nov-Dec;11(6):538-544.
25. Strauss JS, Stranieri AM. Acne treatment with topical erythromycin and zinc: effect of Propionibacterium acnes and free fatty acid composition. *J Am Acad Dermatol* 1984 Jul;11(1):86-89
26. Cunliffe J C, Gollnick H. Systemic therapy. En: *Acne. Diagnosis and Management*. London: Martin Dunitz; 2001. p.115-131.
27. Meynadier J, Alirezai M. Sys-

- temic antibiotics for acne. *Dermatology* 1998;196(1):135-139.
28. Fernandez Obregón AC. Azithromycin for the treatment of acne. *Int J Dermatol* 2000 Jan;39(1): 45-50.
29. Cabrera H, Arto N, De Carli E. Estudio doble ciego randomizado entre azitromicina y minociclina en el tratamiento del acné vulgar. *Act Terap Dermatol* 2001; 24:52-57.
30. Kaminsky CA, Kaminsky A, Schicci C, et al. Acne: Treatment with Diaminodiphenylsulfone. *Cutis* 1974; 13: 869-871.
31. Kaminsky A. Less common methods to treat acne. *Dermatology* 2003;206(1):68-73.
32. Jansen T, Romiti R, Plewig G. Acute severe acne in a female patient (acne fulminans?). *Br J Dermatol* 1999; 141 (5), 945-947.
33. Perkins W, Crocket KV, Hodgkins MB, et al. The effect of treatment with 13-cis-retinoid acid on the metabolic burst of peripheral blood neutrophils from patients with acne. *Br J Dermatol* 1991; 124: 429-432.
34. Hanson N, Leachman S. Safety issues in isotretinoin therapy. *Semin Cutan Med Surg.* 2001 Sep;20(3):166-183.
35. Kaminsky A. Tratamiento sistémico del acné. *Monografías de Dermatología.* 1990; III (2): 49-59.
36. Cunliffe W. The therapeutically difficult patient. En *Acné.* London: Martín Dunitz; 1989. p. 325-331.
37. Goodfellow A, Alaghband-Zadeh J, Carter G, et al. Oral spirinolactone improves acne vulgaris and reduces sebum excretion. *Br J Dermatol* 1984 Aug;111 (2):209-214.
38. Wong RC, Kang S, Heezen JL, et al. Oral ibuprofen and tetracycline for the treatment of acne vulgaris. *J Am Acad Dermatol* 1984; 11: 1076-1081.
39. Hernández Perez E, Valencia Ibieta E. Gross and microscopic finding in patients undergoing microdermoabrasion for facial Rejuvenation. *Dermatol Surg* 2001, 27:7, 637-640.

\*

\*

\*

Habitualmente se suspende el uso de corticoesteroides tópicos antes de hacer pruebas para alergia. En este estudio se demuestra igual respuesta en zonas tratadas con betametasona que en las no tratadas, sugiriendo se reevalúe la práctica corriente de suspender los corticoesteroides tópicos antes de hacer las mencionadas pruebas.

Molander G  
*Contact Dermatitis* 2004; 50: 218-221

**Lilian Fossati**

Los autores confirman que los niveles de hialuronidasa están elevados en forma significativa en los estadios tempranos de la esclerodermia, pero están normales en los tardíos, reflejando posiblemente la disminución del "turnover" de esta enzima.

Neudecker B A  
*Brit J Dermatol* 2004; 150: 469

**LF**

En estudios recientes se insiste sobre la alta prevalencia de enteropatía por intolerancia al gluten en dermatitis herpetiforme. En sus comienzos, el diagnóstico de esta entidad puede ser difícil. Si se tiene en cuenta la posible evolución a un linfoma, es interesante hacer un diagnóstico temprano, evaluando anticuerpos antigliadina, antiendomisio y antitransglutaminasa tisular, y secundariamente biopsia del duodeno.

Rousset H  
*Allerg Immunol* 2004; 36: 96-100

**LF**

## Cuestionario de autoevaluación

Apellido y Nombre: \_\_\_\_\_

Matrícula profesional: \_\_\_\_\_ N° de inscripción al PRONADERM: \_\_\_\_\_

Horas crédito: 3 Categoría: \*(1) \_\_\_\_\_

Requisito: 70% de respuestas correctas

Remitir a: Av. Callao 852 2° piso (1023) - Buenos Aires

\_\_\_\_\_  
 \*(1): Categoría libre: los créditos pueden ser asignados a la categoría que el inscripto determine según su conveniencia (de I a III, según el Reglamento PRONADERM). Marcar claramente la categoría elegida.

### 1) El acné (marque la respuesta correcta)

- a) Es una enfermedad multifactorial.
- b) Hay hiperplasia de la glándula sebácea.
- c) Hay alteración de la queratinización.
- d) Hay colonización del folículo por *P. acnes*.
- e) a y b son correctas.
- f) Todas son correctas.

### 2) Los retinoides tópicos (marque verdadero/falso)

- a) Disminuyen la producción de gránulos de queratohialina de los queratinocitos foliculares  
 Verdadero   
 Falso
- b) Aumentan la cohesión de los queratinocitos en el comedón  
 Verdadero   
 Falso
- c) Inhiben la formación de microcomedones  
 Verdadero   
 Falso
- d) No tienen efecto sobre los comedones existentes  
 Verdadero   
 Falso
- e) Todos los retinoides tienen efecto sobre la inflamación  
 Verdadero   
 Falso

### 3) La tretinoína (marque la respuesta incorrecta)

- a) Tiene efecto antiinflamatorio.
- b) Los efectos colaterales son: irritación, eritema, descamación.

- c) Incorporada a vehículos con sistemas de liberación prolongada aumenta la frecuencia de irritación y eritema.
- d) Existe en forma de crema y gel.

### 4) El adapaleno (marque la respuesta correcta)

- a) Es un retinoide de primera generación.
- b) Es más eficaz que la tretinoína.
- c) Disminuye los triglicéridos.
- d) Normaliza la función de barrera de la piel.

### 5) El tazaroteno (marque la respuesta correcta)

- a) Es eficaz en el acné severo.
- b) Es menos eficaz que la tretinoína.
- c) La aplicación en días alternos tiene igual eficacia que el adapaleno de utilización diaria.
- d) a y c son correctas.
- e) Todas son correctas.

### 6) Los antimicrobianos tópicos (marque la respuesta incorrecta)

- a) Los más indicados son las tetraciclinas, eritromicinas y clindamicinas.
- b) El peróxido de benzoilo es comedolítico.
- c) La eritromicina y la clindamicina destruyen a *P. acnes*.
- d) Las tetraciclinas tópicas son poco utilizadas.

### 7) El peróxido de benzoilo (marque la respuesta correcta)

- a) Se cree que actúa sobre la oxidación de las proteínas bacterianas.
- b) No induce resistencia bacteriana.

- c) Asociado con la clindamicina o eritromicina es mejor tolerado.
- d) Las concentraciones indicadas varían entre el 1 y 10 %.
- e) Todas son correctas.

**8) Los tratamientos combinados (marque la respuesta correcta)**

- a) Son indicados para disminuir la resistencia bacteriana.
- b) Se combinan principios activos que actúan por diferentes mecanismos.
- c) Los antibióticos tópicos pueden utilizarse durante un tiempo prolongado.
- d) Las combinaciones más frecuentes son el peróxido de benzoilo con eritromicina o clindamicina.
- e) Todas son correctas.

**9) Los antibióticos sistémicos (marque la respuesta correcta)**

- a) Se indican en las formas inflamatorias leves y moderadas.
- b) Reducen el *P.acnes*.
- c) Estimulan la quimiotaxis de neutrófilos.
- d) Disminuyen la expresión de la enzima superóxido dismutasa.
- e) a y b son correctas.
- f) Todas son correctas.

**10) El clorhidrato de tetraciclina (marque la respuesta correcta)**

- a- Debe ser ingerido en ayunas.
- b- La absorción es inhibida por el hierro, el calcio y el cinc.
- c- La dosis recomendada es de 1000 mg/d hasta mejoría de la afección.
- d- Todas son correctas.

**11) Marque la respuesta incorrecta**

- a) La dosis de doxiciclina es de 100 mg/d.
- b) La minociclina pueden ser ingerida con las comidas.
- c) Los contraceptivos aumentan la eficacia de las tetraciclinas.
- d) El clorhidrato de tetraciclina y la doxiciclina inducen más resistencia bacteriana que la minociclina.

**12) La isotretinoína (marque la respuesta correcta)**

- a) Tiene efecto sobre los cuatro principios patogénicos del acné.
- b) Tiene efecto solo sobre la hiperplasia sebácea.
- c) Tiene efecto solo sobre la queratinización.
- d) Ninguna es correcta.

**13) La isotretinoína (marque la respuesta correcta)**

- a) La dosis aconsejada es 0,5 a 2 mg/kg/día por 16 a 20 semanas.
- b) La dosis total recibida óptima es de 120 a 150 mg/kg/día.
- c) Los pacientes con acné severo comienzan con dosis bajas.
- d) Durante el empeoramiento puede ocurrir un acné *fulminans*.
- e) Todas son correctas.

**14) Los efectos colaterales de la isotretinoína (marque la respuesta incorrecta)**

- a) El efecto colateral más importante es la teratogenicidad.
- b) Los efectos cutaneomucosos son dosis dependientes.
- c) La queilitis es infrecuente.
- d) La ingestión simultánea de isotretinoína con tetraciclinas favorece el síndrome de hipertensión endocraneana.
- e) Todas son correctas.

**15) El tratamiento hormonal (marque la respuesta correcta)**

- a) Es útil en el acné de la mujer adulta.
- b) El más indicado es la asociación acetato de ciproterona/etinilestradiol.
- c) La espironolactona puede producir un aumento de la secreción sebácea.
- d) Los efectos colaterales son independientes de la dosis.
- e) a y b son correctas.

**16) Los tratamientos (marque la respuesta correcta)**

- a) Mejoran el aspecto de la piel.
- b) La electrocoagulación puede ser un método útil para el tratamiento de los macrocomedones.
- c) Los peeling químicos utilizan agentes comedolíticos.
- d) La crioterapia puede acelerar la resolución de las lesiones inflamatorias fluctuantes.
- e) Todas son correctas.

Respuestas correctas Vol X - Nº 2-2004:

1-c; 2-c; 3-c; 4-d; 5-d; 6-d; 7-b; 8-d; 9-b; 10-d.

# Pyoderma gangrenoso: comunicación de 5 casos

## Pyoderma gangrenosum: Report of 5 cases

Ricardo E. Achenbach,\* Mariana Jorge,\*\* Roberto G. Schröh,\*\*\* Luis Gai,\*\*\* Rosana Marietti\*\*\*\*  
y Reinaldo V. Byrnes\*\*\*\*\*

\* Jefe de Unidad de Dermatología, Hospital General de Agudos "Dr. I. Pirovano" \*\* Médica de tercer año del Curso para Médicos Especialistas en Dermatología \*\*\* Médicos patólogos de los Hospitales "Ramos Mejía" y "Pirovano" \*\*\*\* Médica dermatóloga, ex residente en Dermatología, Hospital "Ramos Mejía" \*\*\*\*\* Médico oftalmólogo, Hospital General de Agudos "Dr. I. Pirovano"

Fecha recepción: 16/10/03

Fecha aprobación: 15/01/04

### Resumen

Comunicamos 5 casos de pioderma gangrenoso, tres correspondientes a la variante clínica ulcerativa. Las asociaciones con esta variante fueron, respectivamente: tuberculosis pleuropulmonar y tiroiditis autoinmune con el agregado del compromiso y pérdida de la visión del ojo derecho, linfoma B centrofollicular y el tercer caso ulcerativo solo presentó como antecedente corticoideoterapia prolongada por asma bronquial.

Un caso ampollar se asoció a una gammopatía monoclonal a IgA, la variante pustulosa estuvo relacionada con múltiples resecciones intestinales. Se efectúan algunos comentarios sobre los casos comunicados (Dermatol Argent 2004; 3: 188-192).

**Palabras clave:** pioderma gangrenoso, asociaciones, compromiso ocular.

### Abstract

Five cases of pyoderma gangrenosum are reported: three of them belonging to the ulcerative variant, whose associated diseases were (respectively): (1) pleuro-pulmonary tuberculosis, autoimmune thyroid disease and ocular affection resulting in complete vision loss of the right eye; (2) B cell lymphoma of the centrofollicular type and (3) long-standing oral corticoids treatment for bronchial asthma. A bullous case (4) was associated with monoclonal gammopathy (IgA) and a pustular one (5) with multiple intestinal surgical resections. We make a few remarks about the cases presented (Dermatol Argent 2004; 3: 188-192).

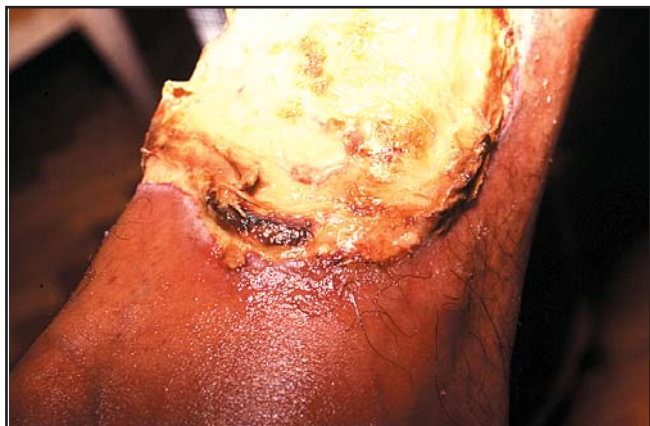**Key words:** pyoderma gangrenosum, associations, ocular compromise.

### Introducción

El pioderma gangrenoso (PG) constituye una entidad inflamatoria crónica con tendencia a la ulceración. Posee características clinicopatológicas que permiten efectuar su diagnóstico en la mayoría de los casos; en un buen número de pacientes se asocia con alteraciones sistémicas. Comunicamos cinco casos y los comentarios correspondientes.

**Caso 1:** RS, mujer de 68 años. En junio de 1996 desarrolla una pústula que se ulcera (patergia) con rapidez en el sitio de punción de una prueba intradérmica realizada para descartar alergia a la penicilina. En febrero de 1997 consulta por nódulos y úlce-

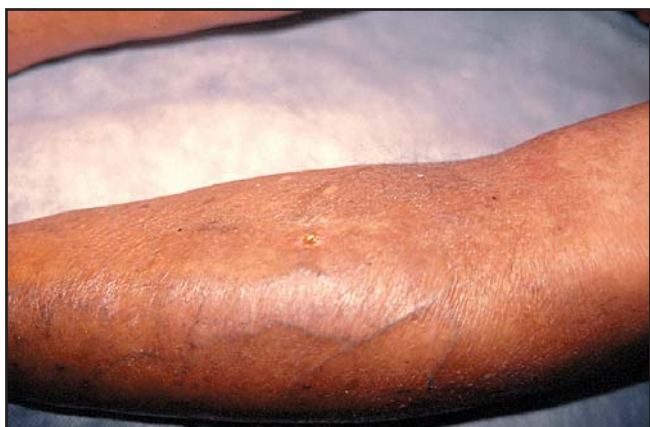ras con bordes socavados y un halo eritematovioláceo circundante, localizadas en las regiones pretibiales, el abdomen, las manos y los pies, muy dolorosas (Foto 1) (Hospital "Ramos Mejía"). La biopsia de un borde que abarcó el halo periférico fue compatible con PG, en su variante ulcerativa. En abril de 1997 se afecta la conjuntiva, la esclera (escleromalacia con perforación) y la úvea del ojo derecho (Foto 2). La afección ocular progresa a pesar del tratamiento suministrado para el pioderma gangrenoso y finaliza con la pérdida total de la visión de ese ojo al año siguiente. En el examen minucioso del ojo izquierdo se pudo comprobar el compromiso inicial de la esclerótica (Dr. Brynes).



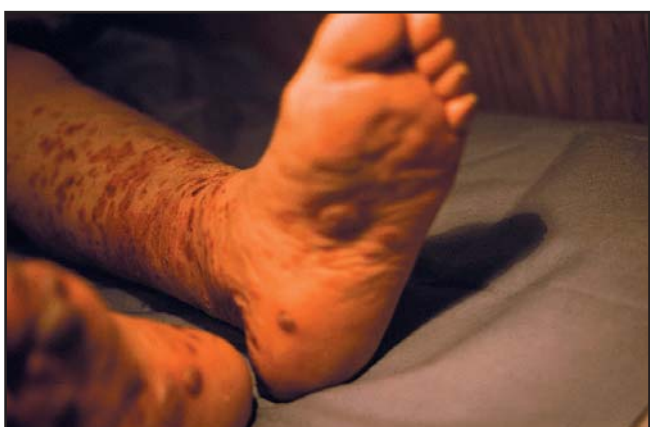**Foto 1.** Caso 1: úlcera de bordes socavados en la pierna.



**Foto 2.** Caso 1: Compromiso destructivo infrecuente del ojo.



**Foto 3.** Caso 2: Pioderma gangrenoso asociado con linfoma B centrofolicular.



**Foto 4.** Caso 3: Variante ampollar asociada con gammapatía monoclonal.

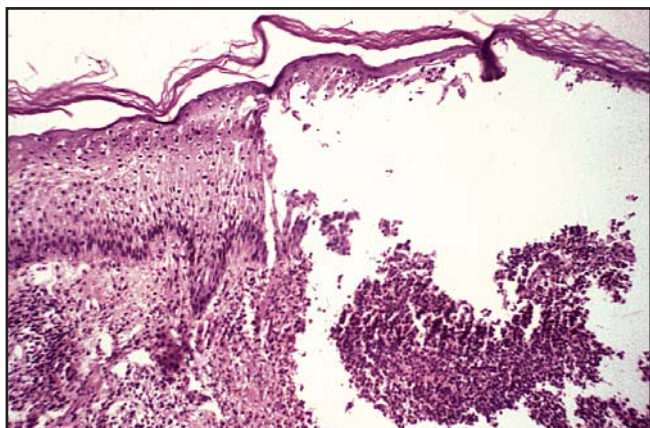
En mayo se agrega un aplastamiento vertebral (osteopenia de base sumada a la corticoterapia). En forma simultánea, se le diagnosticó una tuberculosis pleuropulmonar, cuyo tratamiento finalizó en 1998. La paciente era hipertensa pero estaba compensada. El PG fue tratado desde el comienzo con metilprednisolona a razón de 1 mg/kg de peso, con lo que mejoró el compromiso cutáneo incluso con curación de las úlceras, pero no el ocular. Al fracasar la terapia con dapsona, minociclina y clofazimina como ahorradores de corticoides y dada la hipertensión se agregó azatioprina 100 mg/día no bien se detectó el daño ocular, con buena evolución de las úlceras de la piel pero con un lento y progresivo deterioro de la visión. Más tarde desarrolló cataratas en el ojo izquierdo (1998). Fallece en 1999 debido a una neumopatía. En los estudios complementarios se detectó una tiroiditis autoinmune.

**Caso 2:** SR, mujer de 77 años que consulta en mayo de 2000 por un brote agudo de lesiones localizadas en las piernas, eritemato-violáceas, con tendencia a la necrosis, que remedan una vasculi-

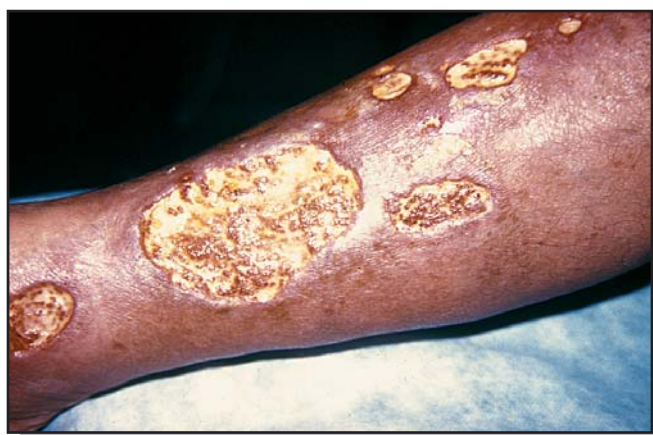tis leucocitoclásica. En algunas áreas se visualizan hemorragias superficiales. En 48 horas las lesiones se ulceran y adoptan el aspecto típico del PG ulcerativo (Foto 3). Los estudios complementarios gastrointestinales, de laboratorio y radiológicos fueron normales. La paciente había sido tratada con acelerador lineal de electrones por un linfoma no Hodgkin de células B en 1998.

El PG responde con rapidez a 40 mg/día de metilprednisolona. Esta dosis se disminuye en forma paulatina a 8 mg/día con el agregado de 100 mg/día de minociclina. En el examen físico realizado en julio de 2002 se detectan adenopatías en la ingle izquierda y la axila derecha, cuyo estudio histológico revela un linfoma B centrofolicular. La tomografía computarizada corporal total, la ecografía abdominal y la punción de médula ósea resultaron normales, por lo que inicia quimioterapia en el Servicio de Hematología. El PG se mantiene estacionario.

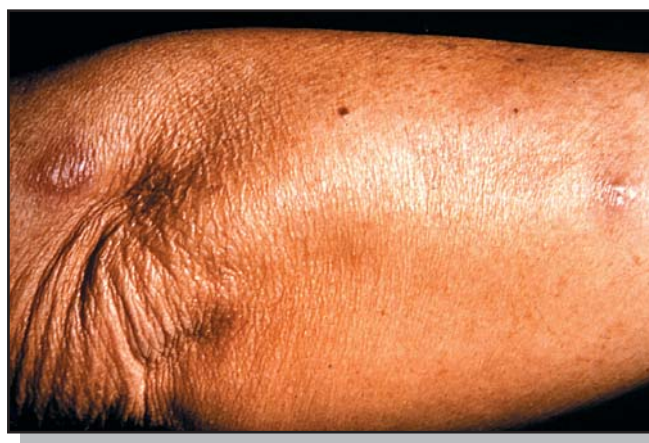**Caso 3:** LM, mujer de 79 años con antecedentes de hipertensión tratada y compensada. Consulta a comienzos de 2000 por lesio-



**Foto 5.** Caso 3: Infiltrado neutrofilico intenso con vesiculización, H&E x100.



**Foto 6.** Caso 4: PG ulcerativo.



**Foto 7.** PG pustuloso asociado con cirugía intestinal.

nes eritematosas, algunas purpúricas, muy dolorosas, localizadas en ambas piernas y pies. En el curso de 48 a 72 horas las lesiones se ampollan (Foto 4) y su contenido es serohemorrágico. El estudio histopatológico confirmó nuestras sospechas de pioderma gangrenoso en su variante ampollar (Foto 5). Los estudios sistemáticos del tubo digestivo, clínicos, de laboratorio y radiológicos fueron normales con la excepción del hallazgo de una gammopatía monoclonal por IgA.

Continúa con control evolutivo sin haber desarrollado mieloma u otra asociación del PG, con muy buena respuesta a una dosis de 0,5 mg/kg/día de metilprednisona sin recurrencias en los dos años de control.

**Caso 4:** GL, varón de 62 años. Consulta en 2001 por ulceraciones dolorosas extensas, de bordes despegados y socavados, post-traumáticas, con fenómeno de patergia en ambos miembros inferiores y antebrazos. Las únicas patologías asociadas son hipertensión compensada y antecedentes de asma bronquial tratado

desde hace varios años con broncodilatadores y corticoides por vía inhalatoria (Foto 6). Durante cortos períodos recibió corticoides por vía oral. Los estudios del tubo digestivo, reumatológicos y hematológicos, con el fin de encontrar alguna asociación sistémica, fueron negativos hasta la fecha. Se inicia tratamiento con 60 mg/día de prednisolona, 100 mg/día de clofazimina y 100 mg/día de minociclina. La involución de las lesiones es total a los tres meses de tratamiento, sin fenómenos colaterales, salvo cicatrices residuales y una hiperpigmentación intensa en las áreas afectadas debido a la clofazimina. La prednisona se pudo reducir a cero en 12 semanas de tratamiento.

A dos años de control evolutivo no presenta compromiso sistémico con patologías que suelen asociarse con el PG.

**Caso 5:** MA, mujer de 51 años, consulta en 1999 por lesiones pustulosas muy dolorosas localizadas en los codos y miembros inferiores, aisladas aunque con tendencia a confluir en algunas áreas. Como antecedente de importancia se rescata que debido



a un dolicocolon fue sometida a varias intervenciones abdominales secundarias a vólvulos intestinales, con resecciones parciales que le originan sintomatología de tipo síndrome de malabsorción. El estudio histológico reveló un infiltrado neutrofilico intenso con predominio folicular y perifolicular, sin afectación vascular, compatible con lesiones cutáneas secundarias como las que se observan en el síndrome de "puente intestinal" (Fig. 7). No presenta artritis ("síndrome dermatoartrítico").

El resto de los estudios en busca de otras patologías asociadas fue negativo. La respuesta terapéutica a 40-60 mg/día de prednisona fue excelente, con curación de las lesiones al cabo de 6 semanas. El control evolutivo no muestra recaídas hasta la fecha.

## Comentarios

El PG, considerado una afección inflamatoria crónica ulcerativa, estuvo incluido desde siempre en el capítulo de las denominadas "dermatosis neutrofilicas".<sup>1</sup> Hace poco se publicaron en nuestro país dos excelentes actualizaciones<sup>2,3</sup> y Saraceno y col. aportaron su casuística con 6 casos, dos de ellos asociados con un síndrome mielodisplásico y otro con un síndrome hemofagocítico.<sup>4</sup> Por su parte, Callen efectuó una revisión de las dermatosis neutrofilicas en las clínicas dermatológicas, actualizando el tema del PG,<sup>6</sup> por lo que este trabajo no pretende ser de revisión sino un aporte casuístico.

Los casos comunicados pertenecen a tres formas de PG ulcerativa, uno asociado con tuberculosis pulmonar y tiroiditis autoinmune, con un compromiso infrecuente del ojo derecho por PG que concluyó con la pérdida de la visión. Esta afectación ha sido poco referida en la bibliografía, incluso en la oftalmológica.<sup>6</sup> De las otras dos formas ulcerativas, una se asoció con un linfoma B centrofolicular y la otra puede considerarse idiopática. La rara forma ampollar suele acompañarse por alteraciones hematológicas, en nuestro caso cursa con una gammapatía monoclonal por IgA, la más frecuente, sin desarrollo de mieloma hasta el momento.<sup>7</sup> El último caso nos resultó interesante dado que los cambios cutáneos pueden considerarse análogos a los observados después de efectuar una operación de resección intestinal con un puente. Las lesiones suelen ser pustulosas y en ocasiones indistinguibles del síndrome de Sweet.<sup>8</sup>

Solo el caso 4 podría suponerse idiopático, si se excluye la asociación con corticoideoterapia prolongada.

Creemos que el diagnóstico de PG puede efectuarse en casi la totalidad de los casos con una correlación clinicopatológica adecuada. Desde el punto de vista de la histopatología, las lesiones en su estadio incipiente constan de una infiltración superficial y profunda perivascular e intersticial, con predominio de neutrófilos y en menor medida de linfocitos alrededor de las vé-

nulas. Más tarde los neutrófilos "llenan" el folículo y el epitelio folicular, con signos de ruptura en la dermis reticular.

A veces se observa una pústula subcórnea que representa el sector más alto de la foliculitis supurativa. Con la lesión plenamente desarrollada el denso infiltrado de neutrófilos se extiende a través de la dermis y puede alcanzar el tejido celular subcutáneo.

En ocasiones, se agrega edema de la dermis papilar con vesiculización subepidérmica y ulceración. Los cambios típicos se obtienen del borde y del halo periférico, nunca del fondo de la úlcera. En el estadio tardío el patrón histológico es el de una cicatriz. Al efectuar la correlación clinicopatológica vemos que la lesión elemental inicial es una pústula (clínica) y una foliculitis (histológica); aunque la pústula puede ser tan fugaz que ya no se observe en el momento de la consulta. Al contrario de lo publicado desde hace años, no existe una auténtica vasculitis. Si se la encuentra, ésta es un epifenómeno, al igual que en el síndrome de Sweet.<sup>9,10</sup>

A pesar de los múltiples estudios complementarios que se deben efectuar en un paciente con PG, en un número variable de casos no se comprueba asociación sistémica alguna (idiopático). En la bibliografía consultada se repite la cifra del 50%, pero consideramos que los casos idiopáticos deben ser mucho menos, sobre todo si el control evolutivo es a largo plazo.<sup>5,10</sup> Coincidimos con otros autores en que el PG, el eritema polimorfo, el síndrome de Sweet, la vasculitis leucocitoclásica o el eritema nudoso, por mencionar solo algunos cuadros, representan una respuesta a diversos factores desencadenantes, en ocasiones disímiles entre sí, como la enfermedad intestinal inflamatoria crónica, alteraciones hematológicas como la leucemia o el mieloma, por un lado; o autoinmunes, como la artritis reumatoidea y la hepatitis crónica activa por otro.<sup>2,3</sup>

Con referencia a los múltiples tratamientos utilizados, queremos destacar que la piedra fundamental es la metilprednisolona en dosis de 0,5 a 1 mg/kg/día. Los demás tratamientos pueden encontrarse en las publicaciones mencionadas al principio de estos comentarios. Desde hace poco se utiliza un novedoso método terapéutico: la aféresis extracorpórea por adsorción de granulocitos y monocitos patogénicos.<sup>11</sup>

Hasta el momento no hemos encontrado otras variantes del PG, como la periostomal, maligna, vegetante o inducida por fármacos (ibuprofeno) ni las alteraciones sistémicas propias del PG, como la infiltración neutrofilica del pulmón.<sup>5</sup>

.....  
R.E.Achenbach: Juan B. Justo 2124 (1636) Olivos (Pcia. Bs.As.) -  
Rep.Argentina - E-mail: riqui@arnet.com.ar  
.....



## Referencias

1. Brunsting LA, Goeckerman WH, O'Leary PA. Pyoderma (ecthyma) gangrenosum: clinical and experimental observations in five cases occurring in adults. *Arch Dermatol et Syph* 1930;22:665-680.
2. Maldonado SD. Pioderma gangrenoso. *Dermatol Argent* 2001; 2:93-107.
3. Viglioglia PA. Pioderma gangrenoso. *Piel* 1998;12:82-89.
4. Saraceno EF, Simionato C, Sanchez G y cols. Pioderma gangrenoso. A propósito de 6 casos. *Arch Argent Dermatol* 2002; 52:143-152.
5. Callen JP. Neutrophilic dermatosis. *Dermatol Clinics* 2002; 20: 409-419.
6. Bertran-Collens A, Machet L, Vaillant L et al. Localisations bucales et oculaires de pyoderma gangrenosum au cours d'une maladie de Vazquez. *Ann Dermtaol Venereol* 1991;118:611-614.
7. Murray JC. Pyoderma gangrenosum and IgA gammopathy. *Cutis* 1983;32: 503-507.
8. Jorizzo H. Bowel-associated dermatosis-arthritis syndrome immune complexmediated vessel damage and increased neutrophil migration. *Arch Int Med* 1984; 144:738-740.
9. Ackerman AB et al Histologic diagnosis of inflammatory skin diseases. 2nd ed., Pensilvania: Williams & Wilkins, 1997. p. 674.
10. Ackerman AB, Kerl H, Sanchez J. Pyoderma gangrenosum. A Clinical Atlas of 101 common skin diseases with histopathologic correlation. Nueva York: ArdorScribendi; 2002.; p. 513.
11. Kanekura T, Maruyama I, Kanzaki T. Granulocyte and monocyte adsorption apheresis for pyoderma gangrenosum. *J Am Acad Dermatol* 2002;47:320-321.



Recientemente se encontró presente el antígeno prostático específico (PSA) en diferentes fluidos y tejidos de personas del sexo femenino. Diferentes publicaciones han comunicado niveles elevados en mujeres hirsutas en comparación con mujeres no hirsutas. En este trabajo se considera que la asociación no es significativa y se precisan posteriores evaluaciones.

Galadari I  
*Int J Dermatol* 2004; 43: 275

**LF**



Por medio de una biopsia de labio inferior, se concretó el diagnóstico de un difícil caso de síndrome hipereosinofílico que comprometía la cavidad bucal, el esófago y el tracto gastrointestinal; con disfagia, diarrea y dolor abdominal.

Watanabe M  
*Intern Med* 2004; 43: 336-339

**LF**



Un niño de 3 años de edad con enfermedad de Kawasaki y aneurisma gigante de la arteria coronaria, no respondió a múltiples dosis de inmunoglobulina i.v. y metilprednisolona. Posteriormente respondió al tratamiento con infliximab.

Weiss J.E.  
*J Rheumatol* 2004; 31: 808-810

**LF**

# Nevo epidérmico sistematizado

## Systematical epidermal nevus

Olga Gabriela Pérez\*, José Casas,\*\* Juan Carlos Grosso,\*\*\* Cristina Lubrano,\*\*\*\* Alejandra Wagner,\*\*\*\* Cesar Lagodín\*\*\*\* y Alberto Woscoff\*\*\*\*\*

\* Médica de la carrera de Especialista \*\* Médico Consultor Dermatopatólogo. Profesor Titular Patología, UBA \*\*\* Jefe División Anatomía Patológica \*\*\*\* Médicos de Planta Dermatología \*\*\*\*\* Jefe División Dermatología. Profesor Titular Consultor, UBA. Hospital Naval Cirujano Mayor "Dr. Pedro Mallo"

**Fecha recepción:** 16/02/04

**Fecha aprobación:** 25/03/04

### Resumen

El nevo epidérmico representa una anomalía del desarrollo cuya incidencia se estima en 1 por cada 1000 nacidos vivos. Puede acompañarse de trastornos neurológicos y esqueléticos, en especial los de gran extensión.

Presentamos a una paciente de 17 años de edad con estudio ultraestructural quien, a pesar del gran compromiso bilateral y asimétrico, no presentaba afección extracutánea, aunque sí una gran limitación de sus movimientos. El tratamiento con acitretin produjo mejoría de éstos (Dermatol Argent 2004; 3: 194-198).

**Palabras clave:** nevo, retinoides.

### Abstract

The epidermal nevus constitutes a developmental abnormality whose incidence is estimated in 1:1000 live births. It can be associated with neurological or skeletal abnormalities, especially in large-size nevi.

We describe a 17 year-old female patient who, despite being bilaterally affected, did not present with extracutaneous involvement. Even so, her movements were quite hampered. Treatment with acitretin greatly improved this state of things (Dermatol Argent 2004; 3: 194-198).

**Key words:** nevi, retinoids.

### Introducción

El nevo epidérmico representa una anomalía del desarrollo limitada a la proliferación de la epidermis, acompañada a veces por una diferenciación terminal anómala<sup>1,2,3</sup>

Su incidencia se estima en 1 por cada 1000 nacidos vivos.<sup>4</sup> La mayoría es de presentación esporádica y afecta por igual a ambos sexos.

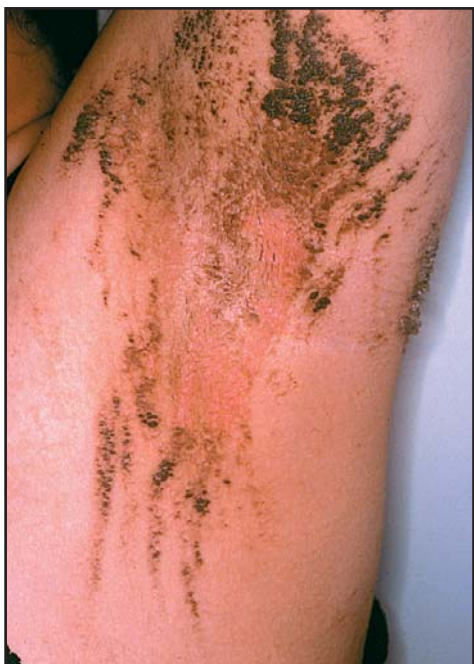Lever<sup>5</sup> propuso la siguiente clasificación según la presentación clínica: una lesión compuesta de pápulas hiperqueratósicas, ásperas al tacto, que aparecen como placa solitaria o de distribución localizada, la designa como nevo verrugoso. Si el nevo es sistematizado (cuando se distribuye sobre una región del cuerpo) con patrón lineal y limitado a un sitio del cuerpo, lo denomina nevus unius la-

teris (nevo unilateral); mientras que si es bilateral y compromete más del 50% de la superficie corporal, emplea el término ictiosis hystrix.

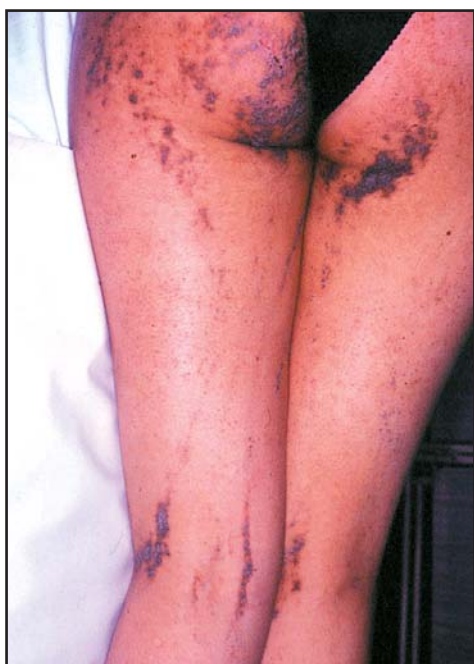Según uno de los autores (J. Casas) puede graduarse como leve, moderado o severo de acuerdo con la extensión y el espesor de la hiperqueratosis.

Por su parte, Cabrera<sup>6</sup> reconoce las siguientes formas clínicas: 1) nevo epidérmico simple 2) nevo unius lateris 3) nevo epidérmico hemiacorporal 4) nevo epidérmico folicular 5) queratosis nevíforme de la aréola, del pezón o de ambos 6) NEVIL y 7) ictiosis hystrix

En el síndrome del nevo epidérmico se observa la presencia de nevo epidérmico junto con otra malformación asociada en al menos un sistema orgánico extracutáneo.<sup>7,8,9</sup>



**Foto 1.** Pápulas lineales hiperqueratósicas y pigmentadas en la axila izquierda.



**Foto 2.** Compromiso bilateral y asimétrico con predominio del hemisferio izquierdo.

## Caso clínico

Paciente de 17 años, sexo femenino.

Motivo de consulta: estético. Dificultad de movimientos.

Enfermedad actual: pápulas y placas hiperqueratósicas de aspecto verrugoso, hiperpigmentadas, que adoptan una disposición lineal siguiendo las líneas de Blaschko (Foto 1) y que comprometen todo el tegumento, excepto el cuero cabelludo, con predominio en el hemisferio izquierdo (Foto 2). Acentuación de las líneas palmares, a la palpación leve engrosamiento de la eminencia hipotenar y de los sitios de apoyo a nivel plantar.

Antecedentes personales: sin particularidades.

Antecedentes de la enfermedad actual: la madre refiere que las lesiones eritematosas aparecieron cuando la niña tenía 9 meses, localizadas en los glúteos y la cara posterior de los muslos, luego en las axilas y los antebrazos. Con la edad fueron extendiéndose, se volvieron cada vez más hiperqueratósicas e hiperpigmentadas hasta adquirir el aspecto actual.

Estudios complementarios: exámenes de traumatología, neurología, oftalmología y ecografía abdominal, sin particularidades.

Laboratorio: hemograma, hepatograma, lipidograma, metabolismo fosfocálcico con valores normales.

Estudio histopatológico (Protocolo nº 118.724): ortohiperqueratosis, acantopapilomatosis y vacuolización perinuclear en la observación con el microscopio óptico convencional (Foto 3). Con microscopía de alta resolución se aprecian con mejor definición acúmulos irregulares de material similar a la que-

ratohialina (Foto 4) que corresponden a hiperqueratosis epidérmica.

Microscopía electrónica: tonofibrillas intactas que rodean el núcleo y dividen el citoplasma del queratinocito en tres compartimientos: 1) compartimiento perinuclear, 2) tonofibrillas indemnes, diagnósticas de la afección y 3) organelas celulares (Foto 5). Se destaca la adhesión de los tonofilamentos a los desmosomas (Foto 6).

La paciente inició el tratamiento con acitretín 50 mg/día, con lo cual disminuyó la hiperqueratosis, sin desaparición de las lesiones y con recuperación de la movilidad.

## Comentarios

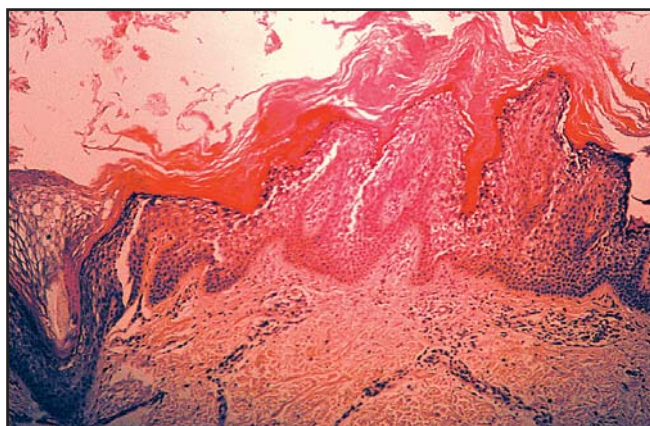
Los pacientes con nevo epidérmico aislado suelen poseer un nevo pequeño de 2-3 cm de longitud por 0,5-2 cm de ancho.

En el síndrome del nevo epidérmico el compromiso extracutáneo es: esquelético (68%), sistema nervioso central (33%), ocular (22%) y renal (9%)<sup>10,11</sup> (Cuadro 1).

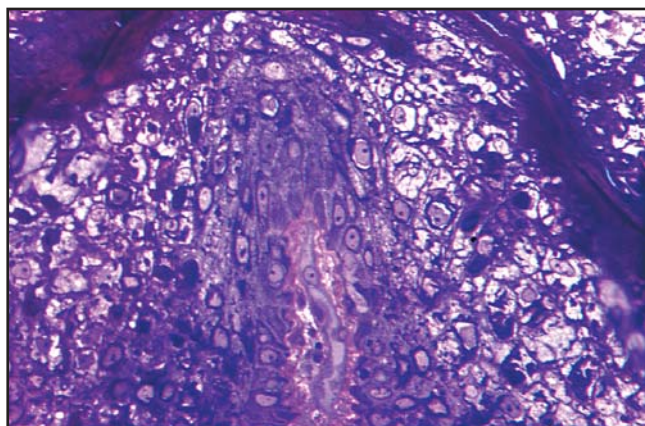
De los cinco patrones de mosaicismo cutáneo distinguidos en la actualidad, a las lesiones de nevo epidérmico les corresponde el tipo 1a, líneas de Blaschko, bandas estrechas o angostas.<sup>12</sup>

## Histopatología

Aunque el nevo epidérmico puede relacionarse con el nevo sebáceo (organoide) y a menudo coexiste con él, es conveniente considerarlos entidades separadas.<sup>1</sup>



**Foto 3.** HE, X 312,5 Acanthopapilomatosis, hiperqueratosis compacta ortoqueratósica y vacuolización perinuclear de los estratos superiores de la epidermis.



**Foto 4.** MO de alta resolución. Azul de toluidina X500: acúmulos perinucleares irregulares de material similar a la queratohialina.

### Cuadro 1

Manifestaciones extracutáneas del síndrome del nevo epidérmico

#### Esqueléticas

- Hemihipertrofia
- Cifoesciosis
- Deformidades de rodilla, cadera o pie
- Raquitismo fosfatúrico

#### Neurológicas

- EEG anormales
- Convulsiones
- Retraso mental
- Hiperquinesia
- Trastornos cognitivos
- Atrofia cortical
- Hidrocefalia
- Malformaciones y tumores vasculares
- Anormalidades de núcleos y pares craneales
- Astrocitoma maligno

#### Oculares

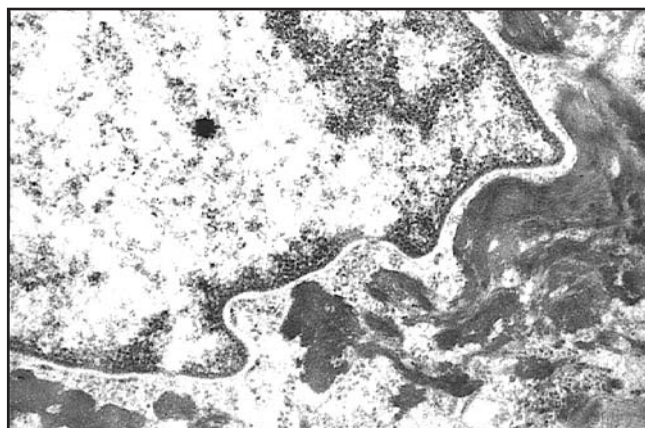
- Compromiso directo del párpado y la conjuntiva bulbar
- Compromiso directo del globo ocular
- Compromiso neurooftálmico

#### Renales

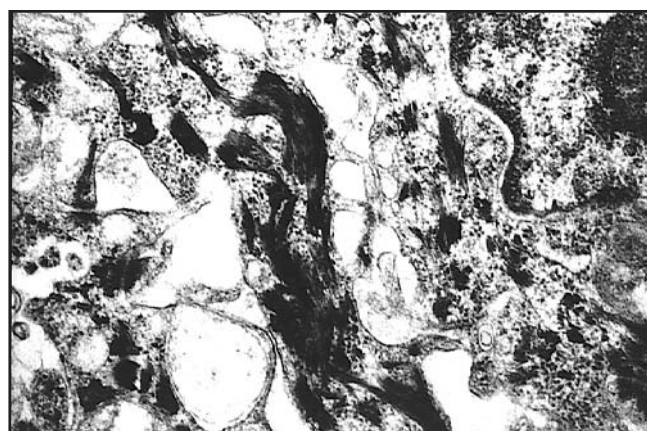
- Riñón en herradura
- Riñón solitario
- Defectos caliciales
- Malformación vascular renal con hipertensión secundaria
- Tumores renales (nefroblastoma y tumor de Wilms)

#### Otras menos frecuentes

- Vasculares cutáneas (nevus flameus, hemangioma cavernoso, defecto vascular de Klippel-Trenaunay)
- Nevo melanocítico gigante en traje de baño
- Ameloblastoma mandibular
- Adenocarcinoma de glándulas salivales
- Queratoacantoma
- Carcinomas desarrollados en áreas de tipo nevo sebáceo<sup>9,10</sup>



**Foto 5.** Microscopia electrónica: tonofibrillas intactas que rodean el núcleo a modo de "coraza".



**Foto 6.** Microscopia electrónica: se aprecia la indemnidad de los desmosomas.

Los hallazgos más frecuentes son: 1) acantosis, ortohiperqueratosis y papilomatosis, 2) hiperqueratosis epidermolítica<sup>13</sup> y 3) disqueratosis acantolítica focal.

Otras observaciones menos frecuentes: símil acroqueratosis verruciforme, queratosis seborreica,<sup>14</sup> acantosis nigricans y formación de laminilla corneida.<sup>15</sup>

## Microscopia electrónica

Muestra la presencia de tonofibrillas intactas<sup>16</sup> que rodean el núcleo a manera de "coraza" y dividen el citoplasma de los queratinocitos en tres compartimientos: 1) primer compartimiento perinuclear, que posee numerosas organelas celulares, 2) segundo compartimiento, donde aparecen las tonofibrillas intactas diagnósticas de la afección y 3) tercer compartimiento, en el que se encuentran nuevamente las organelas celulares.

Cabe resaltar la adhesión de los tonofilamentos a los desmosomas, en particular en los casos de ictiosis hystrix, a diferencia de la eritrodermia ictiosiforme congénita ampollar, afecciones que debido a su carácter histológico epidermolítico algunos autores incluyen dentro de un mismo grupo, lo que es motivo de confusión. La indemnidad de la placa desmosómica explicaría por qué no se producen ampollas en la ictiosis hystrix.

## Herencia

Muchos casos parecen ser esporádicos,<sup>9</sup> aunque se destacan las comunicaciones de afección familiar en los casos de ictiosis hystrix.

Si el síndrome del nevo epidérmico es transmitido genéticamente, esto se produce mediante un gen autosómico dominante con penetrancia débil.

La queratina 1 (K1) es una de las que más se expresan en los queratinocitos epidérmicos. Se demostraron mutaciones pa-

togénicas en el gen K1 (KRT1) en distintos trastornos de la queratinización, como hiperqueratosis epidermolítica ampollar (eritrodermia ictiosiforme congénita ampollar) y no epidermolítica, queratodermia palmoplantar difusa. Hace poco se identificó una mutación por corrimiento de la pauta de lectura del KRT1 en los miembros de las familias con ictiosis hystrix Curth-Macklin.<sup>17</sup> La mutación 1609-1610delGGinSA (delección de guanina en la posición 1609 y 1610 e inserción de adenina en el gen K1) que ocurre en la región que codifica el extremo variable dominante (V2) de K1, mostró que gran parte de la secuencia carboxiterminal original es reemplazada, incluido el péptido de glicina, por un péptido aberrante y truncado de 76 residuos.

Es de interés que otra mutación por corrimiento de la pauta de lectura del KRT1 se encontró casi en el mismo sitio que para la ictiosis hystrix Curth-Macklin, en la familia afectada con queratodermia palmoplantar estriada autosómica dominante (1628delG: delección de guanina en la posición 1628 del gen K1)

Las razones para las diferencias clínicas y ultraestructurales entre ictiosis hystrix Curth Macklin y queratodermia palmoplantar estriada son imprecisas a pesar de las similitudes halladas en los estudios in vivo de la K1 mutante.

## Conclusiones

Se debe considerar ictiosis hystrix a toda lesión bilateral de nevo epidérmico que compromete más del 50% de la superficie corporal con espinas o cuernos cutáneos o no. Según el grado de hiperqueratosis puede ser leve, moderada o severa. No debería incluirse en las ictiosis epidermolíticas.

El tratamiento con dosis bajas de acitretin produce mejoría notable en algunos pacientes.

.....  
Dra. Olga Gabriela Pérez. Mario Bravo 1049 1° 3  
Tel.49631803. e-mail: operez@intramed.net  
.....



## Referencias

1. Mc Kee P et al. Pathology of the skin. Londres: Mosby-Wolfe;1996; 15.1
2. Mehregan AH, PinkusH. Life history of organoid nevi. Arch Dermatol 1965; 91:574-588.
3. Campen R, Zembowicz A, Vincent L, Wrone D. Linear ectodermal cutaneous hamartoma. Int J Dermatol 2003;42:376-379.
4. Solomon LM, Esterly NB. Epidermal and other organoid nevi. Curr Probl Pediatr 1975;6:15.
5. Lever WF. Histopathology of the skin. 4 ed. Filadelfia:JB Lippincott; 1967. p.485.
6. Cabrera HN, García S. Nevos. Actualizaciones médicas. Bs.As. 1998; 7-13.
7. Solomon LM, FretzinDF, Dewald RL. The epidermal nevus syndrome. Arch Dermatol 1968; 97:273-285.
8. Roger SM, Mc Crossin I, Comens C. Epidermal naevi and the epidermal nevus syndrome. A review of 131 cases. JAm Acad Dermatol 1989;20:476-488.
9. Golberg LH, Collins SAB, Siegel DM. The epidermal nevus syndrome: case report end review. Pediatric Dermatology1987; 427:33.
10. Schachner L. Hansen.R. Pediatric Dermatology. 2a ed., Nueva York: Churchill-Livingstone; 1988. pp. 372-373.
11. Judge MR, Mc Gibbon DH. Ichthyosis hystrix and skin cancer. Clin Exp Dermatol 1994;19: 240-242.
12. Rudolf Happle. New aspects of cutaneous mosaicism. Journal Dermatol 2002; 29: 681-692.
13. Schrooth RG, Achenbach RE. Hi-

- perqueratosis epidermolítica como hallazgo histopatológico casual. Rev Arg Derm 1992;3:101.
14. Basler RSW; Jacobs SI, Taylor WB. Ictiosis hystrix. Arch Dermatol 1978;114:1059-1060.
15. Wade TR, Ackerman AB. Cornoid lamellation, a histologic reaction pattern. Am J Dermatopathol 1980;2:5.
16. Traupe.H. The ictiosis. Berlín: Heidelberg.Springer-Verlag;1989. p.4.
17. Ishisa-Yamamoto A, Richard G, Takahashi H, Iizuka H. In vivo studies of mutant keratin 1 in ichthyosis hystrix Curth- Macklin. J Invest Dermatol 2003;120:498-500.

\*

El prurigo actínico, fotodermatosis familiar crónica, se ve con más frecuencia en poblaciones latinoamericanas. Se han empleado múltiples tratamientos con resultado diverso. En este trabajo se comunica el tratamiento con pentoxifilina de 10 pacientes con prurigo actínico severo, que indujo en todos ellos una remisión parcial o completa, permitiendo reducir el uso de corticoesteroides tópicos.

Torres-Álvarez B  
Dermatology 2004; 208: 198-201

**LF**

\*

Rofecoxib y celecoxib, exigen vigilancia de edemas y de la presión arterial: en este estudio se sugiere una vigilancia mayor con rofecoxib.

Shane A  
J Rheumatol 2004; 31: 1143-51

**LF**

\*

En psoriasis, el PASI (Psoriasis Area and Severity Index) no toma en cuenta el compromiso ungueal. El autor propone un rango de medición de 1 a 3, tomando en cuenta: 1) "pitting"; 2) líneas de Beau; 3) onicolisis y/ o hiperqueratosis subungueal.

Baran R L  
Br J Dermatol 2004; 150: 568

**LF**

# Neuralgia posherpética. Un desafío terapéutico

## Post-herpetic neuralgia. A therapeutic challenge

Alcira Bermejo,\* Viviana Leiro,\* Graciela Pizzariello\*\*

\* Médicas de planta \*\* Jefa de Unidad Unidad de Dermatología, Hospital "F. J. Muñiz"

**Fecha recepción:** 26/01/04

**Fecha aprobación:** 25/03/04

### Resumen

La neuralgia posherpética describe el dolor crónico que persiste luego del herpes zoster agudo. Es refractario al tratamiento y puede durar por años. En este trabajo presentamos distintas alternativas terapéuticas y proponemos el tratamiento más adecuado para el herpes zoster agudo y la neuralgia ya instalada (Dermatol Argent 2004; 3: 200-203).

**Palabra clave:** neuralgia posherpética.

### Abstract

Postherpetic neuralgia (PHN) is a term that describes chronic pain that lingers after remission of herpes zoster. It is often refractory to treatment, and can persist for years.

We present different treatment modalities, and the most suitable options for the management of herpes zoster and PHN (Dermatol Argent 2004; 3: 200-203).

**Key words:** posherpetic neuralgia.

El término neuralgia posherpética (NPH) define la persistencia del dolor en el dermatoma afectado luego de dos meses de iniciada la enfermedad y se puede extender por varios meses, años o indefinidamente.<sup>1</sup>

La NPH es la complicación más frecuente del herpes zoster (HZV).<sup>2</sup> Hay estudios que sugieren que el 10% al 14% de los pacientes con HZV presenta NPH. En la mayoría de ellos este dolor mejora en forma gradual y sólo en 30% al 50% dura más de tres meses y en 22% a 23% dura más de un año<sup>2</sup> (HZV).

Se han propuesto distintos factores que influyen sobre el desarrollo de NPH.

**Edad.** Ejerce la principal influencia sobre la incidencia y la duración. Es poco frecuente que las personas menores de 40 años (5%-10%) presenten dolor por más de un mes; por el contrario, más del 70% de quienes presentan HZV luego de los 70 años sí lo sufren.<sup>3</sup>

**Localización.** Algunos estudios indican que la incidencia es más

elevada en individuos afectados por herpes zoster trigeminal.<sup>4</sup>

**Síntomas en la etapa aguda.** La severidad de la erupción sería un factor de predicción positivo, así como la gravedad del dolor agudo. Hay una correlación entre la severidad del dolor agudo y la duración de dolor relacionado con el HZV.

**Dolor prodrómico.** En los pacientes con dolor prodrómico es mayor la probabilidad de que tengan dolor relacionado con el herpes zoster prolongado (Foto 1).

### Características clínicas del dolor

El dolor de la NPH es uno de los más severos y tiene un alto impacto psicosocial, dado que puede interferir el sueño o las actividades diarias. Aunque su intensidad fluctúa, casi siempre está presente y por lo general no hay intervalos sin dolor.



**Foto 1.** Paciente con neuralgia posherpética

Hay tres clases principales de dolor: ardor o quemazón constante, dolor punzante paroxístico o tipo lancinante, y la alodinia, causada por estímulos normalmente inocuos, como el frío o el calor, y el contacto con la ropa, el viento o la lluvia en el rostro. Es el síntoma que más se padece.

La escasa alodinia en los estadios tempranos del HZV predice una buena recuperación en los tres meses siguientes.

La NPH también se puede asociar con déficit sensitivo en el área del dolor, prurito, disestesia, parestesia, hiperestesia y depresión.<sup>5</sup>

## Fisiopatología del dolor

El dolor del HZV es el resultado de una secuencia de cambios en la sensibilidad neuronal. Ésta comienza en la etapa del daño neural en la periferia y se desplaza hacia el centro, para afectar una y otra célula mientras transita la vía del dolor.

Es producido por desaferenciación, debido a una reorganización anómala por los mecanismos sensoriales centrales, tras la interrupción patológica de las vías aferentes nociceptivas. Asimismo, se produce una debilidad de los sistemas de inhibición del dolor en el tronco cerebral, lo que reduce el umbral del dolor hasta un punto en que éste puede existir en ausencia de estímulos lesivos.<sup>6</sup>

## Manejo terapéutico de la NPH

El manejo de la NPH se realiza en dos etapas; en la primera se lleva a cabo el tratamiento de la fase aguda del HZV y sería preventivo de la NPH. En la segunda etapa se lleva a cabo el trata-

miento de la fase crónica e incluiría el de la NPH ya instalada.

## Tratamiento del HZV agudo

Está demostrado que el tratamiento agresivo antiviral temprano del HZV es el paso fundamental para prevenir la NPH.

Los fármacos de efectividad demostrada son aciclovir, valaciclovir y famciclovir.

Es conveniente iniciar el tratamiento dentro de las 72 horas de aparecida la erupción, pero en los pacientes que consultan con más de 72 horas de evolución se justifica administrar tratamiento antiviral si presentan lesiones vesiculosas nuevas o activas.

**Aciclovir.** Se ha demostrado que 800 mg de aciclovir cinco veces al día durante siete días reducen la excreción viral, acortan la progresión de la erupción y disminuyen el dolor durante el período agudo, cuya duración es una de las variables de predicción más importantes de la instalación del dolor crónico.

En pacientes inmunodeprimidos graves se indicará aciclovir intravenoso en dosis de 10 mg/kg cada 8 horas.<sup>7,8</sup>

**Valaciclovir.** Es la prodroga de aciclovir que mejora tres a cinco veces la biodisponibilidad oral del aciclovir. Se administra en dosis de 1.000 mg cada 8 horas durante siete días. Es tan eficaz como el aciclovir para la resolución de las lesiones cutáneas, pero es superior en términos de prevención de la NPH. El beneficio terapéutico del valaciclovir se basa en que alcanza concentraciones elevadas de aciclovir en sangre, suficientes para que el fármaco penetre con rapidez en los nervios sensitivos y en la piel para inhibir la replicación viral.

Con el valaciclovir se logra una exposición total de aciclovir, similar a la del aciclovir intravenoso, por lo cual constituye una alternativa lógica en pacientes con inmunosupresión y HZV moderados.<sup>9</sup>

**Famciclovir.** Es la prodroga del penciclovir. Luego de una dosis oral se logra una biodisponibilidad del 77% de penciclovir. Se administra tres veces por día hasta una dosis total de 750 mg durante siete días. Este fármaco atenúa los signos y síntomas agudos de la infección herpética y reduce en forma significativa la NPH.<sup>10</sup> Tenemos poca experiencia con este agente.

**Foscarnet.** Es un antiviral análogo pirofosfato que se utiliza en pacientes inmunocomprometidos resistentes al aciclovir. La dosis es de 40 mg/kg/día.

**Brivudina y sorivudina.** Son análogos de nucleósidos pirimídicos más potentes contra HZV que el aciclovir. La dosis sugerida de brivudina es de 125 mg tres veces por día durante cinco días. La dosis de sorivudina es de 10 a 50 mg tres veces por día por siete días. No están disponibles en nuestro medio.<sup>11</sup>

## Herpes zoster oftálmico

En pacientes con HZV oftálmico o en los mayores de 60 años, para prevenir las complicaciones oculares y la NPH —más frecuentes en estos pacientes— el tratamiento se inicia dentro de

las 72 horas de aparecida la erupción.

Se indica el esquema antiviral descrito antes, preferentemente con valaciclovir en las dosis mencionadas. Los pacientes con signo de Hutchinson (erupción que se extiende hacia los lados o la punta de la nariz) deben derivarse con urgencia al oftalmólogo para que reciban el tratamiento tópico adicional. Para controlar el dolor y prevenir la neuralgia en estos pacientes conviene asociar un antidepresivo tricíclico como la amitriptilina, 10 mg por la noche con incrementos semanales de igual magnitud.<sup>12</sup>

## Corticosteroides

El uso de estos fármacos en el tratamiento del HZV es controversial y su utilidad en la reducción del dolor y la prevención de la NPH no se ha demostrado con claridad. La terapia esteroidea es más aceptada en el síndrome de Ramsay-Hunt, debido al fuerte compromiso inflamatorio central, o en el HZV oftálmico.<sup>13</sup>

## Tratamiento de la NPH establecida

**Analgésicos.** Cada 6 horas se administran analgésicos menores, como paracetamol, dipirona magnésica o ácido acetilsalicílico.

**Antidepresivos tricíclicos.** Son útiles cuando el dolor es constante. Tienen un efecto analgésico sobre el dolor crónico neuropático, el cual es independiente de su actividad antidepresiva. Esto se debe a que muchos de los neurotransmisores involucrados en la depresión también intervienen en la modulación del dolor, por lo que pueden aumentar el umbral de éste. La amitriptilina es el antidepresivo tricíclico más utilizado. Un régimen de dosificación sugerido comienza con 10 mg diarios por la noche, con incrementos semanales de la misma dosis hasta lograr el control del dolor o cuando los efectos colaterales sean intolerables. Si con un antidepresivo tricíclico se logra aliviar la NPH, el tratamiento deberá continuarse por lo menos durante tres a seis meses después del alivio del dolor. Si un agente tricíclico es ineficaz, debe intentarse con otro. Puede utilizarse nortriptilina o desipramina. Los efectos adversos más frecuentes son sequedad de boca, constipación, retención urinaria, sedación e hipotensión ortostática. Están contraindicados en pacientes con antecedentes de infarto agudo de miocardio reciente, arritmias o enfermedad hepática severa.<sup>14</sup>

**Anticonvulsivantes.** Algunos agentes de este grupo, como la carbamazepina, son eficaces en los síndromes dolorosos en los que el dolor lancinante es prominente. La dosis inicial es de 200 mg diarios y se puede aumentar según necesidad.

También se puede utilizar clonazepam, en dosis de 1 a 2 mg diarios. Ambos fármacos disminuyen la hiperexcitabilidad neuronal y modifican la neurotransmisión en el sistema nervioso central. Como efectos adversos pueden producir somnolencia, ataxia y trastornos gástricos.<sup>15</sup>

Un anticonvulsivante que ha dado buenos resultados es el gabapentín, análogo del ácido gamma aminobutírico. En estudios

aleatorizados controlados se demostró su efectividad en el tratamiento del dolor y la interferencia del sueño asociados con NPH. Si se indica dentro de las 72 horas mencionadas antes, en combinación con valaciclovir, parece disminuir el riesgo de NPH. La dosis inicial es de 300 mg/día, con incrementos de hasta 1.200 mg/3 veces por día.<sup>16</sup> Los efectos adversos son mareos, ataxia, cefalea y temblor.

**Neurolépticos.** Se utiliza haloperidol en dosis de 0,5 a 1 mg/día. Puede producir síntomas extrapiramidales que ceden al disminuir la dosis o al asociar antiparkinsonianos.

**Antipsicóticos.** Se utiliza perfenazina o fluoxetina, que inhibe la recaptación de serotonina.

**Opioides.** Sólo se indican cuando el dolor es intratable, en manos de especialistas del dolor y con control estricto para evitar dependencia y tolerancia. La oxycodona se puede administrar en dosis de hasta 30 mg dos veces por día. Los efectos adversos son constipación, sedación y náuseas. Está contraindicada en presencia de depresión respiratoria aguda, alcoholismo o cuando hay riesgo de íleo paralítico. La morfina se utiliza en dosis similares a las oncológicas. Puede administrarse por vías intratecal o epidural.<sup>17</sup>

**Tratamiento farmacológico local.** Uno de ellos es la aplicación de EMLA, una mezcla de 2,5% de lidocaína y 2,5% de prilocaína base presentada en crema.

La capsaicina es un alcaloide, derivado de las semillas y las membranas de plantas solanáceas, que se utiliza como analgésico local. Actúa sobre las neuronas sensoriales y produce depleción de la sustancia P, principal neurotransmisor del dolor. Se comercializa en crema en dos concentraciones: 0,025 y 0,075. Se debe aplicar cinco veces por día durante tres semanas y luego tres veces por día por igual período. Los efectos adversos secundarios locales son sensación de quemazón y enrojecimiento, que se incrementa cuando se usa menos de tres veces por día. Cuando esta sensación es severa se recomienda el pretratamiento con lidocaína al 5% en ungüento.<sup>18</sup> En nuestra experiencia, los resultados con capsaicina no fueron favorables. También puede utilizarse la aspirina tópica y la indometacina por iontoforesis.

**Tratamientos invasivos.** Bloqueos terapéuticos: los anestésicos locales tienen un potencial modulador sobre los impulsos nerviosos periféricos y capacidad de corregir la tendencia a la despolarización prolongada. Pueden utilizarse solos o combinados con corticoides de depósito hasta un máximo de cinco infiltraciones. Se indican cuando todo lo anterior fracasa.

**Tratamientos neurodestructivos.** Neurectomía, rizotomía, avulsión nerviosa, simpatectomía: la rizotomía del nervio trigeminal puede asociarse con el síndrome neurotrófico del trigémino.<sup>19</sup>

Crioanalgesia: se coloca hielo local con protección cutánea sólo cuando no hay alodinia al frío.

**Terapias alternativas.** Estimulación nerviosa transcutánea

(TENS), acupuntura, láser y ultrasonido.<sup>20</sup>

**Apoyo psicológico.** Puede acompañar a los demás procedimientos terapéuticos.

### Conclusiones

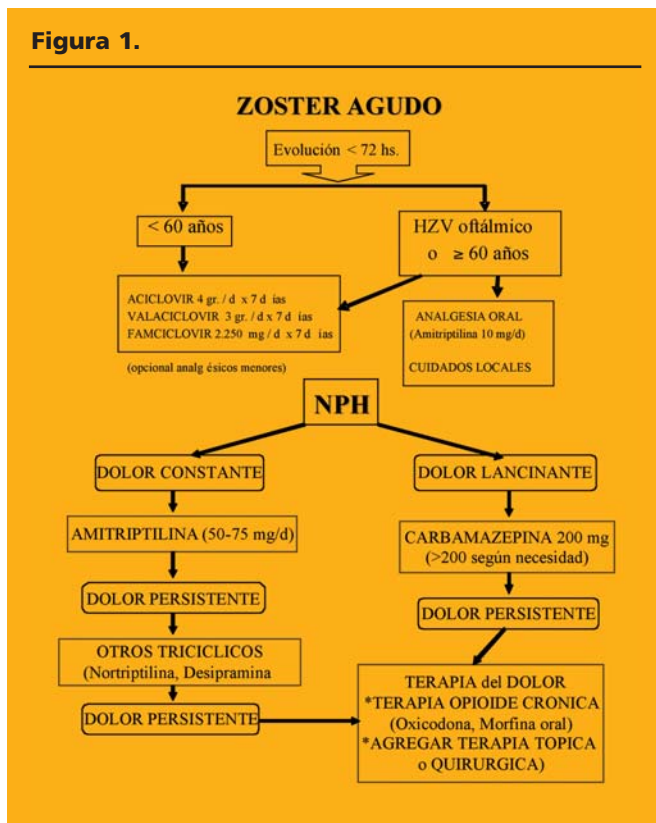
El paciente con HZV debe estar al tanto de lo que puede esperar de la enfermedad y del tratamiento.

La consulta al médico debe ser inmediata, para instaurar el tratamiento antiviral dentro de las 72 horas de aparecida la erupción, preferentemente con valaciclovir en dosis de 3 g diarios por 7 días. Agregar amitriptilina o gabapentín para prevenir la NPH, en especial en pacientes mayores de 50 años o con herpes zoster oftálmico.

Debe estimularse al paciente para que al cabo de seis semanas regrese al médico, para determinar si ha disminuido el dolor. Si no se obtiene respuesta con los tratamientos mencionados, el paciente debe derivarse a un especialista en el manejo del dolor<sup>21</sup> (Figura 1).

V. Leiro. M. Capello 357 (1828) Bánfield - Pcia. Buenos Aires - Rep. Argentina

Figura 1.



### Referencias

- McCrary M, Severson J, Tyring S. Varicella zoster virus. J Am Acad Dermatol 1999;41:1-14.
- Kost RG, Straus SE. Postherpetic neuralgia. Pathogenesis, treatment and prevention. N Engl J Med 1996;335:32-42.
- Lojeski E, Stevens RA. Postherpetic neuralgia. Curr Rev Pain 2000; 4:219-226.
- Bowsher D. The management of postherpetic neuralgia. Postgrad Med J 1997;73:632-639.
- Heaanpaa M, Laippala P, Nurmikko T. Allodynia and prapick hypesthesia in acute herpes zoster, and the development of postherpetic neuralgia. J Pain Symptom Manage 2000;20:50-58.
- Montero MA y Vidal LF. Neuralgia posherpética. Piel 1981;5:7-11.
- Donatti LB y Allevato MA. Antiherpéticos ¿cuáles, cómo y por qué? Act Terap Dermatol 2000; 23:240-248.
- Ormond D y God K. Valaciclovir: revisión de uso en el tratamiento del herpes zoster. Drugs 2000 Jun;59(6):1317-1342.
- CDC Guidelines 2002;51:14-15.
- Tryring SK, Barbarash RA, Nahlik JE, Cunningham A, Marley J, Heng M, et al. Famciclovir for the treatment of acute herpes zoster. Ann Intern Med 1995;123:89-96.
- Gnann JW. New antivirals with activity against varicella zoster virus. Ann Neurol 1994;35:569-72.
- Kanazi G, Johnson RW, Dworin RH. Treatment of postherpetic neuralgia. An Update Drugs 2000;1113-1126.
- Casalá A, Gatti F, Woscoff A, Savarin M. Uso de corticoides y herpes zoster. Dermatol Argent 1999 ; J (1):65-66.
- Watson CPN, Vernich L, Chipman M, et al. Nortriptyline vs amitriptyline in postherpetic neuralgia. Neurology 1998;51:1166-1171.
- Killian JM, Fromm GH: Carbamazepine in the treatment of neuralgia. Arch Neurol 1998;19:129-316.
- Rowbotham M, Harden N, Stacey B, Bernstein P, Magnus-Miller L. Gabapentin for the treatment of postherpetic neuralgia. JAMA 1998;280:1837-1842.
- Watson CBN, Babul N. Efficacy of oxycodone in neuropathic pain. Neurology 1998;50:1837-1841.
- Abeldaño A. Capsaicina: su uso en dermatología. Act Terap Dermatol 1997;20:205-210.
- Tenicela R, Lovasick D, Eaglstein W. Treatment of herpes zoster with sympathetic blocks. Clin J Pain 1985;1:367-371.
- Nathan PW, Wall PD. Treatment of postherpetic neuralgia by prolonged electric stimulation. Br Med J 1974;3:645-647.
- Paul C, Donskoff C, Michel C. Algies postzosteriennes. Ann Dermatol Venereol 2002;129:251-254.

# Hemangioendotelioma kaposiforme y angioma en penacho: presentaciones clínicas y evolución

## Kaposiform hemangioendothelioma and tufted angioma: Clinical presentations and evolution

María del Carmen Boente,\* Norma Beatriz Primc,\*\* María Marcela Marassa,\*\*\* María Clelia Avignone,\*\*\*\* Raúl Asial\*\*\*\*\*

\* Jefa del Servicio de Dermatología \*\* Instructora pasantía de Dermatología Pediátrica \*\*\* Médica pediatra pasante de Dermatología Pediátrica \*\*\*\* Médica hematóloga \*\*\*\*\*Médico patólogo  
Servicios de Dermatología y Hematología, Hospital "del Niño Jesús", Tucumán

**Fecha recepción:** 14/09/03

**Fecha aprobación:** 11/12/03

### Resumen

El hemangioendotelioma kaposiforme y el angioma en penacho son proliferaciones vasculares benignas infrecuentes de comportamiento agresivo, que son clínica e histológicamente diferentes de los hemangiomas que predominan en la infancia.

Deseamos presentar la clínica y evolución de tres pacientes con dichos tumores, así como realizar el diagnóstico diferencial clínico-patológico entre ellos y los hemangiomas (Dermatol Argent 2004; 3: 204-210).

Consideramos importante el conocimiento de estas lesiones por el dermatólogo, debido a la posibilidad de complicaciones hematológicas que pueden poner en peligro la vida del paciente (Dermatol Argent 2004; 3: 204-210).

**Palabras clave:** hemangiendotelioma kaposiforme, angioma en penacho, fenómeno de Kasabach-Merrit.

### Abstract

Kaposiform hemangioendothelioma and tufted angioma are infrequent benign vascular proliferations affecting children, with an aggressive behavior. They are both clinically and histologically different from hemangiomas.

The clinical features and evolution of these lesions affecting three patients are presented. The clinical and pathological differential diagnoses between these tumors and hemangiomas are discussed. We emphasize the relevance of the accurate diagnosis of these tumors by the dermatologist due to the possibility of life-threatening hematological complications (Dermatol Argent 2004; 3: 204-210).

**Key words:** kaposiform hemangioendothelioma, tufted angioma, Kasabach-Merritt phenomenon.

### Introducción

El hemangioendotelioma kaposiforme (HEK) y el angioma en penacho (AP) son proliferaciones vasculares benignas infrecuentes. Muchas veces tienen un comportamiento agresivo y son clínica e histológicamente diferentes de los hemangiomas, predominando en la infancia.

El HEK afecta comúnmente a niños menores de 2 años; su presentación congénita es la más frecuente.

Al contrario de los hemangiomas, que predominan en las mujeres, la incidencia por sexos es equivalente. Se caracteriza clínicamente por tener un crecimiento rápido, de expansión local, que afecta piel, tejidos blandos y huesos. Al comienzo puede simu-

lar un hemangioma, pero luego su coloración se torna rojo-violácea y adopta un patrón de crecimiento infiltrativo y nodular, semejante al de un tumor maligno. Su localización cutánea más frecuente es el tronco y las extremidades, mientras que la forma extracutánea es más común en el retroperitoneo.<sup>1,5</sup>

El AP o angioblastoma de Nakagawa afecta por lo general a niños y adultos jóvenes, aunque se han descrito casos congénitos y en adultos. Su localización más frecuente es la parte superior del tórax y la parte proximal de las extremidades. Este tumor presenta una fase de crecimiento lento e insidioso, durante meses o años, con escasa tendencia a la regresión espontánea. Su forma de presentación es variable; a veces como placas o máculas grandes, de color eritematoso o amarronado, con apariencia angiomasosa o esclerodermiforme, o como nódulos firmes violáceos que al crecer muestran un borde palpable y depresión central. Se ha descrito aumento del vello e hiperhidrosis localizada, así como una localización en la mucosa oral.<sup>2,12</sup>

Aunque ambas entidades tienen una histología benigna, su

complicación frecuente con fenómeno de Kasabach-Merritt tiene implicancias clínico-patológicas que ponen en riesgo la vida del paciente.

## Casos clínicos

### Caso 1

Niño de 5 meses de vida con una tumoración de tejidos blandos en la hemicara derecha, que le provocaba una asimetría facial notoria. Era de color piel normal, con un área rojo violácea en su superficie. Su crecimiento era rápido, tenía una consistencia dura y dolía al palparla (Fotos 1 y 2).

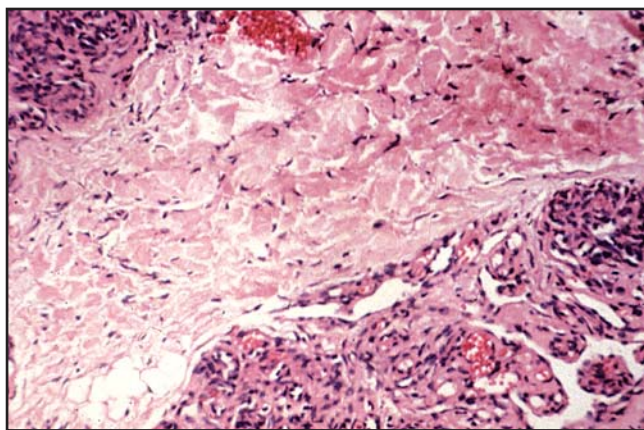
El examen histopatológico demostró nidos de células endoteliales prominentes en la dermis profunda. Adoptaban una disposición glomeruloide y estaban rodeados por espacios vasculares semilunares, compatibles con angioma en penacho (Foto 3).

La angiorresonancia mostró vasos de neoformación en la zona preauricular, sin afectar planos musculares ni glándula parótida.

Los estudios hematológicos no mostraron signos de atrapa-

**Foto 1.** Caso 1: asimetría facial por incremento del volumen de las partes blandas de la hemicara derecha.

**Foto 2.** Caso 1: tumoración de tejidos blandos con área rojo-violácea en la superficie.



**Foto 3.** Caso 1: dermis profunda; proliferación vascular con nidos de células endoteliales prominentes, de disposición glomeruloide, con espacios vasculares semilunares. H&E, 200X.

miento plaquetario.

Se inició tratamiento con prednisona, 2 mg/kg/día, con lo que se produjo una disminución paulatina del volumen y la asimetría facial.

A los tres meses de tratamiento sólo había una ligera coloración rojo-vinosa residual.

### Caso 2

Niño que al nacer presentaba una mácula eritematosa localizada en el muslo derecho. A los 2 meses de vida apareció una placa eritematosa dolorosa, de límite neto e irregular, y crecimiento rápido, que en su superficie presentaba sobreelevaciones rojo-vinosas. La presencia del tumor ocasionaba impotencia funcional en el miembro afectado (Foto 4).

Se efectuó un estudio histopatológico con tinción de hematoxilina-eosina, cuyo informe da cuenta de un tumor multinodular, constituido por células fusiformes y canales vasculares elongados. Se diagnosticó hemangioendotelioma kaposiforme (Foto 5).

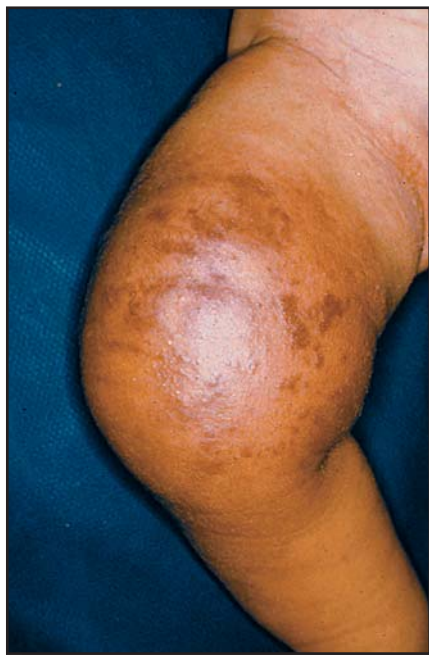
Se comenzó el tratamiento con prednisona 2 mg/kg/día, tras lo cual se notó una disminución del tamaño e infiltración de la masa tumoral, con dolor sólo con la palpación. Al mes del tratamiento la madre del paciente suspendió la medicación y a la semana se produjo un aumento brusco del tamaño, coloración rojo-violácea y consistencia pétreo irregular (Foto 6).

El examen hematológico demostró: hemoglobina, 8 g/100 ml%; recuento de plaquetas, 40.000/mm<sup>3</sup>; reticulocitos, 8%; serie roja

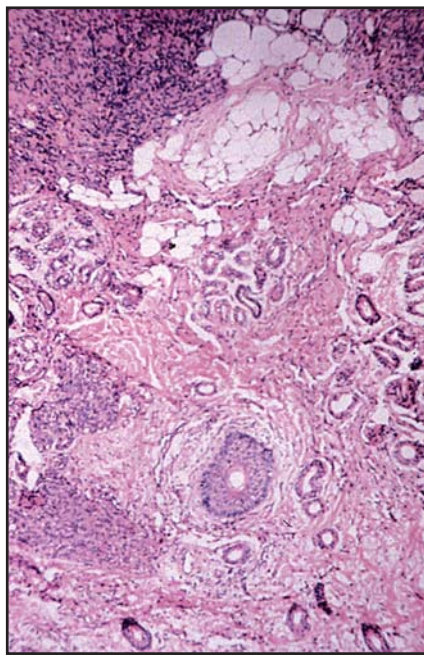
con cantidad regular de hematíes espiculados y en casco. Trombocitopenia, 56 seg (control 20 seg); KPTT, 42 seg (VN 35-45 seg); fibrinógeno, 72 mg/dl (disminuido); dímeros D, 4 g/dl (VN hasta 0,5 g/dl); factor V, 40%; factor II, 68%. Debido a la anemia hemolítica microangiopática, la trombocitopenia y la coagulopatía con hipofibrinogenemia, la concentración de factores de la coagulación consumibles disminuida y la aparición en sangre de productos de degradación de la fibrina, el cuadro hemático se interpretó como fenómeno de Kasabach-Merritt. Se indicó medicación antiagregante plaquetaria (ácido acetilsalicílico + dipiridamol) 5 mg/kg/día; prednisona, 3 mg/kg/día, e interferón alfa 2b, 3.000.000 U/m<sup>2</sup>/SC. Esta medicación se mantuvo un mes, luego la dosis de corticoides se fue reduciendo en forma gradual. Se observó una mejoría lenta, clínica y de laboratorio. Al suspenderse el corticoide se observó un incremento de tamaño del tumor, con recidiva del fenómeno de atrapamiento plaquetario. Se decidió iniciar el tratamiento con vincristina semanal (1,5 mg/m<sup>2</sup> de superficie corporal) y a la quinta semana de tratamiento se observó una mejoría. El paciente aún continúa con este régimen terapéutico, lleva 15 semanas de tratamiento y se nota una involución franca del tumor.

### Caso 3

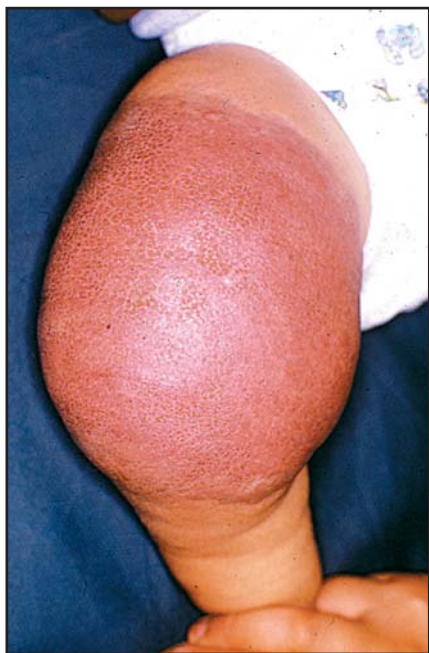Paciente de 13 años, de sexo femenino, que consultó por una lesión eritematosa en muslo izquierdo que a la palpación se notaba indurada. Presentaba áreas numulares hipocrómicas, rodeadas de zonas eritematosas ligeramente sobreelevadas, de crecimiento lento e insidioso a lo largo de un año (Foto 7).



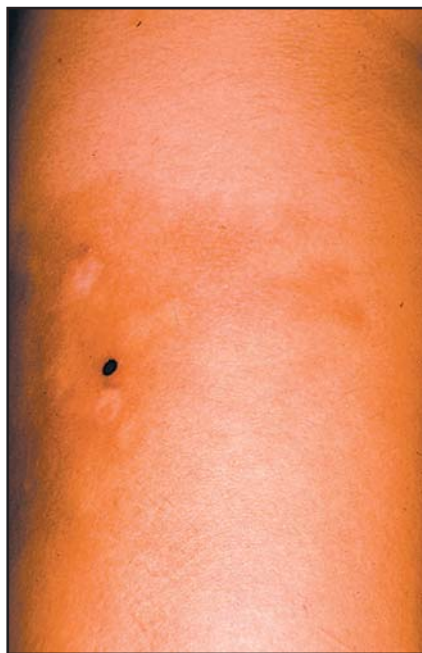**Foto 4.** Caso 2: miembro inferior; placa eritemato-amarronada de límite neto irregular, con nódulos rojo-vinosos en su superficie.



**Foto 5.** Caso 2: tumor multinodular constituido por células fusiformes y canales vasculares elongados. H&E, 100X.



**Foto 6.** Caso 2: fenómeno de Kasabach-Merritt. Incremento de volumen, coloración rojo-vinosa de todo el tumor.



**Foto 7.** Caso 3: placas eritematosas con áreas numerales hipocrómicas deprimidas. Bordes desflecados.

Se llevó a cabo una biopsia cuyo estudio puso en evidencia: lóbulos vasculares pequeños en la dermis, con células endoteliales prominentes; cuadro histológico compatible con angioma en penacho.

Se impartió tratamiento con prednisona, 2 mg/kg/día, y al mes se notó una disminución de la coloración, con incremento de fibrosis en la zona afectada.

## Discusión

El HEK y AP son dos variantes de neoplasias vasculares de descripción reciente.

Aunque el HEK es menos frecuente que el hemangioma, su diagnóstico debe considerarse en lesiones vasculares de crecimiento rápido en un niño de más de 3 meses de vida, aunque hay HEK congénitos. Su coloración rojo-violácea, su localización, en la dermis profunda o en el tejido celular subcutáneo, y su crecimiento agresivo e infiltrativo ayudan al diagnóstico diferencial, desde el punto de vista clínico, con hemangiomas, por lo que se hace necesaria la confirmación histológica.<sup>3</sup>

El segundo paciente presentaba la lesión desde el nacimiento, pero la etapa de su crecimiento rápido y agresivo comenzó a los dos meses de vida.

Las características clínicas del AP son su crecimiento lento, así como su localización en el tronco y la parte proximal de extremidades, por lo general en forma de placas rojo-amarronadas de

bordes irregulares. Se presenta por lo común en niños de mayor edad, como la tercera paciente.<sup>6,10</sup>

Odile Enjolras<sup>13,14</sup> sugiere que algunos casos podrían representar una etapa evolutiva posterior del HEK. El segundo paciente, con clínica de HEK e histología de AP, podría ser uno de estos casos. Sin embargo, en otros pacientes se presenta clínica e histológicamente como una entidad diferente, como sugiere la historia clínica de la tercera paciente.

El diagnóstico diferencial se debe hacer con el hemangioma congénito, dada la elevada incidencia de este último dentro de los tumores vasculares de la infancia (Cuadro 2).

Una complicación frecuente del HEK y el AP es el fenómeno de Kasabach-Merritt. En biopsias realizadas en niños con fenómeno de Kasabach-Merritt, Enjolras<sup>13,14</sup> encontró dos tipos de alteraciones histológicas: una malformación linfática en la dermis profunda, y una proliferación de células endoteliales y pericitos. Algunos casos se diagnosticaron histológicamente como HEK y otros como AP, lo que sugiere la posibilidad de que ambos sean dos patrones histológicos de un mismo espectro lesional. El segundo pasa a predominar después de la involución biológica del cuadro hemático (fenómeno de Kasabach-Merritt) en lesiones residuales. Aunque el fenómeno de Kasabach-Merritt se menciona con frecuencia como complicación de hemangiomas, para Odile Enjolras y col.<sup>14</sup> la lesión anatómica subyacente no es un hemangioma verdadero, sino los dos tumores vasculares previamente descriptos.

**Cuadro 1.** Casos clínicos: hemangioendotelioma kaposiforme y angioma en penacho, presentaciones clínicas y evolución.

Tumor vascular	Caso 1	Caso 2	Caso 3
Edad de comienzo	5 meses	Congénito	12 años
Localización	Hemicara derecha	Miembro inferior derecho	Muslo izquierdo
Clínica	Tumoración dura con área rojo-violácea en superficie. Doloroso a la palpación	Al nacer: mácula eritematosa. A los 2 meses: placa dolorosa eritemato-amarillada de límite neto irregular. En la superficie, nódulos rojo-vinosos	Placa eritematosa, con áreas numulares hipocrómicas deprimidas. Bordes desflecados
Histopatología	Dermis profunda: nidos de células endoteliales prominentes con disposición glomeruloide, rodeadas por espacios vasculares semilunares	Tumor multinodular constituido por células fusiformes y canales vasculares elongados	Dermis engrosada, con incremento de colágeno. Lóbulos pequeños de células endoteliales prominentes rodeando luces capilares
Diagnóstico	Angioma en penacho	HEK	Angioma en penacho
Crecimiento	Rápido	Rápido	Lento
Evolución y tratamiento	Angio-RM: vasos de neoformación en la zona preauricular. No afecta planos musculares ni la parótida. Prednisona: 2 mg/kg/día. Involución con asimetría leve y mácula eritematosa residual	Impotencia funcional y dolor del MI. Prednisona: 2 mg/kg/día; disminución de tamaño e infiltración, dolor a la palpación. Posterior aumento brusco de tamaño y dolor. KM: aumento de prednisona: 3 mg/kg/día	Crecimiento insidioso durante un año. Prednisona: 2 mg/kg/día
Fenómeno de KM	NO	SÍ	SÍ

RM, resonancia magnética; HEK, hemangioendotelioma kaposiforme; KM, Kasabach-Merritt; MI, miembro inferior.

Aún no hay una terapéutica estandarizada para estos tumores vasculares. Entre las propuestas terapéuticas figuran los corticoides orales, en dosis semejantes a las utilizadas para los hemangiomas; interferón alfa 2a, radioterapia superficial, ciclosporina y vincristina, entre otros, con resultados variables.<sup>6,15</sup> Drolet y col.<sup>16</sup> han realizado la cirugía precoz en un paciente con fenómeno de Kasabach-Merritt y proponen esta modalidad terapéutica para tumores vasculares con reper-

cusión sistémica importante.

La clasificación biológica de las lesiones vasculares realizada por Mülliken (1982), en la que se diferencia entre tumores y malformaciones vasculares, ha sido de gran utilidad clínica.<sup>17,18</sup>

El conocimiento y el diagnóstico clínico-patológico de estas nuevas entidades, dentro del contexto de los tumores vasculares de la infancia, es importante para el pediatra y el der-



**Cuadro 2.** Tumores vasculares de la infancia: diagnósticos diferenciales.

Tumor vascular	Hemangioma	HEK	Angioma en penacho
Incidencia	Común (10%)	Infrecuente	Raro
Clínica	Superficial: tumor o placa roja. Profundo: nódulo azulado con telangiectasias	Placa rojo-violácea, con superficie y coloración irregulares	Mácula o placa rojo amarronada o elevación con borde palpable y depresión central
Histopatología	Nidos de vasos capilares con proliferación de células endoteliales planas, pericitos y mastocitos	Nódulos de células fusiformes y proliferación capilar con hendiduras vasculares alargadas. Canales linfáticos anormales	Lóbulos aislados de células endoteliales delimitados por espacios vasculares semilunares. Apariencia glomeruloide
Localización	Cabeza y cuello (60%), tronco (25%), miembros (15%)	Cutánea: tronco y extremidades. Extracutánea: retroperitoneo	Tronco y parte proximal de extremidades
Involución	Sí	Sí	Rara
Fenómeno de KM	Ocasional	Frecuente	Ocasional

Modificado de: Metry DW & Hebert AA. Benign cutaneous vascular tumors of infancy. Arch Dermatol 2000; 136: 905-14.

matólogo, ya que su reconocimiento tiene implicancias clínico-terapéuticas para el paciente.

M. del C. Boente: Pasaje Bertres 224 (4000) S. M. de Tucumán - Rep. Argentina



## Referencias

1. Beaubien ER, Ball NJ, Storwick GS. Kaposiform hemangioendothelioma: a locally aggressive vascular tumor. J Am Acad Dermatol 1998;38:799-802.
2. Vin-christian K, McCalmont TH, Frieden IJ. Kaposiform hemangioendothelioma. An aggressive, locally invasive vascular tumor that can mimic hemangioma of infancy. Arch Dermatol 1997; 133:1573-1578.
3. Requena L, Sangüeza OP. Cutaneous vascular proliferation. Part II. Hyperplasias and benign neoplasms. J Am Acad Dermatol 1997; 37:887-919.
4. Garzon MC, Enholras O, Frieden IJ. Vascular tumors and vascular malformations: evidence for an association. J Am Acad Dermatol 2000;42:275-279.
5. Metry DW, Hebert AA. Benign cutaneous vascular tumors of infancy. When to worry, when to do. Arch Dermatol 2000;136:905-914.
6. Munn S, Jackson J, Russel R. Tufted angioma responding to high-dose systemic steroids: a case report and review of the literature. Clin Exp Dermatol 1994;19:511-514.
7. McKenna KE, McCusker G. Spontaneous regression of a tufted angioma. Clin Exp Dermatol 2000;25:656-658.
8. Léauté-Labreze C, Bioulac-Sage P, Labbé L, Méraud JP, Taieb A. Tufted angioma associated with platelet trapping syndrome: response to aspirin. Arch Dermatol 1997;133:1077-1079.
9. Wilson-Jones E, Orkin M. Tufted angioma (angioblastoma): a benign progressive angioma, not to be confused with Kaposi's sarcoma or low-grade angiosarcoma. J Am Acad Dermatol 1989;20:214-225.
10. Park HJ, Park KW, Byun DG, Kim HO, Cho BK. Tufted angioma on the palm. Ped Dermatol

2001;18:455-456.

11. Wong SN, Tay YK. Tufted angioma: a report of nine cases. *Ped Dermatol* 2002;19:388-393.

12. Kleinegger CL, Hammond HL, Vincent SD, Finkelstein MW. Acquired tufted angioma: a unique vascular lesion not previously reported in the oral mucosa. *Br J Dermatol* 2000;142:794-799.

13. Enjolras O, Mülliken JB, Wassef M, Frieden IJ, Rieu PN, Burrows PE,

Salhi A, Leaute-Labreze C, Koza-kewich HP. Residual lesions after Kasabach-Merritt phenomenon in 41 patients. *J Am Acad Dermatol* 2000;42:225-235.

14. Enjolras O, Wassef M, Mazoyer E, Frieden IJ, Rieu PN, Drouet L, Taieb A, Stalder JF, Escande JP. Infants with Kasabach-Merritt syndrome do not have "true" hemangiomas. *J Pediatr* 1997;130:631-640.

15. Tamayo L, Ortiz DM, Orozco-Covarrubias L, Durán-McKinster C, Mora MA, Avila E, Teixeira F, Ruiz-Maldonado R. Therapeutic efficacy of interferon alfa-2b in infants with life-threatening giant hemangiomas. *Arch Dermatol* 1997;133:1567-1571.

16. Drolet BA, Scott LA, Esterly NB, Gosain AK. Early surgical intervention in a patient with Kasabach-Merritt phenomenon. *J Pediatr*

2001;756-178.

17. Mülliken JB. A plea for a biological approach to hemangiomas of infancy. *Arch Dermatol* 1991;127:243-244.

18. Mülliken JB, Glowacki J. Hemangiomas and vascular malformations in infants and children: a classification based on endothelial characteristics. *Plast Reconstr Surg* 1982;69:412-420.

\*

\*

\*

Continúa aumentando la resistencia a los antibióticos de las bacterias gram positivas como estafilococo aureus y enterococcus faecum. Linezolid es el primer agente de una nueva clase de antibióticos llamada oxazolidinones con excelente actividad contra un amplio espectro de patógenos gram positivos, incluyendo los resistentes a meticiclina y vancomicina.

Dennis Stevens  
Expert Review of Anti Infective Therapy  
2004, 2:51-59

LF

Bloqueadores del TNF y TBC

Los inhibidores del factor de necrosis tumoral alfa, infliximab, etanercept y adalimumab incrementan el riesgo de padecer tuberculosis. La mayoría de los casos representa probablemente activación de una infección latente.

MMWR (MORB MORTAL WKLY REP) 2004; 53: 683-6

A Woscoff

Según la revista Nature, 31 países acaparan el 98 por ciento de los estudios publicados en todo el mundo. Se evaluaron: Estados Unidos (primero), seguido del Reino Unido. Los restantes son Alemania, Australia, Austria, Bélgica, Brasil, Canadá, China, Corea del Sur, Dinamarca, España, Finlandia, Francia, Grecia, Holanda, India, Irán, Irlanda, Israel, Italia, Japón, Luxemburgo, Polonia, Portugal, Rusia, Singapur, Sudáfrica, Suecia, Suiza, Taiwán.

AW

## SECCIÓN TRABAJOS DE INVESTIGACION

## Frecuencia relativa de varias formas de linfomas cutáneos primarios de células T. Una serie retrospectiva de 91 pacientes.

### Relative frequency of different types of primary cutaneous T-cell lymphomas. A retrospective serie of 91 patients.

Alejandra Abeldaño \*, Ariel Blaustein \*\*, Rubén Azcune \*\*\*, Alejandro Ruiz Lascano.\*\*\*\*, Amanda Ríos \*\*\*\*\*

\*Jefe Sección Fotomedicina, a cargo Consultorio Oncodermatología Unidad Dermatología, Hospital Gral de Agudos "Dr. Cosme Argerich". Docente Adscripta, Encargada de Enseñanza, Dermatología, Facultad de Medicina, UBA \*\* Jefe de Dermatología Hospital Central de San Isidro. Docente Adscripto. Encargado de Enseñanza, Dermatología, Facultad de Medicina, UBA \*\*\* Jefe de Dermatología Policlínico Bancario \*\*\*\* Jefe Dermatología Hospital Privado de Córdoba \*\*\*\*\*Médica concurrente, Ayudante de TP UDH Posadas. Hospital Gral. de Agudos "Dr. Cosme Argerich". Alt. Brown 240, Buenos Aires. Jefe: Dra. Graciela Pellerano. Policlínico Bancario. Jefe: Dr. Rubén Azcune. Hospital Privado de Córdoba. Jefe: Dr. Alejandro Ruiz Lascano. Hospital Central de San Isidro. Jefe: Dr. Ariel Blaustein Instituto Alexander Fleming. Cramer 1180. Dermatólogo: Dr. Ariel Blaustein. Hospital Posadas. Jefe: Prof. Dr. Hugo Cabrera

#### Resumen

**Antecedentes:** La frecuencia relativa de los diferentes tipos de linfomas cutáneos primarios a células T (LCCT) es conocida en Europa y en Estados Unidos. Grupos cooperativos se han encargado de recolectar y analizar sus casuísticas para arribar a conclusiones que hoy permiten clasificar los diferentes tipos de LCCT primarios y evaluar su comportamiento biológico, lo cual ha generado pautas de pronóstico y terapéutica. En nuestro país solo se han publicado casos aislados o pequeñas casuísticas que no permiten analizar el comportamiento de esta patología para nuestra población.

**Objetivo:** Nuestro propósito fue documentar la frecuencia relativa de varios LCCT primarios vistos en seis instituciones, evaluar la intervención terapéutica y obtener datos sobre pronóstico y seguimiento y compararlos con las estadísticas europeas y americanas.

**Materiales y Método:** Se incluyeron en este estudio pacientes provenientes de seis instituciones (Ciudad de Buenos Aires: 3; Provincia de Buenos Aires: 2; Ciudad de Córdoba: 1) vistos desde 13 de julio de 1982 hasta 9 de octubre de 2001.

**Resultados:** Se analizaron un total de 91 pacientes. La edad media fue de 65 años (rango 25-95 años), con un predominio del sexo masculino (58:33). La frecuencia de distribución de las mayores formas de LCCT primarios fue: micosis fungoide: 72.52%, papulosis linfomatoide: 10.98%, linfoma cutáneo anaplásico a grandes células CD30+: 6.59%, síndrome de Sezary: 5.49%, linfoma cutáneo anaplásico a grandes células CD30-: 2.19%. La estadificación demostró que 69.2% de los pacientes se encontraban en estadios Ia, Ib y IIa.

**Conclusiones:** Más de la mitad del total de casos fueron micosis fungoide en estadios Ia, Ib y IIa demostrando una fuerte tendencia hacia el diagnóstico de LCCT primarios en estadios más tempranos. Este estudio corrobora nuestra impresión de que la frecuencia de LCCT primarios en la población estudiada es similar a la comunicada en Estados Unidos, a pesar de que en el presente estudio se han considerado solamente los linfomas cutáneos primarios a células T. Se requieren mayores estudios para concluir sobre pautas de tratamiento y seguimiento. La relevancia de este trabajo radica en ser el primero que se realiza con esta metodología en nuestro medio. Es necesario un estudio cooperativo y prospectivo para validar estos resultados (Dermatol Argent 2004; 3: 215-227).

**Palabras clave:** Linfoma. Cutáneo. Células T

#### Abstract

**Background:** In Europe and USA the relative frequency of the different types of primary cutaneous T-cell lymphomas (PCTCLs) is known. Cooperative groups have been collecting their series in order to arrive to conclusions. These allow nowadays the classification of the dif-

ferent types of PCTCLs and the evaluation of their biological behaviour, which have lead to guidelines of prognosis and treatment. However in Argentine only small series or isolated cases have been reported that have not allowed the analysis of the behaviour of this pathology in our population.

**Objective:** our purpose was to document the relative frequency of PCTCLs seen at six institutions. To evaluate therapeutic intervention, to obtain prognostic and evolution data and to compare these with the European and American data.

**Material and Method:** included in this study were patients seen at six institutions (Buenos Aires City:3; Buenos Aires Province: 2 and Córdoba City: 1) from 13/07/1982 to 09/10/2001.

**Results:** a total of 91 patients were seen. Median age was 65 years (range 25-95), with male predominance (58:33). The frequency of distribution of the major types of PCTCLs was as follows: mycosis fungoides 72.52%, lymphomatoid papulosis 10.98%, anaplastic large-cell lymphoma CD30+: 6.59%, Sezary Syndrome 5,49% and anaplastic large-cell lymphoma CD30-: 2.19%. Staging showed 69.2% of patients in Ia, Ib and IIa stages.

**Conclusion:** More than half of the total cases were mycosis fungoides at Ia, Ib and IIa stages showing a strong trend toward the diagnosis of PCTCLs at an earlier stage. This study supports the belief that the frequency of PCTCLs in the studied population is in fact similar to that reported in USA although our present study considered only cutaneous T-cell lymphomas. Further studies are required to conclude about treatment and follow up guidelines. The relevance of this study is that it is the first one conducted with this methodology in our country. A prospective cooperative study is necessary to validate these data (Dermatol Argent 2004; 3: 215-227).

**Key words:** Cutaneous. T-cell. Lymphoma

#### Abreviaturas

MF	Micosis fungoide
PL	Papulosis linfomatoide
SS	Síndrome de Sezary
LCTACG CD30 +	Linfoma cutáneo T anaplásico a células grandes CD30 +
LCTACG CD30 -	Linfoma cutáneo T anaplásico a células grandes CD30 -

## Introducción

Los linfomas cutáneos primarios representan un grupo heterogéneo de linfomas de células T y B que muestran una variación considerable en su presentación clínica, histológica, inmunofenotipo y pronóstico. Ellos son, después del grupo de linfomas gastrointestinales primarios, el segundo grupo más común de linfomas no Hodgkin extraganglionares. En la piel es más frecuente la presentación de linfomas T que B. Los linfomas cutáneos de células T difieren en su comportamiento biológico de los linfomas ganglionares y su pronóstico suele ser en general más benigno. El conocimiento de este hecho ha permitido abordarlos con tratamientos menos agresivos, disminuyendo así la iatrogenia. Si bien la frecuencia de los LCCT es conocida en Europa<sup>15</sup> y en Estados Unidos<sup>69</sup>, en Argentina no contamos con ca suísticas que permitan obtener conclusiones, salvo comunicaciones de casos aislados o pequeñas series.<sup>10-12</sup>

Presentamos una serie de 91 pacientes con linfomas cutáneos de células T reunidos en varias instituciones del país.

## Materiales y método

Se registraron 91 pacientes vistos durante un período de 19 años (1982 a 2001). La entrada de los pacientes a la serie por décadas, demuestra que 11 fueron registrados entre 1980 y 1989 y 80 entre 1990 y el 2001.

La población estudiada comprende pacientes registrados entre

el 13 de julio de 1982 y el 9 de octubre de 2001 en 6 centros cuya distribución se detalla en el Cuadro 1. Se incluyeron todos aquellos casos cuyo diagnóstico pudiera encuadrarse en la clasificación de la EORTC<sup>1,13,14</sup> para lo cual se adaptó la ficha de la ISCL (International Society for Cutaneous Lymphomas) (Cuadro 2) que debía ser completada para poder incluirla en una base de datos. Se invitó a participar a la mayoría de los hospitales nacionales, provinciales y municipales. Se dio cierre a la recolección de fichas el día 30 de noviembre de 2001.

Todos los pacientes debían tener una o más biopsias confirmatorias del diagnóstico para ser incluidos en la serie. De cada paciente se registró: edad, sexo, estadio clínico al momento del diagnóstico, tiempo de evolución de las lesiones antes del diagnóstico, tipo de tratamiento inicial, respuesta al tratamiento, cur-

**Cuadro 1.** Distribución por Centros

1. Policlínico Bancario	28
2. Hospital Argerich	26
3. Hospital Privado de Córdoba	24
4. Hospital de San Isidro	07
5. Instituto Alexander Fleming	04
6. Hospital Posadas	02
<b>Total</b>	<b>91</b>

**Cuadro 2.** Ficha clínica de registro adaptada de ISCL

**REGISTRO DE LCCT**

Centro: .....Paciente Nº .....  
 Apellido, Nombre: .....  
 Sexo : F M Edad al momento del diagnóstico: .....  
 Fecha de nacimiento: Día /Mes/Año: .....Fecha de inicio de síntomas: D/M/A .....  
 Fecha de registro: D/M/A .....Fecha de diagnóstico específico:

**Diagnóstico**

- MF
- MF+Mucinosis folicular
- Reticulosis pagetoide
- LT CD30+  Anaplásico  Inmunoblástico  Pleomórfico
- PL
- Síndrome de Sézary
- LT CD30-  Inmunoblástico  Pleomórfico
- Piel laxa granulomatosa
- LT pleomórfico de células de tamaño pequeño/mediano
- LT subcutáneo simulando paniculitis

**Diagnóstico HP:** .....

**Inmunomarcación:** .....

**Estadificación:**

**Estadio:** Ia - Ib - IIa - IIb - III - IVa - IVb

**T:** 0 - 1 - 2 - 3 - 4

**N:** 0 - 1 - 2 - 3

**M:** 0 - 1

**B:** 0 - 1

**Tratamiento:**

- No agresivo
- Moderado
- Agresivo
- Experimental : especificar: .....
- Autoinvolución

Respuesta al tratamiento:

R C

R P

R M

N R

E P

Desconocida

**Información Final:**

- Fecha: D/M/A  Muerte  Específica por el tumor  
 Efectos adversos del tratamiento  
 Otras causas .....
- Paciente vivo
- Pérdida de seguimiento

so de la enfermedad tras el tratamiento y la fecha del último contacto con el paciente y causa de su muerte en el caso de haber sido establecida.

El estadio clínico se obtuvo mediante una historia clínica completa, examen físico, exámenes complementarios de rutina más LDH, biopsia de piel, biopsia de ganglio en caso de adenopatías,

TAC tóraco abdómino-pelviana y punción de médula ósea en las formas eritrodérmicas y/o tumorales. Además se realizó la interconsulta con hematología. Los estudios histopatológicos fueron realizados en cada institución por los siguientes anatomopatólogos:

Hospital "Argerich": Dra. María Cristina Kien; Hospital Municipal

de San Isidro: Dra. Graciela Lozano; Policlínico Bancario: Dr. Antonio Arra; Instituto "Alexander Fleming": Dr. Enzo Domenichini; Hospital Privado de Córdoba: Dra. María Kurpis; Hospital "Posadas": Dra. Sandra García.

Los estudios inmunofenotípicos y análisis moleculares de rearrreglos de receptores fueron considerados en aquellos casos en que habían sido realizados, pero no fueron obligatorios para la inclusión de pacientes. Para ser incluido el paciente debía encuadrarse en la definición de linfoma cutáneo primario de células T, es decir, no podía existir evidencia de afectación extracutánea dentro de los seis meses posteriores al diagnóstico.

Los tratamientos instituidos fueron consignados como no agresivos: cuando intenta controlar la enfermedad, generalmente sin causar efectos adversos serios después de un período largo de aplicación. Incluye: helioterapia, UVA, UVB, corticoides tópicos. Moderado: intenta controlar la enfermedad, los efectos colaterales son potenciales en la aplicación prolongada. Incluye: PUVA, corticoides sistémicos, quimioterapia en dosis bajas (MTX, clorambucil, mostaza nitrogenada tópica, BCNU tópico). Agresivo: intenta curar pero son esperables efectos colaterales serios con la aplicación prolongada. Incluye: radioterapia, electrón beam, mono o poliquimioterapia agresiva. Experimental: incluye nuevas drogas, modificadores de la respuesta biológica, combinaciones inusuales. Autoinvolución: desaparición total de las lesiones sin que medie ningún tratamiento.

La respuesta al tratamiento fue considerada como respuesta completa: desaparición de todos los signos y síntomas clínicos y de laboratorio de la enfermedad activa por un mínimo de 12 semanas. Respuesta parcial: un mínimo de 50% de reducción en el tamaño de las lesiones medibles determinado por la sumatoria de los diámetros perpendiculares más largos. Si alguna lesión progresa o aparecen nuevas lesiones, la respuesta no puede clasificarse de respuesta parcial. Respuesta menor: una reducción en el tamaño de las lesiones medibles menor al 50% pero mayor al 25% que perdura por un mínimo de 12 semanas. No responde: no hay cambios en las lesiones medibles o son menores al 25%. Enfermedad progresiva: aumento

objetivable en cualquiera de las lesiones medibles mayor al 25% o aparición de nuevas lesiones o 25% de aumento de organomegalias o adenopatías.

## Resultados

La media de edad fue de 65 años (rango 25-95 años). La distribución por sexos demostró una alta preponderancia del sexo masculino sobre el femenino (Figura 1).

La frecuencia de presentación de los diferentes tipos de linfomas cutáneos se observa en el Cuadro 3, demostrándose una clara prevalencia de la MF (66 casos).

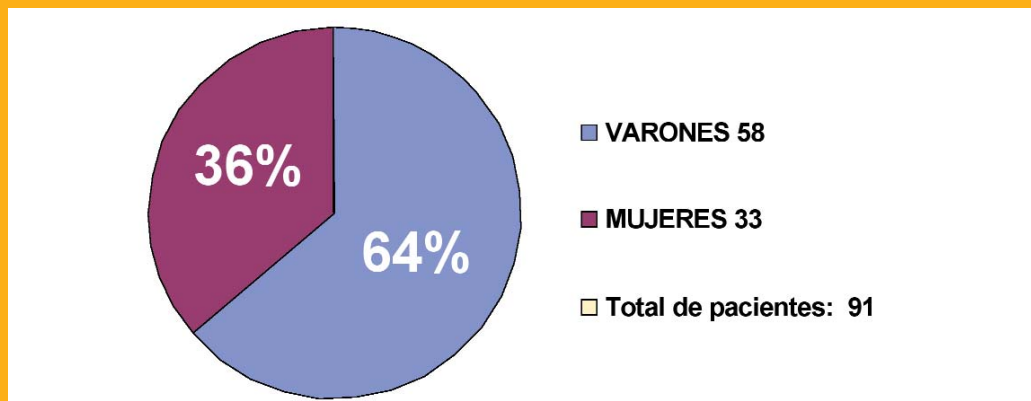
Para toda la serie estudiada el intervalo de edad con mayor incidencia de LCCT fue el que va de los 61-80 años, con 48 casos (Figura 2).

El tiempo promedio entre el inicio de la enfermedad y la confirmación del diagnóstico pudo ser evaluado en 80 pacientes y fue de 39,26 meses. Cuando se analiza el tiempo promedio entre el inicio de la enfermedad y su diagnóstico histológico por entidades se ve que fue de 47,5 meses para los pacientes con MF y mucho más breve para el resto de los linfomas (Figura 3).

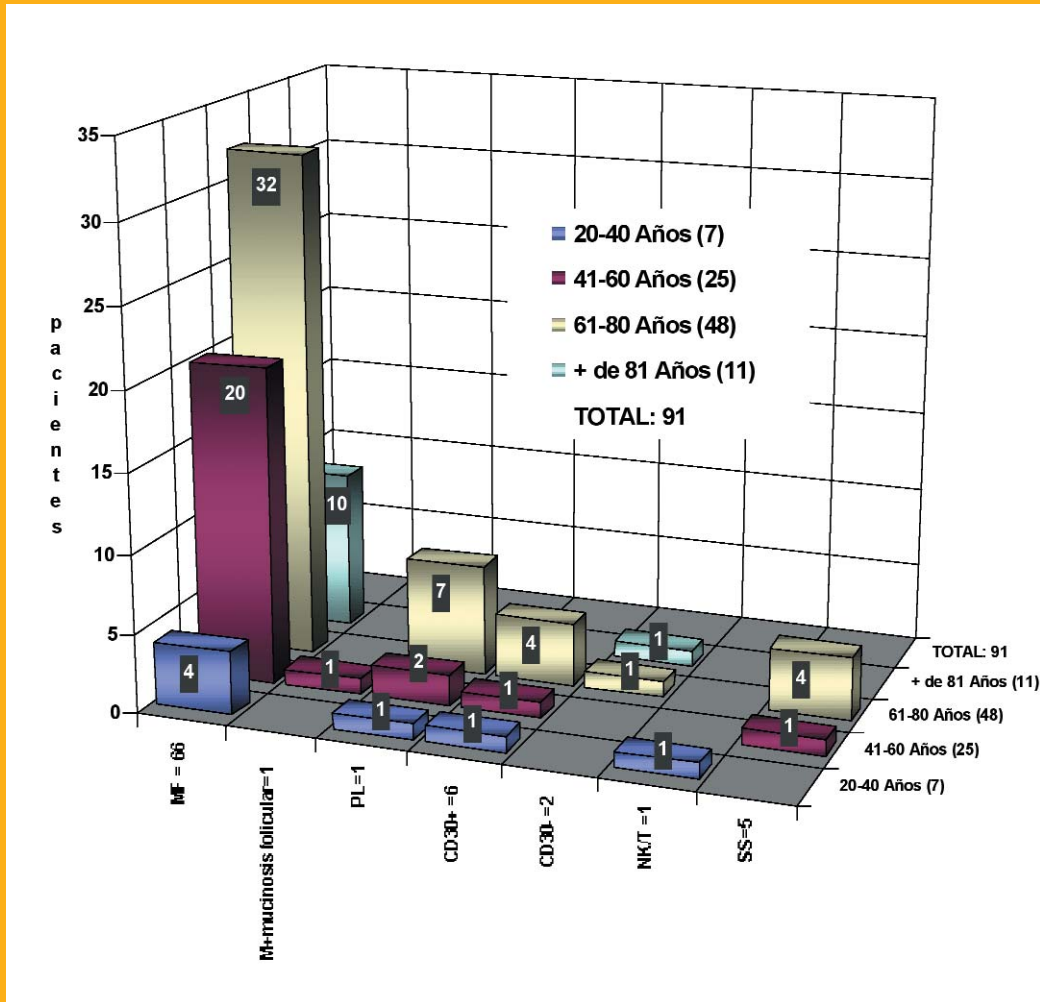
La estadificación de nuestros pacientes muestra un predominio de las formas iniciales (temprana) con 63 pacientes (69,2%) en estadios Ia, Ib y IIa, siendo los estadios tumorales menos frecuentes (Figura 4). Esta tendencia es más clara en los pacientes con MF donde 49 (74,2%) están en estadios Ia, Ib, IIa (Cuadro 4).

De los 91 pacientes que componen la serie, 9 (10%) han sido perdidos de seguimiento o no se obtuvieron datos. Del resto, 63 (69%) permanecen con vida y 19 (21%) han fallecido. De estos últimos, 9 fallecieron debido a su enfermedad de base: 5 pacientes con MF, 3 pacientes con SS, y 1 paciente con LCTACG CD30+. Los restantes fallecieron por sepsis (3 pacientes) y por otras causas no relacionadas a su linfoma, tales como: accidente cerebrovascular, cáncer, infarto agudo de miocardio, insuficiencia cardíaca, enfermedad neurológica degenerativa.

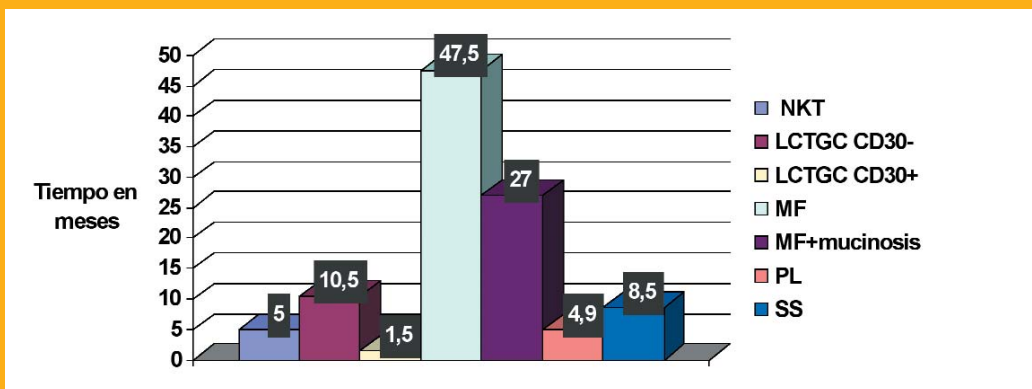
**Figura 1.** Distribución por sexo



**Figura 2.** Distribución de cada variante de LCCT según grupos etarios



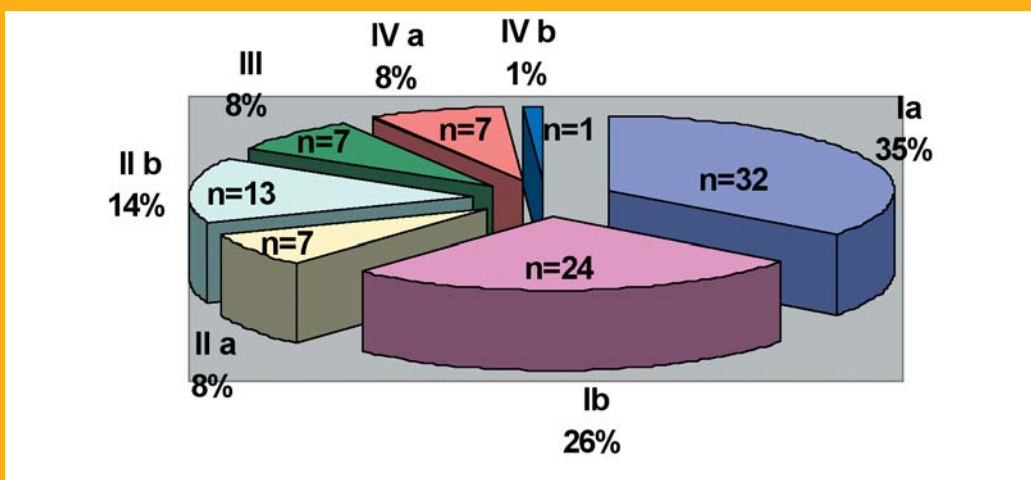
**Figura 3.** Tiempo promedio entre el inicio de los síntomas y el diagnóstico de certeza para cada variante de LCCT



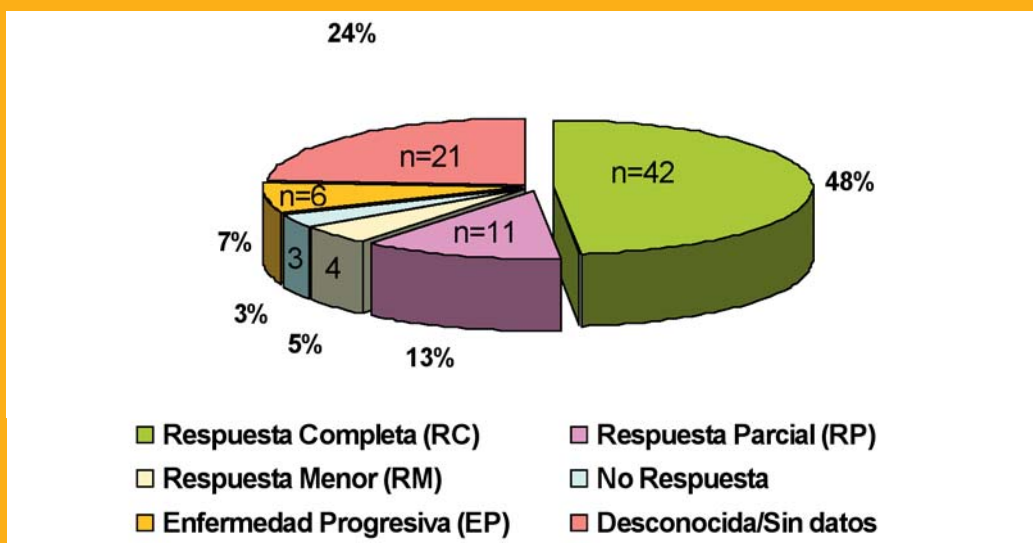
Seis de nuestros pacientes hicieron una transformación de un linfoma a otro o presentaron dos neoplasias concurrentemente: 1) Un paciente con PL que llevaba 5 años de evolución presentó una adenopatía inguinal derecha y recidiva de sus lesiones en muslos. La anatomía patológica de la adenopatía demostró un linfoma anaplásico de células grandes. La biopsia de médula ósea fue normal y la citometría de flujo también. El paciente fue tratado con radioterapia localizada en ingle y en muslos. Actualmente está en remisión completa 8 años después de diagnosticada su PL y a 3 del diagnóstico del

linfoma anaplásico de células grandes. 2) Un paciente con MF es diagnosticado 4 años después de un LCTACG CD30(+) en piel. Fue tratado con radioterapia y se encuentra en remisión 20 meses después de su segundo linfoma. 3) Otro paciente con MF tumoral fue tratado con radioterapia y electrón bean y 6 meses después se le diagnostica una leucemia linfática que lo lleva a la muerte. 4) Un paciente con una PL que 7 meses después se transforma en un linfoma CD30(+). Pese a ser tratado con poliquimioterapia el paciente fallece. 5) Un paciente con diagnóstico de MF desarrolló un linfoma T

**Figura 4.** Porcentaje de pacientes por estadio clínico



**Figura 5.** Respuesta global al tratamiento





**Cuadro 3.** Distribución por diagnóstico

Tipo de linfoma	N=	%
MF	66	72.52
PL	10	10.98
LCTACG CD30 +	6	6.59
SS	5	5.49
LCTACG CD 30 -	2	2.19
MF + Mucinosis folicular	1	1.09
Linfoma NK/T	1	1.09
<b>TOTAL</b>	<b>91</b>	

**Cuadro 4.** Número de pacientes por estadio según la variante de LCCT

Tipo de linfoma	Estadio	N=
MF	Ia	25
	Ib	17
	IIa	7
	IIb	10
	III	4
	IVa	3
	<b>TOTAL</b>	<b>66</b>
PL	Ia	6
	Ib	3
	IIb	1
	<b>TOTAL</b>	<b>10</b>
LCTACG CD30(+)	Ia	1
	Ib	4
	IVa	1
	<b>TOTAL</b>	<b>6</b>
SS	III	3
	IVa	2
	<b>TOTAL</b>	<b>5</b>
LCTACG CD30(-) MF+ Mucinosis folicular	IIb	2
	IVa	1
Linfoma NK/T	IVb	1
<b>TOTAL</b>		<b>91</b>

**Cuadro 5.** Evolución final de los pacientes según el tipo de linfoma

Tipo de linfoma	N=	Evolución
MF	47	Vivos
	12	Fallecidos
	4	Perdido de seguimiento
	3	Sin datos
	<b>TOTAL</b>	<b>66</b>
PL	8	Vivos
	1	Perdido de seguimiento.
	1	Sin datos
<b>TOTAL</b>	<b>10</b>	
LCTACG CD30+	5	Vivos
	1	Fallecido
<b>TOTAL</b>	<b>6</b>	
SS	1	Vivo
	4	Fallecidos
<b>TOTAL</b>	<b>5</b>	
MF+Mucinosis folicular	1	Vivo
LCTACG CD30-	2	Fallecidos
NK/T	1	Vivo
<b>TOTAL</b>	<b>91</b>	

**Cuadro 6.** Respuesta al tratamiento según tipo de linfoma

Tipo de linfoma	N=	Respuesta
MF	31	Respuesta completa
	10	Respuesta parcial
	3	Respuesta menor
	4	Enfermedad progresiva
	3	No respuesta
	2	Desconocida
	13	Sin datos
TOTAL	66	
PL	6	Respuesta completa
	3	Autoinvolución
	1	Respuesta parcial
TOTAL	10	
LCTACG CD30(+)	3	Respuesta completa
	1	Autoinvolución
	2	Sin datos
TOTAL	6	
SS	1	Respuesta completa
	1	Respuesta menor
	3	Sin datos
TOTAL	5	
LCTACG CD30(-)	1	Respuesta completa
	1	Enfermedad progresiva
TOTAL	2	
MF+ Mucinosis folicular	1	Desconocida
NK/T	1	Enfermedad progresiva
TOTAL	91	

pleomórfico en piel. 6) Una paciente con una MF estadio Ib refractaria al tratamiento desarrolló, dos años después del diagnóstico inicial, un cutis laxa granulomatosa.

Los tratamientos iniciales instaurados a nuestros pacientes en 21 casos fueron agresivos, en 45 moderados, en 14 no agresivos y en 9 casos fueron de tipo experimental. En 4 casos no se aplicó tratamiento por autoinvolución del linfoma. La respuesta global al tratamiento está consignada en la Figura 5 y la respuesta según el tipo de linfoma en el Cuadro 6. Treinta y un pacientes con MF obtuvieron una respuesta completa (47%) y 4 tuvieron progresión de la enfermedad (6%).

## Discusión

Si bien el registro de pacientes abarca desde 1982 hasta 2001, se hace evidente que la casuística se incrementa a partir de 1989 en adelante, año en que surge el interés por la detección y el seguimiento de esta patología en los respectivos centros.

Los varones superan a las mujeres en una relación de 58 a 33. El grupo más grande de pacientes corresponde a varones entre los 61 y los 80 años de edad. La relación por sexo coincide con una serie de 90 pacientes publicada por Redmond y Rahbari en 1979.<sup>15</sup>

La MF representa el LCCT más frecuente de nuestra serie con el 72.5% de pacientes. Si añadimos los 5 casos de SS se llega al 77% de nuestra población. Estas cifras son similares a las publicadas por Zackheim y col<sup>6</sup> y por Van Doorn y col<sup>16</sup>. Los casos de PL representan el 11% y los linfomas anaplásicos de células grandes un 8,7%.

En una comunicación personal con el Dr. Gunther Burg, nos refiere que la incidencia de 5 casos de SS en una serie de 91 casos, es una cifra mayor de lo esperable.

Es bien conocido el hecho de que durante mucho tiempo una MF sea sospechada clínicamente y no pueda llegarse al diagnóstico histológico hasta que se han realizado varias biopsias. Sobre todo inicialmente cuando el cuadro histopatológico se parece a una dermatosis benigna común.<sup>17,18</sup> Coincidentemente, en nuestra serie el tiempo transcurrido entre el inicio de la enfermedad y su confirmación mediante biopsia fue en promedio de 47.5 meses para la MF. Este tiempo se acorta a 8.5 meses promedio para los 5 casos de SS y a 4.9 meses para los 10 casos de PL.

El pronóstico de los pacientes con linfomas cutáneos primitivos depende fundamentalmente de la extensión y del tipo de afectación cutánea además del compromiso ganglionar y/o visceral, de ahí que sea tan importante hacer una buena estadificación.<sup>19</sup> Nuestra serie se compone de una mayoría de pacientes en estadios iniciales: 63 de ellos (69.2%) estaban en estadios Ia, Ib y IIa, mientras que los estadios más avanzados fueron menos frecuentes. Tendencias semejantes son puestas en relieve por Kim y Hoppe.<sup>20</sup> Los pacientes con MF claramente se presentaron en estadios más tempranos.

Al analizar el seguimiento de nuestros pacientes hallamos que un 10% (9 pacientes) fueron perdidos de control o no se obtuvieron datos en el análisis retrospectivo. Del resto, 63 (69%) están vivos y 19 (21%) fallecieron.

Es sabido que el SS comporta un pronóstico peor que otros tipos de linfomas cutáneos y, de hecho, la clasificación de la EORTC lo ubica entre los linfomas agresivos mientras que la MF, la PL y el LCTACG CD30+ se ubican entre los linfomas indolentes.<sup>13</sup> Se encuentran con vida el 71% (47/66) de los pacientes con MF y el 80% (8/10) de aquellos con PL. Los 2 pacientes con LCTACG CD 30 (-) fallecieron mientras que de

los que tenían LCTACG CD30(+) 5 viven y solo uno falleció. Cuatro pacientes que padecían de SS fallecieron y sólo uno sigue con vida. En el caso de la MF y de la PL, estos datos correlacionarían con que un gran número de pacientes fueron diagnosticados en estadios tempranos de su linfoma y con el hecho per se de un comportamiento biológico más benigno de los mismos. En nuestra serie se evidencia que el número de pacientes que lograron una remisión completa fue mayor en aquellos que estaban en los estadios iniciales de su enfermedad. En el caso de los linfomas de células grandes se confirma lo establecido en la bibliografía de que el CD30(+) tiene un mejor pronóstico que el CD30(-).<sup>12</sup>

Las alternativas terapéuticas para el tratamiento de los LCCT son variadas y en su mayoría efectivas en estadios iniciales.<sup>21-23</sup> Se hace difícil analizar la respuesta al tratamiento debido a las diferentes terapéuticas empleadas en los distintos centros. La homogeneización del tratamiento protocolizado en forma prospectiva es una de las metas a lograr en el futuro.

## Conclusiones

Este primer trabajo cooperativo epidemiológico sobre la prevalencia de los LCCT en seis instituciones de nuestro país nos permite concluir que la forma más frecuente es la MF con un predominio en varones y a una edad media de

65 años para toda la población estudiada. Más de la mitad de nuestros pacientes fueron diagnosticados en etapas tempranas estando en estadios Ia, Ib, Ila y la evolución fue acorde a la definición de la EORTC para las formas indolentes. El tiempo para certificar el diagnóstico fue más prolongado para la MF donde, como sabemos puede ser precedida por años de dermatitis inespecíficas o parapsoriasis, y mucho más ajustado para las otras formas de LCCT de menor prevalencia.

Un trabajo retrospectivo supone una recolección de datos de acuerdo a un protocolo establecido, para ello los centros participantes consensuaron trabajar con una adaptación de la ficha de la ISCL que nos permitió obtener datos muy valiosos para el análisis estadístico. De todos modos el futuro implica diseñar un protocolo de diagnóstico, tratamiento y seguimiento prospectivo que se pueda extender a otros centros o a particulares que deseen participar, para obtener conclusiones válidas que sean reproducibles en la toma de decisiones frente a los pacientes con esta patología.

.....  
A. Abeldaño: M.G. de Jovellanos 1068 (1269) Buenos Aires.  
Tel/Fax 4301-5031. E-mail: aabeldano@intramed.net.ar  
.....



## Referencias

1. Willemze R, Kerl H, Sterry W et al. EORTC classification for primary cutaneous lymphomas. A proposal from the Cutaneous Lymphoma Study Group of the European Organization for research and treatment of cancer. *Blood* 1997; 90:354-371.
2. Bekkenk MW, Geelen FAMJ, van Voorst Vader PC et al. Primary and secondary cutaneous CD30+ lymphoproliferative disorders: a report from the Dutch Cutaneous Lymphoma Group on the long-term follow-up data of 219 patients and guidelines for diagnosis and treatment. *Blood* 2000; 95: 3653-3661
3. Marti Laborda RM y Estrach Pannella T. Linfomas cutáneos. *Med Cuta. Iber Lat Am* 1998; XXVI: 113-136.
4. Burg G, Kempf W, Haeffner AC et al. Cutaneous lymphomas. Current problems. *Dermatology* 1997; 9 (5): 137-204.
- 5.- Burg G, Kerl H. and Thiers BH. Cutaneous lymphomas. *Dermatologic Clinics* 1994; 12 (2): 213-217.
6. Zackheim HS, Vonderheid EC, Ramsay D et al. Relative frequency of various forms of primary cutaneous lymphomas. *J Am Acad Dermatol* 2000; 43:793-796.
7. Lamberg SI and Bunn PA. Cutaneous T-cell lymphomas. Summary of the mycosis fungoides Cooperative Group-National Cancer Institute Workshop. *Arch Dermatol* 1979; 115:1103-1105.
8. Lamberg SI, Green SB, Byar DP et al. Status report of 376 mycosis fungoides patients at 4 years: Mycosis Fungoides Cooperative Group. *Cancer Treat Rep* 1979; 63:701-707.
9. Green SB, Byar DP and Lamberg SI. Prognostic variables in mycosis fungoides. *Cancer* 1981; 47:2671-2677.
10. Slavutsky I, Fernández Alonso, GI, Bengio, R, Sen, L, Islas, D, Magnin, PH and Tezanos Pinto M. Estudio colaborativo de linfomas cutáneos. *Rev Argent Dermatol* 1990; 71: 199-208.
11. Cabrera HN, Poledore I, Alvarez C, Mion S, García, MV, Alvarez, M. MF: Análisis casuístico. Aspectos particulares. *Rev Argent Dermatol* 1987; 68 (1): 27-35.
12. Azcune R, Barbarulo A., Gavazza S, Arra, A. Linfomas cutáneos de células T CD30+. *Dermatol Argent* 2001; 7(1): 36-44.
13. Willemze R. and Meijer C.J.L.M. EORTC Classification for Primary Cutaneous Lymphomas: The best Guide to Good Clinical Management. *Am J Dermatopath.* 1999; 21 (3): 265-273.
14. Willemze R, Beljaards RC, Meijer CJ and Riilaarsdam JR. Classification of primary cutaneous lymphomas. *Dermatology* 1994; 189 (suppl2): 8-15.
15. Redmond RJ and Rahbari H. Mycosis fungoides: A retrospective study. *J Am Acad Dermatol* 1979; 1: 431-436.
16. Van Doorn R, Van Haselen CH, Van Voorst V et al. Mycosis fungoides. Disease evolution and prognosis of 309 Dutch patients. *Arch Dermatol* 2000; 136: 504-510.
17. Fung MA, Murphy MJ, HOSS DH et al. Practical evaluation and management of cutaneous lymphoma. *J Am Acad Dermatol* 2002; 46: 325-357.
18. Santucci M, Biggeri A, Feller A et al. Accuracy, concordance, and reproducibility of histologic diagnosis in Cutaneous T-cell Lymphoma. *Arch Dermatol* 2000; 136: 497-502.
19. Zackheim HS, Amin S., Kashani-Sabet M. and McMillian A.

- Prognosis in cutaneous lymphoma by skin stage: long-term survival in 489 patients. *J Am Acad Dermatol* 1999; 40: 418-425.
20. Kim YH and Hoppe RT. Mycosis fungoides and the Sezary syndrome. *Semin Oncol* 1999; 26: 276-289.
21. Glenn WJ, Kacinski BM, Wilson LD et al. Total skin electron radiation in the management of mycosis fungoides: Consensus of the European Organization for Research and Treatment of Cancer (EORTC) Cutaneous Lymphoma Project Group. *J Am Acad Dermatol* 2002; 47: 364-370.
22. Holloway KB, Flowers FP and Ramos-Caro FA. Therapeutic alternatives in cutaneous T-cell lymphoma. *J Am Acad Dermatol* 1992; 27: 367-378.
23. Abeldaño A. Interferon alfa en el tratamiento de neoplasias cutáneas. *Act Terap Dermatol* 1999; 22(3): 190-202.

\*

Se comparó la eficacia de la combinación de espironolactona 100 mg/día más finasteride 5 mg/día, con espironolactona sola en el tratamiento de hirsutismo. El porcentaje de cambios (escala Ferriman-Gallwey), fue significativamente superior en el tratamiento combinado, y los efectos colaterales fueron similares.

Fahrettin Kelestimuy  
*European J Endocrinology*  
2004; 150: 351-354

LF

\*

El uso de etanercept, proteína soluble recombinante que bloquea la acción factor de necrosis tumoral alfa, en artritis reumatoidea, ha provocado, en casos comunicados, el desarrollo de anticuerpos antinúcleo y anticuerpos anti ADN bicatenario. Muy pocos casos se han referido de LED o LES por etanercept. Se comunica un caso y a propósito de él se revisa la literatura.

Swale VJ  
*Clin Exp Dermatol*  
2003; 28: 604-607

LF

\*

Fueron tratados 33 pacientes con vitiligo con calcipotriol más PUVA 3 veces por semana. Resultó un tratamiento eficaz para iniciar la repigmentación, y fue muy bien tolerado.

Cherif F  
*Dermatology Online Journal*  
2003; 9: 4.

LF

## SECCION INMUNODERMATOLOGÍA

# Receptores toll like (TLRS): receptores tipo peaje El peaje que debe pagar la bacteria para ingresar en el organismo

### Toll-like receptors (TLRS) Toll must be paid bacteriae trying to enter the body

Alberto Woscoff, Patricia Troielli, Marcelo Label y Rodolfo Kolliker

#### Abreviaturas

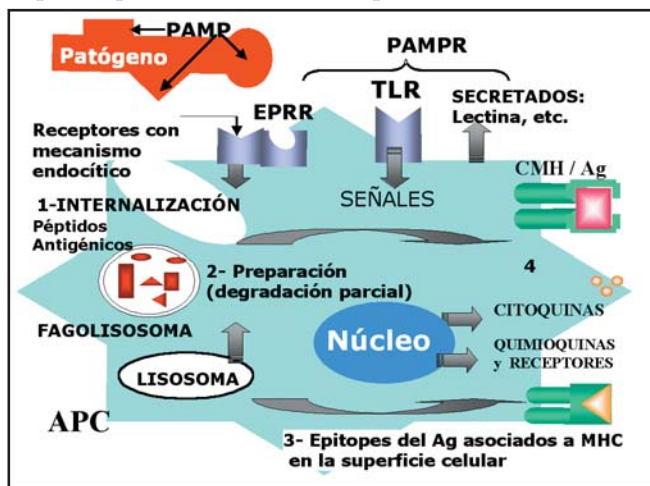
LPS	Lipopolisacáridos
TLR	Receptores tipo toll de las moscas
PAMP	Patrón molecular asociado con patógenos
PAMPR	Receptores de patrones moleculares asociados con patógenos
EPRR	Receptor con mecanismo endocítico
IRAK	IL-1R-associated kinase
TRAF6	TNF-receptor-associated factor 6
NF-kB	Factor de transcripción (cadena kappa en células B)

#### Remitirse a los cuadros para un mejor entendimiento

El sistema inmune, tanto el innato (SII) como el adquirido (SIA), tiene la capacidad de diferenciar entre las células propias y los posibles invasores. La habilidad de detectar la invasión de microorganismos es fundamental para la defensa del hospedero o anfitrión. Esto se logra mediante una familia de receptores; una de las principales diferencias entre el SII y el SIA radica en los mecanismos y receptores que utilizan para el reconocimiento inmune. Los receptores del SII identifican estructuras moleculares presentes en gran número de microorganismos denominadas PAMP (pathogen associated molecular patterns), modelo molecular asociado con patógenos. Ejemplo de estos modelos moleculares son: glucanos, lipopolisacáridos, peptidoglucanos, ácido lipoteicoico, mananos, ADN bacteriano y ARN de cadena doble, entre otros; todas estructuras que pueden presentarse en diferentes patógenos y que no posee el anfitrión. Así, cuando el hospedero detecta la presencia de PAMP, advierte la posibilidad de una agresión o infección y pone en marcha diversos mecanismos que le permiten circunscribirla y eliminar los posibles patógenos (proceso inflamatorio). En el sistema adquirido los receptores T y B se generan somáticamente durante el desarrollo de las células T y B. Una diferencia práctica de esta distinción es que como estos receptores no están codificados en la línea germinal, el repertorio linfocitario no es hereditario; por lo tanto, la vacunación debe repetirse en cada generación, dado que los

descendientes no heredan esa información. En cambio, los receptores del SII son codificados en la línea germinal. Este hecho, que involucra la selección natural, se repite en cada generación y le permite al organismo reaccionar contra los patógenos habituales del medio ambiente.

Los receptores de patrones de patógenos (PAMPR) se dividen en: secretados, endocíticos y generadores de señales de transducción que inducen la expresión de genes que intervienen en la respuesta inmune. El ejemplo más representativo de los receptores que generan señales al captar un PAMP son los deno-

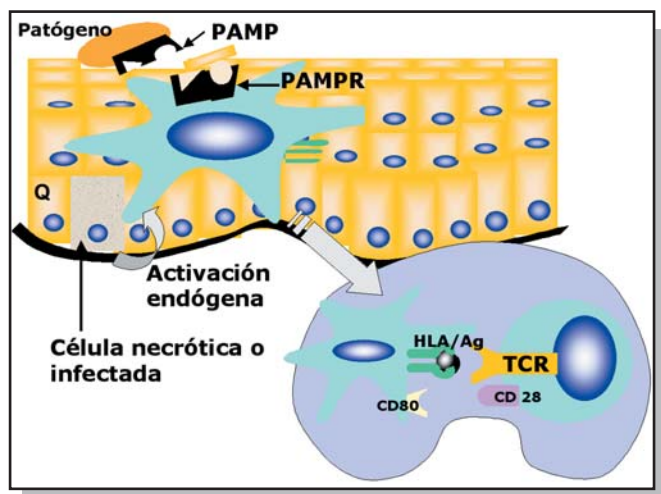


minados toll-like (TLRS). El nombre de toll se debe a su semejanza con las proteínas transmembrana presentes en los embriones de las moscas *Drosophila* que les permiten mantener la polaridad dorsoventral. Cuando un ligando impacta en el receptor activa un sistema de quinasas citoplasmáticas que activan a su vez un factor de transcripción en el citoplasma. Este factor pasa al núcleo, donde regula la transcripción de genes específicos. Los mecanismos o vías de transducción del sistema toll de *Drosophila* muestran gran similitud con la vía de la IL-1 en los mamíferos. El dominio intracitoplasmático del receptor toll y del receptor de IL-1 en los mamíferos es muy parecido, por lo que se habla de dominio "toll/ IL-1 receptor"(TIR). Las moscas de la fruta con mutaciones en algunos genes de la vía toll son muy susceptibles a la infección por hongos y ciertas bacterias. Desde el punto de vista estructural son proteínas transmembrana con un dominio extracelular rico en leucina y un sector intracelular muy similar al presente en el receptor de la IL-1 (TIR).

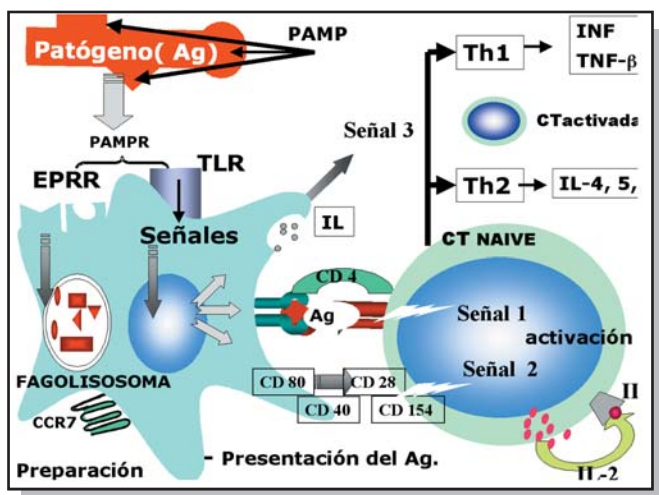
Estos receptores también intervienen en el inicio de la respuesta inmune adquirida. Son un verdadero puente entre el SII y el SIA, esenciales para trasladar el reconocimiento de los componentes de patógenos e iniciar la respuesta inmune. Para que se inicie esta respuesta, debe procederse a la presentación correc-

cretados por la célula presentadora de antígeno (señal 3), así como de la estructura molecular del patógeno, se producirán células efectoras con patrón T1 o T2.

La mayoría de los tejidos expresa al menos un TLR; el sistema inmune utiliza varios TLR diferentes para detectar diversos componentes de los microorganismos simultáneamente y elaborar



ta del Ag. Los presentadores de Ag más eficientes son las células dendríticas, como la célula de Langerhans de la piel. Estas células dendríticas inmaduras se distribuyen en forma periférica y tienen gran capacidad de endocitosis. Para presentar un Ag, primero deben reconocerlo, luego activarse y por último migrar. Al activarse, inducen maduración y expresión de algunos TLR. Muchos elementos de los microorganismos inducen la maduración de las células dendríticas, a través de los TLR, y las señales intracelulares que se generan llevan a la expresión de moléculas coestimuladoras (CD80/CD86) y la síntesis de diversas citoquinas inflamatorias, como IL-12, y quimioquinas y sus receptores. Esta activación y maduración de la célula dendrítica favorece su migración y la presentación antigénica. Del tipo de factores se-



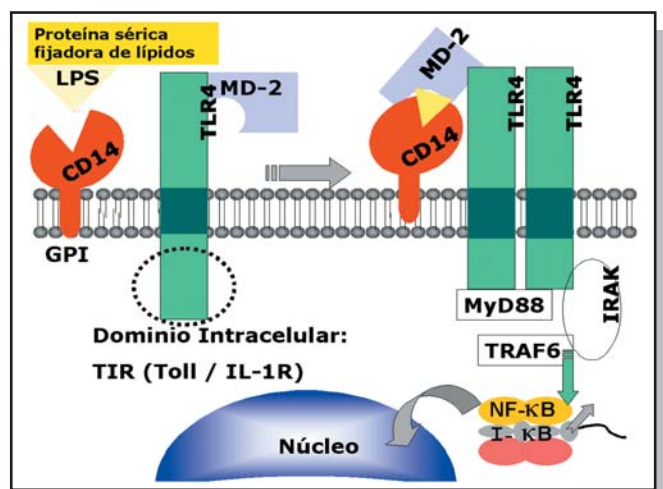
así una respuesta más eficiente. Los fagocitos son las células con mayor expresión, pero algunos se expresan de preferencia en otros tipos celulares. Los queratinocitos expresan TLR1, TLR2, TLR3, TLR5 y TLR9. Los mastocitos expresan TLR2, TLR4, TLR6 y TLR8, pero no TLR5.

La familia de los TLR se compone por lo menos de diez miembros; la secuencia de aminoácidos y la estructura química permiten la clasificación en cinco subfamilias: TLR2, TLR3, TLR4, TLR5 y TLR9. TLR3 es el único codificado por cinco exones, en tanto los otros, sólo lo son por uno o dos. Algunos receptores trabajan en forma cooperativa. TLR1 funciona en forma cooperativa con TLR2. Este último puede formar heterodímeros con TLR6 y TLR1. El heterodímero TLR2/TLR6 es necesario para reconocer peptidoglucanos, pero TLR2 por sí mismo puede detectar lipopeptidos bacterianos (véase cuadro).

Los ligandos activan diversos procesos intracelulares que culminan con la activación del factor nuclear kappa B (NF-kB). En esta vía actúa un adaptador de proteínas MyD88 que activa una quinasa asociada con el receptor de interleuquina 1 (IRAK), que a su vez se asocia con TRAF6 y activa dos vías de señalización: la mencionada NF-kB y JNK. Existe otra vía independiente de MyD88, que activa regiones de interferón.

Los factores de transcripción regulan la expresión de varios genes, entre los que se incluyen los necesarios para iniciar la inflamación cutánea: quimioquinas, citoquinas, péptidos antibacterianos, como las defensinas, y moléculas de adhesión (ICAM y selectina E).

Aunque los ligandos extracelulares son diferentes, los TLR emplean vías intracelulares similares a las utilizadas por los recep-



tores de citoquinas, que también culminan con la translocación del NF-κB hacia el núcleo y la transcripción de genes que cumplen una función primordial en la inflamación cutánea. Es decir, es un camino metabólico común para responder a múltiples ataques exteriores y un elemento esencial de la inmunidad innata. La familia TLR no sólo reconoce componentes microbianos, sino también compuestos sintéticos, como imidazoquinolinas (imiquimod, loxorribina, bropirimina) a través de TLR7.

## TLR2

Reconoce numerosos componentes de los microorganismos, como lipoproteínas de bacterias gramnegativas, micoplasma y espiroquetas; peptidoglucano y ácido lipoteicoico de bacterias grampositivas; lípidos de micobacterias; glucoinositolfosfolípidos de *T. cruzi*; zimosán de hongos y porinas de la membrana externa de *Neisseria*. En esta variedad reconoce también formas atípicas de LPS, a diferencia de TLR4 que sólo identifica LPS de *E. coli* y de especies de *Salmonella*.

El amplio espectro de especificidad atribuido a TLR2 se debe a que este receptor se dimeriza con otros para detectar ligandos e inducir señales. TLR2 coopera en las funciones de TLR1 y TLR6. Este último colabora funcionalmente con TLR2 en el reconocimiento de lipopeptidos bacterianos.

Una de las vías de reconocimiento y activación de los queratinocitos frente a *S. aureus* es a través de la unión de este TLR2 con componentes de la bacteria, como hemolisina alfa, ácido lipoteicoico, proteína A y peptidoglucanos, que inducen la formación de los proinflamatorios factor de necrosis tumoral alfa y beta, defensina e interleuquina 8 (CXCL8).

TLR 2 Sería responsable de que la piel normal, colonizada en un 30% por *S. aureus*, no se inflame. Este receptor se expresa con mayor concentración en la capa basal y disminuye en las capas suprabasales. Por consiguiente, los productos bacterianos deben atravesar los estratos córneo y granuloso para alcanzarlo. Ésta es

la explicación de que en algunas dermatosis, como la dermatitis atópica, en que la barrera está alterada, se produzca colonización por *S. aureus*.

La misma vía utiliza *P. acnes* en el acné, al inducir la formación de citoquinas proinflamatorias: IL-1 e IL-8 (clasificada ahora como quimioquina CXCL8).

## TLR3

Posee una estructura única, ya que carece de residuos de prolina, abundantes en los otros receptores TLR. Se expresa en las células dendríticas maduras. Su ligando es el ARN de doble cadena que se produce durante la replicación viral.

Durante la replicación de los virus se produce ARN de doble cadena, potente inductor de genes de interferón alfa y beta, y promotor de la actividad de las células dendríticas.

## TLR4

Fue el primer receptor reconocido en los mamíferos y es el mejor estudiado.

Participa en el reconocimiento de lipopolisacáridos (LPS), componente esencial de las bacterias gramnegativas. Para emitir las señales necesarias para iniciar una respuesta inmune requiere otras moléculas adicionales: el LPS se une a una proteína de unión presente en el suero, denominada LBP, y se forma un complejo que es reconocido por CD14, una molécula anclada en la membrana por glucosilfosfatidilinositol (GPI) que se expresa de preferencia en monocitos/macrófagos y neutrófilos. (CD14 es un receptor para LPS que se puede encontrar soluble o unido a las membranas). Por lo tanto, cuando ingresan LPS se produce el acercamiento físico de CD14 y TLR4. La MD-2 que se encuentra asociada con la porción extracelular de TLR4 aumenta la respuesta de los receptores a los LPS. Se requieren todos los componentes de este complejo para una activación correcta por LPS. Aunque la MD-2 no tiene dominio transmembrana permanece asociada con las células por su unión al sector extracelular de los TLR4. RP105 es otra proteína de superficie involucrada en el reconocimiento de LPS. Tiene un dominio extracelular estructuralmente similar a los TLR. Se expresa sobre todo en las células B.

TLR4 media también en las acciones de respuesta a la proteína del choque térmico (HSP60). Este factor estresante aumenta durante la radiación ultravioleta, las quemaduras y las infecciones por bacterias y virus. Se lo relacionó además con la inflamación que aparece en la arteriosclerosis. Se considera que HSP60 es uno de los factores que promueven la enfermedad vascular en asociación con infecciones, p. ej., *Cblamydia pneumoniae*. El impacto del ligando en el receptor TLR4 activa a los macrófagos y las células dendríticas para secretar citoquinas proinflamatorias (IL-12) y moléculas coestimuladoras. Representaría una señal endógena de alarma y una reacción de tipo Th1.

**Otros estímulos que activan este receptor.** Ante un daño tisular aparecen diversos componentes de la matriz extracelular, como fibronectina, ácido hialurónico y heparán sulfato, que intervienen en el remodelamiento tisular. El dominio A de la fibronectina tiene actividades inmunoestimulantes similares a las ocasionadas por LPS. El compuesto antimitótico taxol estimula los TLR4.

Ligandos del TLR4:

- Exógenos: LPS, proteína de fusión del virus sincitial respiratorio, taxol.
- Endógenos: proteína del choque térmico (HSP60), dominio A de la fibronectina.

Las moléculas adicionales son:

- MD-2: molécula asociada con la porción extracelular de TLR4.
- RP105: igual asociación, pero expresada sobre todo por linfocitos B.

## TLR5

Su ligando natural es la flagelina de los gramnegativos, proteína que permite el movimiento de flagelos en el medio acuoso y la fijación a las células del anfitrión (es un factor de virulencia).

TLR7 y TLR8 son muy semejantes. TLR7 reconoce compuestos sintéticos tópicos: imidazoquinolinas, como imiquimod, ixorribina y bropiridina, todos inmunomoduladores que activan el SI cutáneo al aplicarlos sobre la piel. Son muy eficaces contra infecciones virales y carcinomas cutáneos. Las células dendríticas que poseen receptores TLR7 y TLR9 al ser estimuladas producen grandes cantidades de INF-alfa.

## TLR9

Este receptor es activado por ADN bacteriano y parasitario que contiene dinucleótidos C-G no metilados, bastante infrecuentes en el genoma de los vertebrados. El ADN de bacterias es un activador importante de la respuesta inmune con expresión predominante de IL-12 en las células dendríticas, con lo cual se polariza la RI a Th1. La unión con el ADN se produce en el endosoma (intracelular) a diferencia de los receptores LTR1, LTR2 y LTR4 que lo hacen en la superficie celular.

En los queratinocitos, LTR9 aumenta la capacidad celular para reaccionar frente al ADN de moléculas patógenas.

## Conclusión

Las respuestas antimicrobianas en la mosca *Drosophila* dependen sobre todo de dos vías: toll e IMD. En los mamíferos hay diferentes tipos de receptores que participan en la detección de patógenos: con mecanismo endocítico (EPRR), secretados y generadores de señales de tipo toll o toll-like receptors (TLR). El ser humano posee al

menos diez miembros de la familia TLR que reconocen diversos componentes de los microorganismos. La activación de los TLR induce no sólo una reacción inflamatoria sino también una respuesta inmune específica.

Los TLR se expresan en diversas células que contribuyen en la respuesta inflamatoria. La mucosa de los aparatos digestivo, respiratorio y urinario, y la superficie cutánea, forman una barrera contra los patógenos. La cara apical de las células epiteliales está expuesta siempre a bacterias sin que se genere inflamación. Esta sólo ocurre cuando la invaden microorganismos patógenos. En las células epiteliales, la expresión de TLR está sujeta a una regulación exquisita, de manera que sólo hay respuesta frente a gérmenes patógenos y no a los comensales. TLR4 se expresa de manera leve en el intestino normal, lo que explica la baja reacción a los LPS. Sin embargo, en los pacientes con enfermedades inflamatorias intestinales la expresión es mucho mayor, lo que indica que estos pacientes tienen una respuesta inflamatoria exagerada a la flora intestinal. Además, la expresión de los TLR también está regulada por la invasión microbiana y por citoquinas.

Aún no se han identificado los ligandos de todos los TLR y tampoco se conocen todos los pasos desde la activación de TLR a la producción de moléculas que conducen al proceso inflamatorio. Si bien la respuesta inflamatoria depende de una vía común mediada por la proteína de adaptación MyD88, intervienen otras vías adicionales que se irán identificando en un futuro cercano.

**Cuadro:** Familia de receptores tipo toll (TLR)

Subtipo	Ligandos conocidos
TLR-1	--
TLR-2	Levaduras: componentes de la pared Bacterias: subproductos de bacterias grampositivas, como peptidoglucano (asociado con TLR6) y lipoproteínas, componentes de la pared celular de las micobacterias
TLR-3	ARN de cadena doble (virus)
TLR-4	Lipopolisacáridos (LPS) de bacterias gramnegativas. Taxol (antimitótico). Los LPS también son reconocidos por el CD14
TLR-5	Flagelina (principal componente de los flagelos bacterianos)
TLR-6	--
TLR-7	Inmunomoduladores sintéticos tópicos: imidazoquinolinas, como imiquimod
TLR-8	--
TLR-9	ADN bacteriano
TLR-10	--





## Bibliografía

- Kim J, Ochoa MT, Krutzik SR et al. Activation of Toll-Like Receptor 2 in Acne triggers inflammatory cytokine responses. *J Immunol* 2002; 169: 1535-41.
- Mempel M, VoelckerV, Kollisch G et al. Toll-Like receptor expression in human keratinocytes: nuclear factor  $\kappa$ B controlled gene activation by *Staphylococcus aureus* is Toll-Like receptor 2 but not Toll-Like receptor 4 or Platelet Activating Factor receptor dependent. *J Invest Dermatol* 2003; 121:1389-1396.
- Takeda K, Kaisho T, Akira S: Toll-Like Receptors. *Annual Review of Immunology* 2003; 21:335-376
- Underhill DM, Ozinsky A. Toll-like receptors: key mediators of microbe detection. *Current Opinion in Immunology* 2002;14: 103-110.
- Woscoff A, Troielli P, Label MG. *Principios de Inmunodermatología*. Buenos Aires: Novartis; 2004.



En un estudio realizado en pacientes de raza china se observó que aquellos con síndrome de Stevens-Johnson asociado a carbamazepina presentaban el alelo HLA-B\*1502, con una sensibilidad del 100% y una especificidad del 97%. Por el contrario, no se observó relación alguna con polimorfismos en el complejo citocromo-P450. Esta correlación entre un haplotipo HLA y un evento clínico es la mayor jamás encontrada, supera inclusive la clásica asociación entre HLA-B27 y la espondilitis anquilosante.

Nature. 2004;428(6982):486.

**Juan Lucas Bernabó**



En un estudio controlado, randomizado y a doble ciego con 40 pacientes con verrugas cutáneas resistentes a tratamiento, se utilizó una sustancia novedosa en forma tópica llamada Hamlet, derivada de la lactoalbúmina e inductora de apoptosis en células transformadas. El tratamiento diario durante 3 semanas se asoció a una mejoría de por lo menos un 75% en todos los pacientes. Esta mejoría se mantuvo 2 años después del tratamiento

NEJM 2004;350:2663-72

**JLB**



Adalimumab es un anticuerpo monoclonal recombinante humano que se ha mostrado efectivo en el tratamiento de pacientes con artritis reumatoidea moderada a severa. Se lo utilizó en dos pacientes con psoriasis acompañada de artritis, resistente a otros tratamientos. Piel y articulaciones mejoraron luego de varias semanas de tratamiento.


Chew AL  
Br.J.Dermatol 2004 151: 492-96

**Lilian Fossati**

# DERMATOGRILLA

## Tema: vasculitis

Mariana Demarchi, María Inés Hernández, Alejandra Abeldaño



## Definiciones

### Horizontales

- 1- Arteria más frecuentemente afectada en la arteritis de células gigantes que se da en pacientes mayores de 50 años.
- 4- Región en la que predominan las adenopatías en la enfermedad de Kawasaki, presentes en el 75% de los casos; es uno de los criterios para diagnosticar la enfermedad.
- 7- Síntoma extracutáneo más frecuente en la vasculitis leucocitoclásica (plural).
- 8- Hallazgo de laboratorio característico del síndrome de Churg-Strauss.
- 13- Característica semiológica que generalmente describe las lesiones purpúricas de la vasculitis de vasos pequeños.
- 14- Nombre que recibe el cuadro caracterizado por la presencia de nódulos o placas eritematosas, dolorosas, a veces ulceradas y recurrentes en extremidades inferiores de mujeres de mediana edad, cuya histopatología revela una paniculitis lobulillar con vasculitis. "Vasculitis ...".
- 15- Tipo de depósito inmune perivascular hallado a nivel cutáneo, intestinal y renal en la púrpura de Schönlein-Henoch. Abreviatura.
- 17- Enfermedad que asociada a la policondritis recidivante constituye el síndrome MAGIC (Mouth and Genital ulcers with Inflamed Cartilage). Nombre propio.
- 19- En la vasculitis livedoide las úlceras se acompañan de áreas escleróticas rodeadas por telangiectasias. Esta característica del cuadro, descrita por Milian en 1929, se conoce como "atrofia ...".
- 20- Enfermedad sistémica frecuentemente asociada a la urticaria vasculitis hipocomplementémica. Sigla.
- 22- Calibre de los vasos afectados en la PAN (nomenclatura según clasificación del consenso de Chapel Hill).
- 23- Tipo de neoplasias más frecuentemente asociadas a vasculitis leucocitoclásica.
- 26- Sigla con la que se denomina al cuadro caracterizado por la inflamación necrosante segmentaria de los vasos de mediano calibre, que cursa sin lesión pulmonar y con lesiones nodulares con tendencia a la ulceración sobre los trayectos arteriales.
- 27- Tipo de infiltrado que provoca el daño vascular primario en la vasculitis hallada en el rechazo de aloinjertos.
- 28- Patrón de inmunofluorescencia de los anticuerpos anticito-plasma del neutrófilo (ANCA) presentes en la poliangitis microscópica y en el síndrome de Churg-Strauss.
- 29- Fenómeno que resulta positivo en la enfermedad de Behçet y se pone en evidencia luego del traumatismo cutáneo.
- 30- Fármaco de elección para el tratamiento del eritema *elevatum et diutinum*.

### Verticales

- 2- Calibre de los vasos afectados en la poliangitis microscópica (PAM) (nomenclatura según clasificación del consenso de Chapel Hill).
- 3- Arteritis caracterizada por la inflamación granulomatosa de la aorta y sus ramas principales; por lo general aparece en pacientes menores de 50 años. Nombre propio.
- 5- Tipo de compromiso sistémico que se podría predecir cuando en la púrpura de Schönlein-Henoch las lesiones cutáneas se propagan hacia la parte superior del tronco.
- 6- Nombre que se le da a la presencia de proteínas anormales que precipitan cuando el plasma es enfriado a temperaturas por debajo de los 37°C.
- 9- Patrón de inmunofluorescencia de los anticuerpos anticito-plasma del neutrófilo (ANCA) presentes en la granulomatosis de Wegener.
- 10- Alteración en el sedimento urinario que puede constituir uno de los criterios diagnósticos de la granulomatosis de Wegener (ARA).
- 11- Nombre con que se define a la presencia de neutrófilos con fragmentación de sus núcleos (polvillo nuclear) en la vasculitis de vasos de pequeño calibre.
- 12- Forma más común de vasculitis sistémica en niños menores de 7 años. Nombre propio.
- 16- El síndrome de Schönlein-Henoch abarca el compromiso cutáneo, sinovial, renal y...
- 18- Fármaco de primera elección en el tratamiento de la arteritis de la temporal.
- 21- Vasculitis que afecta arterias de calibre grande, mediano y pequeño, asociada a fiebre, poliadenopatías, exantema y enantema. Es frecuente el compromiso de arterias coronarias, también la aorta y las venas pueden estar afectadas. Generalmente se presenta en niños. Nombre propio.
- 24- Virus más frecuentemente asociado a la crioglobulinemia tipo III, denominada anteriormente crioglobulinemia esencial. Sigla.
- 25- Tipo de compromiso ocular presente en el 60% de los casos de enfermedad de Behçet.

## Bibliografía recomendada

- Cordero A.A., Cobreros M.S., Allevato M.A., Donatti L.: Enfermedades Vasculares, en Cordero: Manifestaciones cutáneas de las enfermedades sistémicas. Buenos Aires, Ed. Med. Panamericana, 1997.
- Fitzpatrick T.B., Eisen I.M., Wolf K., et al. Dermatology in General Medicine. 5° ed. New York, Mc Graw Hill Companies, 1999.
- Rook A., Wilkinson D.S., Ebling F.J. Textbook of Dermatology. 5th Edit. Oxford England: Blackwell Sc. Publ.; 1998.

## SECCIÓN ¿CUÁL ES SU DIAGNÓSTICO?

## Caso 1

## Placas eritematosas en la mano

## Erythematous plaques on the hand

Sergio Gabriel Carbia,\* Roberto Glorio,\*\* Verónica Malah\*\*\*, Juan Vogel\*\*\*\*

\* Médico dermatólogo (UBA) y staff \*\* Médico dermatólogo (UBA) \*\*\* Médica clínica (UBA) \*\*\*\* Médico patólogo y staff. Doctor en Medicina

## Caso clínico

Varón de 51 años que consultó por presentar placas eritematosas en el dorso de la mano derecha. Eran de crecimiento progresivo de un mes de evolución. Refería sangrado de las lesiones ante mínimos traumatismos y no haber mejorado tras la aplicación de corticoides tópicos.

Antecedentes personales: matarife, especialmente en faenamiento de corderos.

Examen físico: placas eritematosas múltiples de superficie abollonada, asintomáticas, localizadas en el dorso de la mano y en los dedos de la mano derecha (Foto 1). No se palpaban adenopatías epitrocleares o axilares.

Estudios negativos para gérmenes comunes, micobacterias y hongos (directo y cultivo).

## Histopatología

Biopsia de piel (Nº 84966): acantosis. Queratinocitos vacuolizados con cuerpos de inclusión intracitoplasmáticos eosinófilos y homogéneos (Foto 2). Papilomatosis acompañada de infiltrado linfomonocitario y vasodilatación dérmica.

No se constataron BAAR, ni microorganismos PAS positivos.

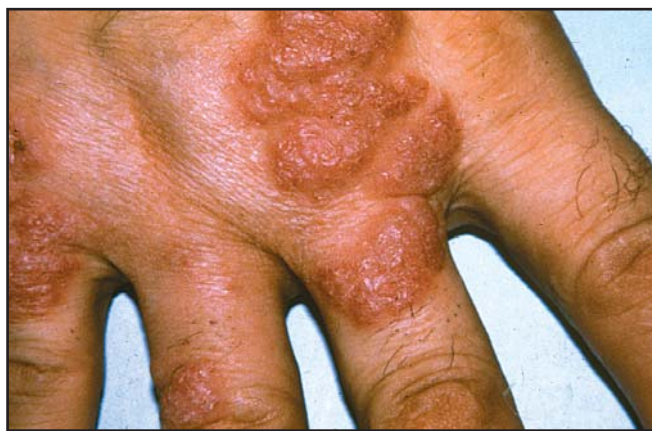

Foto 1. Placas eritematosas en el dorso y los dedos de la mano.

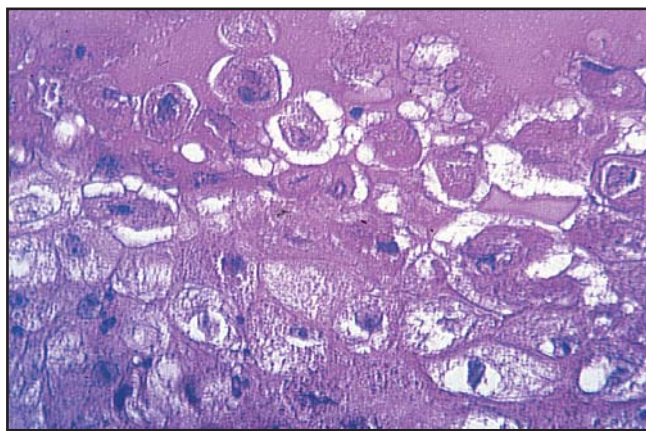


Foto 2. Epidermis que presenta queratinocitos con halos claros perinucleares y cuerpos de inclusión eosinófilos (hematoxilina-eosina X 100).

## Diagnóstico: Orf o ectima contagioso

### Discusión

El orf o ectima contagioso es una enfermedad viral producida por un parapoxvirus, propia del ganado ovino o caprino, en especial en animales jóvenes y que ocasionalmente afecta al ser humano.<sup>1,2</sup> Se considera una enfermedad profesional, debido a que aparece en personas que tienen contacto con animales enfermos (pastores, veterinarios, esquiladores, carniceros) o raramente a través de objetos contaminados (toallas, cuchillos, etc).<sup>2</sup> Tras un período de incubación de una semana, aparecen las lesiones que pasarán por seis etapas clínicas. Inicialmente es una mácula o pápula eritematosa que adquiere a la semana una configuración en blanco de tiro, consistente en un nódulo con un área central ampollar o pustulosa, rodeado de un anillo intermedio blanquecino y un halo eritematoso periférico.

Con posteridad se convierte en una lesión tumoral exofítica y exudativa que simula un granuloma piógeno. Más tarde la lesión se aplana y el centro se recubre de una costra.

Luego se hace papilomatosa y finalmente la lesión desaparece sin dejar cicatriz.<sup>1,7</sup> Todo el proceso dura alrededor de 40 días y puede acompañarse de fiebre, adenopatías y linfangitis.<sup>3,6</sup> La lesión suele ser única y asintomática. Ocasionalmente es múltiple, localizándose preferentemente en dorso de manos, usualmente en dedo índice derecho, muñecas y en cara.<sup>2</sup>

En la mayoría de los casos la anamnesis (historia de contacto con ovejas o cabras) y las manifestaciones clínicas son suficientes para hacer el diagnóstico de orf.<sup>1,3,7</sup> El examen histopatológico es específico y correlaciona con las etapas clínicas. Las lesiones plenamente desarrolladas presentan epidermis con paraqueratosis, acantosis con proyecciones digitiformes y cambios citopáticos virales (vacuoliza-

ción y cuerpos de inclusión intranucleares e intracitoplasmáticas eosinofílicas). En dermis puede encontrarse edema papilar, papilomatosis, capilares dilatados neoformados e infiltrado linfocitario perivascular.<sup>7,8</sup> El diagnóstico de certeza es la microscopía electrónica con tinción negativa de ácido fosfotúngstico que muestra las partículas virales.<sup>2,3,7</sup> Otros estudios, aunque más engorrosos, para el aislamiento viral son el cultivo en riñón embrionario ovino o la demostración del antígeno vírico o sus anticuerpos mediante fijación de complemento.<sup>2</sup> Recientemente se lo pudo diagnosticar en ovejas a través de PCR (Reacción en cadena de la polimerasa).<sup>9</sup>

Los diagnósticos diferenciales más importantes son los producidos por otros poxvirus, como el molusco contagioso gigante, y el nódulo de los ordeñadores.<sup>2</sup> Este último es su principal diagnóstico diferencial, ya que atraviesa las mismas fases clinicopatológicas que el orf. Al microscopio electrónico ambos virus son iguales y producen en cultivos similares efectos citopáticos. Las diferencias claves son que el nódulo de los ordeñadores se contrae por contacto directo con las ubres infectadas de vacas y presenta, a diferencia del orf, ausencia de crecimiento viral en membrana corioalantoidea de pollo.<sup>2,6,7</sup> Sin embargo, este estudio es caro y no está al alcance del médico asistencial. Otros diagnósticos diferenciales dependen del estadio clínico de la enfermedad, destacándose la celulitis bacteriana, las micosis profundas, el granuloma piógeno, las dermatitis neutrófilicas y el eritema polimorfo.<sup>2,5</sup> Cuando semeja clínicamente un proceso neoplásico, la biopsia descartará el queratoacantoma, el carcinoma epidermoide y el melanoma amelanótico.<sup>2</sup> Si bien existen a nivel nacional pocos casos publicados,<sup>8,10</sup> es probable que la enfermedad sea más frecuente de lo que se cree.

La enfermedad es autolimitada por lo que no requiere tratamiento, aconsejándose el empleo de antisépticos para evitar la sobreinfección bacteriana.<sup>4</sup>



### Referencias

1. Leavell U (h), Jacob RJ: Ectima contagioso (orf). En Fitzpatrick TB, Eisen AZ, Wolff K, Freedberg IM, Frank Austen K: Dermatología en emdicina general, 4º ed. Panamericana, Buenos Aires 1997; 2703-2706.
2. Del Pozo LJ, Merino FJ, Imaz M et al: Orf: Aportación de tres casos en la provincia de Soria. Actas Dermo-Siff 1991; 82: 145-150.
3. O'Neill JF, Vidmar DA, Hartman ME: Erythematous nodules on the hand. Orf (ecthyma contagiosum). Arch Dermatol 1990; 126: 237-240.
4. Gurel MS, Ozardali J, Bitiren M, San I, Zeren H: Giant orf on the nose. Eur J Dermatol 2002; 12: 183-5.
5. Vera Casaño A, Sana Trelles A: Nódulo eritematoso en diana. Orf (ectima contagioso). Piel 1994; 8: 66-68.
6. Moreno M, Vázquez R: Ampolla purpúrica y umbilicada en la palma de la mano. Ectima contagiosa. Piel 2001; 16: 290-292.
7. Piqué E, Olivares M, Fariña MC et al: Orf: Aportación de dos casos y revisión de la literatura. Med Cut ILA 1995; 23: 285-289.
8. Casas G: Razonando el diagnóstico: Orf (ectima contagioso). Dermatol Argent 2000; 6: 326-327.
9. Torfason EG, Gunadottir S: Polymerase chain reaction for laboratory diagnosis of orf virus infections. J Clin Virol 2002; 24: 79-84.
10. Pons S, Billene RN, Ortiz Medina AH: Orf en Mendoza. Rev Argent Dermatol 1978; 59: 239.

## Caso 2

### Lesión anular en mejilla de tres años de evolución

#### Annular lesion on the cheek of three years duration

Mariana Demarchi\*, Roberto Retamar\*\*, Alejandra Abeldaño\*\*, María Cristina Kien\*\*\*, Graciela Pellerano\*\*\*\*.

\* Médica del Curso de Especialista en Dermatología SAD - UBA \*\* Médico de planta. Docente Libre de Dermatología. Facultad de Medicina UBA \*\*\* Jefa de Sección Dermatopatología \*\*\*\* Jefe de Unidad Dermatología. Unidad de Dermatología, Hospital General de Agudos Dr. Cosme Argerich.

#### Caso clínico

Paciente de 18 años de edad, sexo femenino, que consulta por presentar una lesión tumoral en mejilla de 3 años de evolución. No refiere otros antecedentes personales ni familiares de relevancia. Al examen físico se observa una lesión anular de 1 cm de diámetro, de coloración amarillenta, con borde sobreelevado conformado por un anillo de pápulas, centro deprimido y atró-

fico. La consistencia es sólida y se localiza en mejilla izquierda (Foto 1). La lesión es asintomática y aumentó lentamente de tamaño a lo largo de 3 años.

El estudio histopatológico (Protocolo: 173771) muestra epidermis con acantosis leve y dermis con cordones finos de células basaloideas, entre los cuales se observan quistes córneos insertos en un estroma con abundante colágeno denso (Foto 2).

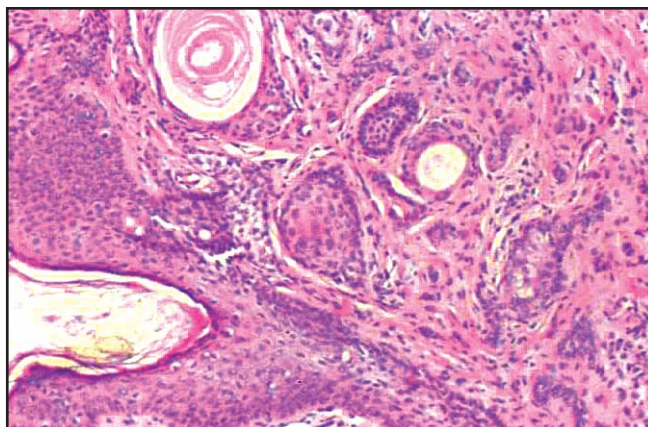


Foto 1

Foto 2

## Diagnóstico: Tricoepitelioma desmoplásico

### Comentarios

El término "Tricoepitelioma desmoplásico" (TD) fue acuñado por Brownstein y Shapiro en 1976 para describir un tumor poco frecuente, benigno, con rasgos clínicos e histopatológicos particulares, diferentes a los del tricoepitelioma clásico y distinguible del carcinoma basocelular morfeiforme, con el cual se lo confunde frecuentemente.<sup>1-3</sup>

Desde el punto de vista clínico, el TD se presenta como una lesión asintomática, anular, blanquecina o amarillenta, de centro deprimido no ulcerado y borde sobrelevado, a veces conformado por un anillo de pápulas. Su consistencia es sólida y el tamaño puede variar entre 3 a 8 mm. Generalmente se localiza en la cara, más frecuentemente en mejillas, de mujeres jóvenes. Se presenta típicamente como una lesión única, si bien algunos autores hacen referencia a casos de TD múltiples.<sup>4-6</sup> Se han descrito también formas familiares con probable herencia autosómica dominante.<sup>2,6</sup>

Histológicamente la lesión es bien delimitada, localizada en dermis y existen tres hallazgos típicos que conforman la tríada histopatológica diagnóstica del TD<sup>1-4</sup>:

- 1) Bandas delgadas de una a tres filas de células tumorales basaloideas, con núcleo oval prominente y escaso citoplasma.
  - 2) Quistes córneos.
  - 3) Estroma desmoplásico: con colágeno denso e hipocelular.
- Además de esta tríada de hallazgos microscópicos del TD, que es constante y única en dermatopatología, también pueden verse granulomas por cuerpo extraño y áreas de calcificación a nivel de los quistes córneos.<sup>1</sup>

Los principales diagnósticos clínicos diferenciales incluyen: carcinoma basocelular morfeiforme, tricoepitelioma clásico, sirincoma, hiperplasia sebácea y metástasis cutánea de carcinoma de mama. Los rasgos clínicos característicos del TD como su forma anular, consistencia sólida, la falta de asociación con daño actínico y su predominio en pacientes jóvenes, sumado a la tríada histopatológica específica de este tumor, lo hacen distinguible de otras entidades.<sup>1,6,7</sup> Desde el punto de vista histológico, el TD carece de rasgos característicos de otros tumores como por ejemplo las masas tumorales más grandes y con disposición en empalizada periférica del carcinoma basocelular morfeiforme, la franca atipia celular del carcinoma metastásico, el estroma laxo y las grandes masas celulares del tricoepitelioma clásico o la diferenciación ductal y multiplicidad de lesiones de los sirincomas.<sup>1,6</sup>

La coexistencia en una misma lesión de un TD y un nevo melanocítico se ha informado en un 13% de los casos. Esta asociación no sería fortuita, representando probablemente un ejemplo de inducción epitelial por células névicas.<sup>8,9</sup>

Si bien la nosología del TD no está esclarecida aún, se postula que derivaría del folículo piloso. Las células basaloideas no presentan diferenciación glandular y poseen tonofilamentos, desmosomas y una lámina basal continua rodeando también los quistes córneos; estos últimos pueden verse en continuidad con el folículo piloso. Estos hallazgos apoyan la teoría del origen folicular de este tumor.<sup>2</sup>

El tratamiento de elección del TD es la escisión quirúrgica conservadora. No tiene tendencia a la recidiva.<sup>6</sup> La observación también es una alternativa, teniendo en cuenta el carácter benigno del tumor.<sup>3,6</sup>



### Referencias

1. Brownstein MH, Shapiro L. Desmoplastic Trichoepithelioma. *Cancer* 1977;40:2979-2986.
2. Dervan P.A., O'Loughlin S., Corrigan T. Solitary familial desmoplastic trichoepithelioma. A study by conventional and electron microscopy. *Am. J. Dermatopathol.* 1985;7:277-282.
3. Kallioinen M., Tuomi M.L., Dammert K., Autio Harmainen H. Desmoplastic trichoepithelioma: clinico-pathological features and immunohistochemical study of the basement membrane proteins, laminin and type 4 collagen. *Br. J. Dermatol.* 1984 ;111: 571-577.
4. Casas J.G., Gotlib N., Magnin P.H. Tricoepitelioma desmoplásico. *Rev. Arg. Derm.* 1983; 64:414-418
5. Lazorik F.C., Wood M.G. Multiple desmoplastic trichoepitheliomas. *Arch. Dermatol.* .1982; 118:361-362
6. Shapiro P. E., Kopf A.W. Múltiple familiar desmoplastic trichoepithelioma. *Arch. Dermatol.* 1991;127:83-87.
7. Takei Y., Fukushiro S., Ackerman B., Criteria for histologic differentiation of desmoplastic trichoepithelioma (sclerosing epithelial hamartoma) from morphealike basal-cell carcinoma. *Am. J. Dermatopathol.*1985;7: 207-221.
8. García S.M.. Un caso asociado de tricoepitelioma desmoplásico y nevo melanocítico compuesto. *Rev. Arg. Derm.* 1992;73:106-108.
9. Brownstein M.H., Starink T.M.. Desmoplastic trichoepithelioma and intradermal nevus: a combined malformation. *J. Am. Acad. Dermatol.* 1987;17:489-492.

## SECCIÓN PATOLOGÍA REGIONAL

**Leishmaniasis cutaneomucosa  
de larga evolución****Mucocutaneous leishmaniasis of long duration**

Yolanda Ramallo,\* Ruth Samsón de Qüerio,\*\* Carolina Ledesma\*\*\*

\* Médica del Servicio de Dermatología. \*\* Jefa del Servicio de Dermatología \*\*\* Médica dermatóloga. Hospital "del Milagro", Salta

Paciente de sexo masculino y 49 años, trabajador rural, procedente de Las Lajitas, Salta. En la consulta relató que tres años antes, luego de realizar tareas de cosecha, había notado la presencia de una pápula puntiforme eritematosa en la zona interna del muslo izquierdo. Con el tiempo la lesión se fue agrandando y se cubrió con una costra hasta llegar a ulcerarse. A los dos años de evolución apareció en su paladar una lesión, que en forma progresiva se tornó granulomatosa y se agrandó hasta presentar las características observadas en el momento de la consulta. Con posterioridad a esta lesión aparecieron adenopatías en la cadena cervical anterior, tos con expectoración verdosa y estrías de sangre intermitentes, zumbidos y disminución de la audición, sobre todo en el oído derecho, y dificultad para deglutir líquidos y sólidos. Por último, el paciente presentó anorexia, lo que hizo que perdiera 30 kilos de peso, y además sufría de astenia, adinamia y escalofríos vespertinos.

Cuando se presentó en el Servicio de Dermatología del Hospital "del Milagro", el paciente tenía una lesión en la cara interna de muslo izquierdo. Era de tipo granulomatoso exofítico, con una zona central más deprimida, sangrante e indolora, de 12 cm de diámetro. En la boca presentaba lesiones granulomatosas diseminadas: en el paladar duro y blando, en la faringe, las amígdalas y los pilares anteriores. En fosas nasales había lesiones costrosas. Durante la internación se produjeron hemorragias profusas de la lesión bucal.

Exámenes complementarios: hematocrito, 27%; hemoglobina, 7,5 g%; hematías, 2.900.000/mm<sup>3</sup>; leucocitos, 4.800/mm<sup>3</sup>;

eritrosedimentación, 41 mm. Las pruebas de inmunodifusión para histoplasmosis y *Paracoccidioides* fueron negativas, al igual que la baciloscopia de esputo. El estudio bacteriológico de la lesión del muslo reveló la presencia de *Pseudomonas aeruginosa*. El estudio micológico (histología) dio resultado negativo, al igual que el frotis para leishmaniasis. El informe del estudio histopatológico de la lesión del muslo fue hiperplasia pseudoepiteliomatosa con infiltrados inflamatorios dérmicos.

A pesar del resultado negativo del frotis para leishmaniasis, por la clínica y la negatividad de otros estudios se diagnosticó leishmaniasis cutaneomucosa, ya que no es infrecuente el resultado negativo de la búsqueda de amastigotes en lesiones de larga evolución.

Se instauró el tratamiento con compuestos de antimonio pentavalente (Glucantime®), 3 ampollas diarias por vía intramuscular durante 30 días, con muy buena respuesta. Ambas lesiones se aplanaron, el estado general mejoró por completo y los parámetros de laboratorio se normalizaron.

El interés en presentar este caso se debe a que se trata de una forma cutánea vegetante poco frecuente, con evolución mucosa extendida, que planteó diagnósticos diferenciales con otras patologías regionales (paracoccidioidomicosis, tuberculosis) y que a pesar de las importantes manifestaciones clínicas, la búsqueda de *Leishmania* fue negativa.



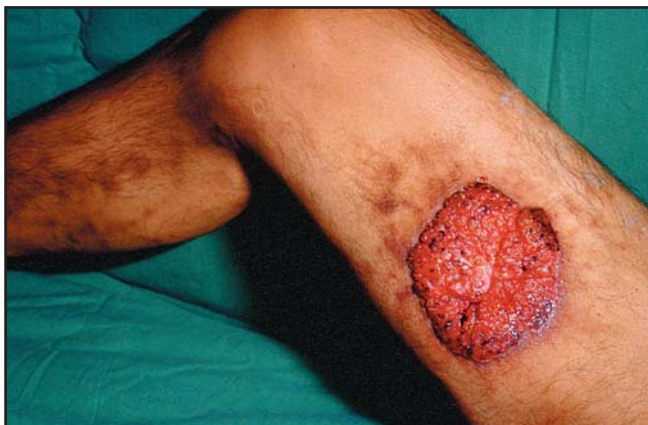

Foto 1

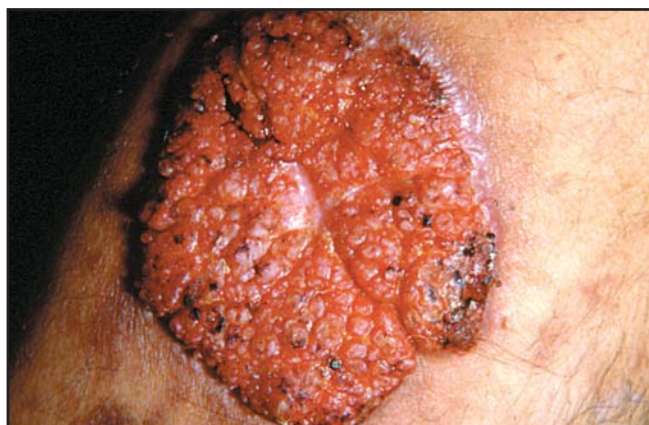

Foto 3

Foto 3

\*

\*

\*

La primera línea de elección en el tratamiento de la púrpura trombopénica idiopática (PTI) , es la prednisona, que es efectiva, pero tiene muchos efectos colaterales. Además, la disminución de la dosis lleva a recidivas en la mayoría de los casos.

Cursos de dexametasona, apuntan a evitar estos problemas. Se utilizan cursos de 8 días con 40 mg por día y con 28 días de intervalo entre los tratamientos. El 83% de pacientes tratados aumentó el número de plaquetas y 59% de pacientes están en remisión luego de 31 meses.

Borst F  
Ann Hematol 2004; Agosto 10 (E-pub ahead of print)

LF

La genisteína es una isoflavona de la soja con diversas actividades biológicas. Es un potente antioxidante y un fitoestrógeno. Muestra efectos preventivos y terapéuticos en cáncer de mama y de próstata, en síndrome pos-menopáusico, osteoporosis y en enfermedades cardiovasculares. En la Mount Sinai School of Medicine se han demostrado efectos significativos antifotocarcinógenos y antienvjecimiento.

Wei H  
J Nutr 2003; 3811 S -38 19 C

LF

El conocimiento creciente del papel de las células T en la patogenia de la dermatitis atópica (DA), hace que aumente la aplicación de drogas inmunosupresoras para su tratamiento.

La DA necesita una droga que sea a la vez eficiente y segura en el largo plazo. Leflunomida cumplió con estos requisitos en el tratamiento de la DA recalcitrante.

Schmitt J  
BR J Dermatol 2004; 150: 1182-5

LF

# Micetoma resistente al tratamiento

## Treatment resistant mycetoma

Marta A. Catania,\* Ruth Samsón de Qüerio,\*\* Yone Chacón\*\*\*

\* Dermatóloga del Servicio de Dermatología \*\* Jefa del Servicio de Dermatología \*\*\* Bioquímica del Sector Micología. Hospital "del Milagro", Salta

Paciente de 52 años que ingresó en el Servicio, en 1987, con úlceras pequeñas localizadas en el área maleolar del pie izquierdo. La paciente relató que comenzaron a formarse tras lesionarse la zona con una espina. En el momento del ingreso de la paciente se observaba una tumoración dura, de consistencia leñosa, donde asentaban orificios fistulosos de los que manaba pus y suero. En 2000 manifestó que por esas bocas salieron granos de color "beige" claro, cuyo estudio micológico reveló *Actinomadura madurae*. La paciente presentaba compromiso óseo: lesiones osteolíticas en el área del calcáneo

acompañadas de quistes óseos y erosiones. También se observó la descalcificación de los huesos del pie. Desde su ingreso se instauraron diferentes tratamientos: estreptomina, 1 g/día durante 15 días, más trimetoprima-sulfametoxazol, 800 mg/día, que continuó por 2 años, y DAPS, 100 mg día. Otro esquema, que es el que continúa se constituyó con amikacina, 1 g/día durante 15 días, y trimetoprima-sulfametoxazol, 800 mg/día. Interés del caso: la resistencia al tratamiento y el compromiso óseo.

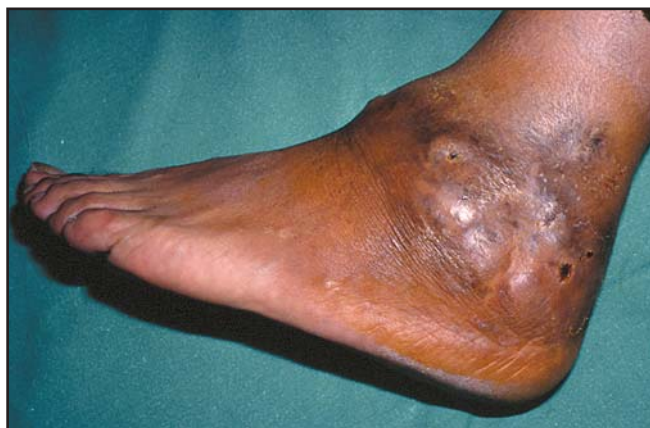

Foto 1

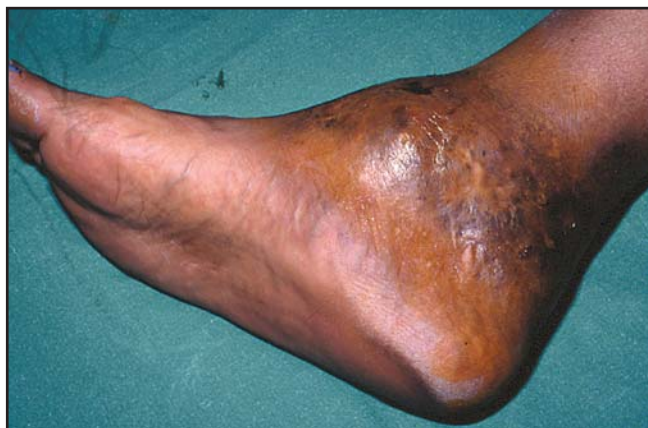

Foto 2

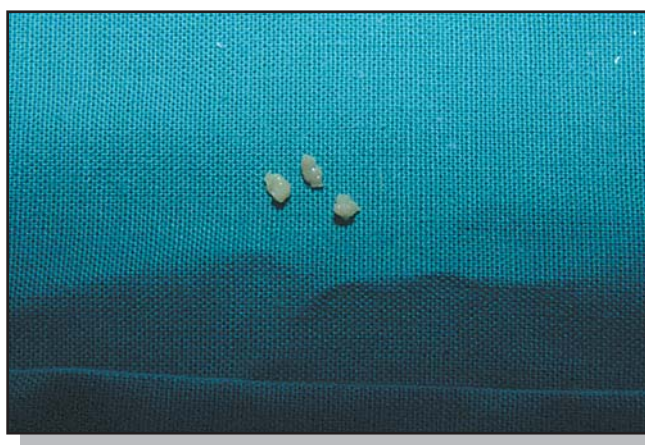

Foto 3

## CURIOSIDADES EN DERMATOVETERINARIA

# Melanoma en caballos tordillos

### Melanoma on white-coated horses

Lilian Fossati\*

\*Docente autorizada de Dermatología.

El melanoma en equinos ocurre más frecuentemente en los caballos tordillos a la edad de 5 años o más.<sup>1</sup>

En un estudio hecho en Lyon, Francia<sup>2</sup>, en 264 caballos de ese pelaje, compuesto por pelos blancos y negros -lo que da una apariencia gris- se encontró que la incidencia de melanoma, que era de 31,4%, estaba significativamente vinculada a la edad, siendo excepcional en animales jóvenes. No se encontró diferencias en cuanto al sexo y el sitio más frecuente de aparición fue, como se menciona en otras publicaciones, debajo de la cola.<sup>3</sup>

Llama la atención esta localización, un sitio protegido del sol, como si éste no fuera un factor de riesgo para la aparición de melanomas en estos caballos.

Los sitios de localización más común del tumor primario son, después de la cara ventral de la cola, ya mencionada, el perineo y la glándula parótida.<sup>4</sup>

Las metástasis se encuentran en variadas localizaciones y causan diversos síndromes clínicos.

Los sitios más frecuentes de metástasis son: ganglios linfáticos, hígado, bazo, músculos, pulmón e intramedular.

La mayoría de los caballos tienen el melanoma por años antes de morir a causa de las metástasis. Esto nos había llamado la atención en una publicación previa.<sup>5</sup> En un estudio de 296 caballos lipizzanos (pelaje tordillo)<sup>1</sup>, portadores de melanoma, el 75,6% lo tenían ubicado en la parte ventral de la cola como mencionan otros trabajos.<sup>2</sup> Aún cuando los animales tenían un estadio avanzado de melanoma, con metástasis, ninguno revelaba afectación de su estado físico, lo que también comprobamos en el caso que comunicamos.<sup>5</sup>

Por el contrario los caballos de pelaje oscuro hacen metástasis más tempranas y se deterioran con rapidez, como si hubiera un factor genético en diferentes pelajes.

Las células tumorales son tirosinasa +, se tiñen para S-100, son enolasa neuronal específica y vimentina positivas, y contienen gránulos de melanina.<sup>6</sup>

Se han usado ratas como modelo experimental de melanoma, pero no son un modelo óptimo. En J. Mol. Med.<sup>7</sup>, se describe, como un nuevo modelo animal para el estudio del melanoma, para desarrollar estudios preclínicos de protocolos de inmunoterapia, a los caballos de pelaje tordillo.



Foto 1

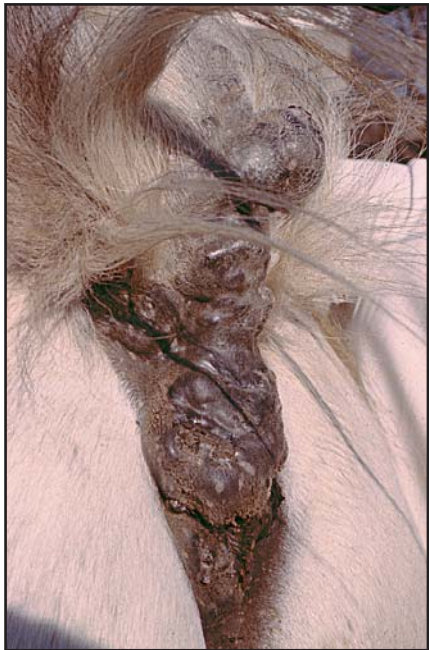

Foto 2




Foto 3

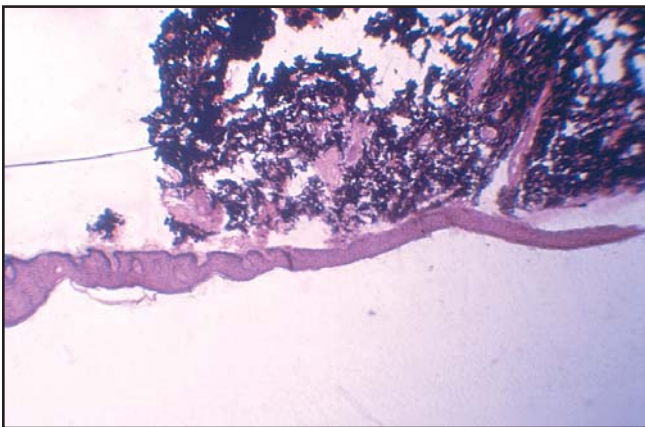


Foto 4

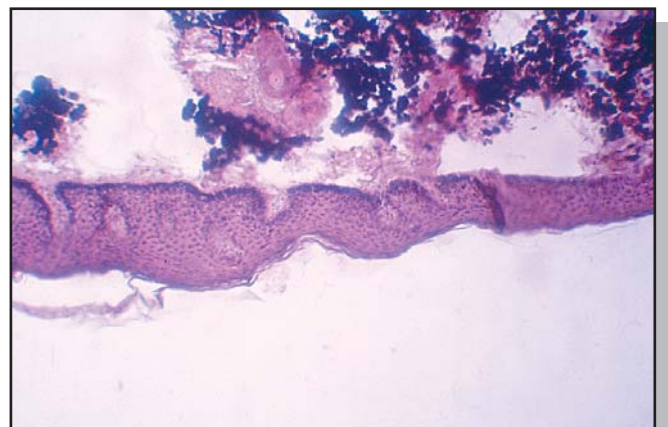


Foto 5



## Referencias

1. Seltenhammer MH, Simhofer H, Scherzer S et al. Equine melanoma in a population of 296 grey Lipizzaner horses. *Equine Vet. J.* 2003; 35: 153-157.
2. Fleury C, Berard F, Leblond A et al. The study of cutaneous melanomas in Camargue-type gray-skinned horses: epidemiological survey. *Pigment Cell Res.* 2000; 13: 47-51.
3. Fleury C, Berard v F, Leblond A et al. The study of cutaneous melanomas in Camargue-type gray skinned horses: clinical-pathological characterization. *Pigment Cell Res.* 2000; 13: 39-46
4. Mac Gillivray KC, Sweeney RW, Del Piero F. Metastatic melanoma in horses. *J. Vet. Intern. Med.* 2002; 16: 452-456.
5. Fossati L, Pessatti de Gabrys LE, Sara RC, Stiebel CL. Melanoma: seguimiento en un caballo tordillo. *Rev Argent. Dermatol.* 1989;70: 230-237.
6. Patterson-Kane JC, Ginn PE. Dermal malignant melanoma in a horse with multifocal pancytokeratin expression. *J. Vet. Diagn. Invest.* 2003; 15: 54-56.
7. Heinzerling LM, Feige K, Rieder S et al. Tumor regression induced by intratumoral injection of DNA coding for human interleukin 12 into melanoma metastases in gray horses. *J. Mol. Med.* 2001; 78: 692-702



Complicaciones de tratamientos biológicos; La FDA establece que la TBC es una reacción adversa potencial de los tratamientos con antagonistas del Factor de Necrosis Tumoral alfa, como infliximab, etanercept y adalimumab. Es necesario valorar factores de riesgo y pruebas diagnósticas de TBC previo a estos tratamientos

MMWR 2004; 53 : 683-7

**Alberto Woscoff**



Los agentes bloqueadores del TNF se han asociado con la inducción de anticuerpos antinucleares y antiADN doble cadena. Un 14% de pacientes tratados con infliximab y 18% con etanercept tenían anticuerpos anticardiolipinas positivo. A los 3 meses de tratamiento las cifras se incrementaron a 29 y 27% respectivamente. Las reacciones adversas fueron más comunes en pacientes con anticuerpos positivos (entre ellas episodios tromboembólicos).

Ann Rheum Dis 2004 ; 63 : 1075-78

**AW**

## SECCIÓN DERMATOLOGÍA LEGAL

**Elección de una compañía de seguros****Choosing an Insurance Company**

Roberto Glorio\*

\*Especialista universitario en Dermatología y Medicina Legal. Jefe de Trabajos Prácticos I Cátedra de Dermatología. Hospital de Clínicas "José de San Martín". Ayudante I Cátedra de Medicina Legal. Facultad de Medicina, UBA.

A continuación se exponen las premisas que se deben tener en cuenta al elegir un seguro de responsabilidad para profesionales de la salud.

Que la compañía tenga un alto nivel de profesionalidad en la administración de riesgos, lo que implica prestigio, experiencia y solvencia. Hay que tener presente que el negocio de las aseguradoras consiste en cobrar las cuotas mensualmente y pagar la menor cantidad posible de siniestros, de manera que si debe responder a muchos de estos casos aparecerán problemas. Por lo tanto, antes de elegir una compañía es importante informarse de cuál es su solvencia real.

Que las sumas aseguradas sean acordes a los montos indemnizatorios más comunes en nuestro país. Considerar que el Art. 3 de la Resolución 15.517 establece a favor del asegurador una franquicia en caso de siniestro con un mínimo de 0,5% y un máximo de 3% de la suma asegurada, lo que depende de la compañía de seguro (por ejemplo, en un seguro con una cobertura de \$ 1.000.000, si la franquicia a pagar es del 1%, será de \$ 10.000). El fundamento de esta franquicia es imponer al asegurado una mayor diligencia para evitar el siniestro y a la vez disminuir al asegurador un porcentaje de la liquidación del daño. En consecuencia, si se contrata un seguro con una cobertura importante, no hay que olvidar que habrá que pagar una franquicia acorde.

Por otra parte, cuando la suma asegurada sea limitada y el monto de la condena lo supere, los gastos y las costas se pagarán proporcionalmente entre el asegurador y el asegurado.

Que la firma disponga de una buena capacidad reaseguradora. Si por alguna razón la compañía cae "en default", es muy importante que tenga una buena compañía de reaseguro capaz de responder ante tal situación, de manera que antes de tomar un seguro hay que agotar las consultas con personas que realmente conocen el tema. Por otra parte, el médico debe estar alerta y no

confiar ciegamente en los abogados de las compañías de seguros, ya que en varias oportunidades pareciera que les interesa más alargar el juicio -a los fines de pagar lo más tardíamente posible- que el sufrimiento y el prestigio del profesional demandado. Es conveniente ejercer un control de la tarea de esos profesionales, de manera que se tenga alguna información de cómo va el expediente y no ser sorprendido por los hechos. Considerar qué calificación internacional tiene el reasegurador que toma realmente el riesgo, cuáles son las condiciones del contrato de reaseguros y si éstas son idénticas a las de la póliza de seguro. Otra situación a tener en cuenta es lo que se denomina "fronting", una forma bastante particular de asegurar en la cual el asegurador asume un riesgo determinado frente a un asegurado. Percibe la prima, pero reasegura la totalidad del riesgo cediéndoselo a su reasegurador. Es importante que en la operatoria del "fronting" que se ofrezca figure por escrito la aprobación de la Superintendencia de Seguros de la Nación.

Que el profesional asegurado disponga de defensa legal en todos los ámbitos en los que pueda recibir reclamos. Es preciso aclarar si la defensa se limita al fuero civil o si incluye otros fueros.

Que el costo sea el adecuado al producto y la accesibilidad.

Que se conozca el alcance de la cobertura. El médico deberá poner atención en el contrato que firma y, en especial, tener presente que tanto "la culpa grave" como "el dolo" son riesgos que la compañía de seguros no cubre.

El Art. 70 de la Ley 17.418 indica que el asegurador no indemnizará si el asegurado ha incurrido en "culpa grave".

Muchas veces se utiliza el término "culpa grave asimilable al dolo" y son pocos los autores que pueden explicar con claridad el significado de la frase "asimilable al dolo".

Cuando está escrito este concepto, es inmodificable por parte

del asegurado y, tal como dicen los doctores Trigo Represas y Stiglitz, "la inquietud que importa la existencia de una cláusula oscura no se agota allí, ni con la imposibilidad de corregir su defectuosa redacción, tan importante como ello es que en el ámbito negocial, la decisión de que el hecho médico constituya culpa grave asimilable al dolo queda reservada al asegurador".

Debe quedar claro que queda fuera de toda garantía asegurada la responsabilidad penal y la que corresponde a la vía administrativa.

Tener presente que existen fondos solidarios manejados por los médicos o sus instituciones. Si bien no constituyen técnicamen-

te un seguro, es una forma de mutualismo utilizada por los médicos para protegerse de los ataques externos. Estos fondos solidarios tienen el inconveniente de que van a funcionar siempre y cuando los que deban aportar verdaderamente lo hagan en tiempo y forma, además de que la cantidad de juicios no sea demasiado importante.

Mientras los aportes sean continuos, el sistema en teoría debería responder. Pero si aumentan los juicios por mala praxis y por razones económicas disminuyen los aportes, el sistema no responderá, por motivos obvios.